This is a digital copy of a book that was preserved for generations on library shelves before it was carefully scanned by Google as part of a project to make the world's books discoverable online.

It has survived long enough for the copyright to expire and the book to enter the public domain. A public domain book is one that was never subject to copyright or whose legal copyright term has expired. Whether a book is in the public domain may vary country to country. Public domain books are our gateways to the past, representing a wealth of history, culture and knowledge that's often difficult to discover.

Marks, notations and other marginalia present in the original volume will appear in this file - a reminder of this book's long journey from the publisher to a library and finally to you.

Usage guidelines

Google is proud to partner with libraries to digitize public domain materials and make them widely accessible. Public domain books belong to the public and we are merely their custodians. Nevertheless, this work is expensive, so in order to keep providing this resource, we have taken steps to prevent abuse by commercial parties, including placing technical restrictions on automated querying.

We also ask that you:

+ *Make non-commercial use of the files* We designed Google Book Search for use by individuals, and we request that you use these files for personal, non-commercial purposes.

+ *Refrain from automated querying* Do not send automated queries of any sort to Google's system: If you are conducting research on machine translation, optical character recognition or other areas where access to a large amount of text is helpful, please contact us. We encourage the use of public domain materials for these purposes and may be able to help.

+ *Maintain attribution* The Google "watermark" you see on each file is essential for informing people about this project and helping them find additional materials through Google Book Search. Please do not remove it.

+ *Keep it legal* Whatever your use, remember that you are responsible for ensuring that what you are doing is legal. Do not assume that just because we believe a book is in the public domain for users in the United States, that the work is also in the public domain for users in other countries. Whether a book is still in copyright varies from country to country, and we can't offer guidance on whether any specific use of any specific book is allowed. Please do not assume that a book's appearance in Google Book Search means it can be used in any manner anywhere in the world. Copyright infringement liability can be quite severe.

About Google Book Search

Google's mission is to organize the world's information and to make it universally accessible and useful. Google Book Search helps readers discover the world's books while helping authors and publishers reach new audiences. You can search through the full text of this book on the web at `http://books.google.com/`

No.....

BOSTON
MEDICAL LIBRARY
ASSOCIATION,
19 BOYLSTON PLACE.

BEITRÄGE

ZUR

KLINISCHEN CHIRURGIE

MITTEILUNGEN AUS DEN KLINIKEN

ZU

TÜBINGEN HEIDELBERG ZÜRICH BASEL

Herausgegeben

von

Dr **P. Bruns** Professor in Tübingen
Dr **V. Czerny** Professor in Heidelberg
Dr **R. U. Kroenlein** Professor in Zürich
Dr **A. Socin** Professor in Basel

Redigiert von

Dr **P. Bruns**

SECHSTER BAND

MIT ABBILDUNGEN IM TEXT UND 7 TAFELN IN LICHTDRUCK

TÜBINGEN, 1890
VERLAG DER H. LAUPP'SCHEN BUCHHANDLUNG

CATALOGUED.
M.J.
11.2.1891.

Inhalt des sechsten Bandes.

ERSTES HEFT

ausgegeben im Januar 1890.

Seite

I. Die Geschosswirkung der neuen Kleinkaliber-Gewehre. Ein Beitrag zur Beurteilung der Schusswunden in künftigen Kriegen. Von Prof. Dr. P. Bruns (Hiezu Taf. I—VII) 1

Aus der Heidelberger chirurgischen Klinik.

II. Ueber die chirurgische Behandlung intraperitonealer Tuberkulose. Von Prof. Dr. V. Czerny 73

Aus der Züricher chirurgischen Klinik.

III. Ueber Catgutinfektion. Von Dr. C. Brunner 98

Aus der Züricher chirurgischen Klinik.

IV. Ueber die Bedeutung des Howship-Romberg'schen Symptomenkomplexes bei der Hernia obturatoria incarcerata. Zugleich ein weiterer Beitrag zur erfolgreichen operativen Behandlung der akuten eitrigen Peritonitis. Von Prof. Dr. R. U. Krönlein 194

Aus der Tübinger chirurgischen Klinik.

V. Lupus des Kehlkopfeingangs. Operation mittelst Pharyngotomia subhyoidea. Von Prof. Dr. C. Garrè 210

Seite

ZWEITES HEFT

ausgegeben im April 1890.

Aus der Tübinger chirurgischen Klinik.

VI. Die Amputation des Oberschenkels nach Gritti. Von Dr. Oliva, Primararzt des orthopädischen Instituts in Turin 229

Aus der Tübinger chirurgischen Klinik.

VII. Ueber die Endresultate der Resektion des Kniegelenks. Im Anschluss an 132 Operationen aus der Bruns'schen Klinik. Von Dr. A. Bothe, früherem Prosektor an dem anatom. Institut zu Tübingen 253

Aus der Heidelberger chirurgischen Klinik.

VIII. Ueber Nierenexstirpation Von Dr. E. Herczel, Privatdozent und Assistenzarzt der Klinik 319

Aus der Züricher chirurgischen Klinik.

IX. Ueber Vorkommen, Ursachen und Behandlung der Pseudarthrosen in der Züricher Klinik aus den Jahren 1881—1888. Von Dr. M. Sommer 363

Aus der Tübinger chirurgischen Klinik.

X. Zur Amputations-Statistik. Bericht über 200 Amputationen aus der Tübinger Klinik in den Jahren 1882—1888. Von Dr. M. Roman u. Dr. J. Klopfer, früheren Assistenzärzten der Klinik 405

Aus der Züricher chirurgischen Klinik.

XI. Einige Bemerkungen zu Gunsten des konservierenden Verfahrens bei der Myomotomie. Von Prof. Dr. R. U. Krönlein . . . 441

Aus der Tübinger chirurgischen Klinik.

XII. Zur Frage der Operation der Hodentuberkulose durch Kastration oder Nebenhoden-Resektion. Von Dr. E. Dürr 451

Aus der Tübinger chirurgischen Klinik.

XIII. Myxödem beim Kinde. Von Prof. Dr. C. Garrè, erstem Assistenzarzt der Klinik 478

Seite

DRITTES HEFT

ausgegeben im Juni 1890.

Aus der Heidelberger chirurgischen Klinik.

XIV. Ueber Nierenexstirpation. Von Dr. E. Herczel, Privatdozent und Assistenzarzt der Klinik. (Schluss zu S. 362) 485

Aus der Tübinger chirurgischen Klinik.

XV. Ueber die rasche Dilatation der Harnröhrenstrikturen. Von Dr. P. Jetter 544

Aus der Heidelberger chirurgischen Klinik.

XVI. Die Zungen-Carcinome der Heidelberger chirurg. Klinik in den Jahren 1878–88. Von Dr. A. Steiner 561

Aus der Tübinger chirurgischen Klinik.

XVII. Ueber die operative Behandlung der Lymphdrüsen-Tuberkulose und deren Endresultate. Auf Grund von 149 Fällen aus der Tübinger chirurg. Klinik. Von Dr. W. v. Noorden, früherem Assistenzarzt der Klinik 607

Aus der Tübinger chirurgischen Klinik.

XVIII. Ueber die Behandlung tuberkulöser Abscesse und Gelenkerkrankungen mit Jodoforminjektionen. Von Prof. Dr. P Bruns 639

Aus der Heidelberger chirurgischen Klinik.

XIX. Die Kropfoperationen an der Heidelberger chirurg. Klinik in den Jahren 1878–88. Von Dr. L. Hochgesand 647

Aus der Tübinger chirurgischen Klinik.

XX. Ueber das Einlegen von Elfenbeinzapfen in die Markhöhle der Röhrenknochen bei der Operation der Pseudarthrose und bei dislocierten Frakturen. Von Dr. H. Munk, früherem Assistenten der Klinik 679

BEITRÄGE

ZUR

KLINISCHEN CHIRURGIE

MITTEILUNGEN AUS DEN KLINIKEN

ZU

TÜBINGEN HEIDELBERG ZÜRICH BASEL

Herausgegeben

von

Dr **P. Bruns** Professor in Tübingen
Dr **V. Czerny** Professor in Heidelberg
Dr **R. U. Kroenlein** Professor in Zürich
Dr **A. Socin** Professor in Basel

Redigiert von

Dr **P. Bruns**

SECHSTER BAND

Erstes Heft

Mit Abbildungen im Text und 7 Tafeln in Lichtdruck

TÜBINGEN 1890

VERLAG DER H. LAUPP'SCHEN BUCHHANDLUNG

Entwickelung der Kaliberfrage mit Bezug auf ihre Bedeutung für die Schussverletzungen.

Die bedeutsame Neuerung in der Konstruktion der Handfeuerwaffen, welche sich gegenwärtig vollzieht, beruht im wesentlichen auf einer Herabsetzung des Kalibers bis zur untersten zulässigen Grenze. Diese Neuerung ist im Zusammenhange mit der ganzen Entwickelung der Gewehr- und Geschossfrage in neuerer Zeit zu betrachten, welche sich stetig in derselben Richtung bewegt.

Bei einem solchen Rückblicke, bei dem wir übrigens nur die für die Wirkung der Geschosse massgebenden Verhältnisse ins Auge fassen, brauchen wir nicht weit rückwärts in die Vergangenheit zu schauen. Denn erst gegen die Mitte unseres Jahrhunderts beginnt ja überhaupt die Entwickelung der modernen Präzisionswaffen, nachdem man sich 5 Jahrhunderte lang damit begnügt hatte, aus glatten Rohren Rundkugeln zu schleudern. Mit der Einführung des gezogenen Laufes und der Spitzkugeln wurde zunächst fast durchgehends das Kaliber noch vermehrt: die Geschosse erhielten ein Kaliber von 17 und 18 mm und ein Gewicht von 40 -- 50 g. Vermöge der durch die Züge bedingten Rotation um die Längsachse, ihrer länglichen konischen Gestalt und ihres gewaltigen Gewichtes waren sie im Stande, den Luftwiderstand leichter zu überwinden, als die Rundkugeln aus glatten Rohren; daher zeigte sich ihre Leistungsfähigkeit bezüglich der Treffsicherheit, Tragweite und Durchschlagskraft ungleich günstiger.

Diese Ueberlegenheit bewährten denn die neuen Waffen zuerst im Krimkriege, in welchem die russische Armee noch mit glatten Gewehren und sphärischen Geschossen bewaffnet war, während die Alliierten zum grössten Teil gezogene Minié-Gewehre mit sogenannten Expansionsgeschossen verwendeten, bei denen die hintere Partie des Geschosses mit einem Hohlraum versehen war, dessen Wandungen durch die Pulvergase erweitert und in die Züge hineingepresst wurden. Die Geschosse besassen ein Gewicht bis über 50 g. Ein klassischer Zeuge, Pirogoff, war erstaunt über die gewaltigen Unterschiede in der Wirkung dieser neuen Waffen: erschreckend war nicht nur die Schwere und Ausdehnung der Schusswunden, namentlich der früher unerhörte Umfang der Knochenzersplitterung, sondern auch die grosse Entfernung bis über 1000 m, auf welche jene Geschosse noch Verderben trugen. Auffallend häufig beobachtete Pirogoff zuerst die bisher fast unbekannte Deformierung und Zerstückelung der cylindro-konischen Hohlgeschosse.

Mit der Herabsetzung des Kalibers ging zuerst Preussen schon seit dem Jahre 1842 durch die Einführung des Dreyse'schen Zündnadelgewehres voraus, das zugleich an Stelle der Vorderladung die Hinterladung, an Stelle der Perkussion die Zündnadel, statt der Rundkugel das Langblei brachte. Letzteres besass ein Kaliber von 13,6 mm, ein Gewicht von 31 g und zeichnete sich durch hohe lebendige Kraft und stetige Flugbahn aus.

Dem preussischen Langblei gegenüber wurden im Jahre 1864 von Seiten der Dänen noch einmal Geschosse von grösstem Kaliber und Gewicht verwendet, nämlich Langgeschosse für Dorngewehre von 39 g Gewicht und Minié-Geschosse von 51 g Gewicht und 18 mm Kaliber. Während letztere Weichteilwunden von auffallender Grösse setzten, die manchmal Granatverletzungen an Umfang gleich kamen, bewirkte das Langblei kleine Einschussöffnungen in der Haut, übertraf dagegen die anderen Geschosse an knochenzerschmetternder Kraft.

Seit dem dänischen Kriege sind die grosskalibrigen Geschosse von den Schlachtfeldern verschwunden, und schon im Kriege des Jahres 1866 führten alle beteiligten Armeen Geschosse von mittlerem Kaliber, ähnlich dem des preussischen Langbleies. Die Oesterreicher führten das Lorenz-Gewehr mit einem Projektil von 13,5 mm, die Baiern das Podewils-Gewehr mit einem Expansivgeschoss von 14,2 mm Kaliber, einzelne süddeutsche Kontingente führten Minié-Gewehre von mittlerem Kaliber, die Sachsen und Hannoveraner das Zündnadel-Gewehr. Es standen sich also die einander bekämpfenden Projektile nach Kaliber und Gewicht sehr nahe, so dass von wesentlichen Unterschieden in ihrer Wirkung nicht die Rede ist.

Allein schon im Jahre 1866 ging man in Frankreich an eine weitere Herabsetzung des Kalibers bis auf 11 mm durch Einführung des Chassepot-Gewehres. Das Projektil desselben war ein fast cylindrisches, mit ogivaler Spitze versehenes Vollgeschoss von 11 mm Kaliber, 25 mm Länge und 25 g Gewicht. Während das Langblei mittelst eines Pappspiegels in den Zügen des Laufes geführt wurde, war das direkt an der Seelenwand geführte Chassepotgeschoss mit einem Führungsring versehen. Zugleich mit der Herabsetzung des Kalibers wurde aber eine bedeutende Verbesserung der Waffe dadurch erzielt, dass die Anfangsgeschwindigkeit durch eine verhältnismässig grosse Pulverladung wesentlich gesteigert wurde. Denn gegenüber einer Anfangsgeschwindigkeit des Langbleies von

290 m betrug diese beim Chassepot-Gewehr 420 m: daher vermehrte lebendige Kraft, gestrecktere Flugbahn und grössere Tragweite.

In der That hat sich das Chassepot-Gewehr im Kriege 1870—71 dem Zündnadel-Gewehr, mit welchem die deutsche Infanterie bewaffnet war, weit überlegen gezeigt, vor allem schon durch die grössere Treffsicherheit und ungleich grössere Tragweite, welche der französischen Infanterie gestattete, unsere Truppen schon auf Entfernungen unter Feuer zu nehmen, auf welche das Zündnadelgewehr überhaupt nicht trug. Allein eine weitere Thatsache von höchster Wichtigkeit hat dieser Krieg gelehrt, dass nämlich die Schussverletzungen durch das Chassepot-Geschoss im allgemeinen einen weit weniger schweren Charakter zeigten, als die Schusswunden früherer Kriege. Vermöge ihres kleinen Kalibers erzeugten jene Projektile, wenigstens auf die gewöhnlichen grösseren Entfernungen, wenig Quetschung und Zertrümmerung der Gewebe, sowie kleine Eingangs- und Ausgangsöffnungen, welche den Wunden eher den Charakter der subkutanen wahrten, so dass nicht selten die Heilung fast ohne Eiterung erfolgte. Desgleichen beobachtete man namentlich bei Knochen- und Gelenkschüssen, bei Brust- und Bauchschüssen viel öfter als früher einen solchen günstigen Verlauf. Im schroffsten Gegensatze hiezu standen die von den französischen Mobilgarden verwendeten Expansionsgeschosse der Tabatière-Gewehre d. h. der in Hinterlader umgewandelten grosskalibrigen Minié-Gewehre. Die Ein- und Ausschussöffnungen waren gross, unregelmässig, der Schusskanal gequetscht, zerrissen, der Heilungsverlauf so häufig gestört, dass die Verwundeten jene Tabatièregeschosse nicht selten für vergiftet ansahen.

Hie und da kamen aber auf beiden Seiten, häufiger allerdings auf deutscher Seite durch Chassepot-Geschosse erstaunlich schwere Schusswunden vor, wie man sie bisher noch nie gesehen, so grossartig und ausgedehnt war die Zerstörung und Zermalmung der Gewebe. Das Eigentümliche dieser Verletzungen bestand darin, dass neben einer kleinen Eingangsöffnung, die etwa dem Kaliber des Geschosses entsprach, eine 10- oder 20mal grössere, unregelmässig zerissene und zerfetzte Ausschussöffnung vorhanden war, während in dem sich gegen den Ausschuss zu erweiternden Schusskanal eine gewaltige Zerschmetterung und Zertrümmerung der Weichteile und Knochen sich darbot. Also ein kleiner Einschuss, ein weiter, klaffender Ausschuss und ein trichterförmiger, unregelmässig zerrissener Schusskanal.

Es schien kein Zweifel, dass diese Wunden nicht durch gewöhnliche Kleingewehrgeschosse, sondern nur durch Sprenggeschosse erzeugt sein konnten: die Wirkung war offenbar eine explosive. Kein Wunder, dass erbitterte Anschuldigungen wegen Verletzung des Völkerrechts erhoben wurden, nachdem erst kurz zuvor durch die Petersburger internationale Konvention vom Jahre 1868 die Anwendung von Sprenggeschossen für Handfeuerwaffen verboten worden war.

Nach dem Kriege ist durch zahlreiche Versuche der Beweis geliefert worden, dass jene Anschuldigungen durchaus ungerechtfertigt waren, und dass die soliden Bleigeschosse der modernen Gewehre ganz gewöhnlich Sprengwirkungen im menschlichen Körper hervorrufen, sobald sie mit hinreichend grosser Geschwindigkeit auftreffen, also aus der Nähe geschleudert werden.

Für diese Thatsache wurden die verschiedensten Erklärungen gesucht. Man dachte anfänglich an die direkte Einwirkung der Pulvergase, welche bei Nahschüssen in die Wunde eindringen und sich expandieren sollten; indessen verlieren die Pulvergase schon wenige Meter vor der Mündung des Rohres jede Einwirkung, so dass sie nicht einmal ein lose aufgehängtes Papier bewegen. Auch die Anschuldigung der durch das Geschoss mitgeführten Luft ist leicht zu widerlegen, da dieselbe keine Seitenwirkung ausübt und nur als fester Körper wirken könnte. Man dachte ferner an die durch die Rotation bedingte Centrifugalkraft des Projektiles und der von ihm abgetrennten Teile; allein jene Erscheinung ist gänzlich unabhängig von der Rotation der Geschosse und wird auch durch Rundkugeln, welche nicht rotieren, erzeugt, sobald diese mit genügender Geschwindigkeit ausgestattet sind. Auch kann ja die Rotationswirkung des mit enormer Geschwindigkeit anstürmenden Geschosses nur eine unmessbar geringe sein; man bedenke nur, dass das Geschoss bei einer Anfangsgeschwindigkeit von 420 m auf diese Entfernung 800 Rotationen um die Längsachse macht, so dass also eine Umdrehung auf etwa einen halben Meter Weg kommt. Besonders plausibel erschien ferner die Annahme, dass das Bleigeschoss beim Auftreffen bis zur Schmelzung erhitzt werde, in viele kleinste Teilchen zersprühe und so eine schrotschussartige Wirkung ausübe. Das massive Bleigeschoss sollte also in sich „explodieren." Allein gegen diese Erklärung spricht die einfache Thatsache, dass auch durch nicht deformierbare Projektile (wie Stahlgeschosse) jene eigentümlichen Schussverletzungen erzeugt werden. Dagegen stimmt

die grosse Mehrzahl der Chirurgen jetzt in der Ansicht überein, dass die Ursache auf hydraulische Pressung des Feuchtigkeitsgehaltes der Gewebe zurückzuführen ist, also auf eine Gewalt, welche nach Art eines Sprengstoffes nach allen Seiten wirkt und die Gewebe von innen nach aussen zerreisst und fortschleudert.

Die grosse Ueberlegenheit des Chassepot-Gewehres im deutsch-französischen Kriege musste zur Folge haben, dass man allgemein von dem bisherigen mittleren Geschosskaliber zu dem kleineren überging. Innerhalb weniger Jahre waren alle europäischen Mächte mit neuen Infanteriegewehren ausgerüstet, welche in ihrer Konstruktion fast gleich sind und sich nur durch die verschiedenen Verschlüsse u. s. w. unterscheiden, die für den Kriegs-Chirurgen kein Interesse darbieten. Sie sind alle Hinterlader mit Einheitspatrone, in welcher Geschoss, Ladung und Zündung verbunden wird; die Geschosse sind länglich, cylindro-ogival, von durchschnittlich 11 mm Kaliber und 25 g Gewicht und werden alle ziemlich mit derselben Pulverladung, also auch mit derselben Anfangsgeschwindigkeit von etwa 420—430 mm geschleudert. Daher ist auch die ballistische Leistung dieser Waffen ziemlich gleichwertig: sie haben eine Tragweite von etwa 2500 m und eine bedeutende Durchschlagskraft, so dass noch auf eine Entfernung von 2000 m Mann und Pferd ausser Gefecht gesetzt werden können.

Es gelten somit für alle diese Waffen dieselben vier Wirkungszonen, welche man auf Grund der eigenartigen Formen der Schussverletzungen je nach der Entfernung, auf welche sie gesetzt werden, unterscheiden kann.

Die erste Zone ist die der höchst intensiven lebendigen Kraft, oder die Zone der explosiven Wirkung, welche wir oben geschildert haben. Sie geht bis auf eine Entfernung von 400—500 m und entspricht somit einer Endgeschwindigkeit des Geschosses von 300 bis 250 m. Natürlich ist die Ausdehnung dieser Zone in den einzelnen Geweben je nach ihren physikalischen Eigenschaften sehr wechselnd, indem beispielsweise die hydraulische Pressung in der Leber und Milz noch bei 800 m Entfernung, in der gefüllten Harnblase und im Herzen bei 500 m, in den grossen Röhrenknochen bei 300 m, in den Muskeln und Lungen nur bei 150—200 m zu Stande kommt (Reger).

Die zweite Zone ist die der intensiven lebendigen Kraft, sie weist Locheisenschüsse oder reine Defekte auf. Ihre Grenze reicht bis etwa 1000 m Entfernung oder einer Endgeschwindigkeit des

Geschosses von 200 m. In dieser Zone ist die lebende Kraft des Geschosses so gross, dass die getroffenen Teile glatt herausgeschlagen werden, ohne dass die Umgebung erheblich gequetscht und erschüttert wird. Ein- und Ausschuss in der Haut sind verhältnismässig klein. In den Knochen kommen übrigens solche Lochschüsse bei den gebräuchlichen Bleigeschossen selten vor, da infolge der Deformierung derselben meist Fissuren und Splitter vom Schusskanal ausgehen.

Die dritte Zone ist die der lebendigen Kraft. Sie bewirkt Zerreissung der Weichteile und Splitterung der Knochen. Infolge der geringeren lebendigen Kraft wirkt nämlich die Wucht des Geschosses nicht bloss auf die unmittelbar getroffenen Gewebe, sondern auch auf die Umgebung durch Erschütterung und Quetschung, so dass weitere unregelmässige Schusskanäle, sowie ausgedehnte Zersplitterungen der Knochen zu Stande kommen. Die Grenze dieser Zone reicht bis 1500 m und sogar noch weiter.

Die vierte Zone ist die der erlöschenden Kraft oder die der sogenannten Prellschüsse. Die Geschosse haben entweder durch die grosse Entfernung (bis zu 2000 m) oder durch unregelmässige Rotation infolge von Pendeln, Ueberschlagen und Ricochettieren einen solchen Geschwindigkeitsverlust erlitten, dass sie entweder die elastische Haut gar nicht durchtrennen, oder im Körper liegen bleiben; in den Knochen bewirken sie Kontusionen, Fissuren oder auch Splitterungen. —

Es mag an diesen kurzen Angaben genügen, um ein Bild von der Wirkungsweise der bisher noch fast in allen Armeen im Gebrauche stehenden Handfeuerwaffen zu geben. Mit diesen Systemen schien ein gewisser Abschluss erreicht, allein die rastlos fortschreitende Waffentechnik unseres Jahrzehnts hat ihre Thätigkeit nach zweierlei Richtungen hin entwickelt: an die Stelle des Einzelladers tritt der Mehrlader, an die Stelle des kleinen das kleinste Kaliber.

Das Repetiergewehr, mit dessen Einführung Deutschland unter den Grossmächten vorangegangen ist, soll nur die Schnelligkeit des Feuerns steigern. Da hiedurch die Geschosswirkung nicht beeinflusst wird, haben wir uns mit demselben nicht weiter zu beschäftigen.

Das kleinste Kaliber dagegen soll in erster Linie die ballistische Leistung der Waffe nach Möglichkeit steigern, in zweiter Linie eine Erleichterung der Munition bewirken, um ohne Erhöhung der

Belastung den Soldaten mit einer grösseren Anzahl von Patronen zu versehen. Die Steigerung der Leistungsfähigkeit wird durch grössere Anfangsgeschwindigkeit erreicht, da letztere die Rasanz und Durchschlagskraft erhöht.

Die grössere Anfangsgeschwindigkeit kann nur zum Teil durch Erleichterung des Geschosses erzielt werden, da durch allzu kleine Geschosse die Verwundungen doch nicht immer zureichen würden, um namentlich Pferde ausser Gefecht zu setzen. Es muss daher die treibende Kraft des Pulvers gesteigert werden, aber nicht durch einfache Vermehrung der Pulverladung, weil sonst die Patrone zu lang würde; es bedarf vielmehr eines Pulvers von grösserer Triebkraft, als das Schwarzpulver besitzt, und dasselbe soll seine ganze Kraft nicht auf einmal, sondern allmählich entwickeln, bis zu dem Augenblick, in welchem das Geschoss den Lauf verlässt; denn bei zu rascher Explosion könnte der Lauf gesprengt, oder die Patronenhülse zerstört, oder das Zündhütchen zerschlagen werden. Ausserdem muss das neue Pulver wenig Rückstand geben, damit der enge Lauf nicht verschleimt wird und überhaupt die Eigenschaften eines guten Kriegspulvers besitzen.

Mit der Vermehrung der Anfangsgeschwindigkeit und der Verminderung des Geschossgewichts nimmt nun aber der Luftwiderstand zu. Damit daher die Endgeschwindigkeit nicht zu rasch abnimmt, muss der Querschnitt des Geschosses möglichst hoch belastet werden, d. h. das kleinkalibrige Geschoss muss möglichst lang sein (3—4 Kaliberlängen). Diesen langen Geschossen kann die nötige Rotationsfestigkeit, also ein sicherer Flug nur durch einen sehr starken Drall des Gewehrlaufes gegeben werden: dann sind nun aber wegen der enormen Reibung im Laufe Geschosse von Blei nicht mehr verwendbar, da sie von den scharfen Windungen der Züge zerrissen, also letztere rasch verbleien würden. Deshalb muss der Bleikern mit einem Mantel von Kupfer oder Stahl umgeben werden. Bei den einfachen Mantelgeschossen geschieht dies auf rein mechanischem Wege, während bei den Lorenz'schen Verbund- oder Compoundgeschossen der Kern mit dem Mantel verlötet wird.

Es erhellt schon aus diesen Betrachtungen, dass das „kleinste Kaliber" eine recht verwickelte Frage bildet und nicht bloss ein neues Gewehr, sondern auch ein neues Pulver und ein neues Geschoss erfordert, — kein Wunder, dass jahrelange umfassende Versuche angestellt werden mussten, die noch jetzt zum Teil nicht abgeschlossen sind. Es ist aber auch ganz natürlich, dass diejenigen Armeen,

welche bisher noch Einlader führen, beim Uebergang zum Repetiergewehr auch das Kaliber wechseln und gleich zum kleinsten Kaliber übergehen.

Gegenwärtiger Stand der Kleinkaliber-Frage.

Wir sind damit bei dem gegenwärtigen Stande der Kaliberfrage angelangt und wollen versuchen, einen kurzen Ueberblick über denselben zu geben, soweit uns das Detail hier interessiert. Da es sich hiebei um Neuerungen handelt, welche meist nicht offiziell veröffentlicht, sondern geheim gehalten werden, so sind wir auf die zum Teil unvollständigen Mitteilungen der Fachzeitschriften angewiesen [1]).

Nachdem schon längst von hervorragenden deutschen Fachmännern, namentlich von W. v. Ploennies und H. Weygand [2]) auf die Notwendigkeit der äussersten Verminderung des Kalibers hingewiesen worden war, sind die ersten praktischen Versuche, welche bekannt geworden sind, in der Schweiz von Rubin und Hebler angestellt worden. Major Rubin, Direktor der Munitionsfabrik in Thun, hatte sich schon seit dem Jahre 1879 mit der Konstruktion einer Waffe kleinsten Kalibers beschäftigt und im Jahre 1881 dem schweizerischen Militärdepartement ein Gewehr mit 9 mm Kaliber vorgelegt. Das Eigentümliche dieses Systems bestand ausser dem starken Drall in dem Kupfermantelgeschoss (Gewicht 20 g, Länge 35 mm), sowie in der zu einem einzigen Korn oder Kuchen gepressten Pulverladung. Die mit diesem Modell angestellten Versuche ergaben im Vergleich zu dem schweizerischen Ordonnanzgewehr weit günstigere Resultate namentlich bezüglich der Rasanz der Flugbahn, und da sich diese voraussichtlich bei weiterer Reduktion des Kalibers noch verbessern liess, so wurden die Versuche auch auf Gewehre von 8,5 und 8 mm Kaliber ausgedehnt. Wiederum ergaben die Schiessversuche für die 8 mm Waffe in Beziehung auf Rasanz und Schusspräzision die besten Resultate, und daher wurde das Laufkaliber noch weiter verringert, bis man bei einem solchen von 7,5—6 mm als unterster Grenze stehen blieb. Die mit dieser Waffe ermittelten Präzisionsdaten waren im Verhältnis zu jenen des

---

1) Die Angaben sind zum grösseren Teil der Arbeit von F. Holzner „Ausländische Versuche zur Schaffung von Gewehren mit verkleinertem Kaliber". (Mitteilg. über Gegenstände des Artillerie- und Geniewesens. Herausg. vom k. k techn. und administrat. Militär-Comité. Wien. 1887. S. 137) entnommen.

2) W. v. Ploennies u. H. Weygand. Die deutsche Gewehrfrage. 1872.

Ordonnanzgewehres (M. 1869—81) auf die nahen Distanzen um 30 Procent auf die weite um 100 Procent günstiger.

Auch über ein von Prof. Hebler in Zürich konstruiertes kleinkalibriges Gewehr erschien die erste Mitteilung schon im Jahre 1882 [1]). Dasselbe hatte ein Kaliber von 8,6 mm, das Geschoss war aus Hartblei mit Papierhülle. Im Verlaufe der seither fortgesetzten Versuche hat Hebler beständige Umänderungen an allen Einzelheiten seines Systems vorgenommen, so dass sich die verschiedenen Angaben hierüber vielfach widersprechen. Wenn wir der Beschreibung des als vollkommen ausgebildet bezeichneten Modells in der Hebler'schen Schrift: „Das kleinste Kaliber oder das zukünftige Infanteriegewehr" folgen, so ist auch Hebler beim Kaliber 7,5 mm stehen geblieben; das Geschoss ist ein Lorenz'sches Stahl-Verbund-Geschoss von 14,6 g Gewicht und 34 mm Länge, die Ladung besteht aus 5,2 g Pulver, das nach eigenem Verfahren komprimiert ist. Die Anfangsgeschwindigkeit beträgt 573 m.

Neuestens ist durch eine Botschaft des schweizerischen Bundesrates an die schweizerische Bundesversammlung [2]) bekannt geworden, dass die im Jahre 1886 niedergesetzte Gewehrkommission nun mit ihren Versuchen zum Abschluss gelangt ist und ein neues kleinkalibriges Repetiergewehr zur Einführung vorgeschlagen hat. Dieses, bereits zur Ausrüstung der Infanterie des Auszuges angenommene Modell Rubin-Schmidt hat ein Kaliber von 7,5—6 mm und eine Anfangsgeschwindigkeit von 600 m. Das Projektil ist ein Mantelgeschoss, und zwar gestattet das System sowohl die Verwendung des Kupfer-, als auch des Stahlmantels, „so dass wir diesfalls freie Hand haben, statt der bei den letzten Versuchen noch verwendeten Kupfermantelgeschosse zum Stahlmantel überzugehen, der billiger ist, grössere Durchschlagskraft hat und das Geschoss beim Eindringen weniger umbilden lässt." Zur Ladung dient eine neue Pulverkomposition, welche rauchlos ist, bei verhältnismässig geringer Gasspannung grosse Anfangsgeschwindigkeit erzeugt und nach allen bisher gemachten Erfahrungen äusseren Einflüssen viel besser widersteht, als das bisherige Schwarzpulver. Im Vergleich zu dem bisherigen Ordonnanzgewehr sind die Präzisionsergebnisse ungleich günstiger, der Rückstoss geringer, die Taschenmunition von 100 Patronen um 440 g leichter.

1) Allgem. Schweiz. Militär-Ztg. 1882. Nr. 25, 29.
2) Deutsche Heeres-Ztg. 27. Juli 1889.

In Frankreich [1]) hatte man zunächst das 11 mm Kaliber beibehalten, als an die Stelle des Chassepot- das Gras-Gewehr M. 74 und später ein Repetiergewehr M. 84 und 85 trat, das auf dem Kriegsschauplatz in Tonkin zur Verwendung kam. Die ersten Versuche mit Herabsetzung des Kalibers begannen 1884 an der Normalschiessschule zu Chalons. Dieselben wurden zuerst mit Gewehren von 9 mm Kaliber, später mit solchen von 8 mm und Hartbleigeschossen von 14,5 g Gewicht angestellt. Es ergab sich eine bedeutende Ueberlegenheit des 8 mm Kalibers, das eine möglichst gestreckte Flugbahn, günstige Präzision und Durchschlagskraft aufwies. Die in grossem Massstabe fortgesetzen Versuche bezweckten noch weitere Erhöhung der ballistischen Leistungen der Waffe durch die Anwendung eines neuen Triebmittels an Stelle des Schwarzpulvers. Im Jahre 1886 wurde die allgemeine Einführung des so verbesserten 8 mm Gewehres beschlossen, das unter dem Namen „fusil Lebel" (nach dem damaligen Kommandanten der Normalschiessschule zu Châlons), „fusil de Châlons", „fusil normal" und in der Soldatensprache „fusil petit" bekannt wurde und die offizielle Bezeichnung „fusil modèle 1886" führt.

Der Lauf des Lebel-Gewehrs hat ein Kaliber von 8 mm, 4 Züge mit einer Zugtiefe von 0,15 und eine Dralllänge von 240 mm. Das Magazin ist für die Aufnahme von 8 Patronen bestimmt. Die Patrone besitzt eine Messinghülse, ist 75 mm lang und 29 g schwer. Das Geschoss besteht aus einem Kern von Hartblei und einem unverlötet aufgepressten Mantel von Nickel (Neusilber?), ist 31 mm lang, 14 g schwer. Das neue Pulver, dessen Zusammensetzung offiziell nicht bekannt ist, soll nur einen sehr leichten bläulichen Rauch entwickeln und einen schwächeren Knall verursachen, dabei sehr wenig den Verschluss und die Schulter des Schützen anstrengen. Die Anfangsgeschwindigkeit beträgt 630 m, die Schusspräzision soll doppelt so gross sein, als beim Gras-Gewehr. Die Durchschlagskraft ergibt sich aus folgenden Angaben [2]), welche sich auf den Dickendurchmesser der verschiedenen Hindernisse beziehen, die auf die Entfernung von 10, 200 und 500 m das Durchdringen des Geschosses abhalten.

1) Vergl. J. Muika. Das französ. Infanteriegewehr. Mitteilg. über Gegenstände des Artillerie- und Geniewesens. Herausg. vom k. k. techn. und administr. Militär-Comité. Wien. 1888. S. 575.

2) Revue du cercle milit. Deutsche Heeres-Ztg. 1889. Nr. 50.

	Distanz 10 m	200 m	500 m
Tannenholz	900 mm	600 mm	500 mm
Eichenholz	200 „	180 „	150 „
Eisenblech	12 „	6 „	4 „
Weiches Stahlblech	10 „	4 „	2 „

In Oesterreich [1]) war man bei der Einführung des Repetiergewehres Manlicher im Jahre 1886 zunächst wie auch in Deutschland bei dem 11 mm Kaliber stehen geblieben. Dieses System, dessen Eigenart in dem Geradzug-Kolbenverschluss und der Anwendung von Patronenpacketen als Magazinsladung besteht, wurde auch für die Versuche mit dem Kleinkaliber beibehalten. Zur Vergleichung dienten nur 9 mm und 8 mm Waffen; da ihre ballistische Leistungsfähigkeit sich gleich erwies, wurde dem 8 mm Kaliber wegen der leichteren und kürzeren Patrone der Vorzug gegeben. Behufs Wahl des Geschossmaterials wurden Versuche mit verschieden zusammengesetzten Hartbleigeschossen (Bleizinn- und Bleiantimon-Legierungen) durchgeführt, welche die Unzulänglichkeit der Papierführung ergaben, da schon nach verhältnismässig wenigen Schüssen Verbleiung der Laufbohrung und daher bedeutende Abnahme der Schusspräzision eintrat. War somit die Wahl eines härteren Führungsmaterials notwendig, so fiel diese zuerst auf Kupfer und Messing, erst später auf den billigeren und widerstandsfähigeren Stahl, nachdem die Befürchtung starker Abnutzung der Züge sich als unbegründet erwiesen hatte. Die Wahl von Hartblei als Geschossmaterial, bestehend aus einer Legierung von 95 Procent Blei und 5 Procent Antimon geschah aus dem Grunde, weil das Weichblei durch Stauchung im Laufe dem Führungsmantel gefährlich wurde, jedenfalls aber eine viel grössere Forcierung des Geschosses in der Bohrung zur Folge hatte. Auf diese Weise entstanden die Stahlmantelgeschosse, bestehend aus dem Hartbleikern und der mit letzterem mechanisch verbundenen papierdünnen, an der Spitze etwas verstärkten Hülle aus weichem Stahlblech, welche nur den Bodenteil des Geschosses, abgesehen von der Umbordelung, frei lässt. Ausserdem dienten noch besondere Versuchsreihen zur Vergleichung des Stahlmantel-Geschosses und des Verbund-Geschosses mit einem verlöteten Mantel aus einer Kupfernickel-Legierung. Hiebei wurde das Verhalten der beiden Geschossarten beim Auftreffen auf den Erdboden, beim Eindringen

1) Vgl. A. Weigner. Die 8 mm Handfeuerwaffen in Oesterreich. Mitteilg. über Gegenstände des Artillerie- und Geniewesens. Herausg. vom k. k. techn. und administrat. Militär-Comité. Wien. 1889. S. 1.

in hartes Holz, Eisen und Stahl geprüft und ihre Durchschlagskraft ermittelt. Bei allen diesen Versuchen erwiesen sich beide als gleichwertig; bei den Stahlmantel-Geschossen wurde zwar Trennung des Mantels vom Bleikern beobachtet, welche bei den Verbundgeschossen nicht vorkam, jedoch war die Deformation der letzteren nicht minder gross und mannigfach. Es musste daher mit Rücksicht auf die billigere und leichtere Herstellung der Stahlmantelgeschosse diesen der Vorzug gegeben werden.

Nachdem zu Ende des Jahres 1887 die Versuche abgeschlossen und auch die Herstellung eines kräftigeren Schwarzpulvers gelungen war, wurde die Einführung des „Repetiergewehrs M. 1888" nach dem System Manlicher verfügt. Der Lauf hat ein Kaliber von 8 mm, 4 Züge mit einer Zugtiefe von 0,2 und eine Dralllänge von 250 mm. Die Metalleinheitspatrone mit Messinghülse besitzt ein Gewicht von 29,7 g und eine Länge von 76 mm. Das Geschoss aus Hartblei mit Stahlmantel hat ein Gewicht von 15,8 g und eine Länge von 31,8 mm. Die Anfangsgeschwindigkeit beträgt 530 m. Durch Anwendung eines neuen rauchlosen Pulvers soll dieselbe neuerdings auf 630 m gesteigert sein.

Von den grossen Militärmächten sind also Frankreich und Oesterreich bisher die einzigen, in denen die Bewaffnung mit dem kleinen Kaliber jetzt schon mehr oder weniger weit durchgeführt ist.

Was die übrigen Staaten betrifft, so ist zu erwähnen, dass in Portugal das 8 mm Repetiergewehrsystem Kropatschek (M. 1886) angenommen ist. Das Geschoss desselben besteht aus Hartblei mit Kupfermantel, ist 32 mm lang und 16 g schwer.

In Dänemark waren die Versuche mit der Herstellung eines Kleinkalibergewehres schon im Jahre 1887 so weit beendigt, dass vor den Mitgliedern des dänischen Reichstages ein Probeschiessen mit dem neuen Gewehr stattfand. Es handelte sich um ein 8 mm Magazingewehr mit Kupfermantelgeschoss und einer Ladung von neuem komprimiertem Pulver; die Anfangsgeschwindigkeit betrug 533 m. Der zur Einführung des Gewehrs vom Kriegsminister verlangte Kredit wurde damals von dem Reichstage nicht bewilligt.

In Belgien haben seit Juli 1888 zu Beverloo Schiessversuche mit zahreichen zur Konkurrenz vorgelegten Systemen stattgefunden, bei denen es sich hauptsächlich um das österreichische Manlicher-, das belgische Nagant- und das deutsche Mauser-Gewehr handelte. Nach langer und minutiöser Erprobung gab die Kommission kürz-

lich dem 7,6 mm Mauser-Gewehr den Vorzug, dessen Einführung soeben verfügt worden ist.

Es mag an diesem kurzen Ueberblick über den gegenwärtigen Stand der Kaliberfrage genügen, um ihre Bedeutung in das richtige Licht zu setzen. Zugleich gewinnen wir hieraus die Ueberzeugung, dass die grossen Vorzüge des kleinen Kalibers demnächst auch die übrigen Militärstaaten zu der Annahme desselben veranlassen werden. Für unser Vaterland wenigstens ist diese Wahl bereits getroffen, wenn auch hierüber keine Mitteilungen bekannt gegeben sind.

Versuche über die Wirkung der Kleinkaliber-Geschosse.

Wir gehen nun zur Mitteilung der eigenen Versuche über, welche die Wirkung der kleinkalibrigen Waffe ermitteln sollen. Es diente zu denselben das von P. Mauser konstruierte Gewehr, das soeben zur Einführung in der belgischen Armee angenommen worden ist. Das Gewehr hat ein Kaliber von 7,65 mm, 4 Züge von 4 mm Breite und 0,079 Tiefe, sowie eine Dralllänge von 250 mm. Die Patrone (s. beistehende Abbildung) mit Messinghülse ist 78 mm lang und 26,2 g schwer. Das Geschoss besteht aus einem Weichbleikern und einem unverlöteten Mantel aus Kupfer-Nickel-Blech, ist 30 mm lang, 14,2 g schwer und von 8 mm Kaliber. Die Ladung besteht aus 3 g rauchfreien Pulvers, die Anfangsgeschwindigkeit beträgt 605 m.

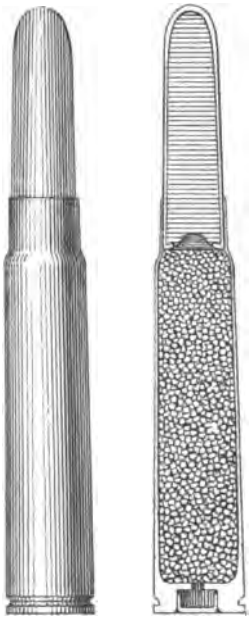

Um die Geschosswirkung auf verschiedene Distanz zu untersuchen, musste mit abgebrochenen Pulverladungen geschossen werden, da nur ein kleiner Schiessplatz zur Verfügung stand und wenig umfangreiche Gegenstände ja auch nicht sicher genug auf weitere Distanzen getroffen werden können. Die Berechtigung dieser Versuchsanordnung und die Genauigkeit ihrer Ergebnisse ist schon wiederholt nachgewiesen worden. Bei unserem Versuchsgewehr besitzt das Geschoss auf 25 m Entfernung bei der Normalladung von 3 g eine Geschwindigkeit von 605 m, bei 2,5 g Ladung eine Ge-

schwindigkeit von 529,5 m, bei 1,6 g Ladung eine solche von 386,9 m, bei 1,5 g Ladung eine Geschwindigkeit von 298,6 m.

Als Ziel dienten zunächst solche einfache Materialien, welche zur Untersuchung der Durchschlagskraft gewählt zu werden pflegen und zugleich zur Deckung gegen das feindliche Feuer Verwendung finden können, wie Eisenplatten, Holz verschiedener Arten und Erdwälle. Hiebei wurden zugleich Untersuchungen über die noch unentschiedene Frage hinsichtlich der Erhitzung und Schmelzung der Bleigeschosse angestellt. Ferner wurde eine grössere Reihe von Versuchen mit Schüssen in Wasser angestellt, um die Bedingungen der hydraulischen Pressung zu ermitteln. Endlich bestand die Hauptzahl der Versuche (196) in Schüssen auf menschliche Leichen und Leichenteile, um die Beschaffenheit der Schusswunden zu untersuchen.

Zur Vergleichung der Wirkung wurden bei allen diesen Zielen Parallelversuche mit dem Ordonnanzgewehr M. 71.84 angestellt, wobei nicht bloss Geschosse aus Weichblei, sondern auch solche mit Kupfer- und Stahlmantel zur Verwendung kamen. Aus dem Versuchsgewehr wurden ausser den Nickelmantelgeschossen auch solche mit Stahlmantel abgeschossen.

Bei der Ausführung der Versuche wurde ich von dem kaiserlich japanischen Stabsarzt, Herrn Dr. Zuneshaburo Kikuzi, Volontärarzt an meiner Klinik, in dankenswerter Weise unterstützt. Die Herren Assistenzärzte Dr. Palm und Dr. Steudel waren mir als gute Schützen behülflich.

Die Ergebnisse dieser Versuche, welche sich insgesamt auf 450 Treffer belaufen, sind in kurzer Zusammenstellung folgende.

1. Versuche über die Durchschlagskraft der Geschosse.

Die lebendige Kraft des Geschosses ist diejenige Kraft, mit der dasselbe das Ziel trifft; sie setzt sich aus der Geschwindigkeit und der Masse des Geschosses zusammen.

Die Durchschlagskraft ist nicht identisch mit der lebendigen Kraft; denn beim Auftreffen des Geschosses auf ein Ziel wird die lebendige Kraft nicht bloss in Perkussion, sondern auch in Wärme und in Deformierung des Geschosses umgesetzt. Die Durchschlagskraft ist also nicht bloss von der lebendigen Kraft, sondern auch von der Form und Konsistenz des Geschosses und dem Widerstand des getroffenen Zieles abhängig.

Von den beiden Komponenten ist die Geschwindigkeit des Ge-

schosses in erster Linie massgebend: sie ist bei der neuen Waffe enorm vermehrt, während der andere Faktor, die Masse des Geschosses, vermindert ist. Es lässt sich daher erwarten, dass der Hauptfaktor, die vermehrte Geschwindigkeit den Ausschlag zu Gunsten einer Steigerung der Durchschlagskraft geben wird. Die Ergebnisse der folgenden Schiessversuche auf Eisen, Holz und Erdwälle liefern hiefür die Bestätigung.

Erste Versuchsreihe.

Ziel: 5 Eisenplatten aus Walzeisen von je 2 mm Dicke, in Abständen von 5 cm. Distanz 12 m.

Die Schüsse aus dem Versuchsgewehr durchschlagen 4 Platten und bewirken auf der 5. noch einen Eindruck.

Die Schüsse aus dem Ordonnanzgewehr durchschlagen 3 Eisenplatten, die 4. zeigt bei Weichbleigeschossen keinen Eindruck, bei Stahl- und Kupfergeschossen eine kaum messbare Delle.

Der Einschuss in der 1. Platte ist bei den Schüssen aus dem Kleinkalibergewehr scharf und glatt, der Ausschuss nur wenig aufgebogen, dagegen findet sich bei den Schüssen aus dem Ordonnanzgewehr die Umgebung des Einschusses in weiterem Umfang eingedrückt, die des Ausschusses aufgebogen und mehrfach eingerissen. Die Weite der Schussöffnung nimmt stetig von der 1. zur 4. Platte zu, jedoch so, dass mit abnehmender Kraft nur Einreissung und Umbiegung des getroffenen Teiles ohne Substanzverlust erfolgt; hie und da wird der umgebogene Teil in Form eines viereckigen Stückes losgerissen. Bei einem Schusse aus dem Ordonnanzgewehr mit Weichbleigeschoss fand sich das letztere nach Durchdringung zweier Platten pilzförmig gestaucht und mit 2 viereckigen Eisenstücken aus der 1. und 2. Platte fest verschweisst.

Die folgende Tabelle gibt Aufschluss über die durchschnittliche Weite der Perforationsöffnung (P.) in der I. bis V. Platte, sowie über den etwa noch erzeugten Eindruck (E.) in der nicht durchdrungenen Platte.

	Platte I	II	III	IV	V
Versuchsgewehr	P. (9 mm)	P. (15 mm)	P. (21 mm)	P. (25 mm)	E.
Ordg. Bleigesch.	P. (18 „)	P. (23 „)	P. (26 „)	—	—
„ Kpfrmtelg.	P. (17 „)	P. (18 „)	P. (20 „)	E.	—
„ Stahlmtelg.	P. (17 „)	P. (23 „)	P. (25 „)	E.	—

Gegen dasselbe Ziel wurde auch mit abgebrochenen Ladungen geschossen. Die Ergebnisse waren folgende:

	Platte I	II	III	IV	V
Vsuchsg. Distanz 1200 m	E.	—	—	—	—
„ 800 „	P. (18 mm)	E.	—	—	—
„ 400 „	P. (14 „)	P. (25 mm)	E.	—	—
„ 100 „	P. (11 „)	P. (20 „)	P. (25 mm)	E.	—
„ 12 „	P. (8,5 „)	P. (14 „)	P. (20 „)	P. (25 mm	E.

			Platte I	II	III	IV	V
Ordonnanzgewehr	Bleigesch. Kpfmtlg.	Distanz 800 „	E.	—	—	—	—
		„ 400 „	P. (18 „) E.		—	—	—
		„ 100 „	P. (17 „)	P. (30 mm)	E.	—	—
		„ 12 „	P. (17 „)	P. (18 „)	P. (20 mm)	E.	—
	Bleigesch.	„ 400 „	E.	—	—	—	—
		„ 100 „	P. (18 mm)	P. (24 mm)	E.	—	—
		„ 12 „	P. (18 „)	P. (23 „)	P. (26 mm)	—	—

Zweite Versuchsreihe.

Ziel: 2 Platten aus Walzeisen von 4 mm Dicke, dahinter 2 solche von 2 mm Dicke, in Abständen von je 5 cm. Distanz 12 m (s. Taf. I Fig. 3—4).

Die Schüsse aus dem Versuchsgewehr durchschlagen die beiden 4 mm Platten mit einer scharfen kreisrunden Oeffnung von 11 und 20 mm und dringen noch durch eine 2 mm Platte mit starker Einreissung ohne Defekt.

Die Schüsse aus dem Ordonnanzgewehr mit Weichbleigeschossen durchschlagen die 1. Platte mit einer Oeffnung von 18 : 24 mm und erzeugen in der 2. einen tiefen Eindruck und klaffenden Riss.

Dritte Versuchsreihe.

Ziel: 1 Platte aus Walzeisen von 8 mm Dicke, dahinter 3 Platten von 2 mm Dicke. Distanz 12 m.

Die Schüsse aus dem Versuchsgewehr durchschlagen die 3 ersten Platten und erzeugen noch in der 4. einen Eindruck.

Die Schüsse aus dem Ordonnanzgewehr mit Weichblei- und Stahlmantelgeschossen durchdringen die 1. Platte und erzeugen in der 2. einen tiefen Eindruck.

Vierte Versuchsreihe.

Ziel: 1 Platte aus Walzeisen von 12—13 mm Dicke. Distanz 12 m (s. Taf. I Fig. 1—2).

Die Schüsse aus dem Versuchsgewehr durchschlagen die Platte regelmässig, der Einschuss ist durchschnittlich 14 mm weit, um den Ausschuss herum sind die äusseren Schichten der Platte teils herausgeschlagen teils nach hinten umgebogen, so dass der Ausschuss bedeutend grösser als der Einschuss ist (etwa 14 : 35 mm).

Die Schüsse aus dem Ordonnanzgewehr sowohl mit Weichblei- als Stahlmantelgeschossen bewirken stets nur einen flachen Eindruck auf der vorderen Seite der Platte sowie einen entsprechenden Buckel an der hinteren Fläche.

Fünfte Versuchsreihe.

Ziel: Platte aus Gusseisen von 12 mm Dicke. Distanz 12 m.

Die Schüsse aus dem Versuchsgewehr durchschlagen die Platte mit einem kreisrunden scharfen Ein- und Ausschuss von 11 und 15 mm; das dem Defekt entsprechende Stück der Platte wird in toto herausgeschlagen.

Die Schüsse aus dem Ordonnanzgewehr bewirken auf der Vorderfläche der Platte einen seichten Eindruck und im Umfang eine kreisrunde Fissur; von dem Eindruck gehen sternförmig 3 Bruchlinien aus, welche die Platte in 3 Stücke zerbrechen.

Infolge der Sprödigkeit des Gusseisens schlägt also das wuchtigere Geschoss den getroffenen Teil heraus, während das weniger wuchtige die ganze Platte in Stücke zerbricht.

Sechste Versuchsreihe.

Ziel: Platte aus Walzeisen von 16 mm Dicke. Distanz 12 m.

Die Schüsse aus dem Versuchsgewehr bewirken einen scharfen 5 mm tiefen Eindruck und auf der Rückseite eine Vorwölbung mit feinem Riss.

Die Schüsse aus dem Ordonnanzgewehr mit Weichblei- und Stahlmantelgeschossen erzeugen auf der Vorderfläche der Platte einen kaum messbaren Eindruck.

Siebente Versuchsreihe.

Ziel: trockenes Tannenholz in Blöcken von 15 cm Dicke, dicht hintereinander gestellt. Schüsse gegen den Längsschnitt.

Gegen dieses Ziel wurden zuerst auf 12 m Distanz mehrere Schussserien aus den beiden Gewehren abgegeben. Die durchschnittliche Eindringungstiefe beträgt:

Versuchsgewehr, Nickelmantelgeschoss	110 cm
Ordonnanzgewehr, Bleigeschoss	21 „
„ Stahlmantelgeschoss	70 „

Hiebei fanden sich die Bleigeschosse immer gestaucht und pilzförmig deformiert, die Stahl- und Nickelmantelgeschosse ganz intakt. Das Geschosslager im Holze wies nie Zeichen von Versengung auf.

Gegen dasselbe Ziel wurde auch mit abgebrochenen Ladungen aus beiden Gewehren geschossen. Die durchschnittliche Eindringungstiefe beträgt

	1200 m	800 m	400 m	100 m	12 m
Versuchsg., Nickelmantelg.	14 cm	29,5 cm	44,5 cm	65 cm	110 cm
Ordonnanzg., Bleigeschoss	4 „	5 „	10 „	19 „	21 „
„ Stahlmantelg.	10 „	15 „	27 „	46 „	70 „

Die Bleigeschosse fanden sich schon bei der Entfernung von 1200 m an der Spitze leicht gestaucht, bei 300 stark, bei 100 und bei 25 m sehr stark deformiert. Die Stahl- und Nickelmantelgeschosse blieben ganz unverändert.

Achte Versuchsreihe.

Ziel: trockener Buchenholzklotz. Schüsse gegen den Längsschuitt. Distanz 12 m.

Die durchschnittliche Eindringungstiefe beträgt:

Versuchsgewehr, Nickelmantelgeschoss	54 cm
Ordonnanzgewehr, Bleigeschoss	9,5 „
„ Stahlmantelgeschoss	26 „

Die Untersuchung des Schusskanales ergab bei allen diesen Schüssen ein ganz regelmässiges höchst interessantes Bild, das auf Tafel II wiedergegeben ist. Das Mantelgeschoss des Versuchsgewehres erzeugt in dem Buchenholz einen glatten cylindrischen Schusskanal, dessen Weite nicht ganz das Geschosskaliber erreicht. Die Holzfasern sind nur in der unmittelbarsten Umgebung des Schusskanals in einem Durchmesser von 8—10 mm teils zusammengedrückt und verdrängt, teils eingeknickt und abgerissen. Das Geschoss selbst ist gewöhnlich intakt, nur in dem abgebildeten Fall etwas gestaucht und der Mantel eine Strecke weit geplatzt. Dieselben Verhältnisse finden sich bei den Schüssen mit Stahlmantelgeschossen aus dem Ordonnanzgewehr, namentlich ist der Schusskanal cylindrisch, das Geschoss intakt oder nur etwas seitlich abgeplattet.

Dagegen bewirkt das Weichbleigeschoss des Ordonnanzgewehres einen ganz regelmässigen konischen Schusskanal, der sich bei einer Länge von nur 9 cm von der Einschussweite von 9 mm bis zu 46 mm verbreitert; in diesem breiten blinden Ende des Schusskanals liegt das auf beinahe denselben Durchmesser gestauchte Geschoss eingebettet. Es wird hiebei auf den ersten Blick klar, dass die konische Form des Schusskanals durch die Deformierung des Bleies bedingt ist.

Neunte Versuchsreihe.

Ziel: trockenes Buchenholz in Blöcken von 16 cm Dicke. Schüsse gegen den Querschnitt. Distanz 12 m.

Die durchschnittliche Eindringungstiefe beträgt:

Versuchsgewehr, Nickelmantelgeschoss	56 cm
Ordonnanzgewehr, Bleigeschoss	9 „
„ Stahlmantelgeschoss	31 „

Die Bleigeschosse sind immer stark deformiert, breit geschlagen oder zerteilt, die Mantelgeschosse intakt. Im Geschosslager kein Zeichen von Versengung.

Zehnte Versuchsreihe.

Ziel: frischer Buchenholzstamm in Scheiben von 20 cm. Schüsse gegen den Querschnitt. Distanz 12 m.

Die durchschnittliche Eindringungstiefe beträgt:

Versuchsgewehr, Nickelmantelgeschoss	68 cm
Ordonnanzgewehr, Bleigeschoss	11 „
„ Kupfermantelgeschoss	33 „
„ Stahlmantelgeschoss	36 „

Auch bei diesen Schüssen sind die Bleigeschosse stark pilzförmig gestaucht, das Mantelgeschoss unverändert.

Elfte Versuchsreihe.

Ziel: trockenes Eichenholz in Blöcken von 15 cm Dicke. Schüsse gegen den Längsschnitt. Distanz 12 m.

Die durchschnittliche Eindringungstiefe beträgt:

Versuchsgewehr, Nickelmantelgeschoss	50,5 cm
Ordonnanzgewehr, Bleigeschoss	12 „
„ Stahlmantelgeschoss	36 „

Die Bleigeschosse sind stark deformiert, die Mantelgeschosse unverändert oder etwas seitlich abgeplattet, die Nickelmantelgeschosse hie und da etwas geplatzt.

Zwölfte Versuchsreihe.

Ziel: Erdwälle von Schützengräben.

Um die Schutzkraft der Erdwälle von Schützengräben sowie die erforderliche Dicke derselben zu ermitteln wurden 2 solche dicht hinter einander aufgeführte Brustwehren von je 40 cm Dicke aus beiden Gewehrsystemen auf die verschiedensten Distanzen mit Blei- und Mantelprojektilen beschossen. Da die Erde sehr fest und steinig war, gestaltete sich die Eindringungstiefe bei Schüssen aus demselben Gewehr und aus derselben Entfernung sehr wechselnd, je nachdem eben die Geschosse auf Steine aufschlugen oder nicht. Im allgemeinen betrug die Eindringungstiefe der Bleigeschosse aus dem Ordonnanzgewehr 30—50 cm; sie war bei Nahschüssen etwas geringer als bei Fernschüssen, da bei jenen sehr starke Deformierung des Bleies eintritt. Die Mantelgeschosse drangen bis zu 70 cm tief ein, falls sie sich nicht deformierten; jedoch wurde bei Schüssen bis auf 500 m Distanz selbst bei den Nickel- und Stahlmantelgeschossen starke Deformierung und Zerreissung beobachtet.

Die mitgeteilten Versuche beweisen die enorme Durchschlagskraft der Kleinkaliber-Geschosse: man bedenke, dass sie Eisenplatten von 12 mm und Tannenholz in der Dicke von 110 cm durchschlagen! Im Vergleich zur Leistung des Ordonnanzgewehres ist die Durchschlagskraft bei allen Holzarten um

das 5—6fache grösser. Die Ursache liegt in dreierlei Momenten: der grösseren Geschwindigkeit, der geringeren Deformierbarkeit und dem kleineren Querschnitt der Geschosse. Der verschiedene Anteil dieser Faktoren lässt sich aus folgender Vergleichung entnehmen.

Der Einfluss der gesteigerten Geschwindigkeit erhellt am einfachsten daraus, dass die kleinkalibrigen Geschosse bei derjenigen Endgeschwindigkeit, welche der Anfangsgeschwindigkeit des Ordonnanzgewehres (430 m) entspricht, noch nicht einmal die Hälfte ihrer vollen Durchschlagskraft aufweisen (5 : 11).

Von ganz wesentlicher Bedeutung ist aber auch die geringere Deformierbarkeit der Mantelgeschosse. Es steht fest, dass die Schusswirkung auf das Ziel unter sonst gleichen Verhältnissen mit der Härte und Festigkeit des Projektiles zunimmt, denn die Deformierung der Bleigeschosse absorbiert einen erheblichen Teil der lebendigen Kraft, welcher der Wirkung auf das Ziel entzogen wird. Dazu kommt, dass mit der Vergrösserung des Querschnittes die Durchschlagskraft sich vermindert, da grössere Abschnitte des getroffenen Zieles Widerstand leisten können. Höchst instruktiv ist in dieser Beziehung ein Blick auf Tafel II, auf welcher die Schusswirkung des 11 mm Weichblei- und 8 mm Mantelgeschosses auf Buchenholz wiedergegeben ist; man erkennt sofort, wie das Bleigeschoss durch seine Deformierung sich grössere Widerstände schafft. Am besten lässt sich aber die Bedeutung der Geschossdeformierung dadurch beweisen, dass bei unseren obigen Versuchen die aus demselben Gewehr und mit derselben Ladung geschleuderten Stahlmantelgeschosse regelmässig 3mal so tief in die Holzziele ohne Deformierung eingedrungen sind, wie die stets mehr oder weniger deformierten Weichbleiprojektile.

Es würden demnach die beiden Faktoren, grössere Geschwindigkeit und geringere Deformierbarkeit des Geschosses je etwa den halben Anteil an der um das 5—6fache vermehrten Durchschlagskraft tragen. Allein es musste noch der Ausfall an lebendiger Kraft gedeckt werden, den das kleinkalibrige Geschoss durch seine verminderte Masse erleidet, da sich das Gewicht wie 14,2 : 25 verhält. Dieser Ausfall ist in der That recht erheblich, denn bei gleicher Endgeschwindigkeit verhält sich die lebendige Kraft des 8 mm und 11 mm Geschosses wie 1 : 1,7. Nun verhält sich aber die Eindringungstiefe bei derselben Endgeschwindigkeit wie 1 : 1,4. Hieraus ergibt sich, dass ein Teil des Verlustes an lebendiger Kraft

durch die für das Eindringen günstigere Querschnittsverminderung ausgeglichen wird. Den übrigen Ausgleich schafft der Hauptfaktor der lebendigen Kraft, die vermehrte Geschwindigkeit.

II. Versuche über die Erhitzung der Geschosse.

Bei den Versuchen über die Durchschlagskraft der Geschosse wurden zugleich Versuche über die Erhitzung derselben angestellt, da es trotz zahlreicher Untersuchungen hierüber zur Zeit noch unentschieden ist, ob die Erhitzung der Bleigeschosse im Ziele, namentlich im menschlichen Körper bis zur Schmelzung des Bleis ansteigt.

Die Frage der Erwärmung der Geschosse ist zur Erklärung der so überaus häufigen Deformierung und Zerteilung der Bleigeschosse und weiterhin zur Erklärung der Schussverletzungen mit explosivem Charakter herangezogen worden. Diese Frage ist so alt wie die Einführung der Feuerwaffen selbst, und bald bejaht, bald verneint worden. Während anfangs die Schusswunden für Brandwunden galten, da man den Quetschungsschorf als Brandschorf ansah, wurde diese Lehre schon im 16. Jahrhundert von Maggi und A. Paré widerlegt und galt seither als Fabel, bis man in neuester Zeit wieder auf die Schmelzung des Bleis zurückkam, um eine früher kaum bekannte Erscheinung zu erklären. Es ist das die Deformierung und Zerteilung der Bleigeschosse im menschlichen Körper, welche erst seit der Verbesserung der Gewehre und der Steigerung der Anfangsgeschwindigkeit bezw. lebendigen Kraft der Geschosse häufig beobachtet wurde und jetzt geradezu zur Regel geworden ist. Die Erklärung derselben durch Schmelzung des Bleis erschien so plausibel, dass man überall „Bleitropfen", „Abschmelzungen" und „Schmelzprodukte" sah und Manche sogar die Verfärbung der Ränder des Einschusses wiederum für Brandschorf erklärten.

Dass unter gewissen Umständen Erwärmung der Geschosse stattfindet, lässt sich leicht konstatieren, wenn man dieselben schnell genug nach dem Schusse berührt, niemals aber habe ich bei meinen zahlreichen Versuchen Schmelzungserscheinungen wahrnehmen können, trotzdem die Geschosse stets sofort aufgefangen und untersucht worden sind. Auch haben sich ja gerade diejenigen Veränderungen an den Blei-Projektilen, welche als Beweismittel stattgehabter Schmelzung herangezogen wurden, als trügerisch erwiesen, wie namentlich das Irisieren, die Abdrücke und Streifungen an der aufgetroffenen Fläche, sowie die Einsprengung von Knochenpartikelchen, da es sich bei

diesen Erscheinungen lediglich um chemische und mechanische Einwirkungen handelt.

Findet nun die Erwärmung vor oder bei dem Auftreffen auf das Ziel statt? Die Erwärmung des Projektils durch die Pulvergase, durch die Reibung an der Seelenwandung des Rohrs und durch die Reibung an der Luft ist erwiesenermassen von geringer Bedeutung. Wichtiger ist jedenfalls die plötzliche Hemmung der Bewegung, welche das Geschoss beim Auftreffen auf ein festes Ziel erfährt. Nach dem Gesetz von der Aequivalenz der Wärme und der mechanischen Kraft wird die lebendige Kraft des Geschosses in Wärme umgesetzt, so weit sie nicht in Form mechanischer Arbeit aufgebraucht wird. Der Grad der Erhitzung des Geschosses, falls die ganze lebendige Kraft in Wärme sich umsetzt, ist bei den 11 mm Gewehren auf 600—700° berechnet worden, also auf den doppelten Wärmegrad, welcher zur Schmelzung des Bleis erforderlich ist. Allein diese theoretischen Berechnungen lassen eben gar keinen Schluss auf den wirklichen Erwärmungsgrad zu, da sich nicht bestimmen lässt, welcher Teil der Kraft zur Erschütterung oder Durchdringung des Zieles sowie zur Erwärmung desselben, und welcher Teil zur Deformierung des Geschosses verbraucht wird. Die Entscheidung der Frage liegt daher ganz bei dem Experiment.

Ob in dem einen Falle die Umsetzung der lebendigen Kraft in Wärme, in dem andern die in mechanische Arbeit überwiegt, hängt von der Kohäsion des Zieles und Geschosses ab. Je grösser die Widerstandsfähigkeit bei beiden ist, um so geringer ist die Deformierung des Geschosses und die Durchdringung des Zieles, um so stärker dagegen die Wärmeerzeugung. Deshalb benützt man zu solchen Versuchen Schüsse aus unmittelbarer Nähe auf undurchdringliche Ziele, wie namentlich auf Eisenscheiben, — nur kann natürlich auch hier nicht die höchste lebendige Kraft des Geschosses ganz zur Bildung von Wärme umgesetzt werden, da ja immer eine Mitbewegung, Erschütterung und Zusammendrückung des Zieles, sowie eine mehr oder weniger starke Deformierung des Geschosses stattfindet.

Schiesst man aus nächster Nähe ein Weichbleigeschoss auf eine starke Eisenplatte, so sieht man an dieser einen runden Eindruck, umgeben von einem glänzenden weissen Stern zerspritzten Bleies (vgl. Tafel I Fig. 1), während der stark verkleinerte und deformierte Rest des Geschosses zu Boden fällt. Allgemein wird dieser Bleispiegel für ein Schmelzprodukt gehalten, und doch scheint

er weit eher durch heftiges Abstreifen der zerschellenden Bleimasse entstanden zu sein, da man entschieden keinerlei charakteristische Zeichen von Schmelzung wahrnimmt.

Ich versuchte nun Temperaturbestimmungen des Geschosses und seiner Fragmente unmittelbar nach dem Auftreffen auf die Eisenplatte anzustellen und zwar auf indirektem Wege, da direkte Temperaturmessungen zu schwer ausführbar sind.

Zu diesen Versuchen diente ein viereckiger, nur hinten und zu beiden Seiten geschlossener Kasten aus tarkem Eisen, in welchen die als Ziel dienenden Eisenscheiben in bestimmten Abständen eingesetzt werden können. Nach vorne wird der Kasten durch ein ganz dünnes Blech, nach oben durch eine aufgelegte Eisenplatte geschlossen, nach unten bleibt er offen gegen eine Schieblade, welche in dem den Kasten tragenden Holzgestell angebracht ist. Auf diese Weise fällt das abgefeuerte Geschoss samt allen seinen Fragmenten, nachdem es die dünne vordere Blechscheibe durchdrungen und dahinter auf die Eisenplatte aufgeschlagen ist, direkt in die Schieblade. Diese wird nun mit Substanzen von verschieden hohem Schmelzpunkte gefüllt, um etwaige Schmelzungserscheinungen derselben seitens der Bleiteile zu beobachten. Geschossen wurde aus dem Ordonnanz- und Versuchsgewehr mit Blei-, Stahlmantel- und Nickelmantelprojektilen.

Zuerst diente eine Paraffintafel zum Auffangen. Die meisten Splitter der Blei- und Mantelgeschosse erzeugten einen deutlichen Schmelzrand, durch den sich die erwärmten Splitter leicht von den nur mechanisch eingedrungenen unterscheiden liessen. Es ergab sich nun aber, dass der zur Schmelzung des Paraffins erforderliche Wärmegrad je nach der Grösse der Fragmente sehr verschieden ist und deshalb durch zahlreiche besondere Experimente bestimmt werden musste. Hieraus konnte mit Sicherheit festgestellt werden, dass die Erwärmung der grossen Bleifragmente nur ausnahmsweise 130—150°, die der kleinen Fragmente 150—180—200° C. erreicht.

Hierauf wählte ich Schwefel in Pulverform zum Auffangen. In diesem erzeugten nur die kleinsten Bleifragmente Schmelzung, dagegen zeigten sich sehr häufig Fragmente des Stahl- und Nickelmantels sowie der Eisenscheibe mit angeschmolzenem Schwefel überzogen. Durch diese letzteren wurde auch nicht selten das Schwefelpulver an einer oder mehreren Stellen in Brand gesetzt. Wiederum wurde durch exakte Kontrollversuche mit Erhitzung der betreffenden grösseren und kleineren Fragmente festgestellt, dass die Erhitzung der kleinsten Bleifragmente bis zu 210° C., die der Fragmente von Stahl- und Nickelmänteln sowie der Eisenscheibe bis zu 200—230° C. erreichte.

Ausnahmsweise wurde beobachtet, dass ein Stahlmantelfragment das Paraffin in seiner nächsten Umgebung zum Sieden brachte, das kurze Zeit anhielt. Die Erhitzung des Stahls steigt also ausnahmsweise bis über 300° C.

Die mit dem beschriebenen Verfahren gefundenen Zahlenwerte dürften der thatsächlichen Erwärmung der Geschosse und Geschossteile ziemlich nahe kommen. Sie sind erheblich höher als diejenigen, welche B. v. Beck[1]) mittelst eines anderen Verfahrens ermittelt hat. Bei diesem letzteren werden die Geschosse, welche nach dem Durchdringen von Holz- und Eisenscheiben in einen Fangtrog gefallen sind, sofort aufgesucht und unter genauer Beobachtung des verstrichenen Zeitraumes in Quecksilber eingelegt. Aus der durch das erwärmte Geschoss bewirkten Temperaturerhöhung des Quecksilbers wird die Temperatur des Geschosses selbst berechnet: sie betrug im Durchschnitt bei den Weichbleigeschossen 69°, bei den verlöteten Stahlmantelgeschossen 78° und den Kupfermantelgeschossen 110° C. Für die grössere Genauigkeit unserer Zahlenwerte spricht die Uebereinstimmung derselben mit einigen Angaben Reger's, welcher die Wärme der Bleiabspritzungen bei Nahschüssen auf Eisenplatten aus der Verfärbung einer Wolldecke auf 220—230° berechnet[2]) und die Erwärmung eines massiven Stahlgeschosses aus der Verkohlung des Geschosslagers in Eichenholz auf 230—240° bestimmt[3]).

Es dürfte somit wohl der Beweis erbracht, dass Weichbleigeschosse selbst beim Auftreffen auf undurchdringliche Widerstände nicht bis zur Schmelzung erhitzt werden — wie viel weniger beim Durchdringen durch den menschlichen Körper, dessen stärkste Knochen bis auf Entfernung von 1500 m von ihnen zersplittert werden! Die Deformierung und Zerteilung erfolgt vielmehr auf rein mechanischem Wege, durch den wuchtigen Anprall des weichen Metalles. Nur so lässt sich auch die Thatsache erklären, dass gerade die stärksten pilzförmigen Stauchungen bei Nahschüssen in feuchte Erde und kaltes Wasser beobachtet werden; es liegt mir eine ganze Anzahl solcher Präparate vor. Hiemit stimmt auch überein, dass Reger[4]), welcher Bleigeschosse unter einen Dampfhammer brachte, je nach der Grösse des Druckes einfache Stauchung bis zur Abplattung und vollständigem Auseinanderfahren des Bleies hervorbrachte, wobei die Erwärmung desselben nur soweit stieg, dass man die Stücke ohne Beschwerde in die Hand nehmen konnte.

1) B. v. Beck. Ueber die Wirkung moderner Gewehrprojektile. Leipzig. 1885. S. 53.

2) E. Reger. Die Gewehrschusswunden der Neuzeit. Strassburg. 1884. S. 46.

3) Deutsche militärärztliche Zeitschrift. Bd. XIII. 1884. S. 587.

4) E. Reger. Die Gewehrschusswunden der Neuzeit. Strassburg. 1884. S. 137.

Die Deformation ist also, wie schon Reger nachgewiesen hat, keine Folge der Erwärmung, sondern im Gegenteil ein Aequivalent der letzteren, indem nicht deformierbare Projektile sich stärker erhitzen. In der That haben ja die obigen Versuche für den Geschossmantel höhere Wärmegrade, als für den Bleikern ergeben, und ich habe mich oft genug überzeugt, dass die Mantelgeschosse, welche ganz undeformiert durch Weichteile oder Sägemehl hindurchgegangen waren, sich so heiss anfühlten, dass man sie nicht wohl mit den Fingern halten konnte. Ganz unmöglich aber ist es, dass an den Schusswunden des menschlichen Körpers Verbrennungserscheinungen vorkommen, da bei der enormen Geschwindigkeit des Durchdringens die Zeit der Einwirkung zu kurz ist; bleibt aber das Geschoss im Körper stecken, so ist eben seine lebendige Kraft so gering, dass von einer Erwärmung nicht die Rede sein kann.

III. Versuche über die Sprengkraft (hydraulische Pressung) der Geschosse.

Ausser der Durchschlagskraft macht sich bei den mit grosser Geschwindigkeit auftreffenden Geschossen noch die Sprengkraft geltend. Während jene Gewalt in der Richtung der Flugbahn fortschreitet, handelt es sich bei dieser letzteren um eine rechtwinklig zur Schussrichtung auftretende Seitenwirkung, welche sich bei festen Widerständen als Erschütterung, bei Flüssigkeiten als hydraulische Pressung äussert.

Um die Bedingungen der hydraulischen Pressung zu ermitteln, werden die Versuche am besten zuerst unter den einfachsten Bedingungen nämlich durch Schüsse in Wasser angestellt. Sie lehren uns zunächst, dass das Wasser trotz der Verschieblichkeit seiner Teilchen dem Projektile einen über Erwarten grossen Widerstand entgegensetzt: dasselbe Geschoss, das in der Luft einen Weg von 2—3 km zurücklegt, dringt im Wasser kaum 1 m weit vor. Zugleich wird das aus nächster Nähe abgefeuerte Weichbleigeschoss stark pilzförmig gestaucht, bis zu 11 mm Länge und 23 mm Breite, während ein mit geringerer Geschwindigkeit einschlagendes Projektil seine Gestalt nicht verändert und etwas weiter im Wasser vordringt. Dass jene Stauchung nicht, wie Kocher[1]) will, allmählich durch die „langsame Aktion der Wassersäule", sondern plötzlich durch den Anprall auf den Wasserspiegel zu Stande kommt, geht wohl daraus

1) Th. Kocher. Ueber Schusswunden. Leipzig 1880. S. 31.

hervor, dass diese Stauchung, wie mir Herr P. Mauser mündlich mitteilte, beim Abschiessen des Gewehres unter dem Wasserspiegel nicht eintritt.

Schlägt ein Geschoss mit grosser Geschwindigkeit in Wasser ein, so pflanzt sich, da letzteres leicht verschieblich und inkompressibel ist, der Druck nach allen Seiten fort, am meisten jedoch in der Richtung der fortschreitenden Geschwindigkeit. Ist die Flüssigkeit in ein Gefäss eingeschlossen, so kann der Druck bis zur Sprengung desselben sich steigern; aber selbst dann, wenn das Gefäss mit einer grossen Oeffnung zum Ausfliessen des Wassers versehen ist, wird dasselbe doch gesprengt, sobald bei hoher Geschwindigkeit des Projektiles die Drucksteigerung so plötzlich stattfindet, dass die Flüssigkeit keine Zeit zum Entweichen hat.

Ich habe diese Versuche nach dem Vorgang von Kocher in grosser Zahl angestellt und hiezu einen 4 m langen, 45 cm breiten, 60 cm hohen Wasserkasten benützt, der oben vollkommen offen und am Stirnteil mit Pergament oder Fell geschlossen ist, um das Geschoss leicht hindurchdringen zu lassen. Immer von neuem ist man bei Nahschüssen über die enorme Druckwirkung erstaunt, welche das Wasser in einer 2 m hohen Säule in die Höhe spritzt und zugleich den Kasten nach allen Seiten zerreisst, so dass er mit starken Eisenschienen verstärkt werden muss.

Um nun aber die Höhe des hydraulischen Druckes, namentlich bei verschiedenen Geschwindigkeiten und verschiedenen Geschossarten direkt zu messen, setzte ich mit dem Wasserkasten einen Manometer samt Maximumzeiger in Verbindung, der bis zu 15 Atmosphären Druck anzeigte. Auf diese Weise suchte ich das zu erreichen, was Reger mit seinen Schüssen auf wassergefüllte Blechbüchsen, die mit einem Manometer verbunden waren, nicht erzielen konnte, da der Manometer immer denselben Druck anzeigte, bei dem eben der Widerstand der Blechbüchse überwunden war.

Die Ergebnisse der Versuche sind in der nachstehenden Tabelle zusammengestellt, wobei immer unter mehreren Schüssen die höchsten Werte eingetragen sind:

Versuchsgewehr.

Distanz in m	Geschwindigkeit in m	Lebendige Kraft in kgm	Hydraul. Druck in Atmosph.
800	298	64	0,7
400	386	108	3,7
100	529	205	7,4
25	605	265	8,8

Ordonnanzgewehr.

Distanz in m	Geschwindigkeit in m	Lebendige Kraft in kgm	Hydraul. Druck in Atmosphären	
			Stahlmantelgeschoss	Weichbleigeschoss
900	207	55	—	0,7
800	227	66	—	1,7
400	275	96	5,8	5,5
100	375	179	7,0	8,6
25	430	235	15,0 + x	15,0 + xx

Wir ersehen aus diesen Zahlen, wie die einzelnen Faktoren der lebendigen Kraft auf die Sprengkraft wirken. Natürlich stellen die Zahlen keine absolute, sondern nur relative Werte für die gewählte Versuchsanordnung dar.

In erster Linie wächst die hydraulische Pressung mit der Geschwindigkeit des Geschosses. Denn die Schüsse mit den verschiedenen Geschossarten stimmen darin überein, dass die Pressung mit abnehmender Distanz stetig ansteigt.

In zweiter Linie wächst die hydraulische Pressung mit dem Querschnitt des Geschosses. Denn das 11 mm Geschoss erzeugt denselben Druck bei 200 m Geschwindigkeit wie das 8 mm Geschoss bei 300 m Geschwindigkeit, und umgekehrt erzeugt das 11 mm Geschoss bei derselben Geschwindigkeit, (380 m) fast die doppelte Druckwirkung, wie das 8 mm Geschoss. Am auffälligsten aber tritt der Einfluss der Querschnittvergrösserung bei eintretender Deformierung des Geschosses zu Tage. Vergleicht man nämlich die mit demselben Gewehr und auf dieselbe Entfernung abgegebenen Schüsse mit Stahlmantel- und Weichbleigeschossen, so ergibt sich ein mit der Deformierung zunehmender Unterschied der Druckwirkung. Nur kommt leider in den Zahlen der Tabelle der volle Unterschied bei dem höchsten Grade der Deformierung nicht zum Ausdruck, weil der hydraulische Druck weit über das Maximum von 15 Atmosphären hinausging, für das der Manometerapparat konstruiert war. Während nämlich schon durch das Stahlgeschoss der Zeiger bis zu dieser äussersten Grenze vorgerückt war, wurde durch den nachfolgenden Schuss mit Weichblei der Kasten überdies in allen Fugen zersprengt!

Vergleichen wir nun die Bedingungen der Sprengkraft mit denen der Durchschlagskraft, so wirken die einzelnen Faktoren nicht alle in derselben Weise auf beide ein. Die Geschwindigkeit allerdings wirkt begünstigend auf beide, nur kommt die Sprengkraft selbst in Flüssigkeiten erst bei höherer Geschwindigkeit zur Aeusse-

rung, nämlich bei den 11 mm Geschossen bei etwa 200 m und bei den 8 mm Geschossen erst bei etwa 300 m Endgeschwindigkeit. Dagegen wirkt der Querschnitt des Geschosses in der Art, dass die Sprengkraft mit der Vergrösserung desselben, die Durchschlagskraft mit seiner Verkleinerung zunimmt.

Von grösster Wichtigkeit ist jedenfalls das Ergebnis, dass die 8 mm Waffe auf alle Entfernungen etwa 2- bis 3fach geringere Druckwirkungen erzeugt und dass die Zone dieser Wirkung überhaupt kürzer ist als bei der bisherigen Waffe. Denn im menschlichen Körper finden sich ähnliche, wenn auch nicht gleiche Bedingungen für das Zustandekommen der hydraulischen Pressung. Daher wird nach dem Vorgange von Busch und Kocher gegenwärtig fast allgemein die explosionsartige Wirkung der Nahschüsse durch hydraulische Pressung erklärt, die von Reger mittelst des Manometers direkt nachgewiesen worden ist. Selbstverständlich macht sich die Pressung im menschlichen Körper umsomehr geltend, je grösser der Feuchtigkeitsgehalt der Gewebe ist, und am meisten dann, wenn derartige Gewebe in Höhlen mit mehr oder weniger starrer Wandung eingeschlossen sind.

Das bekannteste und schlagendste Beispiel für die Wirkung einer solchen Höhlenpressung liefern die Nahschüsse gegen den Schädel, durch welche derselbe ganz auseinander gesprengt wird, so dass die Trümmer nach allen Seiten weithin auseinander fliegen. Tritt bei solchen grossartigen Zertrümmerungen die Einwirkung des feuchtigkeitsreichen Inhaltes der Schädelhöhle deutlich in den Vordergrund, so wird diese doch wenigstens bei den weniger schweren Verletzungen von manchen Seiten in Abrede gezogen und dafür die eigentümliche Konstruktion des knöchernen Schädels verantwortlich gemacht.

Um sich daher von der Bedeutung der Höhlenpressung zu überzeugen, dienen am besten Parallelversuche mit Nahschüssen gegen enthirnte Schädel.

Schuss aus dem Ordonnanzgewehr mit Weichbleigeschoss gegen einen Schädel, der vom Hinterhauptsloch aus enthirnt, im übrigen aber unverändert gelassen ist. Distanz 12 m.

Der Einschuss vorne in der Stirnhaut bildet einen rundlichen Defekt von 11 mm, von dem aus zahlreiche radiäre Risse ausstrahlen; der Ausschuss in der Haut des Hinterhauptes ist gleichfalls ein runder Defekt

von 26 mm Durchmesser mit strahligen Rissen. Der Einschuss im Stirnbein ist ganz scharfrandig, 14 mm im Durchmesser, ohne alle Fissuren; der Ausschuss im Hinterhauptsbein gleichfalls ein glattrandiges Loch von 18 : 25 mm Durchmesser, ohne Splitter, mit einer einzigen feinen Fissur nach abwärts. Im übrigen fehlen alle weiteren Verletzungen an den äusseren Weichteilen sowohl wie an dem Gewölbe und an der Basis des knöchernen Schädels. — Das Geschoss ist pilzförmig auf 12 mm Länge und 20 mm Breite gestaucht.

Schuss aus dem 8 mm Gewehr mit Nickelmantelgeschoss gegen einen enthirnten Schädel. Distanz 12 m.

Der Einschuss in der Stirnhaut ist ein kreisrunder Defekt von 7 mm Durchmesser mit kleinen strahligen Einrissen; der Ausschuss in der Haut des Hinterhauptes sternförmig, 15 : 28 mm im Durchmesser. Im Stirnbein reiner Lochschuss mit scharfen Rändern von 8 mm Durchmesser, desgleichen ein solcher im Hinterhauptsbein von 12 mm Durchmesser. Im übrigen sind weder an der Kopfhaut noch an dem knöchernen Dach und Grund des Schädels irgendwelche Spuren von Kontinuitätstrennungen.

Also im Gegensatz zu der geschilderten Sprengung und Zertrümmerung des Schädels reine Lochschüsse bei Abwesenheit der Gehirnmasse!

Weniger plausibel erscheint es dagegen von vornherein, ob der Inhalt der verhältnismässig kleinen Markhöhle der Röhrenknochen in gleicher Weise für das Zustandekommen der Höhlenpressung geeignet ist. Ich habe daher in ähnlicher Weise wie am Schädel einige Versuche an entmarkten Röhrenknochen angestellt.

Die Gliedmassen wurden in der Art vorbereitet, dass nach der Exartikulation derselben die Markhöhle der Tibia, des Femur und Humerus von dem einen Gelenkende aus durch Trepanation eröffnet und völlig des Markes beraubt wurde. Im übrigen blieben die betreffenden Gliedmassen völlig unversehrt und in ungestörtem Zusammenhang mit allen umgebenden Weichteilen.

Schuss aus dem Ordonnanzgewehr mit Weichbleigeschoss gegen den Unterschenkel mit entmarkter Tibia. Distanz 12 m.

Einschuss in der Haut über der Mitte der Vorderfläche der Tibia mit vielen Einrissen, 15 mm im Durchmesser; Ausschuss hinten in der Wade mit 3 grossen Hautrissen von 10, 11 und 13 cm Länge, so dass im ganzen die Haut in der Grösse eines Handtellers zerrissen ist und zahlreiche Muskelfetzen und Knochensplitter aus dem Ausschuss heraushängen. Die Tibia ebenso wie die Fibula ist in der Mitte der Diaphyse auf 10 cm Länge zersplittert, wobei zum Teil die typischen Bruchlinien zu erkennen

sind. Hinter der Bruchstelle ist in der Muskulatur ein grosser Zertrümmerungsherd mit einer grossen Masse von Knochensplittern erfüllt.

Schuss aus dem Ordonnanzgewehr mit Weichbleigeschoss auf den Oberschenkel mit entmarktem Femur. Distanz 12 m.

Einschuss in der Haut an der Vorderfläche in Form eines runden Defekts von 10 mm Durchmesser. Der Ausschuss an der Hinterfläche bildet einen 12 cm langen Riss, aus dem viele Muskelfetzen und Knochensplitter heraushängen; in der Nähe desselben sind noch 2 weitere Hautrisse von 3—5 cm Länge, in denen Knochensplitter stecken. Splitterbruch in der Mitte des Femur in 11 cm Länge mit vielen kleinen Splittern, von denen ein Teil aus dem Ausschuss herausgeschleudert ist. Um und hinter der Bruchstelle ein Zertrümmerungsherd in der Muskulatur von Mannsfaustgrösse, mit vielen Knochensplittern erfüllt.

Also ausgesprochenste Sprengwirkung, ohne Spur von Höhlenpressung in der Markröhre! Denn die handgrossen Hautrisse am Ausschuss, aus denen Muskelfetzen und Knochensplitter heraushängen, die Zersplitterung der Tibia in 10 und des Femur in 11 cm Länge in zahllose kleine Splitter, von denen ein Teil nach aussen herausgeschleudert wurde, desgleichen der Zertrümmerungsherd in den Muskeln hinter der Bruchstelle in Mannsfaustgrösse — alle diese Zeichen von Sprengwirkung stehen offenbar denjenigen nicht nach, welche bei Schussverletzungen markhaltiger Knochen so oft beschrieben sind.

Um daher die Bedingungen der Sprengwirkung unter diesen Umständen noch weiter zu verfolgen, wurden einige Schüsse mit Mantelgeschossen aus dem 8 und 11 mm Gewehr auf entmarkte Röhrenknochen abgegeben.

Schuss aus dem Ordonnanzgewehr mit Stahlmantelgeschoss gegen den Oberschenkel mit entmarktem Femur. Distanz 12 m.

Einschuss an der Vorderfläche der Mitte des Oberschenkels, rund, 9 mm im Durchmesser. Ausschuss an der Hinterfläche, rissförmig, 12 : 18 mm. Splitterbruch in der Mitte der Diaphyse des Femur von 7 cm Länge, mit typischen Bruchlinien und grossen Splittern. Hinter der Bruchstelle ein Zertrümmerungsherd in den Muskeln, der für den Daumen durchgängig ist.

Schuss ebenso gegen den Oberarm mit entmarktem Humerus.

Einschuss vorn, kreisrund, 10 mm; Ausschuss hinten, 7 mm. Splitterbruch in der Mitte der Diaphyse des Humerus in 7 cm Länge, Splitter zum

Teil durch Periost zusammengehalten. Der Schusskanal hinter der Bruchstelle ist für den Daumen durchgängig.

Schuss aus dem 8 mm Gewehr mit Nickelmantelgeschoss gegen den Unterschenkel mit entmarkter Tibia. Distanz 12 m.

Der Einschuss in der Haut an der Vorderfläche der Tibia bildet einen runden Defekt mit einem nach unten und oben verlaufenden Längsriss von 7 cm Länge. Der Ausschuss an der hintern Fläche bildet einen Hautriss von 13 cm Länge, in dessen Grund grösstenteils intakte Oberfläche der Muskeln liegt. In der Mitte der Vorderfläche der Diaphyse der Tibia Lochschuss von 8 mm Durchmesser mit einem kleinen Splitter am Innenrande und 2 haarfeinen langen Fissuren nach oben und unten; der Ausschuss ist viereckig, 11 mm im Durchmesser, mit einer feinen Fissur. Hinter der Bruchstelle findet sich ein Zertrümmerungsherd in den Muskeln von etwa Hühnereigrösse.

Schuss ebenso gegen den Oberarm mit entmarktem Humerus.

Einschuss an der Vorderfläche, kreisrund, 6 mm im Durchmesser. Ausschuss rissförmig, 8 mm lang. Splitterbruch in der Mitte der Diaphyse des Humerus in 8 cm Länge, ohne Periostablösung und Fissuren; die Splitter grösstenteils durch Periost zusammengehalten. Ausschuss in den Muskeln nur für Kleinfinger durchgängig.

Die Erscheinungen von Sprengwirkung sind in diesen Versuchen mit Mantelgeschossen weit geringer als bei den Schüssen von Weichblei: in den Weichteilen sehr beschränkte Zertrümmerung, in den Knochen Splitterung in mässiger Ausdehnung, meist mit grossen, am Periost adhärenten Splittern. Das 8 mm Geschoss hat sogar einen Lochschuss der Diaphyse der Tibia erzeugt.

Soweit diese geringe Zahl von Versuchen zu Schlüssen berechtigt, dürften sie jedenfalls so viel beweisen, dass die eigentümlichen Verletzungen des Schädels wesentlich der Höhlenpressung seitens der Gehirnmasse ihre Entstehung verdanken, so dass der Knochenverletzung als solcher nur bei geringer lebendiger Kraft der Geschosse eine selbständige Rolle zukommt.

Bei den langen Röhrenknochen dagegen zeigt die Intensität der Sprengwirkung keinen wesentlichen Unterschied bei voller und leerer Markhöhle, so dass offenbar die Höhlenpressung nicht den Ausschlag gibt, während allerdings ein solcher Unterschied bei Schüssen mit deformierbaren und nicht deformierbaren Geschossen sehr deutlich zu Tage tritt, und zwar sowohl in der Konfiguration des Schusskanales in den Weichteilen wie in der Art der Knochenverletzung.

Dies beweist, dass bei den Schussfrakturen der Diaphysen die Erscheinungen von Explosionswirkung doch zum Teil auf der schrotschussartigen Wirkung des gestauchten und zerteilten Geschosses und der mitgerissenen Knochensplitter beruhen. Die Sprengwirkung in der kompakten Knochensubstanz selbst lässt dann nur die Erklärung zu, dass in derselben bei höchster Geschwindigkeit des Geschosses eine Uebertragung von lebendiger Kraft auf die Umgebung, also eine Seitenwirkung oder „Sprengkraft" sich geltend macht, wie sie Kocher für gewisse feste Körper als Analogon für die hydraulische Wirkung bei Flüssigkeiten angenommen hat. Dass hiebei auch die grosse Sprödigkeit der Rindensubstanz in ausgesprochenem Masse sich geltend macht, beweisen die typischen Fissuren und Bruchlinien, die bei den meisten Schussfrakturen der Diaphysen auch in der Zone der Explosionswirkung zu erkennen sind; denn sie entstehen völlig unabhängig von Höhlenpressung und lassen sich auch durch Schüsse auf Glascylinder erzeugen. Desgleichen ist es eine bekannte Thatsache, dass gerade die Schussfrakturen der ganz kompakten Mandibula und des gleichfalls nur aus Rinde bestehenden flächenartig ausgebreiteten Teiles der Scapula gewöhnlich die ausgedehnteste Splitterung und Fissurenbildung aufweist, welche mit den Diaphysenverletzungen am meisten übereinstimmt [1]).

Damit ist natürlich das Zustandekommen einer Drucksteigerung in der Markhöhle nicht widerlegt, sondern sehr wohl vereinbar und durch Reger's manometrische Versuche direkt bewiesen. Dagegen dürften unsere Versuche dazu beitragen, die Bedeutung der hydraulischen Pressung in diesen Fällen, die gegenwärtig wohl zu hoch angeschlagen wird, auf ihr richtiges Mass zurückzuführen.

IV. Versuche über die Wirkung der kleinkalibrigen Geschosse auf den menschlichen Körper.

Während die bisherigen Schiessversuche auf Ziele aus möglichst einfachen Materialien gerichtet waren, ist das eigentliche Zielobjekt der Kriegsgeschosse, der menschliche Körper, überaus zusammengesetzter Art. Jeder Körperteil setzt sich wieder aus den verschiedenartigsten Geweben zusammen, welche, je nach ihrer physikalischen Beschaffenheit und Dicke verschiedenen Widerstand leisten, so dass

1) Sanitätsbericht über die deutschen Heere im Kriege gegen Frankreich 1870/71. Bd. IV. S. 37.

selbst die Wirkung eines und desselben Schusses in den einzelnen Gewebsschichten äusserst mannigfaltig sich zeigt. Ist es daher auch nicht möglich, die Geschosswirkung, wie bei jenen einfachen Zielen nach genauen Zahlenwerten zu ordnen, so treten doch auch hier die Unterschiede in der Wirkungsweise der beiden verglichenen Gewehrsysteme augenfällig zu Tage. Diese Unterschiede der neuen kleinkalibrigen Waffe gegenüber dem jetzigen Ordonnanzgewehr bestehen, wie wir gesehen haben, im wesentlichen in grösserer Durchschlagskraft bei geringerer Sprengkraft: auch die nachstehenden Versuche bestätigen diese Thatsache.

Die Versuche wurden an Leichen und Leichenteilen der anatomischen Anstalt angestellt, welche während des chirurgischen Operationskurses erübrigt wurden. Häufig wurde zur Vergleichung die eine Körperseite aus dem Versuchsgewehr mit Nickel- und Stahlmantelgeschossen, die andere aus dem Ordonnanzgewehr mit Blei- und Stahlmantelprojektilen beschossen. In mehreren Versuchsreihen wurden die Leichenteile in bestimmten Abständen hintereinander beschossen, um die Anzahl der Kämpfenden, welche durch einen und denselben Schuss auf verschiedene Entfernungen kampfunfähig gemacht werden können, festzustellen. Die Geschosse wurden in Sägemehl aufgefangen, in dem sie sich selbst bei Nahschüssen nicht deformieren. Unmittelbar nach jedem Schuss wurde das abgefeuerte Geschoss aufgesucht und mit relativ wenigen Ausnahmen aufgefunden und aufbewahrt. Die Protokollaufnahme geschah während der Versuche und wurde nachher durch den genaueren Befund der Sektion ergänzt.

Die Entfernung, auf welche geschossen wurde, betrug 12, 100, 400, 800 und 1200 m. Die nachstehende Uebersicht der Versuche, welche übrigens nur die Protokolle über die Schüsse mit dem Versuchsgewehr enthält, ist nach diesen Distanzen geordnet, ausserdem sind die Schüsse auf einzelne Körperteile und solche auf mehrere Körperteile hintereinander gesondert. Unter „Geschoss" ist das mit Nickelmantel verstanden, während die Stahlmantelgeschosse ausdrücklich genannt werden.

A. Schüsse auf 12 m Distanz.

a. auf einzelne Körperteile.

1. Schädel. Einschuss in der Haut der Glabella, 8 mm; Ausschuss in der Mitte des Hinterhaupts, 7 : 11 mm; Kopfhaut sonst intakt. Schädeldach vom Ein- bis Ausschuss in grosse und kleine Splitter zertrümmert. Dura teils zerrissen, teils abgelöst, in der Gehirnsubstanz ein weiter Schusskanal, Rinde erhalten. — Geschoss intakt.

2. Schädel. Einschuss in der Mitte der Stirn, 9 : 14 mm, mit sternförmigen Einrissen; Ausschuss in der Mitte des Hinterhaupts,

10:12 mm, mit grösseren Einrissen. Schädeldach in der Querrichtung 13, in der Längsrichtung 16 cm weit zersplittert, Schädelbasis intakt. Hirnsubstanz durch einen zweifingerbreiten Schusskanal zertrümmert. — Geschossspitze gestaucht.

3. Schädel. Einschuss in der Mitte der Glabella, Ausschuss in der Mitte des Hinterhaupts. Das ganze Schädeldach samt der Kopfschwarte völlig zertrümmert, grosse und kleine Splitter ebenso wie die Gehirnmasse nach allen Seiten umher-, auch weit gegen den Schützen zurückgeschleudert. Schädelbasis zersplittert. — Geschossmantel getrennt, aufgerissen und zerfetzt, Bleikern in viele kleine Fragmente zerteilt.

4. Oberarm, untere Hälfte. Einschuss an der Vorderfläche, 7 mm, Ausschuss an der Hinterfläche, 40:65 mm, rissförmig. Splitterbruch der Diaphyse des Humerus in 6 cm Länge. Muskeln am Ausschuss zerrissen. — Geschossmantel getrennt, der ganzen Länge nach aufgerissen und an der Spitze gestaucht und abgeplattet, Bleikern pilzförmig, ohne Gewichtsverlust. (Taf. VII, Fig. 11.)

5. Oberarm, obere Hälfte. Einschuss vorne aussen, 10 mm; Ausschuss hinten, 4:11 mm. Fleischschuss durch Muskulatur: Schusskanal glatt, entsprechend dem Kaliber des Geschosses. — Stahlmantelgeschoss intakt.

6. Oberarm, Mitte. Einschuss an der vordern Fläche, 5:7 mm, Ausschuss an der hintern Fläche, 7:25 mm, zerrissen. Splitterbruch der Diaphyse des Humerus in 14 cm Länge. — Geschossmantel getrennt, Bleikern pilzförmig.

7. Oberarm, obere Hälfte. Einschuss vorne aussen, 8:10 mm, Ausschuss aussen hinten, 11 mm. Fleischschuss durch Muskulatur: Schusskanal glatt, entsprechend dem Kaliber des Geschosses. — Stahlmantelgeschoss intakt.

8. Oberarm, Mitte. Einschuss an der Vorderfläche, kreisrund, 6 mm, Ausschuss an der Hinterfläche, rissförmig, 60 mm. Splitterbruch der Diaphyse des Humerus in 9 cm Länge. Muskeln am Ausschuss zerrissen.

9. Oberarm, obere Hälfte. Einschuss an der Vorderfläche, 9:10 mm, Ausschuss hinten, 7:12 mm. Splitterbruch der Diaphyse des Humerus in 8 cm Länge durch einen Rinnenschuss an der Aussenseite mit Eröffnung der Markhöhle und atypischen Bruchlinien. Schusskanal vor der Bruchstelle glatt, hinter derselben nur wenig erweitert. — Stahlmantelgeschoss intakt.

11. Vorderarm, Mitte. Einschuss an der Rückenfläche, 5:8 mm, Ausschuss 10:35 mm, stellt eine klaffende Wunde dar, aus welcher Muskel- und Sehnenfetzen und Knochensplitter hervordringen. Splitterbruch der Diaphyse des Radius in 8 cm Länge, Ulna intakt.

12. Vorderarm, Mitte. Einschuss an der Rückenfläche, kreisrund, 7 mm, Ausschuss an der Beugeseite, unregelmässig zerrissen,

37:60 mm. Splitterbruch der Diaphyse des Radius in 6 cm Länge. Muskeln und Sehnen zerrissen, hängen aus dem Ausschuss heraus. — Geschossmantel getrennt, der ganzen Länge nach aufgerissen und verbogen; Bleikern gestaucht, 8 gr schwer. (Taf. VII, Fig. 13.)

13. Vorderarm, oberes Ende. Einschuss an der Beugeseite, 9 mm. Ausschuss über dem Olecranon, sternförmig, 15 mm. Splitterbruch des Condyl. ext. hum. und des Olecranon mit zahlreichen kleinen Trümmern — Stahlmantelgeschoss in der hinteren Hälfte seitlich abgeplattet.

14. Brustkorb. Einschuss an der Vorderfläche im 4. rechten Intercostalraum, 6—7 mm. Schuss durch den 4. Rippenknorpel in Form eines Halbkanals sowie durch den rechten untern Lungenlappen, in welchem der Schusskanal eine Weite von 15 mm besitzt. — Geschoss intakt.

15. Lunge, aus der Leiche entnommen. Einschuss im linken Oberlappen, rundlich, 18 mm; Ausschuss 21 mm. Schusskanal bequem für einen Finger durchgängig. — Geschoss intakt.

16. Bauch. Einschuss an der rechten Seite unter der Nabelhöhe, kreisrund, 6 mm. Ausschuss hinten, dicht über dem rechten Darmbeinkamm, kreisrund, 7 mm. Schuss durch 2 Dünndarmschlingen, mit Koterguss in die Bauchhöhle. — Geschoss intakt.

17. Leber, aus der Leiche entnommen. Einschuss an der Vorderfläche, bildet einen grossen Defekt, 40:70 mm, mit strahligen Rissen. Ausschuss weniger eingerissen, Defekt 40:50 mm. — Geschoss intakt.

18. Becken. Einschuss dicht nach einwärts von der rechten Spina ant. sup., 8:11 mm; Ausschuss in der rechten Hinterbacke, 7:11 mm. Fleischschuss durch die Muskeln zwischen Trochant. major und Becken, Schusskanal glatt und ohne Zertrümmerung.

19. Becken. Einschuss an der Aussenseite der linken Hinterbacke, 7 mm; Ausschuss an der äussern Seite der rechten Hinterbacke, schlitzförmig, 11 mm. Fleischschuss quer durch beide Hinterbacken hindurch, 26 cm lang; Schusskanal entsprechend dem Kaliber des Geschosses, Wandung glatt. — Geschoss intakt.

20. Oberschenkel, oberes Ende. Einschuss an der Vorderfläche unter der rechten Leistenbeuge, 8:11 mm; Ausschuss in der rechten Hinterbacke, unregelmässig zerrissen, 40:50 mm. Splitterbruch der Trochanterpartie in 3 cm Länge mit kleinem Einschuss und enorm grossem Ausschuss. Hinter dem Knochen eine grosse, mit Knochentrümmern ausgekleidete Höhle. Aus dem Ausschuss hängen Muskelfetzen heraus. — Geschossmantel getrennt und ganz zerrissen; Bleikern nicht gefunden.

21. Oberschenkel, untere Hälfte. Einschuss an der Vorderfläche, 5 mm; Ausschuss an der Hinterfläche, 7:10 mm. Splitterbruch der untern Grenze der Diaphyse des Femur in 9 cm Länge mit einem kreisrunden Einschuss von 8 mm und einem grossen

Ausschuss von 30 : 40 mm; Splitter von Periost bedeckt. — Geschoss an der Spitze gestaucht.

22. Oberschenkel, untere Hälfte. Einschuss vorne, kreisrund, 5 mm; Ausschuss hinten, rissförmig, klaffend, 130 mm. Splitterbruch des untern Endes der Diaphyse des Femur in 7 cm Länge; die meisten Splitter hängen am Periost. — Geschossmantel getrennt; Bleikern stark pilzförmig gestaucht.

23. Oberschenkel, obere Hälfte. Einschuss vorne, kreisrund, 7 mm. Ausschuss hinten, unregelmässig zerrissen, 50 : 60 mm. Splitterbruch der Diaphyse des Femur in 10 cm Länge. Hinter dem Knochen eine faustgrosse Höhle in den Muskeln. Aus dem Ausschuss hängen Muskelfetzen und einzelne Knochensplitter heraus. — Geschossmantel getrennt; Bleikern stark pilzförmig gestaucht.

24. Oberschenkel, untere Hälfte. Einschuss vorne, 6 mm; Ausschuss hinten, 7 : 11 mm. Splitterbruch an der unteren Grenze der Epiphyse und Diaphyse des Femur: von dem runden Einschuss gehen nach oben typische divergierende Bruchlinien aus, welche das obere Bruchende in Splitter trennen, die durch Periost zusammengehalten werden.

25. Oberschenkel, untere Hälfte. Einschuss vorne, 6 mm; Ausschuss hinten, rissförmig, 90 mm; aus demselben hängen Muskelfetzen und einzelne Knochensplitter hervor. Splitterbruch der Diaphyse des Femur in 3 cm Länge. Splitter meist ohne Zusammenhang durch Periost. Schusskanal in den Muskeln vor der Bruchstelle glatt, vom Durchmesser des Geschosskalibers, dahinter ein hühnereigrosser Zertrümmerungsherd mit vielen losen Splittern. — Stahlmantelgeschoss an der Spitze gestaucht; Mantel zerrissen, nach hinten umgeschlagen. (Taf. VII Fig. 20.)

26. Unterschenkel, untere Hälfte. Einschuss über der Vorderfläche der Tibia, zerrissen, 10 : 15 mm; Ausschuss hinten, unregelmässig zerrissen, 80 : 90 mm. Splitterbruch der Diaphyse der Tibia in 9 cm Länge. Gefäss- und Nervenstämme zerrissen. Aus dem Ausschuss hängen Muskel- und Sehnenfetzen. — Geschossmantel getrennt, an der vorderen Hälfte zerrissen und verbogen; Bleikern stark pilzförmig gestaucht, 6 gr schwer. (Taf. VII Fig. 12.)

27. Unterschenkel, oberes Ende. Einschuss vorne, 8 : 10 mm; Ausschuss hinten, 30 mm. Splitterbruch der oberen Epiphyse der Tibia, mit kleinem Einschuss und grossem Ausschuss, 20 : 75 mm; Splitter durch Periost zusammengehalten. Hinter der Bruchstelle eine hühnereigrosse Höhle in den Wadenmuskeln.

28. Unterschenkel, obere Hälfte. Einschuss über der Vorderfläche der Tibia, kreisrund, 5 mm; Ausschuss hinten, 20 : 30 mm, mit Hautdefekt. Splitterbruch des oberen Endes der Diaphyse der Tibia in 5 cm Länge; die Splitter um den Einschuss

durch Periost zusammengehalten, um den Ausschuss zerstreut. Muskeln am Ausschuss zertrümmert, zum Teil heraushängend. — Geschossmantel getrennt und vorderer Teil abgerissen; Bleikern an der Spitze schräg gestaucht und verbogen. (Taf. VII Fig. 14.)

29. Unterschenkel, untere Hälfte. Einschuss an der Innenseite, 4 : 6 mm; Ausschuss an der Aussenseite, rissförmig, 60 mm. Splitterbruch der Diaphyse der Tibia in 8 cm Länge, am obern Fragment weiter gehende Fissuren. Sehnen teilweise durchgeschossen, hängen mit Muskelfetzen aus dem Ausschuss hervor. — Geschossspitze wenig gestaucht.

30. Unterschenkel, Mitte. Einschuss vorne, 6 mm; Ausschuss hinten in der Wade, 7 mm. Fleischschuss durch den Zwischenknochenraum. — Geschoss intakt.

31. Unterschenkel, Mitte. Einschuss vorne, sternförmig, 10 mm; Ausschuss hinten, rissförmig, 100 mm, ohne Defekt. Splitterbruch der Diaphyse der Tibia in 12 cm Länge: Einschuss an der Vorderfläche, rund, mit typischen divergierenden Bruchlinien und grossen Splittern, die am Periost hängen; Ausschuss an der Hinterfläche des Knochens, unregelmässig. Ausserdem Splitterbruch der Diaphyse der Fibula in 10 cm Länge. Hinter der Bruchstelle eine hühnereigrosse Höhle in den zerfetzten Muskeln mit zahlreichen Knochensplittern. — Stahlmantelgeschoss an der Spitze seitlich stark geknickt; Mantel intakt. (Taf. VII Fig. 18.)

32. Unterschenkel, Mitte. Einschuss an der äussern Seite, 6 mm; Ausschuss an der hintern Seite, rissförmig, 90 mm. Splitterbruch der Diaphyse der Fibula. Muskeln im Ausschuss zertrümmert.

b. auf mehrere Körperteile hintereinander.

33. Zwei Oberschenkel und zwei Unterschenkel dicht hintereinander. Der Schuss dringt durch die 4 Gliedmassen, und zwar durch die Knochen, indem er Splitterbrüche beider Femora und Tibiae zum Teil mit ausgedehnter Zerschmetterung bewirkt. Mit Ausnahme der vorderen Gliedmasse sind die Ein- und Ausschüsse an den übrigen enorm gross, 40—60—120 mm lang, unregelmässig zerrissen, zum Teil mit klaffenden Hautdefekten. — Geschossmantel getrennt, der Länge nach aufgerissen und zerstückelt; Bleikern in viele Fragmente zerteilt.

B. Schüsse auf 100 m Distanz.

a. auf einzelne Körperteile.

34. Schädel. Einschuss in der Haut der Glabella, kreisrund, 5 mm; Ausschuss am Hinterhaupt, 10 mm; übrigens Schädeldecken intakt. Vom Einschuss im Stirnbein gehen nach allen Richtungen 5—10 cm lange Bruchlinien, welche das Stirnbein in zahlreiche Splitter zerlegen; ausser-

dem verlaufen vom Einschuss aus in das Scheitelbein und die Kranznaht nach beiden Seiten in querer Richtung 9—10 cm lange Fissuren. Vom Ausschuss geht eine Splitterung des ganzen Hinterhauptsbeines bis in das Hinterhauptsloch aus. — Ausserdem Splitterung der Schädelbasis, besonders des Daches und der Innenwand beider Augenhöhlen sowie beider Oberkieferknochen. — Geschossmantel der Länge nach aufgerissen, Spitze gestaucht. (Taf. VII Fig. 2.)

35. Schulterblatt, ohne Weichteile. Lochschuss der Scapula, dreifingerbreit über dem unteren Winkel, kreisrund, 8 mm im Durchmesser, ohne Splitter und Fissuren.

36. Brustkorb. Einschuss an der linken Seite über der 4. Rippe. Ausschuss auf dem Rücken 15:20 mm. Schusskanal durch die linke Lunge mit Splitterbruch der 4. Rippe und Lochschuss des Schulterblattes, 10:15 mm im Durchmesser. — Geschoss intakt.

37. Lunge, aus der Leiche entnommen. Einschuss an der Vorderfläche des rechten Unterlappens, 14 mm. Ausschuss hinten, 15 mm. — Geschoss intakt.

38. Oberarm, obere Hälfte. Einschuss vorne, kreisrund, 8 mm; Ausschuss hinten, 8:11 mm. Splitterbruch des oberen Endes der Diaphyse des Humerus in 7 cm Länge.

39. Oberarm, Mitte. Einschuss an der Innenseite, kreisrund, 6 mm. Ausschuss an der Aussenfläche, rissförmig, 13 mm. Splitterbruch der Diaphyse des Humerus in 8 cm Länge.

40. Oberarm, Mitte. Einschuss an der Innenseite, 6 mm. Ausschuss an der Aussenseite, sternförmig, 9:10 mm. Splitterbruch der Diaphyse des Humerus in 11 cm Länge. Splitter meist am Periost adhaerent. — Geschossmantel zerteilt, ein kleines Stück im Ausschuss.

41. Oberarm, Mitte. Einschuss an der Aussenseite, 5:6 mm. Ausschuss an der Innenseite, schlitzförmig. Splitterbruch der Diaphyse des Humerus in 7 cm Länge durch einen Rinnenschuss an der Innenseite mit Eröffnung der Markhöhle; Splitter durch Periost zusammengehalten. — Geschoss gestaucht und verbogen.

42. Vorderarm, obere Hälfte. Einschuss an der Streckseite an dem Radialrand, kreisrund, 6 mm; Ausschuss an der Volarseite, rissförmig, 8:9 mm. Splitterbruch der Diaphyse des Radius in 4 cm Länge. Schusskanal in den Muskeln glatt. — Geschossspitze schräg gestaucht.

43. Vorderarm, unteres Ende. Einschuss an der Dorsalseite, kreisrund, 5 mm; Ausschuss an der Volarseite, schlitzförmig. Splitterbruch an der Grenze der Epiphyse und Diaphyse des Radius mit kreisrundem Einschuss von 9 mm und etwas unregelmässigem Ausschuss von 10:15 mm; typische divergierende Fissuren, so dass die Kontinuität nur durch Periost erhalten bleibt. — Geschoss intakt.

44. Vorderarm, Mitte. Einschuss an der Streckseite, 8 mm. Ausschuss am Ulnarrand, 6:9 mm. Fleischschuss durch die Streckmuskeln: Kanal glatt, das Geschosskaliber wenig übertreffend. — Stahlmantelgeschoss intakt.

45. Vorderarm, unteres Ende. Einschuss am Radialrand, zweifingerbreit über dem Handgelenk, 5 mm; Ausschuss am Ulnarrand, rissförmig, 70 mm. Splitterbruch des unteren Endes der Diaphyse des Radius in 6 cm Länge in zahlreiche kleine Splitter; Markhöhle 6 cm leer. Ausserdem Splitterbruch der Diaphyse der Ulna in 7 cm Länge. — Stahlmantelgeschoss an der Spitze gestaucht; Mantel etwas eingerissen. (Taf. VII Fig. 17.)

46. Vorderarm, oberes Ende, ohne Weichteile. Splitterbruch des oberen Endes der Ulna in zahllose, zum Teil durch Periost zusammengehaltene Trümmer.

47. Oberschenkel, Mitte. Einschuss an der hinteren Fläche, kreisrund, 8 mm; Ausschuss vorn, rissförmig, 30 mm. Splitterbruch der Diaphyse des Femur in 11 cm Länge durch einen tiefen Rinnenschuss mit Eröffnung der Markhöhle.

48. Oberschenkel, unteres Ende. Einschuss dicht oberhalb und einwärts von der Patella, 4:6 mm; Ausschuss an der Hinterseite, sternförmig, 8 mm. Lochschuss an der unteren Grenze der Epiphyse und Diaphyse des Femur mit Fissuren: Einschuss kreisrund, 8 mm; Ausschuss zersplittert, 10:17 mm; Kontinuität nicht aufgehoben. (Taf. III Fig. 3—4.) — Geschoss intakt.

49. Oberschenkel, Mitte. Einschuss an der Innenseite, 5:6 mm; Ausschuss an der äusseren Seite, rissförmig, 15 mm, daneben noch ein 50 mm langer Hautriss. Splitterbruch der Diaphyse des Femur in 16 cm Länge. — Geschossmantel getrennt; Bleikern stark gestaucht.

50. Oberschenkel, untere Hälfte. Einschuss an der Innenseite zweifingerbreit oberhalb des Condyl. intern., 4:6 mm; Ausschuss an der hintern äussern Seite, rissförmig, 6, 5 mm. Splitterbruch an der untern Grenze der Epiphyse und Diaphyse des Femur durch einen Rinnenschuss mit Eröffnung der Markhöhle; typische divergierende Bruchlinien nach allen Seiten, Mark und Spongiosa zertrümmert. — Geschossspitze schräg gestaucht.

51. Kniegelenk. Einschuss über der Mitte der Patella, kreisrund, 5 mm; Ausschuss in der Kniekehle, kreisrund, 7 mm. Lochschuss der Patella mit Splitterung; Rinnenschuss der überknorpelten Gelenkfläche zwischen den Condylen mit kurzen Fissuren. — Geschoss intakt.

52. Unterschenkel, obere Hälfte. Einschuss vorne innen, sternförmig, 9 mm, mit einem Hautriss nach abwärts von 20 mm Länge; Ausschuss in der Wade, rissförmig, 150 mm: aus demselben hängen Muskel-

und Sehnenfetzen hervor. Splitterbruch der Diaphyse der Tibia in 8 cm Länge: Einschuss 8 mm, mit typischen Bruchlinien, im Ausschuss ausgedehnte Zertrümmerung; Splitter meist durch Periost zusammengehalten. Hinter der Bruchstelle ein Zertrümmerungsherd in den Muskeln von Apfelgrösse. — Stahlmantelgeschoss stark pilzförmig gestaucht; Mantel vorne zerrissen. (Taf. VII Fig. 21.)

53. Unterschenkel, Mitte. Einschuss an der Vorderfläche, 8 mm. Ausschuss in der Wade, rissförmig 35 mm. Splitterbruch der Diaphyse der Tibia in 10 cm Länge; Splitter in der Umgebung des Einschusses durch Periost zusammengehalten.

54. Unterschenkel, Mitte. Einschuss an der Vorderfläche, 9 mm; Ausschuss hinten, rissförmig, 95 mm. Splitterbruch der Diaphyse der Tibia in 10 cm Länge durch einen Rinnenschuss der inneren Kante.

55. Unterschenkel, obere Hälfte. Einschuss vorne, innen, sternförmig, 7 mm; Ausschuss in der Wade, sternförmig, 20 mm. Rinnenschuss der Diaphyse der Tibia mit Splitterung. — Stahlmantelgeschoss an der Spitze seitlich verbogen. (Taf. VII Fig. 16.)

56. Unterschenkel, oberes Ende. Einschuss an der Innenseite, 3 Finger über der Gelenklinie, kreisrund, 6 mm. Ausschuss hinten aussen, rissförmig, 35 mm. Rinnenschuss an der unteren Grenze der Epiphyse und Diaphyse der Tibia mit 8 cm langem Schrägbruch, der von der Schussrinne nach abwärts läuft und die Kontinuität aufhebt; Mark und Spongiosa zertrümmert. — Geschossspitze schräg gestaucht.

57. Unterschenkel, oberes Ende. Einschuss an der Vorderfläche, 7 mm; Ausschuss hinten in der Wade, 6 mm, kreisrund. Splitterbruch an der oberen Grenze der Epiphyse und Diaphyse der Tibia in 6 cm Länge durch einen Lochschuss mit einem kleinen, kreisrunden Einschuss und gesplitterten Ausschuss von 40 mm; Splitter durch Periost ganz in ihrer Lage erhalten. Ausserdem Splitterbruch des Halses der Fibula, mit Erhaltung des Periostes. — Geschossspitze gestaucht. (Taf. VII Fig. 5.)

58. Unterschenkel, untere Hälfte. Einschuss an der vordern äussern Seite, kreisrund, 5 mm; Ausschuss hinten, rissförmig, 40 mm. Splitterbruch der Diaphyse der Fibula in 7 cm Länge.

59. Unterschenkel, oberes Ende. Einschuss an der Vorderfläche, vierfingerbreit unter der Gelenklinie, kreisrund, 5 mm. Ausschuss hinten, sternförmig, 5 mm. Splitterbruch des oberen Endes der Diaphyse der Tibia in 10 cm Länge durch einen Lochschuss mit typischen divergierenden Fissuren und Erhaltung des Periosts: der Einschuss an der Vorderfläche der Tibia ist kreisrund, 8 mm; der Ausschuss an der hintern inneren Fläche 12 : 16 mm, von aufgebogenen Splittern umgeben. (Taf. III Fig. 1—2.) Ausserdem Splitter-

bruch des obern Endes der Diaphyse der Fibula Länge. — Geschoss intakt.

b. auf mehrere Körperteile hintereinander.

Es wurde die Gliederung einer Kompagnie in Gefechtsf nachgeahmt, bei welcher je 2 Glieder mit 64 cm Abstand un und 2 m Abstand von einander marschieren. Dementsprechend eine Anzahl Leichenteile in genannten Abständen in gerader Linie einander aufgestellt.

60. Der Schuss durchdrang der Reihe nach:

1. Unterschenkel: Splitterbruch der Tibia;
2. Unterschenkel: Splitterbruch der Tibia;
3. Oberschenkel: Fleischschuss;
4. Oberschenkel: Splitterbruch des Femur;
5. Brustkorb: Bruch der 4. Rippe und der Scapula.

Das Geschoss, das schliesslich noch durch einen Sack von S hindurchgedrungen war, zeigte sich an der Spitze gestaucht; die Hälfte des Bleikerns war hinten aus dem Mantel ausgetreten und e formiert.

61. Um den Schutz des Körpers durch die Bekleidung nach wurden bei derselben Versuchsanordnung die Körperteile teils mit wollenen Decken, teils mit Leder umgeben.

Der Schuss durchdrang der Reihe nach:

1. Vorderarm: Fleischschuss;
2. Vorderarm: Splitterbruch beider Vorderarmknochen;
3. Oberarm: Splitterbruch des oberen Endes des Humerus;
4. Oberschenkel: Fleischschuss.

Es ergab sich hiebei noch die wichtige Thatsache, dass niemals Teile der Bekleidung in den Schusswunden sich vorfanden. Im Einklange hiemit zeigten sowohl die Wolldecken wie das Leder keinen Defekt, sondern nur einen Riss oder Schlitz.

C. Schüsse auf 400 m Distanz.

a. auf einzelne Körperteile.

62. Schädel. Einschuss in der Haut der Glabella, kreisrund, 9 mm; Ausschuss dicht über dem Hinterhauptshöcker, 8 mm. Uebrigens Galea intakt. Lochschuss im Stirnbein, 7 mm im Durchmesser, mit einer feinen konzentrischen Fissur der äusseren Tafel; Ausschuss im Hinterhauptsbein, 8:9 mm, mit Fissuren nach unten und oben und nach beiden Seiten bis zum Hinterhauptsloch, Stirn- und Schläfenbein. Ausserdem verläuft eine selbständige Fissur in querer Richtung über das ganze Schädeldach von einer Schläfengrube zur andern. Bruch des linken Jochbogens sowie der Innenwand der beiden Augenhöhlen.

63. Schädel. Einschuss in der Haut der Glabella, sternförmig;

9:16 mm. Ausschuss am Hinterhaupt, sternförmig, 16:20 mm. Im Uebrigen Kopfschwarte unversehrt. Einschuss im Stirnbein in der Mittellinie, 10 mm; Ausschuss im Scheitelbein dicht an der Naht mit dem Hinterhauptsbein, unregelmässig, 14 mm. Ein- und Ausschuss sind durch eine klaffende Bruchlinie verbunden; ausserdem geht von ersterem noch eine zweite parallele Bruchlinie durch das Stirnbein, welche durch Fissuren gleichfalls mit dem Ausschuss kommuniziert. Ausserdem Fissuren an der Schädelbasis, insbesondere an beiden Orbitaldächern. Schusskanal durch die ganze rechte Grosshirnhemisphäre ohne Verletzung der Rinde. — Stahlmantelgeschoss intakt.

64. Brust. Einschuss auf dem Rücken im Bereich des Schulterblattes, kreisrund, 6 mm. Ausschuss vorne im 4. Intercostalraum, 10 mm. Lochschuss des Schulterblattes, von 7 mm Durchmesser, dreifingerbreit über dem unteren Winkel. Splitterbruch der 6. und 7. Rippe. Lunge nicht verletzt, Pleura an einer kleinen Stelle perforiert. — Geschoss intakt.

65. Brust. Einschuss im Rücken im Bereich des Schulterblattes, kreisrund, 5 mm; Ausschuss im 4. Intercostalraum, 7 mm. Lochschuss des Schulterblattes mit 3 cm langen radiären Fissuren und leichter Splitterung um den Ausschuss. Splitterbruch der 6. Rippe. Glatter Schusskanal durch die Lunge von etwa 12 mm Durchmesser. — Geschoss intakt.

66. Lunge, aus der Leiche entnommen. Einschuss an der Vorderfläche des linken Unterlappens von 12 mm Durchmesser, Ausschuss von derselben Weite. — Geschoss intakt.

67. Herz, aus der Leiche entnommen, beide Ventrikel mit Wasser gefüllt. Einschuss in der Wand des linken Ventrikels, bildet einen Defekt mit zerrissenen Rändern von 17:23 mm Durchmesser, dessen Läppchen zum Teil etwas nach aussen umgeschlagen. Ausschuss in der Wand des rechten Ventrikels, gleichfalls zerissen, 12 mm.

68. Oberarm, Mitte. Einschuss an der Innenseite, kreisrund, 7 mm; Ausschuss an der Aussenseite, 8 mm. Fleischschuss mit glatter Wand. — Geschoss intakt.

69. Oberarm, Mitte. Einschuss an der Aussenseite, kreisrund, 7 mm; Ausschuss an der Innenseite, schlitzförmig, 10 mm. Fleischschuss mit glatter Wandung. — Geschoss intakt.

70. Oberarm, Mitte. Einschuss an der Aussenseite, kreisrund, 7 mm; Ausschuss an der Hinterseite, schlitzförmig, 10 mm. Splitterbruch der Diaphyse des Humerus in 7 cm Länge. Splitter alle gross und durch Periost zusammengehalten. — Geschoss intakt.

71. Oberarm, Mitte, ohne Weichteile. Splitterbruch der Diaphyse des Humerus in 11 cm Länge. — Geschoss gestaucht und abgeplattet; Mantel eingerissen. (Taf. VII Fig. 9.)

72. Oberarm, untere Hälfte. Einschuss vorne aussen, 6:8 mm; Ausschuss hinten, 8:11 mm. Rinnenschuss der Diaphyse

des Humerus mit einfachem Schrägbruch in 3 cm Länge. — Geschossspitze schräg abgeflacht.

73. Ellbogen. Einschuss an der Beugseite am äusseren Rande, kreisrund, 5 mm. Absprengung des Epicondylus externus des Humerus mit Erhaltung des Periosts. — Geschoss intakt.

74. Vorderarm, Mitte. Einschuss an dem Radialrand der Streckseite, kreisrund, 4 mm. Ausschuss an dem Ulnarrand der Beugeseite, rissförmig, 15:20 mm. Splitterbruch der Diaphyse der Ulna in 4 cm Länge. Radius intakt. — Geschossspitze seitlich abgeplattet und verbogen. (Taf. VII Fig. 4.)

75. Vorderarm, oberes Ende. Einschuss vorne zweifingerbreit über dem Ellbogengelenk, 7:8 mm; Ausschuss hinten, rissförmig, 8 mm. Splitterbruch des oberen Endes der Diaphyse der Ulna in 3,5 mm Länge: Einschuss 8 mm, Ausschuss 12 mm. Atypische Fissuren. — Stahlmantelgeschoss intakt.

76. Vorderarm, unteres Ende. Einschuss in der Mitte der Rückenfläche, zweifingerbreit über dem Handgelenk, 6 mm. Ausschuss an der Beugeseite, rissförmig, 25 mm. Fleischschuss durch den Zwischenknochenraum mit Durchtrennung einer Flexorensehne. — Geschoss intakt.

77. Leber, aus der Leiche entnommen. Einschuss an der Vorderfläche an der Grenze zwischen rechtem und linkem Lappen, bildet einen Defekt mit strahligen Rissen, 20:25 mm; Ausschuss 20:30 mm Durchmesser.

78. Oberschenkel, Mitte. Einschuss an der Vorderfläche, 4:6 mm; Ausschuss an der Hinterfläche, schlitzförmig, 6 mm. Glatter Fleischschuss ohne Zertrümmerung. — Geschoss intakt.

79. Oberschenkel, Mitte. Einschuss vorne innen, 4:6 mm; Ausschuss hinten, 6 mm. Glatter Fleischschuss ohne Zertrümmerung. — Geschoss intakt.

80. Oberschenkel, untere Hälfte. Einschuss vorne, 6 mm; Ausschuss hinten, sternförmig, 20 mm. Splitterbruch der Diaphyse des Femur in 12 cm Länge: Einschuss in der Vorderfläche 8 mm; Ausschuss zertrümmert. Schusskanal in den Muskeln vor der Bruchstelle glatt, 11 mm, hinter derselben kein grösserer Zertrümmerungsherd. — Stahlmantelgeschoss etwas verbogen.

81. Oberschenkel, obere Hälfte. Einschuss an der Vorderfläche, 4:6 mm; Ausschuss an der Hinterseite, 25 mm. Splitterbruch der Diaphyse des Femur in 14 cm Länge: Splitter länglich, gross, durch Periost zusammengehalten. — Geschoss intakt.

82. Oberschenkel, unteres Ende. Einschuss an der vorderen inneren Seite in der Höhe des oberen Randes der Kniescheibe, 5 mm; Ausschuss an der hinteren Seite, 4:7 mm. Lochschuss der unteren Epiphyse des Femur mit Fissur nach oben: Einschuss

scharfrandig, 4:9 mm, vorn über dem Condylus internus; Ausschuss hinten über dem Condylus ext., von kleinen umgebogenen Splittern eingefasst. (Taf. IV Fig. 3—4.) — Geschoss intakt.

83. Oberschenkel, Mitte. Einschuss an der Vorderfläche, kreisrund, 5 mm; Ausschuss hinten, 5 mm. Fleischschuss in den Muskeln ziemlich glatt, gegen den Ausschuss zu weiter, in den Muskelscheiden schlitzförmig. — Geschoss intakt.

84. Oberschenkel, Mitte, ohne Weichteile. Splitterbruch der Diaphyse des Femur in 13 cm Länge. — Geschossspitze gestaucht.

85. Oberschenkel, oberes Ende, ohne Weichteile. Lochschuss durch die Basis des Schenkelhalses: Einschuss vorne scharfrandig, 7 mm; Ausschuss hinten länglich, 5:8 mm; von dem Einschuss gehen einige kurze Fissuren aus. (Taf. IV Fig. 1—2.) — Geschoss intakt.

86. Oberschenkel, oberes Ende, ohne Weichteile. Rinnenschuss des überknorpelten Gelenkkopfes, ohne Splitter und Fissuren. — Geschoss intakt.

87. Oberschenkel, Mitte. Einschuss an der Innenfläche, kreisrund, 5 mm; Ausschuss an der Aussenfläche, schlitzförmig, 16 mm. Splitterbruch der Diaphyse des Femur in 12 cm Länge: scharfer kleiner Einschuss mit typischen Bruchlinien; zertrümmerter Ausschuss in 70 mm Ausdehnung. Hinter dem Knochen gegen den Ausschuss zu mässiger Zertrümmerungsherd in den Muskeln. — Geschossspitze gestaucht.

88. Oberschenkel, Mitte. Einschuss an der Vorderfläche, kreisrund, 5 mm; Ausschuss an der Hinterfläche, 20 mm. Splitterbruch der Diaphyse des Femur in 12 cm Länge.

89. Oberschenkel, obere Hälfte. Einschuss vorne aussen, 6 mm; Ausschuss hinten, rissförmig, 25 mm. Splitterbruch des oberen Endes der Diaphyse des Femur in 12 cm Länge: Einschuss in der Vorderfläche 7 mm; Ausschuss 30 mm. Typische Fissuren, Splitter durch Periost zusammengehalten. Schusskanal in den Muskeln vor der Bruchstelle glatt, dem Kaliber des Geschosses entsprechend; hinter derselben etwas weiter, für Kleinfinger durchgängig. — Stahlmantelgeschoss an der Spitze schräg gestaucht, Mantel etwas eingerissen. (Taf. VII Fig. 19.)

90. Unterschenkel, untere Hälfte. Einschuss an der Innenseite, länglich, 6:13 mm; Ausschuss an der Hinterseite, 5:14 mm. Haarseilschuss: zwischen dem Ein- und Ausschuss eine 3 cm lange Hautbrücke. Der Schusskanal verläuft ganz im Unterhautzellgewebe, nur an einer kleinen Stelle ist die Muskelscheide eröffnet. — Geschoss intakt.

91. Unterschenkel, Mitte. Einschuss an der Vorderfläche,

5:7 mm; Ausschuss an der Hinterfläche, 5:7 mm. Fleischschuss durch den Zwischenknochenraum. In den Fascien feiner Schlitz.

92. Unterschenkel, Mitte. Einschuss hinten, 6 mm; Ausschuss vorne über der Vorderfläche der Tibia, rissförmig, weit klaffend, 70 mm lang. Splitterbruch der Diaphyse der Tibia in 10 cm Länge: Einschuss im Knochen scharfrandig, 10 mm, mit typischen divergierenden Bruchlinien. Ausschuss zertrümmert, 45 mm. Schusskanal in den Wadenmuskeln glatt, ohne Zertrümmerung.

93. Unterschenkel, untere Hälfte. Einschuss an der vorderen inneren Seite, kreisrund, 6 mm; Ausschuss an der äusseren Seite, schlitzförmig, 18 mm. Splitterbruch der Diaphyse der Tibia in 10 cm Länge, Splitter durch Periost zusammengehalten.

94. Unterschenkel, Mitte, ohne Weichteile. Einschuss an der Vorderfläche der Tibia, kreisrund, 8 mm, mit divergierenden typischen Bruchlinien nach oben und unten: Splitterbruch der Diaphyse der Tibia in 10 cm Länge; ausserdem Splitterbruch der Diaphyse der Fibula in 8 cm Länge. — Geschossspitze gestaucht. (Taf. VII Fig. 3.)

95. Unterschenkel, oberes Ende. Einschuss an der vorderen innern Seite, kreisrund, 5 mm. Ausschuss hinten, rissförmig mit heraushängenden Muskelfetzen, 22 mm. Rinnenschuss an der oberen Grenze der Epiphyse und Diaphyse der Tibia, 30 mm breit und lang, mit kleinen Splittern und einer nach abwärts verlaufenden Fissur ohne Trennung der Kontinuität. — Geschossspitze schräg gestaucht, Mantel vorne eingerissen. (Taf. VII Fig. 10.)

96. Unterschenkel, unteres Ende. Einschuss oberhalb des inneren Knöchels, kreisrund, 6 mm; Ausschuss oberhalb des äusseren Knöchels, 5 mm. Querverlaufender Lochschuss der unteren Epiphyse der Tibia dicht über der Gelenkfläche mit mehreren feinen Fissuren durch den Gelenkknorpel. Schusskanal im Knochen scharfrandig, 6 mm. Ausserdem Rinnenschuss des unteren Endes der Fibula ohne Splitter und Fissuren. — Geschoss intakt.

97. Unterschenkel, Mitte. Einschuss an der Vorderfläche, kreisrund, 5 mm; Ausschuss schlitzförmig, 15 mm. Lochschuss der unteren Diaphyse der Tibia mit mehreren Fissuren ohne Trennung des Periostes und ohne Aufhebung der Kontinuität: Einschuss in der Tibia am innern Rande, kreisrund, 9 mm; Ausschuss an der hintern Seite, mit kleinen Knochensplittern, unregelmässig, 15:20 mm im Durchmesser. — Geschossspitze gestaucht; Mantel in der Länge geplatzt. (Taf. VII Fig. 8.)

98. Unterschenkel, untere Hälfte. Einschuss vorne auf der Vorderfläche der Tibia, rissförmig 12 mm; Ausschuss hinten, bildet einen Längsriss von 80 mm, aus dem Muskel- und Sehnenfetzen heraushängen. Splitterbruch der Diaphyse der Tibia in 6 cm

Länge: kleiner Einschuss in der Crista mit typischen divergierenden Bruchlinien nach oben und unten.

b. auf mehrere Körperteile hintereinander.

Dieselbe Versuchsanordnung wie sie oben S. 33 beschrieben worden ist, wurde auch bei den folgenden Versuchen benutzt, indem die einzelnen Leichenteile in den angegebenen Abständen hintereinander aufgestellt und teils mit Wolle, teils mit Leder umhüllt wurden.

Da die Geschosse häufig nach Durchdringung eines oder mehrerer Körperteile abgelenkt wurden, bezeichnen die nachstehend notierten Leistungen nicht immer die volle Durchschlagskraft auf 400 m Distanz.

99. Es wurden der Reihe nach durchschossen:
1. Oberarm: Splitterbruch der Diaphyse des Humerus;
2. Oberschenkel: Weichteilschuss;
3. Unterschenkel: Streifschuss.

Das Geschoss drang hierauf noch durch die wollene Decke des nächsten Körperteiles, um dann matt niederzufallen. — Geschossspitze gestaucht.

100. Es wurden der Reihe nach durchschossen:
1. Oberschenkel: Fleischschuss;
2. Unterschenkel: Splitterbruch der Diaphyse der Tibia.

Das hierauf abgelenkte Geschoss fand sich an der Spitze gestaucht und verbogen. (Taf. VII Fig. 6.)

101. Es wurden der Reihe nach durchschossen:
1. Vorderarm: Fleischschuss;
2. Oberarm: Splitterbruch der Diaphyse des Humerus;
3. Oberschenkel: Splitterbruch der Diaphyse des Femur.

Der vordere Teil des Geschosses lag plattgedrückt im Ausschuss; der hintere Teil wurde nicht aufgefunden.

102. Es wurden der Reihe nach durchschossen:
1. Unterschenkel: Splitterbruch der Diaphyse der Tibia;
2. Unterschenkel: Splitterbruch der Fibula. — Geschoss intakt.

103. Es wurden der Reihe nach durchschossen:
1. Oberschenkel: Weichteilschuss;
2. Unterschenkel: Haarseilschuss;
3. Oberschenkel: Weichteilschuss. — Geschoss intakt.

104. Es wurden der Reihe nach durchschossen:
1. Oberschenkel: Weichteilschuss;
2. Oberschenkel: Splitterbruch der Diaphyse des Femur;
3. Oberschenkel: Weichteilschuss;
4. Oberschenkel: Streifschuss.

105. Es wurden der Reihe nach durchschossen:
1. Unterschenkel: Splitterbruch der Diaphyse der Tibia;
2. Oberschenkel: Weichteilschuss;
3. Oberschenkel: Weichteilschuss;
4. Oberschenkel: Streifschuss.

D. Schüsse auf 800 Distanz.

a. auf einzelne Körperteile.

106. Schädel: Einschuss in der Haut der Glabella am inneren Rande der rechten Augenbraue, kreisrund, 3 mm, Ausschuss am Hinterhaupt links neben der Mittellinie, rissförmig, 7 mm. Im übrigen Kopfschwarte intakt. Lochschuss im Stirnbein, scharf, kreisrund, 7 mm, ohne Splitter und Fissuren; Ausschuss im Hinterhauptsbein, mit feinen Knochensplittern der Tabula externa eingefasst, 14 : 17 mm; von diesem aus gehen zwei symmetrische Fissuren nach oben und seitlich sowie eine kurze Fissur nach unten. Schädeldach und Basis sonst ganz intakt. Geschoss unverändert.

107. Lunge, an der Leiche entnommen. Einschuss an der Vorderfläche des rechten oberen Lappens 12 : 13 mm, Ausschuss in der gleichen Weite, Schusskanal glatt.

108. Oberarm oberes Ende. Einschuss an der Vorderfläche, kreisrund, 6 mm; Ausschuss schlitzförmig, 10 mm. Rinnenschuss der Diaphyse des Humerus. Eröffnung der Markhöhle ohne Kontinuitätstrennung, ohne Splitter und Fissuren. — Geschoss intakt.

109. Oberarm, oberes Ende, ohne Weichteile. Lochschuss durch den chirurgischen Hals des Humerus mit Fissuren und ohne Kontinuitätstrennung. — Geschoss intakt.

110. Oberarm, oberes Ende, ohne Weichteile. Rinnenschuss durch den Gelenkkopf des Humerus mit Fissuren nach abwärts. — Geschoss intakt.

111. Ellbogen. Einschuss am äusseren Rande, 7 mm; Ausschuss am Innenrand, schlitzförmig, 6 mm. Schuss geht quer durch die Beugeseite des Gelenks, Rinnenschuss der Gelenkfläche des Humerus an der oberen Grenze des Gelenkknorpels, der ganzen Vorderfläche entlang; der Gelenkknorpel überbrückt zum Teil die Schussrinne im Knochen. — Geschoss intakt.

112. Vorderarm, unteres Ende. Einschuss an der Dorsalseite, kreisrund, 4 mm; Ausschuss an der Volarseite, schlitzförmig, 3 : 9 mm. Lochschuss der unteren Epiphyse des Radius, 2,5 cm über der Gelenkfläche ohne Kontinuitätstrennung; Einschuss und Ausschuss 6 mm, am unteren Umfang des letzteren ein kleiner Splitter, am oberen eine feine Fissur (Taf. V Fig. 5—6). — Geschoss intakt.

113. Vorderarm, Mitte. Einschuss an der Streckseite, kreisrund, 6 mm; Ausschuss schlitzförmig, 8 mm. Rinnenschuss der Diaphyse des Radius ohne Fissuren und Splitter.

114. Vorderarm, Mitte. Einschuss an der Vorderfläche, kreisrund, 6 mm; Ausschuss an der Volarfläche, schlitzförmig, 10 mm. Splitterbruch der Diaphyse des Radius, Splitter durch Periost zusammengehalten. — Geschoss intakt.

115. Hand. Einschuss an der Rückenfläche zwischen 4. und 5. Mittelhandknochen, kreisrund, 5 mm; Ausschuss in der Hohlhand, schlitzförmig, 6 mm. Rinnenschuss im Köpfchen des 4. Mittelhandknochen ohne Fissuren und Splitter.

116. Leber, aus der Leiche entnommen. Einschuss an der Vorderfläche des linken Lappens mit kleinen strahligen Rissen, 11 mm; Ausschuss sternförmig, ohne merklichen Defekt.

117. Becken. Einschuss an der Hinterseite unterhalb des Darmbeinkamms, 5 mm; Ausschuss im linken Hypochondrium, schlitzförmig, 15 mm. Lochschuss des Darmbeins von 5 mm Durchmesser mit kurzer feiner Fissur. Perforation einer Darmschlinge. — Geschoss intakt.

118. Oberschenkel, Mitte. Einschuss an der vorderen äusseren Seite, kreisrund, 4 mm; Ausschuss schlitzförmig 5 mm. Rinnenschuss der Diaphyse des Femur mit Eröffnung der Markhöhle ohne Fissuren und Splitter (Taf. V Fig. 7). — Geschoss intakt.

119. Oberschenkel, oberes Ende. Einschuss dicht unter der Leistenbeuge, 6 mm; Ausschuss in der Hinterbacke, schlitzförmig, 6 mm. Glatter Weichteilschuss ohne Zertrümmerung.

120. Oberschenkel, oberes Ende, ohne Weichteile. Rinnenschuss durch den Trochanter major mit Fissuren. — Geschoss intakt.

121. Oberschenkel, oberes Ende, ohne Weichteile. Rinnenschuss des Schenkelhalses in der Mitte der inneren Seite, 7 mm breit, mit zwei ganz kleinen Splittern. — Geschoss intakt.

122. Oberschenkel, Mitte. Einschuss an der Innenseite, 5 mm; Ausschuss an der Hinterfläche, sternförmig, 15 mm. Splitterbruch der Diaphyse des Femur in 12 cm Länge durch tiefen Rinnenschuss mit typischen Bruchlinien, Splitter meist durch Periost zusammengehalten. — Geschoss seitlich abgeplattet. (Taf. VII Fig. 7).

123. Oberschenkel, unteres Ende. Einschuss vorne dicht über der Patella, kreisrund, 5 mm; Ausschuss hinten dicht über der Kniekehle, schlitzförmig, 6 mm. Lochschuss der unteren Epiphyse des Femur ohne Splitter, mit einer kurzen schrägen Fissur vom Ausschuss ausgehend. Schusskanal im Knochen 4:6 mm im Durchmesser, im Niveau des oberen Randes des Gelenkknorpels (Taf. V Fig. 3—4).

124. Unterschenkel, unteres Ende. Einschuss an der inneren Seite, vier Finger breit über dem inneren Knöchel, 4:6 mm; Ausschuss an der äusseren Seite, schlitzförmig, 30 mm. Rinnenschuss der Diaphyse der Tibia mit Eröffnung der Markhöhle ohne Fissuren und Splitter. Desgleichen Rinnenschuss der Diaphyse der Fibula mit Fissuren. — Geschoss intakt.

125. Unterschenkel, unteres Ende. Einschuss an der inneren Seite, zwei Finger breit über der Spitze des inneren Knöchels, 6 mm; Ausschuss aussen, rissförmig, 9 mm. Lochschuss der unteren Epiphyse der Tibia: Einschuss 7:8 mm, Ausschuss 10 mm; von bei-

den geht je eine kurze feine Fissur nach oben. Ausserdem Splitterbruch des unteren Endes der Diaphyse der Fibula in 6 cm Länge.

126. Unterschenkel, unteres Ende. Einschuss an der Innenseite, 4 cm über der Knöchelspitze, kreisrund, 5 mm; Ausschuss hinten aussen neben der Achillessehne, schlitzförmig, 7 mm. Lochschuss der unteren Epiphyse der Tibia: Ein- und Ausschuss scharfrandig 8 mm; von dem Einschuss gehen einige ganz feine kurze Fissuren nach aufwärts ohne Verletzung des Periosts. — Geschoss intakt.

127. Unterschenkel, unteres Ende. Einschuss an der Vorderfläche 4 Finger breit über dem Fussgelenk, 4:6 mm; Ausschuss an der hinteren äusseren Seite, 10 mm. Splitterbruch des unteren Endes der Diaphyse der Tibia mit Erhaltung des Periostes, so dass nur beschränkte abnorme Beweglichkeit vorhanden: Einschuss in der Vorderfläche der Tibia bildet ein kreisrundes Loch von 7 mm Durchmesser, Ausschuss länglich, 9:15 mm. Vom Ein- und Ausschuss gehen typische divergierende Fissuren ab (Taf. VI Fig. 3—4).

128. Unterschenkel, unteres Ende. Einschuss aussen vorne, 3 Finger breit über dem Fussgelenk, 6 mm; Ausschuss innen, sternförmig, 6 mm. Lochschuss der unteren Epiphyse der Tibia: Einschuss kreisrund, 7 mm, mit kurzen Fissuren in der Diaphyse, Ausschuss 5:9 mm, mit ganz kleinen Splitterchen. — Geschoss intakt.

129. Unterschenkel, unteres Ende. Einschuss an der Vorderfläche 4 Finger breit über dem Fussgelenk, 4 mm; Ausschuss sternförmig, 10 mm. Rinnenschuss der Diaphyse der Tibia mit Eröffnung der Markhöhle und Splitterung, aber ohne Aufhebung der Kontinuität. — Geschossspitze wenig gestaucht.

130. Unterschenkel, untere Hälfte. Einschuss handbreit über dem Fussgelenk, 4:6 mm; Ausschuss an der hinteren äusseren Seite, 10 mm. Splitterbruch der Diaphyse der Tibia in 7 cm Länge: Einschuss an der Vorderfläche bildet ein kreisrundes Loch von 7 mm Durchmesser mit typischen Bruchlinien, Ausschuss 15:25 mm, mit kleinen Splittern umgeben (Taf. V Fig. 1—2). — Geschoss intakt.

131. Unterschenkel, Mitte. Einschuss an der Vorderfläche, 4:6 mm; Ausschuss an der Hinterfläche, sternförmig, 8 mm. Lochschuss der Diaphyse der Tibia ohne Aufhebung der Kontinuität: Einschuss kreisrundes Loch von 7 mm Durchmesser an der Vorderfläche näher dem inneren Rand, an dem durch eine schräg nach auf- und abwärts verlaufende feine Fissur ein 6 cm langer Splitter umschrieben wird, der festsitzt und erst nach der Ablösung des Periostes erkannt wird; auch der Ausschuss bildet ein kreisrundes Loch von 7 mm Durchmesser und ist von einigen kleinen am Periost hängenden Splittern umgeben (Taf VI Fig. 1—2). — Geschoss intakt.

b. auf mehrere Körperteile hintereinander.

Bei den folgenden Versuchen wurden die einzelnen Körperteile dicht hintereinander aufgestellt.

132. Es wurden der Reihe nach durchschossen:

1. Oberarm: Fleischschuss;
2. Brust: Lochschuss der 2. Rippe und des 4. Brustwirbels, Perforation der rechten Lunge;
3. Oberarm: Fleischschuss.

133. Es wurden der Reihe nach durchschossen:

1. Unterschenkel: Lochschuss der unteren Epiphyse der Tibia;
2. Unterschenkel: Lochschuss der unteren Epiphyse der Tibia und Splitterbruch der Fibula.

E. Schüsse auf 1200 m Distanz.

a. auf einzelne Körperteile.

134. Oberarm, untere Hälfte. Einschuss vorn innen, 5 mm; Ausschuss hinten, rissförmig, 12 mm. Rinnenschuss der Diaphyse des Humerus mit einfachem Schrägbruch nach unten und einer schrägen Fissur nach oben. Schusskanal vor der Bruchstelle ganz glatt, dem Einschuss entsprechend, hinter derselben nur wenig weiter. — Geschoss intakt.

135. Vorderarm, untere Hälfte. Einschuss an der Streckseite, 7 mm; Ausschuss an der Beugeseite, rissförmig, 8 mm. Lochschuss der Diaphyse des Radius mit Fissuren des ulnaren Randes ohne Aufhebung der Kontinuität; Einschuss 7, Ausschuss 7 : 11 mm. Ulna unversehrt. — Geschoss intakt.

136. Vorderarm, Mitte. Einschuss an der Streckseite, 6 mm; Ausschuss an der Beugeseite, rissförmig, 10 mm. Rinnenschuss der Diaphyse der Ulna mit einfachem Schrägbruch. — Geschoss intakt.

137. Vorderarm, unteres Ende, ohne Weichteile. Einschuss an der Rückenseite, 6 cm über der Gelenkfläche. Rinnenschuss der Diaphyse des Radius mit Splitterung und Fissuren in 6 cm Länge ohne Aufhebung der Kontinuität. — Geschoss intakt.

138. Hand. Einschuss in der Hohlhand im Daumenballen, kreisrund, 3 mm; Ausschuss auf dem Handrücken, 6 mm. Splitterbruch des 3. Mittelhandknochen in 3 cm Länge.

139. Backen. Einschuss an der linken Seite oberhalb des Trochanter major, 6 mm, Ausschuss an der rechten Seite an der entsprechenden Stelle, 6 mm. Lochschuss beider Darmbeine von 10 mm Durchmesser, glatt, nur am Ausschuss des rechten Darmbeines mit kleinen Splitterchen. Ausserdem linker Ileopsoas und Mesenterium durchdrungen. — Geschoss intakt.

140. Oberschenkel, oberes Ende. Einschuss vorne, 5 mm; Ausschuss in der Hinterbacke, sternförmig. 6 mm. Absprengung des

kleinen Trochanters, so dass derselbe nur an dem Periost hängt. Schusskanal vor dem Knochen glatt, dem Einschuss entsprechend, hinter demselben etwas weiter.

141. Knie. Einschuss aussen dicht über der Gelenklinie, 5 mm; Ausschuss innen, rissförmig, 10 mm. Lochschuss der unteren Epiphyse des Femur quer vom äusseren zum inneren Condyl, einen Finger breit über der Gelenkfläche, ohne Fissuren und Splitter: Einschuss 5:6 mm; Ausschuss durch den Gelenkknorpel bildet einen sternförmigen Schlitz ohne Defekt; der untere Rand des Schusskanals ist in der Fossa intercondyloid. geöffnet. — Geschoss intakt.

142. Fuss. Einschuss am Fussrücken, 6 mm; Ausschuss am inneren Fussrand, rissförmig, 6 mm. Splitterbruch der Basis des 3. Mittelfussknochens. — Geschoss intakt.

b. auf mehrere Körperteile hintereinander.

Bei den folgenden Versuchen befanden sich die Körperteile dicht hintereinander.

143. Es wurden der Reihe nach durchschossen:
1. Hand: Splitterbruch des 5. Mittelhandknochens;
2. Hand: Rinnenschuss der Basis des 1. Phalanx des 3. Fingers;
3. Becken: Weichteilschuss durch die Incisura ischiadica mit Perforation des Dünndarms. — Geschoss intakt.

144. Es wurden der Reihe nach durchschossen:
1. Knie: Lochschuss der unteren Epiphyse des Femur;
2. Knie: Fleischschuss der Kniekehle. — Geschoss intakt.

145. Es wurden der Reihe nach durchschossen:
1. Fuss: Splitterbruch des 3. Mittelfussknochens;
2. Fuss: Rinnenschuss des Kahnbeins. — Geschoss intakt.

Ein Ueberblick über die vorstehenden Versuchsprotokolle zeigt, dass 33 Schüsse auf die Entfernung von 12 m Distanz, 28 auf 100 m, 44 auf 400, 28 auf 800, 12 auf 1200 m Distanz, also im Ganzen 145 Schüsse auf Leichen und Leichenteile abgegeben wurden. Unter diesen wurden 130 auf einzelne Körperteile abgefeuert, welche sich mit Rücksicht auf die Art der Verletzung folgendermassen verteilen: 30 betreffen Weichteilschüsse und 100 Knochenschüsse, von letzteren erzeugten 84 Verletzungen von Röhrenknochen, 16 solche von platten und kurzen Knochen.

Sofort tritt eine höchst augenfällige Verschiedenartigkeit der Schussverletzungen auf die verschiedenen Entfernungen hervor. Fassen wir zunächst die Nahschüsse ins Auge, so gehören hieher unter unseren Versuchen diejenigen Schüsse, welche auf 12 und 100 m Distanz abgegeben sind.

Schon die Beschaffenheit der Ein- und Ausschussöffnung in der Haut gibt wichtige Anhaltspunkte. Im allgemeinen fällt die Kleinheit derselben im Vergleich zu den Verletzungen durch das Ordonnanzgewehr sehr in die Augen. Die Eingangsöffnung ist bei den Nahschüssen, bei denen die grosse Anfangsgeschwindigkeit des Geschosses die Elastizität der Haut am wenigsten zur Geltung kommen lässt, am grössten, erreicht aber in der Regel den Durchmesser des Geschosses nicht: sie bildet (bei senkrechtem Auftreffen) einen runden Hautdefekt von 6—7 mm Durchmesser, dessen Rand oft eine deutliche Verfärbung zeigt, die durch Quetschung und zum Teil auch durch Abstreifen von Pulverschleim zu Stande kommt. Der Einschuss ist nur dann ausgedehnter und schlitzförmig, wenn ein dicht unter der Haut gelegener Knochen zersplittert worden ist, wie z. B. bei Schüssen auf die Vorderfläche der Tibia (Versuch 26, 31). Der Ausschuss ist stets schlitz- oder sternförmig mit gerissenen Rändern, meist ohne Hautdefekt und grösser als der Geschossdurchmesser; ausnahmsweise ist der Riss nur 5—7 mm lang und ganz selten (Versuch Nr. 16, 51, 57) bildet der Ausschuss ebenso wie der Einschuss einen runden Defekt annähernd von dem Kaliber des Geschosses. Dagegen ist es sehr häufig, dass der Ausschuss einen mehr oder weniger langen Hautriss darstellt, der im Minimum 1—2, im Maximum 10—15 cm misst. Ein solcher langer Riss spricht mit grosser Wahrscheinlichkeit dafür, dass eine Knochenverletzung zu Grunde liegt, mit Sicherheit dann, wenn er länger als 3 cm ist; denn nur einmal erreichte bei einfachem Weichteilschuss der rissförmige Ausschuss die Länge von 2,5 cm, und zwar bei gleichzeitiger Zerreissung einer Flexorensehne des Vorderarmes (Versuch 16). Umgekehrt spricht dagegen ein kleiner Ausschuss nicht gegen eine gleichzeitige Knochenverletzung, da in einigen Fällen von Splitterbrüchen der Tibia und des Femur der Ausschuss nur einen kleinen Schlitz von 5—10 mm Länge darstellte.

Die Nahschüsse durch die Muskeln zeichnen sich dadurch aus, dass sie einen ziemlich glatten cylindrischen Kanal bilden, dessen Durchmesser das Kaliber des Geschosses kaum erreicht oder nur wenig übertrifft. Der Schusskanal stellt einen Defekt dar, der dadurch zu Stande kommt, dass das Geschoss die Muskelsubstanz nicht auseinander drängt, sondern nach Art eines Locheisens ausschlägt, jedenfalls zeigt also die Wandung keine erhebliche Zertrümmerung, und hieraus geht hervor, dass die Erscheinungen der hydraulischen Pressung fehlen oder höchstens in Andeutungen zu er-

kennen sind. Und doch handelt es sich hier um Nahschüsse, bei welchen die Bleigeschosse des Ordonnanzgewehres oft ausgedehnte Zerstörungen in der Muskulatur erzeugen, und zwar in Form weiter Schusskanäle mit zerrissenen und zerfetzten Wandungen oder in Form von Zertrümmerungsherden, welche sich gegen den Ausschuss trichterförmig erweitern und über Mannsfaustgrösse erreichen.

Bei den Knochenschüssen treten die Erscheinungen von Sprengwirkung deutlich zu Tage. Dies gilt vor allem für die Verletzungen des Mittelstückes der langen Röhrenknochen, welche ausnahmslos in vollständigen Kontinuitätstrennungen mit ausgedehnter Splitterung bestehen. Setzt man die Splitter zusammen, so lässt sich ein runder Einschuss von etwa 8—10 mm Durchmesser erkennen, von dem teils typische divergierende, teils atypische Bruchlinien nach allen Richtungen verlaufen. Der Ausschuss im Knochen ist immer unregelmässig und viel weiter, über eine Strecke von 15 bis 30 bis 75 mm ausgedehnt. Aber nicht bloss bei vollem Auftreffen des Geschosses auf die Mitte der Knochenröhre, sondern auch bei tangentialem Auftreffen, also bei den Streif- und Rinnenschüssen der Diaphysen entstehen immer vollständige Splitterbrüche: man findet die Markhöhle eröffnet, das Mark eine Strecke weit zertrümmert und die Knochen in mehr oder weniger zahlreiche, grössere oder kleinere Splitter zerteilt. Die Ausdehnung der Splitterung und Fissurenbildung beträgt an dem Radius, der Ulna und Fibula 4—6 cm, an dem Humerus 6—14, an der Tibia 9—10, am Femur 7—16 cm.

Die Weichteile in der Umgebung der Bruchstelle sind vor derselben glatt durchschlagen, hinter derselben gegen den Ausschuss zu in wechselnder Ausdehnung zertrümmert, indem sich hier eine kleinere oder grössere, höchstens hühner- und gänseeigrosse Höhle findet, die Muskelfetzen und Knochensplitter enthält. Die Grösse des Ausschusses in der Haut, der meist einen Längsriss ohne Defekt darstellt, schwankt in diesen Fällen von einem winzigen Schlitz von 5 mm Länge bis zu 15 cm, die grösseren Ausschüsse sind klaffend und häufig von heraushängenden Muskelfetzen und Sehnenstücken, nur selten von einzelnen kleineren Knochensplittern ausgefüllt.

Es erhellt hieraus, dass die Sprengwirkung bei diesen Nahschüssen der Diaphysen entschieden geringer ist als bei denen aus dem Ordonnanzgewehr mit Bleigeschossen. Denn die Splitterung und Fissurenbildung erstreckt sich höchstens nur auf $^1/_4$—$^1/_3$

des Knochens, nie bis zur Hälfte desselben, während bei den Vergleichsschüssen aus dem Ordonnanzgewehr oft mehr als die halbe Diaphyse zersplittert ist oder wenigstens Fissuren durch die grösste Länge des Knochens verlaufen. Dazu sind die Splitter mit Ausnahme derjenigen des Ausschusses in der Mehrzahl gross und durch Periost zusammengehalten, während bei höheren Graden der Sprengwirkung eine Zerschmetterung in kleine und kleinste Splitter zu Stande kommt, die des Periostes beraubt und in die Umgebung zerstreut sind. Endlich zeigt die Muskulatur vor der Bruchstelle gar keine Zertrümmerung, hinter derselben entweder nur eine mässige Erweiterung des Schusskanals, oder einen Zertrümmerungsherd bis zu Hühner- und Gänseeigrösse, während dieser bei den Vergleichsschüssen über Mannsfaustgrösse erreicht. Auch ist der Ausschuss viel seltener und dann nur mit einzelnen kleineren Knochensplittern erfüllt, und noch seltener kommt es vor, dass letztere aus dem Ausschuss herausgeschleudert und in die Umgebung zerstreut werden.

In Bezug auf die Intensität der Explosionswirkung ist leicht zu konstatieren, dass die Erscheinungen derselben bei starker Deformierung des Geschosses und Zerreissung des Mantels am meisten ausgesprochen sind. Aehnliches gilt für die Nahschüsse auf die Epiphysen der Röhrenknochen, bei denen die Zertrümmerung unter diesen Umständen gleichfalls höhere Grade erreicht. Ein Uebergreifen der Zertrümmerung auf die Diaphyse und auf den zweiten der das Gelenk bildenden Knochen ohne direkte Verletzung desselben wurde nicht beobachtet. Von den platten Knochen ist zweimal das Schulterblatt getroffen und durch einen einfachen Lochschuss ohne Splitterung durchbohrt.

Die Nahschüsse auf den Schädel dagegen zeigen die stärkste Wirkung der Höhlenpressung. Die drei Schüsse, welche alle in gleicher Weise von der Stirn zum Hinterhaupt durchgedrungen sind, zertrümmerten das ganze Schädeldach vom Einschuss bis zum Ausschuss in grosse und kleine Splitter, auch die Schädelbasis war mit zahlreichen Fissuren durchsetzt. Der eine Schuss zerriss auch die Kopfschwarte, so dass die Knochensplitter samt der Gehirnmasse in weitem Umfang umhergeschleudert wurden.

Bei den Nahschüssen auf die Lungen und Leber, welche teils in situ, teils ausserhalb der Leiche beschossen wurden, zeigten die ersteren nur leichte, die letzteren mittlere Grade der Sprengung.

Im Gegensatz zu dieser verminderten Wirkung der Sprengkraft

sind die Erscheinungen der vermehrten Durchschlagskraft höchst auffällige. Sind doch auf die Entfernung von 100 m von demselben Geschoss vier und selbst fünf Körperteile hintereinander durchschossen und dabei die stärksten Knochen des Körpers, Femur und Tibia, dreimal zersplittert worden. Und selbst dann war die lebendige Kraft des Geschosses noch nicht erschöpft, da es auch in diesem fünffachen Ziele nicht stecken blieb, sondern dahinter im Kugelfang aufgefangen wurde!

Wie steht es nun aber bei Nahschüssen mit der Deformierung der Geschosse? Die Nahschüsse sind natürlich der härteste Prüfstein für ihre Widerstandsfähigkeit und die Integrität derselben ist wieder für die Beschaffenheit der Schusswunden von grösster Wichtigkeit. Unsere Versuche lehren nun, dass die Geschosse mit Nickelmantel auf 25 und 100 m Distanz bei Schüssen durch Weichteile, durch flache Knochen und die Epiphysen der Röhrenknochen gar keine Deformation erleiden. Dagegen bewirken die Schüsse auf die Diaphysen der langen Röhrenknochen stets mehr oder weniger erhebliche Deformierungen, welche sich bei einem Blick auf Tafel VII leicht übersehen lassen. Verfolgen wir die verschiedenen Grade derselben, so kommt es zunächst zu einer Stauchung der Spitze, welche bei vollem und senkrechtem Auftreffen auf die Knochen quer abgestumpft (Tafel VII Fig. 2, 8), bei tangentialem Auftreffen schräg abgeplattet und verbogen wird (Tafel VII Fig. 3—7). Die letztere Art der Deformierung lässt mit Sicherheit auf einen Streif- oder Rinnenschuss im Knochen schliessen. Bei jeder solchen Verbreiterung der Spitze rückt der Bleikern innerhalb des Mantels etwas nach vorne, so dass der hintere Teil des letzteren leer ist. Bei starker Stauchung der Spitze reisst der Mantel zuerst in der Längsrichtung (Tafel VII Fig. 8) und dann auch in der Querrichtung am Rande ein, indem die Zacken des Risses nach hinten umgeklappt werden und der Bleikern teilweise zu Tage tritt (Tafel VII Fig. 9, 10). Oder der Bleikern streift sich durch den Riss hindurch ganz vom Mantel ab, wie in Tafel VII Fig. 11 und 12 besonders deutlich zu sehen ist; beide setzen dann ihren Weg getrennt von einander fort, wobei natürlich der schwerere Kern weiter vordringt. In einem Falle fand sich der Mantel leer und fast unverändert vor, nur der hintere umgeschlagene Rand war abgerissen, während der Bleikern aus zwei spitz ausgezogenen Stücken bestand; offenbar hatte sich das Geschoss beim Durchdringen mehrerer Körperteile überschlagen, so dass der Bleikern durch die

hintere Oeffnung aus dem Mantel ausschlüpfen konnte. In den höchsten Graden der Deformierung findet sich der Mantel ganz aufgerissen (Taf. VII Fig. 13) oder sogar in Stücke zerrissen und ebenso der Bleikern in viele kleine Fragmente zerschellt; so war es bei einem Schusse gegen die Diaphyse des Oberschenkels und gegen einen Schädel von ungewöhnlich dicker Knochenwand.

Im ganzen bewirkten die Schüsse gegen die Diaphysen der langen Röhrenknochen in $^1/_3$ der Versuche nur Stauchung, in $^2/_3$ Einrisse und Zerreissungen des Nickelmantels. Natürlich sind aber die Veränderungen bei den gleichen Versuchen nicht immer genau dieselben, da Verschiedenheiten in der Fabrikation oder in dem Auftreffen der Geschosse, sowie individuelle Unterschiede in der Beschaffenheit der Knochen eine Rolle spielen. So ist beispielsweise bei zwei Schüssen auf den Schädel auf 12 m Entfernung das eine Mal das Geschoss nur gestaucht, das andere Mal, bei ungewöhnlich dicken Schädelknochen, der Mantel zerrissen und der Bleikern in kleine Stücke zerteilt.

Im Vergleich zu solchen Deformierungen der Nickelmantelgeschosse haben die Stahlmantelgeschosse entschieden grössere Widerstandsfähigkeit bei Nahschüssen bewiesen. Auch diese letzteren bleiben bei Schüssen durch Weichteile, durch platte Knochen und die Epiphysen der langen Röhrenknochen ganz unverändert. Ueberdies hielten sie aber auch bei einzelnen Diaphysenschüssen Stand, bei den andern traten starke Stauchungen teils mit Verbiegungen (Taf. VII Fig. 16, 17, 18) teils mit Zerreissung des vorderen Teils des Mantels ein (Taf. VII Fig. 19, 20, 21); ein vollständiges Abstreifen des Mantels vom Bleikern wurde nie beobachtet. —

Wir gehen nun über zu der Wirkung der Schüsse auf 400 m Entfernung. Das kleinkalibrige Geschoss trifft hier mit einer Geschwindigkeit von 386 m auf — also mit derselben Geschwindigkeit, wie das Geschoss aus dem Ordonnanzgewehr auf 100 m Distanz.

Im Vergleich zu den Nahschüssen sind schon die Hautverletzungen weniger ausgedehnt. Der Einschuss ist nur 5—6 mm im Durchmesser und bildet einen kreisrunden scharfrandigen Defekt, der sich trichterförmig nach einwärts innerhalb der Dicke der Haut verengt. Nur in einem Falle (Versuch 98), bei einem Schuss auf die Crista tibiae mit Splitterung derselben stellte die Eingangsöffnung einen kleinen Hautriss von 12 mm Länge dar. Der Ausschuss ist meist schlitz- oder sternförmig und nur wenig

länger als der Einschuss, etwa 6—10 mm lang, zuweilen entspricht er sogar genau dem Einschuss. Dagegen sind zum Unterschied von den Nahschüssen lange Hautrisse am Ausschuss viel seltener und nur im Gefolge von Splitterbrüchen der Diaphysen vorhanden; sie haben meist nur eine Länge von 1—2 cm und hievon machen eine Ausnahme nur zwei Fälle von Schussfrakturen der Tibia mit 7 cm langen Hautrissen, von denen der eine sogar über der Vorderfläche der Tibia lag, da der Schuss von hinten her in die Wade eingedrungen war (Versuch 92).

Auch die Knochenverletzungen zeigen in dieser Zone einen weit günstigeren Charakter, indem die Erscheinungen von Sprengwirkung zurücktreten und nur am Schädel noch erkennbar sind; die Verletzungen sind daher weniger ausgedehnt und mit geringerer Zersplitterung und Zertrümmerung verbunden. Es treten jetzt nicht bloss in den platten Knochen, wie zweimal in der Scapula, sondern auch in den Epiphysen der langen Röhrenknochen einfache Lochschüsse vom Kaliber des Geschosses auf, von denen nur feine Fissuren ohne Trennung der Kontinuität ausgehen; die umgebenden Weichteile sind glatt durchschlagen. Die Weite des Ein- und Ausschusses in der Haut erreicht das Geschoss-Kaliber nicht. Unsere Beispiele betreffen die obere und untere Epiphyse des Femur und die untere der Tibia.

An den Diaphysen herrschen die Splitterbrüche vor, aber es fehlen grössere Zertrümmerungsherde in den umgebenden Weichteilen und die Splitter sind meist grösser, regelmässig und durch das intakte Periost zusammengehalten. Die Ausdehnung der Knochensplitterung ist etwas geringer und beträgt am Humerus 3—11, an der Ulna und Fibula 3 - 8, an der Tibia 6—10 und am Femur 12—14 cm. Ausserdem liegt aber am Mittelstück des Humerus ein Rinnenschuss vor (Versuch 72), der nur einen einfachen Schrägbruch bewirkte, sowie ein Lochschuss des Mittelstückes der Tibia mit mehreren Fissuren, aber ohne Trennung des Periosts und ohne Aufhebung der Kontinuität (Versuch 97). Endlich kommen an der Grenze der Epiphyse und Diaphyse der Tibia und Fibula Rinnenschüsse vor, die zum Teil recht tief eindringen, ohne den Zusammenhang des Knochen zu trennen.

Nur die Schädelschüsse weisen Erscheinungen von Höhlenpressung auf. Wie bei den Nahschüssen erfolgte der Schuss von der Stirn zum Hinterhaupt: das einemal fand sich der Ein- und Ausschuss durch eine klaffende Bruchspalte und verzweigte Fissuren im Stirn- und Scheitelbein verbunden; das andere Mal waren im

Stirn- und Hinterhauptsbein Lochschüsse mit einigen haarfeinen Fissuren vorhanden, welche nicht miteinander kommunizierten, dagegen bestand noch ausserdem eine ganz selbständige Fissur, welche in querer Richtung über das ganze Schädeldach von einer Schläfengrube zur andern verlief. Weist schon diese selbständige Fissur auf Entstehung durch Höhlenpressung hin, so dienen auch noch die in beiden Fällen vorhandenen indirekten Fissuren der Schädelbasis, welche das Dach und die Innenwand der Orbita durchziehen, zum weiteren Beweise.

Von den inneren Organen zeigten die Lunge sowohl bei der Beschiessung des uneröffneten Thorax, als auch nach der Herausnahme aus der Leiche glatte Schusskanäle, welche das Geschoss-Kaliber etwas übertrafen. Auch bei den Herz- und Leberschüssen war nur mässige Druckwirkung zu konstatieren.

Bei der Beschiessung mehrerer in regelmässigen Abständen hintereinander befindlicher Körperteile, welche mit einer Bekleidung von Wolle und Leder versehen waren, wurden auf 400 m Distanz meist 3—4 Glieder von demselben Geschosse durchdrungen.

Was die Deformierung der Geschosse in dieser Zone betrifft, so werden natürlich auch hier wieder die Projektile beim Durchdringen durch Weichteile, platte und spongiöse Knochen und Knochenteile nicht verändert. Nur die Diaphysen der langen Röhrenknochen sind es, welche noch auf diese Entfernung das Geschoss zu beschädigen vermögen. Von den Projektilen mit Nickelmantel bleibt auch hier ein kleiner Teil ganz intakt, selbst bei der Zersplitterung des Femur und der Tibia, etwa die Hälfte erleidet eine leichte Stauchung oder seitliche Verbiegung der Spitze, je nachdem diese voll oder tangential auftrifft und wiederum ein kleiner Teil einen Einriss des Mantels. Niemals geht also der Nickelmantel auf die Entfernung von 400 m ganz in Stücke oder trennt sich von dem Kern. Noch geringer aber sind die Veränderungen der Stahlmantelgeschosse, welche in dieser Zone nur leichte Stauchung und Verbiegung der Spitze bei Diaphysenbrüchen erleiden. —

Es bleibt schliesslich noch die Wirkung der Fernschüsse, also bei unsern Versuchen derjenigen auf 800 und 1200 m Entfernung, zu untersuchen. Die Geschwindigkeit der Geschosse ist auf diese Distanzen ziemlich genau dieselbe, wie sie die Geschosse des Ordonnanzgewehres auf die Hälfte der Entfernungen besitzen. Diese

grosse Geschwindigkeit bewirkt, da keinerlei Sprengwirkung mehr hinzutritt, fast ausschliesslich reine Defekte in Form von Locheisen- und Rinnenschüssen, welche glatte, nicht gequetschte und nicht zerrissene Wandungen besitzen.

Die Eingangsöffnung in der Haut, die mit der zunehmenden Entfernung sich mehr und mehr verkleinert, ist auf einen kreisrunden Defekt von durchschnittlich 5 mm reduziert, der hie und da sogar nur 4 und 3 mm misst. Desgleichen ist der Ausschuss gewöhnlich ein einfacher Schlitz von 6 und 7 mm, der oft so unscheinbar ist, dass er sich leicht der Untersuchung entzieht. Selbst bei gleichzeitigen Knochenverletzungen, wenigstens der platten und spongiösen Knochen, bleibt der Ausschuss unter dem Kaliber des Geschosses; eine Ausnahme machen nur die Splitterbrüche der Diaphysen, bei denen die Länge der Hautrisse auch nicht mehr als 10—15 mm beträgt.

Von höchstem Interesse sind die Schussverletzungen der Knochen. Während wir bisher nur an den platten Knochen und Epiphysen Lochschüssen begegnet sind, dagegen an den Diaphysen fast ausschliesslich Splitterbrüche angetroffen haben, kommen nun auch an diesen letzteren Rinnen- und Lochschüsse zur Beobachtung, deren Vorkommen bisher fast ganz vermisst worden ist. Hiebei muss ausdrücklich betont werden, dass unter der Bezeichnung Diaphyse nur derjenige Teil des Knochens gemeint ist, der eine mit Mark gefüllte Höhle besitzt. Die Erklärung für diese veränderte Wirkung der Geschosse liegt offenbar darin, dass bei mittlerer Geschwindigkeit der Geschosse die Sprengwirkung ganz beseitigt ist, so dass das getroffene Gewebe ohne Teilnahme der Umgebung glatt herausgeschlagen wird.

Was zuerst die Schussverletzung der Epiphysen betrifft, so liegen zu gleichen Hälften Rinnen- und Lochschüsse vor. Die Rinnenschüsse haben ihren Sitz am oberen und unteren Gelenkende des Humerus und Femur und sind zum Teil mit einigen kurzen, feinen Fissuren verbunden, zum Teil ganz rein ohne jede Splitterung und Fissurierung. In einem Falle zieht eine Rinne quer über die ganze Vorderfläche des unteren, überknorpelten Endes des Humerus, welche zum Teil durch den abgehobenen Knorpel überbrückt wird. Hieher gehört auch die isolierte Absprengung des Trochanter maj. sowie des Trochanter min., der noch durch Periost in Zusammenhang geblieben ist. Die Lochschüsse durchsetzen die Epiphysen als scharfrandiger Kanal von 6—8 mm Durchmesser, dessen

Ein- und Ausgang in mehreren Beispielen dasselbe Kaliber besitzt, während bei den bisherigen Bleigeschossen der Ausschuss stets grösser zu sein pflegt. Bei einem Lochschuss der unteren Epiphyse des Femur bildet sogar der Ausschuss im Gelenkknorpel einen einfachen Schlitz ohne Substanzverlust, der sich nach dem Austritt des Projektiles fast ganz wieder geschlossen hat. Auch die sonst immer vorhandene Splitterung und Fissurenbildung von dem Schusskanal aus ist meist nur angedeutet: bei einigen Lochschüssen der obern Epiphyse des Humerus sowie der untern Epiphyse des Radius, des Femur und der Tibia sind nur vereinzelte feine, zum Teil feinste Fissuren vorhanden. In einem Präparat von Lochschuss der unteren Epiphyse des Femur, der in querer Richtung die beiden Condylen durchsetzt, fehlt sogar jede Spur von Fissur [1]).

Noch bemerkenswerter sind die Diaphysenverletzungen. Die sonst fast ausschliesslich vorhandenen Splitterbrüche sind jetzt in der Minderzahl; stets lässt sich ein runder Einschuss erkennen, von dem meist die typischen, divergierenden Bruchlinien ausgehen, welche grosse, längliche, durch Periost zusammengehaltene Splitter begrenzen, so dass hie und da sogar die abnorme Beweglichkeit nicht sehr ausgiebig ist. Ausserdem liegen nun aber zwei Beispiele von einfachen Schrägbrüchen des Schaftes des Humerus und der Ulna vor, welche durch Rinnenschüsse bewirkt sind. Bei den übrigen Rinnenschüssen ist die Kontinuität des Knochens erhalten [2]), die Markhöhle eröffnet; von der Knochenrinne gehen in drei Fällen an der Tibia und Fibula Fissuren oder Splitter aus, in vier Fällen am Humerus, Radius, Femur und der Tibia sind die Rinnen glatt und scharf, ohne Splitter und Fissuren (Tafel V Fig. 7). Endlich sind zweimal Lochschüsse der Diaphysen beobachtet worden, welche bisher bei dem grösseren Geschosskaliber nicht vorgekommen sind. Das eine Präparat zeigt einen Lochschuss in dem Mittelstück des Radius, von dem aus einige subperiostale Fissuren den ulnaren Rand des Knochens durchsetzen. Das andere Präparat betrifft einen Lochschuss in der Mitte der Tibia: an der Vorder-

1) Der „Sanitätsbericht über die deutschen Heere im Kriege gegen Frankreich 1870/71" Bd. IV. S. 25 erwähnt ausdrücklich, dass die kriegschirurgische Sammlung des Friedrich-Wilhelm-Instituts zu Berlin „kein einziges Präparat ohne jegliche Fissurierung besitzt."

2) Der „Sanitätsbericht über die deutschen Heere im Kriege gegen Frankreich 1870/71" Bd. IV. S. 23 gibt an: „die Diaphysen haben wegen ihrer Festigkeit und Härte gegen Rinnenschüsse wohl eine vollkommene Immunität".

fläche derselben, etwas näher dem innern Rande, befindet sich ein scharfer, runder Einschuss von 7 mm Durchmesser und an der hinteren äusseren Fläche des Knochens der Ausschuss, der gleichfalls ein rundes Loch von 7 mm darstellt und von einigen kleinen, am Periost hängenden Knochensplitterchen umgeben ist. Von dem Schusskanal gehen nach aufwärts und abwärts kleine Fissuren, welche einen festhaftenden Splitter des inneren Randes umschreiben (Tafel VI Fig. 1, 2).

In gleicher Weise lässt sich am Schädel die Zone der reinen Locheisenschüsse ohne Spuren von Sprengwirkung erkennen. Bei dem auf 800 m abgegebenen Schuss gegen die Stirn ist die Kopfhaut von einem minimalen Ein- und Ausschuss durchsetzt, im Stirnbein ein reiner Lochschuss, ohne Fissuren und Splitter, im Hinterhauptsbein gleichfalls ein kreisrunder Lochschuss, der von einigen winzigen Splitterchen der äusseren Tafel eingesäumt ist, und von dem zwei haarfeine, symmetrische Fissuren ausgehen. Im übrigen ist das Gewölbe ebenso wie die Basis des Schädels intakt.

Bei der Beschiessung mehrerer in den genannten Abständen hintereinander befindlicher Körperteile wurden auf 800 und 1200 m Distanz 2—3 Glieder von demselben Geschosse durchdrungen.

Schliesslich ist noch hervorzuheben, dass mit Ausnahme eines einzigen Projektils, das sich bei einem tiefen Rinnenschuss der Femurdiaphyse abgeplattet hat (Taf. VII Fig. 7), sämtliche Geschosse sich vollständig unverändert erhalten haben. Kein einziges Geschoss ist in dem Körper stecken geblieben.

Schlusswort.

Die Fortschritte in der Konstruktion der Infanteriegewehre haben sich seit der Einführung der gezogenen Rohre und der Langgeschosse in der Richtung vollzogen, dass das Kaliber Schritt für Schritt herabgesetzt worden ist, um die Anfangsgeschwindigkeit des Geschosses zu steigern. Gegenwärtig ist man bei der Annahme des kleinsten Kalibers angelangt, das überhaupt aus technischen Gründen zulässig ist: die Geschwindigkeit des 8 mm Geschosses erreicht noch auf 300 m Distanz die Anfangsgeschwindigkeit des 11 mm Projektiles und auf 800 m Distanz die Anfangsgeschwindigkeit der Geschosse des früheren Zündnadelgewehres.

Die hohe Anfangsgeschwindigkeit der Kleinkaliberprojektile kommt zunächst derjenigen Wirkung, welche durch die Kriegsge-

schosse erstrebt wird, nämlich der Durchschlagskraft, zu gute. Diese letztere wird zugleich durch den kleineren Querschnitt und noch viel mehr durch die geringere Deformierbarkeit der Mantelgeschosse begünstigt, da die Deformierung des Projektiles beim Aufschlagen einen Teil der lebendigen Kraft absorbiert und durch die Querschnittsvergrösserung vermehrte Widerstände schafft.

In der That ist die Durchschlagskraft der 8 mm Geschosse ganz gewaltig: sie durchdringen auf kurze Entfernung eine Eisenplatte von 12 mm und noch auf die Distanz von 800 m eine solche von 2 mm Dicke. Sie durchschlagen Tannenholz in der Dicke von 110 cm, während das Geschoss des Ordonnanzgewehres nur 21 cm durchdringt — Zahlen, welche zugleich den geringen Wert der genannten Schutzgegenstände gegenüber der neuen Waffe aufweisen. Dem entspricht aber auch ihre enorme Durchschlagskraft gegenüber dem eigentlichen Kriegsziele, dem menschlichen Körper. Sie dringen auf jede Distanz, welche für wirksames Gewehrfeuer überhaupt in Betracht kommt, durch den Körper hindurch, ohne jemals in demselben stecken zu bleiben, da sie die hiezu nötige Endgeschwindigkeit von etwa 200 m noch auf die Entfernung von mindestens 1500 m besitzen. [Bei den mit dem Lebel-Gewehr bis auf 2000 m Distanz angestellten Schiessversuchen auf Leichen blieben sogar auf diese Entfernung die Projektile niemals in der Wunde stecken [1]).]

Diese Leistung erfüllt die höchsten Anforderungen, welche man überhaupt bisher an die Infanteriewaffe gestellt hat, sofern diese auf die weitesten Entfernungen einen Menschen oder ein Pferd kampfunfähig machen soll. Eine Steigerung der Durchschlagskraft über dieses Ziel hinaus, die man früher gar nicht ins Auge fasste, ist gleichwohl von grossem taktischem Werte. Denn sie gestattet, das Gewehrfeuer auch zur Beschiessung von unbelebten Zielen, die als Schutzwehr dienen, zu verwenden und namentlich durch ein und dasselbe Geschoss nicht bloss einen sondern mehrere hintereinander befindliche Gegner ausser Gefecht zu setzen.

Auch dieses leistet die neue Waffe in überraschender Weise: ein und dasselbe Geschoss dringt auf 100 m Distanz durch 4—5 Glieder einer Kompagnie in Ge-

1) Chauvel, Nimier, Breton et Presme. Recherches expérimentales sur les effets des armes nouvelles et des balles de petit calibre à enveloppe résistante. Archiv. général. de méd. Octobre 1888.

fechtsformation, selbst wenn hiebei die stärksten Knochen des Körpers durchschossen werden. Desgleichen werden auf die Entfernung von 400 m 3—4 Glieder, auf die Entfernung von 800 bis 1200 m noch 2—3 Glieder durchschossen. Und selbst bei diesen Widerständen bleibt das Projektil fast niemals in der Wunde stecken.

Allein die erhöhte Anfangsgeschwindigkeit steigert nicht bloss die beabsichtigte Wirkung der Perkussion, sondern auch die hievon unzertrennliche Sprengwirkung in festen und flüssigen Körpern, auf welcher die explosionsartige Wirkung der Nahschüsse beruht. Es lag deshalb die Befürchtung nahe, dass die kleinkalibrigen Geschosse noch stärkere Sprengwirkung erzeugen und die Zone derselben noch weiter als bisher hinausrücken würden.

Glücklicherweise ist durch die mitgeteilten Versuche nicht bloss diese Befürchtung widerlegt, sondern sogar der Nachweis geliefert, dass der Charakter der Schusswunden durch die kleinkalibrigen Geschosse in allen Zonen ein viel günstigerer ist. Unsere Schiessversuche auf Wasser mit Manometerbestimmungen lehren, dass die hydraulische Pressung mit der Geschwindigkeit, aber mehr noch mit der Grösse des Querschnittes der Geschosse wächst; sie ist auf Kernschussweite bei den kleinkalibrigen Geschossen nur etwa halb so gross, als bei denen des Ordonnanzgewehres, trotzdem diese letzteren hiebei noch keine Deformierung erleiden. Bei Schüssen aus nächster Nähe aber ist der Unterschied noch viel grösser, da sich das Bleigeschoss stark pilzförmig staucht, während das kleinkalibrige Mantelgeschoss sich nicht verändert.

Im Einklang mit diesen Ergebnissen der hydraulischen Versuche stehen die Ergebnisse der Schiessversuche auf den menschlichen Körper. Indem wir dieselben kurz zusammenfassen, unterscheiden wir nur die beiden Zonen der Fern- und Nahschüsse, welche folgende Unterschiede für die neue Waffe erkennen lassen.

Die Zone der Nahschüsse unterscheidet sich dadurch, dass die Erscheinungen von Sprengwirkung entschieden seltener und weniger ausgesprochen sind als bisher [1]). Zwar sind die Diaphysen der langen Röhrenknochen immer zersplittert, aber doch sind die Splitter in der Mehrzahl gross und durch Periost zusammengehalten, also nicht weit in die Umgebung zerstreut oder gar aus

1) Dieselbe Beobachtung hat auch Chauvel bei seinen Versuchen mit dem Lebel-Gewehr gemacht.

dem Ausschuss herausgeschleudert. Namentlich aber fehlen die gewaltigen Zertrümmerungsherde der Weichteile gegen den Ausschuss hin. Die reinen Muskelschüsse sind sogar ziemlich glatt, dem Geschoss-Kaliber entsprechend, also frei von hydraulischer Pressung. Nur die Schüsse auf den Schädel, zeigen die höchsten Grade der Höhlenpressung. Die Grenze dieser Zone liegt etwa bei 300 m Entfernung, ist also gegen früher etwas zurückgetreten; selbstverständlich ist aber eine scharfe Abgrenzung nicht möglich, da vielfache Uebergangsformen vorkommen, und sogar für jedes einzelne Gewebe verschiedene Zonengrenzen gelten. So haben wir in den Muskeln selbst bei den Nahschüssen gar keine Druckwirkung gefunden, während bei den Schädelschüssen noch auf 400 m Distanz deutliche Zeichen von Höhlenpressung zu Tage treten.

Die Zone der Fernschüsse beginnt damit, dass der runde Einschuss in der Haut erheblich kleiner als der Geschossdurchmesser wird und auch der schlitzförmige Ausschuss denselben nicht übertrifft; auf die Entfernung von 800 m und darüber misst der Einschuss nur noch 5, der Ausschuss 6—8 mm [1]). Zuerst treten in den platten und spongiösen Knochen, besonders in den Gelenkenden der langen Röhrenknochen scharfe Rinnen- und Lochschüsse auf, welche dem Geschosskaliber entsprechen und den Zusammenhang der Knochen nicht aufheben. Die anfangs damit verbundenen Fissuren und Splitter nehmen mit der Distanz mehr und mehr ab, so dass sogar reine Lochschüsse durch die ganze Breite einer Epiphyse ohne Spuren von Fissuren zu Stande kommen. Dann stellen sich auch an den Diaphysen Rinnen- und Lochschüsse ein, welche gegenüber den Splitterbrüchen mit der Schussweite an Häufigkeit zunehmen; sie sind zuweilen mit einfachen Schrägbrüchen verbunden oder lassen die Kontinuität des Knochens unversehrt. Selbst am Schädel beobachtet man auf die Entfernung von 800 m reine Lochschüsse, ohne dass die Gehirnmasse irgend eine Einwirkung auf die Verletzung ausübt.

Unsere Zone der Fernschüsse entspricht also der der Locheisenschüsse und reicht von einer Entfernung von etwa 400 m bis zu der

1) Während die Angaben von Chauvel (a. a. O. pag. 397) hiemit nicht übereinstimmen, ist Delorme, welcher gleichfalls mit dem Lebel-Gewehr Schiessversuche auf Leichen angestellt hat, zu demselben Ergebnis gekommen, dass die Ein- und Ausschussöffnung mit zunehmender Distanz kleiner wird. (Delorme. Notes sur lésions produites par les balles du fusil Lebel. Archiv. de méd. et de pharm. milit. Juillet 1888.)

von 12—1500 m. Sie umfasst den weitaus grössten Teil der Strecke, welche für ein wirksames Gewehrfeuer überhaupt in Betracht kommt, und deshalb werden gerade diejenigen Schusswunden die häufigsten sein, welche den reinen Schnittwunden am nächsten stehen und die günstigsten Heilungsbedingungen darbieten. Dazu kommt, dass die geringe Weite des Schusskanales sowie der Ein- und Ausschussöffnung in der Haut diesen Schusswunden eher den Charakter der subkutanen wahrt, welche ohne Eiterung zur Heilung gelangen. Und schon die Thatsache, dass fast niemals die Geschosse oder Stücke derselben in den Wunden stecken bleiben, beseitigt einen der wichtigsten Anlässe zur Besorgnis für den Verwundeten und zu Eingriffen für den Arzt, so dass die Heilung um so eher unter dem ungestörten Schutze der Antiseptik sich vollziehen kann.

Nur über einen wichtigen Punkt, über die Häufigkeit der Gefässverletzungen, geben unsere Leichenversuche keinen unmittelbaren Aufschluss. Allein es unterliegt keinem Zweifel, dass die neue Waffe vermöge ihrer engeren, glatteren und reineren Wunden die Gefässe weniger häufig in Mitleidenschaft zieht, als die bisherigen Geschosse, welche vermöge ihrer stärkeren Explosionswirkung und ihrer häufigeren Abplattung und Zerteilung ausgedehntere Zerstörungen anrichten und daher auch die Gefässe innerhalb eines grösseren Bereiches gefährden. Ist hiedurch schon die Gefahr der primären und Nachblutungen vermindert, so werden letztere noch durch die günstigeren Heilungsbedingungen der kleinkalibrigen Wunden beschränkt.

Von grösster Wichtigkeit endlich ist noch die Beschaffenheit der Geschosse, die selbst den grössten Widerständen gegenüber möglichst dauerhaft sein sollen, während allerdings das technische Interesse eine allzugrosse Härte wegen der Beschädigung der Züge des Rohres verbietet. Praktisch handelt es sich gegenwärtig um die Frage, ob Geschosse mit einem Mantel aus Stahl, oder solche aus Kupfer beziehungsweise einer Komposition aus Kupfer und Nickel vorzuziehen sind. Während die Bleigeschosse beim Durchdringen durch Weichteile bis auf 300 m Distanz und bei Knochenschüssen sogar bis zu 1200 m Entfernung Deformierungen erleiden, lehren unsere Versuche, dass die Nickelmantelgeschosse nur bei Nahschüssen auf die härtesten Knochen des menschlichen Körpers beschädigt werden, indem sie hiebei Stauchungen und Abplattungen sowie Einreissungen und vollständige Zerreissungen des Mantels mit Zerstückelung des Blei-

kernes erleiden. Dagegen haben sich die Stahlmantelgeschosse entschieden noch dauerhafter erwiesen und namentlich niemals Abstreifungen des Mantels erlitten. Dies gilt auch für unsere Schiessversuche auf Brustwehren aus steiniger Erde, bei denen der Stahlmantel weniger stark beschädigt wird — und wie manche Geschosse bewirken auf dem Schlachtfelde erst nach dem Abprallen an Steinen, Mauern u. dergl. Verwundungen der Kämpfenden, die durch vorausgegangene Deformierung ungleich schwerer sich gestalten. Wir geben also von unserm Standpunkte aus dem Stahlmantel den Vorzug und hoffen, dass es durch Verbesserung in der Fabrikation gelingen möge, noch dauerhaftere Geschosse herzustellen, die selbst den Knochen gegenüber Stand halten. —

Fassen wir zum Schlusse die Ergebnisse unserer Untersuchungen zusammen, so ist es gewiss mit hoher Freude zu begrüssen, dass die durch taktische Gründe bedingte Herabsetzung des Kalibers und insbesondere die davon unzertrennliche Einführung der Mantelgeschosse gerade im Sinne der humanitären Bestrebungen liegt. Die künftigen Kriege werden vielleicht in derselben Zeit zahlreichere, aber jedenfalls viel häufiger reine und glatte Schusswunden bringen, die wegen der geringeren Weite des Schusskanales eher den subkutanen Charakter wahren: der Heilungsverlauf wird sich günstiger gestalten, Verstümmelung und Verkrüppelung häufiger vermieden werden.

Das neue Kleinkaliber-Gewehr ist nicht bloss die beste, sondern zugleich die humanste Waffe, um nach Möglichkeit die Schrecken des Krieges zu mildern.

Erklärung der Abbildungen.

Tafel I. Schüsse gegen Eisenplatten. (Grösse $^1/_1$.)

Fig. 1—2. Schüsse gegen eine 12 mm dicke Eisenplatte (vgl. S. 16). — 1. Vorderfläche der Platte. — a. Einschuss durch 8 mm Nickelmantel-Geschoss. — b. Eindruck durch 11 mm Ordonnanzgewehr-Geschoss. 2. Hinterfläche der Platte. — a. Ausschuss durch 8 mm Geschoss. — b. Buckel durch 11 mm Geschoss.

Fig. 3—4. Schüsse gegen 2 Eisenplatten von je 4 mm Dicke hintereinander (vgl. S. 16). — 3. Vorderfläche der 1. Platte. — a. Einschuss durch

8 mm Geschoss. — b. Einschuss durch 11 mm Geschoss. — 4. Hinterfläche der 2. Platte. — a. Ausschuss durch 8 mm Geschoss. — b. Buckel und Einriss durch 11 mm Geschoss.

Tafel II. Schüsse gegen trockenes Buchenholz. (Grösse $^1/_1$.)

Fig. 1. Cylindrischer Schusskanal durch 8 mm Nickelmantel-Geschoss, das fast unverändert in dem blinden Ende desselben liegt. (Die ganze Länge des Schusskanales beträgt 54 cm, vgl. S. 17)

Fig. 2 und 3. Konischer Schusskanal durch 11 mm Weichbleigeschoss, das stark deformiert im blinden Ende desselben liegt. Der 8 und 9 cm lange Schusskanal verbreitert sich von 9 mm Einschussweite bis auf 46 mm (vgl. S. 17).

Tafel III. Schussverletzungen der Knochen auf 100 m Distanz durch 8 mm Geschosse. (Grösse $^2/_3$.)

Fig. 1—2. Splitterbruch des oberen Endes der Diaphyse der Tibia durch einen Lochschuss mit divergierenden Bruchlinien und Fissuren und mit Erhaltung des Periostes (Nr. 59). — 1. Einschuss an der vorderen äusseren Fläche, 8 mm im Durchmesser. — 2. Ausschuss an der hinteren inneren Fläche, 12:16 mm im Durchmesser.

Fig. 3—4. Lochschuss an der unteren Grenze der Epiphyse und Diaphyse des Femur mit Fissuren ohne Aufhebung der Kontinuität des Knochens (Nr. 48). — 3. Einschuss an der vorderen inneren Fläche, kreisrund, 8 mm im Durchmesser. — 4. Ausschuss an der hinteren Fläche mit kleinen Splittern und subperiostalen Fissuren, 10:17 mm im Durchmesser.

Tafel IV. Schussverletzungen der Knochen auf 400 m Distanz durch 8 mm Geschosse. (Grösse $^2/_3$.)

Fig. 1—2. Lochschuss der Basis des Schenkelhalses (Nr. 85). — 1. Einschuss an der Vorderfläche, kreisrund, 7 mm im Durchmesser, mit einigen kurzen Fissuren. — 2. Ausschuss an der Hinterfläche, länglich, 5:6 mm im Durchmesser.

Fig. 3—4. Lochschuss der unteren Epiphyse des Femur mit Fissuren (Nr. 82). — 3. Einschuss vorne über dem Condyl. int., scharfrandig, mit breiter Fissur nach oben, welche in den Ausschuss mündet. — 4. Ausschuss hinten über dem Condyl. ext., von einem nach abwärts festsitzenden Splitter umfasst.

Tafel V. Schussverletzungen der Knochen auf 800 m Distanz durch 8 mm Geschosse. (Grösse $^2/_3$.)

Fig. 1—2. Splitterbruch der Diaphyse der Tibia mit typischen Bruchlinien (Nr. 130). — 1. Einschuss an der Vorderfläche, 7:8 mm im Durchmesser, mit divergierenden Bruchlinien nach oben und unten in 7 cm Länge. — 2. Ausschuss an der hinteren inneren Fläche, von länglichen Splittern eingefasst.

Fig. 3—4. Lochschuss der unteren Epiphyse des Femur (Nr. 123). — 3. Einschuss an der Vorderfläche dicht am oberen Rande des Gelenkknorpels,

4 : 6 mm im Durchmesser. — 4. Ausschuss dicht über dem Cond. ext. mit einer schräg nach oben und aussen verlaufenden Fissur.

Fig. 5—6. Lochschuss der unteren Epiphyse des Radius (Nr. 112). — 5. Einschuss an der Streckseite, kreisrund, 6 mm im Durchmesser, mit einigen feinen Fissuren. — 6. Ausschuss an der Beugeseite, mit einer kurzen Fissur am oberen und einem kleinen Splitter am unteren Umfang.

Fig. 7. Rinnenschuss der Diaphyse des Femur mit Eröffnung der Markhöhle ohne Splitter und Fissur (Nr. 118).

Tafel VI. Schussverletzungen der Knochen auf 800 m Distanz durch 8 mm Geschosse. (Grösse $^2/_3$.)

Fig. 1—2. Lochschuss der Diaphyse der Tibia (Nr. 131). — 1. Einschuss an der Vorderfläche näher dem inneren Rande, von dem durch eine schräg nach auf- und abwärts verlaufende feine Bruchlinie ein Splitter umschrieben wird, der festsitzt und erst durch die Maceration gelöst wird. — 2. Ausschuss an der Hinterfläche, rund, 7 mm im Durchmesser, mit einigen ganz kleinen ausgefallenen Splitterchen.

Fig. 3—4. Splitterbruch des unteren Endes der Diaphyse der Tibia mit typischen Bruchlinien und Erhaltung des Periosts (Nr. 127). — 3. Einschuss an der Vorderfläche, 7 mm im Durchmesser, mit divergierenden Bruchlinien nach oben und unten. — 4. Ausschuss an der Hinterfläche, 9 : 15 mm im Durchmesser, etwas gesplittert, mit divergierenden Bruchlinien nach aufwärts.

Tafel VII. Deformierung der 8 mm Nickel- und Stahlmantelgeschosse im menschlichen Körper. (Grösse $^1/_1$.)

Fig. 1—14. Deformierung der Nickelmantelgeschosse. — 1. Geschoss abgefeuert, nicht deformiert. — Geschoss an der Spitze leicht gestaucht (Nr. 34: Splitterbruch des Schädels auf 100 m Distanz) 3. Geschoss an der Spitze gestaucht (Nr. 94: Splitterbruch beider Unterschenkelknochen auf 400 m Distanz). — 4. Geschoss an der Spitze schräg gestaucht (Nr. 74: Splitterbruch der Ulna auf 400 m Distanz). — 5. Geschoss an der Spitze schräg gestaucht (Nr. 57: Splitterbruch der Tibia auf 100 m Distanz). - 6. Geschoss an der Spitze unregelmässig gestaucht (Nr. 100: Splitterbruch der Tibia auf 400 m Distanz). — 7. Geschoss seitlich abgeplattet (Nr. 122: Rinnenschuss des Femur auf 800 m Distanz). — 8. Geschoss an der Spitze gestaucht, Mantel wenig geplatzt (Nr. 97: Lochschuss der Tibia auf 400 m Distanz). — 9. Geschoss stark gestaucht, Mantel quer eingerissen (Nr. 71: Splitterbruch des Humerus auf 400 m Distanz). — 10. Geschoss in gleicher Weise deformiert (Nr. 95: Rinnenschuss der Tibia auf 400 m Distanz). — 11. Geschoss stark gestaucht, Mantel längs und quer geplatzt, der pilzförmige Bleikern ausgetreten (Nr. 4: Splitterbruch des Humerus auf 12 m Distanz). — 12. Geschoss gestaucht, Mantel vorne zerrissen, der pilzförmige Bleikern ausgetreten (Nr. 26: Splitterbruch der Tibia auf 12 m Distanz). — 13. Geschoss gestaucht, Mantel ganz aufgerissen, der pilzförmige Bleikern ausgetreten (Nr. 12: Splitterbruch des Radius auf 12 m Distanz). — 14. Geschoss gestaucht, vorderer Teil des Mantels abgerissen, der Bleikern schräg gestaucht, verbogen und ausgetreten (Nr. 28: Splitterbruch der Tibia auf 12 m Distanz).

Fig. 15—21. Deformierung der Stahlmantelgeschosse. — 15. Geschoss abgefeuert, nicht deformiert. — 16. Geschoss schräg gestaucht (Nr. 55: Splitterbruch der Tibia durch Rinnenschuss auf 100 m Distanz). — 17. Geschoss gestaucht, vorne etwas geplatzt (Nr. 45: Splitterbruch beider Vorderarmknochen auf 100 m Distanz). — 18. Geschoss gestaucht und stark verbogen (Nr. 81: Splitterbruch beider Unterschenkelknochen auf 12 m Distanz). — 19. Geschoss schräg gestaucht, Mantel quer eingerissen (Nr. 89: Splitterbruch des Femur auf 400 m Distanz). — 20. Geschoss stark gestaucht, Mantel quer zerissen (Nr. 25: Splitterbruch des Femur auf 12 m Distanz). — 20. Geschoss in der gleichen Weise deformiert (Nr. 52: Splitterbruch der Tibia auf 100 m Distanz).

AUS DER

HEIDELBERGER CHIRURGISCHEN KLINIK

II.

Ueber die chirurgische Behandlung intraperitonealer Tuberkulose.

Von

Prof. Dr. V. Czerny.

Wenn man die Zusammenstellungen über die operative Behandlung der tuberkulösen Peritonitis, wie sie namentlich Kümmell[1]) und Trzebicky[2]) gegeben haben, als den richtigen Ausdruck der Enderfolge gelten lassen wollte, so könnte man zu dem Glauben verleitet werden, dass die tuberkulöse Peritonitis zu denjenigen Formen von Tuberkulose gehört, welche am leichtesten durch eine mechanische Therapie zur Heilung gebracht werden können. Dem Einsichtigen ist es aber wohl längst klar geworden, dass die tuberkulösen Entzündungen der serösen Häute in der Regel schon eine weitere Etappe auf dem Wege nach Golgatha bedeuten, welchen die Mehrzahl der von dem Bacillus inficierten Erwachsenen in mehr oder minder peinlicher Form zu wandeln genötigt sind. Mehrfach ist es festgestellt, dass nicht wenige der serösen Pleuritiden, welche einer spontanen Rückbildung fähig sind, dennoch auf der Invasion des Tuberkelbacillus beruhen. Ich denke mir,

1) Verhandlungen der deutschen Gesellsch. für Chirurgie. 1887.
2) Wiener med. Wochenschr. Nr. 6 u. 7. 1888.

dass die Mehrzahl dieser Pleuritiden von Inhalationsinfektionen abhängen, welche von der Trachealschleimhaut aus zunächst die Bronchialdrüsen ergriffen haben und hier so lange schlummernd liegen blieben, bis sie durch einen äusseren Anstoss: eine Erkältung, ein Trauma etc., zu lebhafter Vegetation angeregt, die benachbarte Pleura zur entzündlichen Reizung veranlassen. Auch die tuberkulöse Peritonitis ist wohl in der Mehrzahl der Fälle schon eine sekundäre Infektion, welche entweder durch Invasion von der Pleura her oder von der Darmschleimhaut, den Mesenterialdrüsen oder von dem Urogenitalsysteme her zu Stande kommt [1]). Es ist sehr wahrscheinlich, wenn auch meines Wissens noch nicht genügend bakterioskopisch sicher gestellt, dass eine Reihe sogenannter idiopathischer Peritonitiden, welche spontan zur Resorption kommen, ebenfalls auf tuberkulöser Infektion beruhen. Kürzlich hatte ich ein 14jähriges Mädchen in der Klinik, welches vor einem Jahre eine exsudative Peritonitis mit scheinbar vollkommener Genesung durchmachte und einige Monate später an Lupus im Gesichte und tuberkulöser Arthritis eines Zehen- und eines Handgelenkes erkrankte. Dass einer tuberkulösen Knochen- und Gelenkerkrankung eine spontan geheilte Pleuritis vorausgegangen ist, gehört zu den alltäglichen Erfahrungen, sobald man auf diesen Punkt bei Erhebung der Anamnese genauer achtet.

Wenn wir erst einmal so weit sein werden, dass das Reichsgesundheitsamt alle tuberkulösen Individuen bis an ihr seliges Ende in Evidenz hält, ähnlich wie der Militärfiskus alle wehrpflichtigen Männer auf ihren Lebenswegen verfolgt, so wird es sich zeigen, dass unsere mechanische Therapie wohl im Stande ist, die Ernäh-

1) Ein, ich möchte sagen experimentelles Beispiel der Infektion des Peritoneums von einem kalten iliacalen Senkungsabscesse ereignete sich in meiner Klinik folgendermassen: Ein Praktikant sollte den Abscess oberhalb des Leistenbandes mit Zurückschiebung des Peritoneum eröffnen. Unbekannt mit der Schärfe seines Messers schnitt er jedoch zu gleicher Zeit die Umschlagstelle des Bauchfelles und den Abscess an, so dass der Eiter die Därme besudelte. Sofortiger Abschluss der Peritonealwunde, gründliche Ausspülung des Abscesses, Reinigung der Därme, Vernähung der Peritonealwunde verhinderte zunächst weitere Folgen des Unglückes: der Abscess heilte aus. Etwa 8 Wochen nach dieser Operation entwickelte sich eine chronische Peritonitis, dann eine akute Meningitis, welche rasch den Tod herbeiführte. Bei der Sektion fand sich das Peritoneum viscerale besäet mit miliaren Tuberkeln, welche in der Nähe der geheilten Incisionswunde am dichtesten gehäuft waren.

rungsverhältnisse der tuberkulösen Individuen zu bessern, ihre Fähigkeit, das Tuberkelvirus zu eliminieren, zu stärken, bei solitärer Lokalisation der Tuberkulose auch verhältnismässig häufig definitive Heilungen herbeizuführen, dass aber durch Multiplizierung der Infektionsherde der Kampf des Organismus im vorgerückteren Lebensalter gegen den Infektionsstoff ein äusserst schwieriger, ja in der Mehrzahl der Fälle ein hoffnungsloser wird. Diese Schwierigkeit wächst natürlich im geraden Verhältnisse zu der Dignität des befallenen Organes.

Trotzdem kann ich ein Beispiel für die Heilbarkeit selbst miliarer Tuberkulose des Bauchfelles aufführen:

1. Ovariotomie bei Miliartuberkulose des Bauchfells. Heilung.

Frau E. K., 39 Jahre alt, aus Worms, konsultierte mich im Frühjahr 1878 wegen eines kopfgrossen multilokulären Ovarialkystoms. Auf die vorgeschlagene Operation wollte die blühend aussehende Frau nicht eingehen, weil sie keine Beschwerden von der Geschwulst hatte. Im Herbst stellte sie sich wieder zur Operation, da sie durch eine Bauchfellentzündung ausserordentlich heruntergekommen und abgemagert war, auch abendlich etwas fieberte. Bei der Operation (am 28. September 1878) war der Inhalt mehrerer Cysten vereitert, Ascites und zahlreiche miliare Tuberkel auf der Serosa des Darmes, Adhäsionen am Netz und der Bauchwand vorhanden. Der dünne Stiel wurde abgebunden und versenkt. Die Heilung erfolgte ohne Fieber, aber die Bauchnarbe zerfiel käsig und heilte erst im Dezember nach wiederholten Auskratzungen, Aetzungen und Salbenbehandlung definitiv zu, als sich das Allgemeinbefinden der Kranken langsam gebessert hatte. Die Frau ist jetzt noch (1889) ganz gesund und wird durch eine kleine Bauchhernie nicht weiter belästigt.

Vor einigen Monaten (14. XI. 88) operierte ich (2) einen zweifaustgrossen Leistenbruch bei einem Manne von 38 Jahren, welcher in den letzten Wochen schmerzhaft geworden und das Tragen eines Bruchbandes unmöglich machte. Der vorliegende mit dem Bruchsack verwachsene handgrosse Netzzipfel musste abgetragen werden, weil er entzündlich verdickt und mit miliaren Tuberkeln besäet war. Die Heilung erfolgte ohne Störung. Die Anamnese ergab, dass die Eltern an Auszehrung gestorben waren, und dass der Mann als Kind skrophulöse Halsdrüsenentzündungen gehabt hat, während jetzt bloss Narben davon zurückge-

blieben waren. Die rechte Lungenspitze verdächtig. Am 12. März 1889 schreibt er mir, dass er sich ganz wohl fühle und mit dem Resultate der Operation sehr zufrieden sei.

Der erste Fall, dessen 10jährige Heilung als eine definitive anzusehen ist, endete wohl deshalb so glücklich, weil der Infektionsstoff wahrscheinlich aus dem eitrig zerfallenen Cystom in das Peritoneum gelangt war und weil durch die Ovariotomie die Quelle für weitere Infektionen versiegte, während der Organismus in der Widerstands- und Ausscheidungsfähigkeit gegenüber der schon eingetretenen Infektion gekräftigt wurde.

Weniger glücklich war ich (3) bei einem 32jährigen Mädchen aus Mannheim (B. K.), welches ich wegen eines gestielten Myoms am 6. XI. 82 operierte, das vom Fundus uteri mit einem zweidaumendicken Stiele entsprang. Der Stiel wurde in 2 Portionen unterbunden mit 6 Seidennähten übernäht und versenkt, dann die cystös degenerierten Ovarien entfernt. Das entfernte Myom wog 1550 Gramm und war auf dem Peritonealüberzug mit miliaren und submiliaren Knötchen besäet, welche mikroskopisch allerdings als miliare Fibrome diagnostiziert wurden. Weder in der Anamnese noch im sonstigen Befunde war ein Verdacht auf Tuberkulose vorhanden. Die Heilung erfolgte ohne Störung, aber nach kurzer Rekonvaleszenz entwickelte sich eine äusserst schmerzhafte chronische Peritonitis, welche im Mai 1883 dem Leben ein Ende machte. Eine Sektion wurde leider nicht gemacht, allein ich zweifle nicht, dass es sich um eine tuberkulöse Peritonitis gehandelt hat, da auch die Knötchen auf dem exstirpierten Tumor durchaus das Aussehen miliarer Tuberkel hatten.

Wegen tuberkulöser Darmgeschwüre habe ich 5mal die Resektion des Darmes (2mal Dünndarm, 2mal Coecum, davon einer, welcher mit Exstirpation der Niere wegen Ureterverletzung kompliziert war, gestorben; ebenso starb eine Patientin, bei welcher ich 7 Löcher des Darmes zunähen musste) vorgenommen und 3mal Heilungen erzielt. Ich möchte die interessanten Fälle hier mitteilen.

4. Tuberkulöse Geschwüre im Coecum, anfangs für Wanderniere gehalten. Annähung der rechten Niere mit scheinbarer Besserung. Dann Rückfall, welcher die Resektion des tuberkulösen

Darmstückes erforderte. Heilung noch nach 34 Monaten konstatiert.

Christine W., 34 J., Nähterin, aus Nekargemünd, soll ihre Eltern an Lungenleiden verloren haben und litt seit ihrer Jugend an Drüsenschwellungen und bösen Augen. Seit 2 Jahren ist sie schwerhörig; 1871 wurde sie an Drüsen operiert und lag 1885 nach einer Entbindung $7^1/_2$ Monate mit starkem Fieber und Unterleibsentzündung im Mannheimer Spital. Seit 16 Wochen klagte sie öfter über Brechreiz, Leib- und Blasenschmerzen, die kolikartig mit starker Atemnot und Kollapszuständen anfallsweise auftraten. Nachdem sie 7 Wochen ohne Erfolg auf der inneren Klinik behandelt wurde, wurde sie auf die chirurgische Klinik am 4. Januar 1886 transferiert. Bei den Anfällen war der Leib ausserordentlich aufgetrieben und namentlich rechts druckempfindlich, die Atmung oberflächlich und sehr frequent, zeitweise aussetzend, der Puls nicht zu zählen. Der Leib blieb nach dem Anfalle sehr empfindlich und Stuhlgang liess sich nur durch Klystier erzwingen. Der Urin enthielt einzelne rote Blutkörperchen und etwas Eiweiss, das aber nach 2 Tagen verschwand.

Status. Bei der etwas blassen und magern Person balonniert sich der Unterleib, sobald man die Bettdecke aufhebt. Rechts und unten vom Nabel fühlt man einen derben glatten Körper von Form und Grösse einer Niere mit nach innen oben gerichtetem Hilus, der sich leicht vom Eingang in's kleine Becken, wo sein unterer Rand von der Scheide aus fühlbar ist, bis in die rechte Lumbalgegend verschieben lässt. Das rechte Ovarium deutlich vergrössert zu fühlen, sonst die Genitalien ziemlich normal. In der rechten Achselhöhle ein hühnereigrosses bewegliches Drüsenpaket, Nacken- und Halsdrüsen bohnengross in grösserer Zahl zu fühlen. Da alle Erscheinungen auf eine rechtseitige Wanderniere hindeuteten, welche einklemmungsähnliche Anfälle hervorbringen, wurde am 9. I. 86 die Annähung der rechten Niere vom Lumbalschnitte aus vorgenommen. Die vorgedrängte Niere wurde mit 3 Sublimatkatgutnähten, wovon 2 die Kapsel und eine die Nierensubstanz mitfasste, an die Fascie und den Musculus sacrolumbalis fixiert. Etagennaht der Muskeln und Haut, Drainage, Sublimatverband.

Nach der Operation hatte sie noch 2 leichte Anfälle, der Urin enthielt anfangs reichlich rote Blutkörperchen, im übrigen glatte Heilung. Da die Anfälle dann wegblieben, die Patientin sich wohl befand und auch der als bewegliche Niere aufgefasste Tumor fixiert zu sein schien, wurde die Kranke am 5. III. entlassen.

Am 21. V. kehrte sie wieder mit den alten Klagen, nur dass die Anfälle weggeblieben seien. Der Tumor war wieder so verschiebbar wie vor der 1. Operation. Der Urin eiweissfrei. Da die Pat. Abhilfe dringend verlangte, wurde eine Probeincision auf den Tumor beschlossen.

Operation am 12. VI. 13 cm langer Schnitt am Aussenrande des rechten Rektus, durch welchen sich sofort der Tumor präsentierte, welcher aus dem Uebergangsteil des Ileum in das Coecum und dem untersten Teil des Colon ascendens bestand. Es wurde deshalb sofort zu der Darmresektion übergegangen. Die rechte Niere war an normaler Stelle fixiert. Der Darmtumor liess sich vor die Bauchwunde ziehen, wurde mit Kompressen umgeben, dann der Darm oberhalb und unterhalb der Geschwulst und ebenso das Mesenterium mit elastischer Ligatur abgeschnürt. Dann wurde das erkrankte Darmstück und ebenso das zugehörige Mesenterium ziemlich dicht an seinem Ansatze am Darme reseciert. Nachdem die sichtbaren Mesenterialgefässe unterbunden waren, wurde die provisorische Ligatur des Mesenteriums entfernt und dann die beiden Oeffnungen des Darmrohres mit der zweireihigen Naht (zuerst 6 hintere Serosanähte, dann eine kurze fortlaufende innere Schleimhautnaht, dann 12 vordere Schleimhaut- und 13 Serosanähte aus Seide) vereinigt. Nach gründlicher Desinfektion wurde noch das Loch in dem Mesenterium durch einige Knopfnähte vereinigt. Schluss der Bauchwunde mit der Doppelnaht. Dauer 2¼ Stunden.

Das resecierte Darmstück besteht aus 3 cm Ileum und 14 cm Coecum nebst Colon ascendens.

Die Bauhin'sche Klappe ist in Narbengewebe untergegangen und an ihrer Stelle besteht eine Stenose des Darmrohres. Die coecale Ausstülpung ist ebenfalls verschwunden, so dass der Dünndarm gegen den Dickdarm sich bloss durch eine quere Falte abgrenzt. Hier besteht die Schleimhaut aus glatter Narbe, aber weiter gegen das Colon schliesst daran ein circuläres serpiginöses, mit kleinen Inseln in's gesunde Gewebe übergreifendes Geschwür, mit weichem Grunde und gewulsteten Rändern. Ein ähnliches 4 cm breites Geschwür, das ebenfalls stellenweise benarbt erscheint, findet sich nahe dem distalen Ende des resecierten Darmstückes. Das Mesenterium ist an der Basis des Geschwüres gewulstet und narbig verdickt und enthält grössere und kleinere zum Teil käsig zerfallene Lymphdrüsen. Der Wurmfortsatz ist mit dem verdickten Mesenterium verwachsen, geschrumpft und die Schleimhaut ulcerös zerstört.

Der Verlauf gestaltete sich nach mässigem Fieber (höchste Temperatur 39°) von 6 Tagen sehr günstig. In den ersten Tagen mussten die Schmerzen durch Opiumtropfen und etwas Morphium gestillt werden. Die Ernährung mit Flüssigkeiten wurde schon am 13. VI. auf natürlichem Wege begonnen und erst am 14. Tage feste Nahrung verabfolgt. Der Verbandwechsel am 8. und 14. Tage zeigte Heilung ohne Eiterung. Am 6. VII. konnte sie das Bett verlassen und am 9. VIII. wurde sie mit einer Gewichtszunahme von 8 ℔ und regelmässiger Verdauung, frei von Schmerzen entlassen. Am 19. IX. 86 wog sie 95 ℔. Am 8. III. 87 nur 89 ℔ und klagt, dass sie manchmal, wohl zum Teil durch unzweckmässige Kost veranlasst, an Leibschmerzen und Diarrhöen leide.

Am 11. III. 89, also seit 3 Jahren nach der Operation, stellte sie sich bei gutem Aussehen vor. Die Bauchnarbe ist glatt, nur an einer nussgrossen Stelle etwas ektatisch. In der Tiefe keine vermehrte Resistenz fühlbar. Rechts vorne oben leichte Dämpfung und etwas Spitzenkatarrh. Die rechten Inguinaldrüsen deutlicher als links. Die Achsel- und Halsdrüsen haben gegen früher zugenommen, so dass die ersteren fast handtellergrosse Pakete bilden. Sie soll täglich 2- 3 diarrhoeische Stuhlgänge haben, hat aber niemals mehr die alten Schmerzanfälle gehabt [1]).

Der Fall bot grosse diagnostische Schwierigkeiten. Obgleich die Anamnese und die Gegenwart von Drüsengeschwülsten an ein tuberkulöses Leiden erinnern musste, war doch die Form und Lage der Geschwulst eine so frappant Nierenähnliche, dass man immer mehr an eine Wanderniere denken musste, da auch der Urin nach den Einklemmungsanfällen vorübergehend Blut und Eiweiss enthielt. Dazu kam, dass bei der stocktauben zu hysterischer Uebertreibung geneigten Person eine genaue Erhebung der Symptome sehr erschwert war. Wie leicht aber eine coecale Invagination oder Geschwulst durch ihre Form für eine Wanderniere imponieren kann, geht daraus hervor, dass mir schon früher zwei Mal derselbe Irrtum vorgekommen ist [2]). Die Annähung der rechten Niere hat offenbar weder geschadet noch genützt und die scheinbare Besserung ist auf die längere Ruhelage und sorgfältige Diät zurückzuführen. Die mikroskopische Untersuchung der Geschwüre ergab zweifellose Tuberkulose (Bacillen).

5. Tuberkulöser Darmtumor im Coecum, der anfangs für Carcinom gehalten die Resektion des Darmes veranlasste. Verletzung des Ureter, Nierenexstirpation. Tod durch Peritonitis.

Joh. M., 54 J., Sattlermeister, soll seinen Vater an einem exulcerierten Tumor der Wadengegend und eine Schwester an Brustkrebs verloren haben. Seit 4 Jahren bemerkte er unbestimmte Schmerzen im Unterleibe und Diarrhöen; vor 4 Wochen entdeckte der Arzt einen hühnereigrossen Tumor in der rechten Bauchseite.

Status am 16. VI. 86. Innere Organe nicht nachweisbar erkrankt, kein kachektisches Aussehen, aber starker Kräfteverfall. In der rechten Lumbalgegend vom Rande des Rektus bis über den rechten Darmbeinstachel reichend ein kleinfaustgrosser knolliger Tumor von derber Kon-

1) Vorstellung des Kranken in der chirurgischen Sektion der 62. Versammlung deutscher Naturforscher.

2) Vgl. Fleiner. Zwei Fälle von Darmgeschwülsten. Virch. Arch. Bd. CI. S. 399 und Heuck. Zur Statistik der Mastdarmkrebse v. Langenbeck's Archiv. Bd. XXIX. Fall F. v. S.

sistenz, der bei Druck etwas empfindlich ist, sich seitlich ausgiebig, von oben nach unten weniger deutlich verschieben lässt, wobei ein lautes Gurren hörbar wird. Die Leberdämpfung normal und deutlich gegen den Tumor abgegrenzt, welcher gedämpfttympanitischen Schall ergibt. Vom Rektum aus ist der Tumor mit dem Finger nicht zu erreichen, die Prostata etwas vergrössert; keine Drüsenschwellung. Da das Allgemeinbefinden durch unstillbare Diarrhöen schlechter wurde und der Tumor wuchs, wurde am 30. VI. mit der klinischen Diagnose: wahrscheinlich Carcinom im Coecum zu der Darmresektion geschritten.

Durch einen 17 cm langen Bauchschnitt parallel und nach aussen vom Rektus wurde der mannsfaustgrosse Tumor, welcher dem Coecum und dem aufsteigenden Colon angehörte, blossgelegt. Derselbe liess sich erst nach zahlreichen Massenligaturen und Unterbindungen von der Fascie des Iliopsoas ablösen, wobei ein paratyphlitischer Abscess seinen jauchigen Inhalt teilweise in die Bauchhöhle entleerte. Auch mit der Nierenkapsel, Leber und Gallenblase war die Geschwulst sehr fest verwachsen. Erst nach blutiger Trennung derselben konnte sie aus der Bauchwunde hervorgehoben werden. Es wurden nun um den Darm ober- und unterhalb und um das zugehörige Mesenterium 3 elastische Ligaturen gelegt und die Geschwulstmasse in der Länge von 9 cm excidiert. Die Darmlumina wurden mit 13 inneren und 17 äusseren Seidennähten und das Mesenterialloch mit einigen tiefgreifenden Nähten vereinigt. Da es sich nun erst zeigte, dass der rechte Ureter mit der hinteren Fläche der Geschwulst untrennbar verwachsen und durchschnitten worden war, wurde noch die rechte Niere rasch enucleiert. Die Desinfektion und Jodoformierung der Bauchwunde wurde besonders sorgfältig vorgenommen und dann die Bauchwunde durch zweireihige Etagennähte geschlossen.

Das Präparat zeigte unregelmässig buchtige Geschwüre mit unterminierten Rändern im Coecum, das durch Narbenbildung und perityphlitische Schwielen geschrumpft erschien. Die mikroskopische Untersuchung ergab wohl charakterisierte Tuberkelknötchen.

Der Verlauf gestaltete sich in den ersten 2 Tagen über Erwarten gut. Die Diurese erschien genügend. Am 3. Tage jedoch stellte sich Meteorismus, Erbrechen, dann Singultus auf, die Temperatur stieg rapid in die Höhe und der Tod erfolgte im somnolenten Zustande am 6. VII. infolge eitriger Peritonitis und Kotaustritt, da die Darmnaht durch Nekrose der Nahtränder etwas auseinander gewichen war. Uebrigens schien die Peritonitis wohl schon in den ersten Tagen nach der Operation durch die Infektion von dem paratyphlitischen Abscess begonnen zu haben.

Sektionsbefund: In beiden Lungen Hypostase, in der rechten Spitze und spärlicher auch in den übrigen Abschnitten einige grauschwarze peribronchitische Herde. Die Mitralklappe am Rande verdickt mit Fettflecken, das Endokard sehnig getrübt. Die Därme, namentlich das Colon transversum stark ausgedehnt; ihr seröser Ueberzug getrübt, serös durch-

tränkt, stellenweise eitrig belegt und nach aussen von der Nahtlinie welche stellenweise durch Randnekrose auseinander gewichen ist, etwas Kotaustritt. Die Oberfläche der linken Niere etwas granuliert mit einem weissen Knötchen (Fibrom?) besetzt. Ileum und Colon zeigen in der Nähe der Nahtlinie zahlreiche aber flache Substanzverluste auf der Schleimhaut.

6. Darmfisteln aus perityphlitischem Abscess entstanden. Verdacht auf Tuberkulose. Doppelte Darmresektion und direkte Naht; anfangs Heilung, später Wiederaufbruch der Fisteln.

Adam Sch., 25 J., lediger Schlosser, aus Oberursel, kam im Dezember 1886 mit einer Bauchfistel in der rechten Regio iliaca in die Klinik, welche aus einer derben Infiltration sich allmählich entwickelte und schon 2 Mal ohne Erfolg operiert worden war.

Am 17. XII. 86 wurde zunächst parallel dem Poupart'schen Rande 3 cm oberhalb desselben ein 10 cm langer Schnitt durch die Bauchdecken geführt, welcher die Fistel in die Mitte fasste und da ein zweiter Hohlgang nach innen oben führte, ein zweiter Schnitt in dieser Richtung senkrecht auf den ersten gesetzt. Allmählich wurde das Netz und der mit der Bauchwand verwachsene Darm frei gelegt. Dabei stellte es sich heraus, dass eine Fistel in das Colon ascendens und eine zweite in eine Ileumschlinge führte. Vom Ersten wurde ein thalergrosses Stück reseciert und zweireihig genäht, während aus dem Ileum 1—2 cm aus der ganzen Circumferenz entfernt und ebenfalls zweireihig genäht wurden. Dann Excision der alten schwieligen Bauchnarben und Naht bis auf eine Drainage von Jodoformgaze.

Der Verlauf war zunächst reaktionslos; erst am 5. II. 87 bildete sich ein Bauchdeckenabscess, welcher durch Eröffnung geheilt wurde, so dass der Kranke am 18. II. mit geheilter Wunde und normaler Darmfunktion entlassen werden konnte. Dann völliges Wohlbefinden bis zum 8. IV. 87, wo sich an der Operationsstelle abermals eine Härte bildete, welche am 13. IV abscedierte.

Am 9. VI. 87 trat er abermals in die Klinik ein, weil aus 2 Fisteln schleimiger Eiter und ab und zu dünner Kot entleert wurde. Verschiedene Kauterisationen und Kompressionen blieben erfolglos, weshalb der Kranke am 22. VIII. ungeheilt entlassen wurde. Spätere Nachrichten fehlen.

Die Entstehung der Fisteln ist wohl auf einen paratyphlitischen Abscess zurückzuführen, dessen langsames Entstehen den Verdacht auf Tuberkulose richtete, ohne dass ein sicherer Nachweis geliefert werden konnte. Die Untersuchungen auf Aktinomykose ergaben stets ein negatives Resultat.

7. Tuberkulöse Geschwüre im Blinddarm durch Resektion des Darmes geheilt.

Eduard M., 40 J., Schreiner, litt öfter an Magenbeschwerden und Verstopfung. Vor 2 Jahren hatte er eine diffuse Schwellung in der Coecalgegend, welche durch Abführmittel und Stuhlgang verschwand. Vor einem Jahre bemerkte er zuerst eine umschriebene Geschwulst, die in der Grösse wechselte, manchmal schmerzte, aber im allgemeinen wenig störte. Bei vorsichtiger Diät befand er sich ziemlich wohl und hatte regelmässigen, wenn auch dünnen Stuhl, während z. B. Biergenuss einen Schmerzanfall hervorrief.

Status 7. II. 88. Der etwas magere, aber sonst gesunde Mann zeigt 3 Finger nach innen und oben vom rechten Darmbeinstachel dicht hinter den Bauchdecken des eingefallenen Leibes eine hühnereigrosse, glatte Geschwulst von prall elastischer Konsistenz, welche bei der Respiration deutlich auf- und absteigt und sich auch handbreit von rechts nach links verschieben lässt. Perkussion sehr schmerzhaft und wegen der Beweglichkeit schwer ausführbar, ergibt gedämpften Schall. Die klinische Diagnose lautete auf eine wahrscheinlich gutartige Darmgeschwulst.

Operation am 11. II. 88. Durch einen Bauchschnitt über die Geschwulst, wurde dieselbe, welche dem Coecum angehörte, vorgezogen und an der Hinterfläche zum Teil stumpf, zum Teil blutig mit Unterbindungen gelöst, dann der Tumor ober- und unterhalb ebenso wie das Mesenterium mit 3 elastischen Ligaturen abgeschnürt und reseciert. Da die Schnittlinie am Colon ascendens noch in ein Geschwür fiel, wurde noch 1 cm von diesem und ebenso vom Dünndarm in schiefer Richtung ein Stück reseciert, um die ungleich weiten Oeffnungen zu egalisieren. Doppelreihige Naht mit Seide, Desinfektion und Schluss der Bauchwunde.

Das resecierte Darmstück stellt einen knolligen weichelastischen Tumor dar, welcher an seiner Hinterfläche mit granulationsähnlichen warzigen Pseudomembranen bekleidet ist und an der convexen Seite ca. 8, an der concaven ca. 6 cm lang ist. Davon gehören etwa 2 cm auf das Ileum, der Rest auf den Dickdarm. Die Ileocoecalklappe ist für den kleinen Finger eben durchgängig, die Blindtasche des Coecum durch Vernarbung zum grössten Teil obliteriert, an der Innenfläche mit unregelmässigen etwas hämorrhagisch suffundierten, erbsen- bis bohnengrossen, teilweise confluierenden Geschwüren mit etwas unterminierten Schleimhauträndern besetzt. Der Wurmfortsatz ist verdickt, in seiner centralen Hälfte mehrfach strikturiert und mit ulcerierter Schleimhaut versehen.

Anatomische Diagnose: Tuberkulöse Geschwüre des Coecums und Wurmfortsatzes mit Stenosierung der Bauhin'schen Klappe. Das Mikroskop bestätigte die Diagnose.

Der Verlauf gestaltete sich sehr günstig. Nur am 3. Tage stieg die Temperatur auf 38,8, war aber sonst stets normal. Leichtes Er-

brechen dauerte 2 Tage. Auf Pfeffermünzthee gingen Blähungen mit Erleichterung ab. Die Diät war anfangs ganz flüssig, Mitte der 2. Woche feste Nahrung. Am 25. II. zum ersten Male von selbst gut geformte Stuhlentleerung. Die Wunde heilte per primam. Am 2. III. mit guter Pelotte ausser Bette. Die Kräfte nahmen rasch zu und am 17. III. wurde er mit einem Körpergewicht von 113½ ℔ entlassen. Am 13. IV. schrieb er, dass sein Körpergewicht auf 126 ℔ gestiegen sei, und dass er sich nach einem leichten Unwohlsein im Magen ganz wohl fühle. Im April 1889 erhielt ich die Nachricht von der Verlobung des ehemaligen Patienten.

8. Peritonitis tuberculosa mit Kotfisteln, Amyloid-Degeneration der Unterleibsorgane. Versuch die Fisteln durch die Darmresektion zu heilen. Tod.

Elis. D., 49 J., ohne hereditäre Belastung, hat 5mal normal geboren und seit einem Jahre die Menses ohne Störung verloren. Vor 2 Jahren ohne bekannte Ursache Anschwellung und Leibschmerzen, die durch mehrwöchentliche Bettruhe verschwanden. Dieselbe Erscheinung wiederholte sich im folgenden Jahre und im letzten Sommer. Allmählich entwickelte sich unterhalb des Nabels ein „Geschwür", das vom Hausarzt im September 1888 eröffnet wurde, wobei sich viel Eiter entleerte. Die Oeffnung schloss sich nicht mehr und seit II. 89 begann Ausfluss von grünlich-gelbem Kote, welcher die ganze Bauchhaut verätzte. Seit letztem Winter begann starke Abmagerung. Die Menge Kotes, welche durch die Fistel abfloss, erforderte mehrmals täglich Verbandwechsel. Trotzdem hatte sie noch täglich normalen Stuhlgang.

Status 10. V. 89. Grosse, stark abgemagerte Frau; Brustorgane scheinbar normal, nur über der rechten Lunge verschärftes Exspirium. Unterleib mässig gespannt. Bei tieferem Eindrücken, welches nicht schmerzhaft ist, fühlt man stellenweise derbe Stränge und härtere Partien. Keine abnorme Dämpfung. Drei Fingerbreit unterhalb des Nabels in der Mittellinie eine Fistelöffnung, welche für die kleine Fingerspitze durchgängig ist und beständig grünlich-gelb gefärbten Darminhalt mit unverdauten Speisen gemischt entleert. Bisweilen kommt Eiter. Der Darminhalt reagiert sauer. Freie Salzsäure ist nicht nachweisbar. Die Sonde dringt 6 cm tief nach links und unten vor. Die Umgebung der Fisteln bis zu den Oberschenkeln herab ist ekzematös. Der Urin, leicht getrübt von saurer Reaktion, enthält sedimendiert ⅛ Volumen Eiweiss, hyaline Cylinder und verfettete Nierenepithelien. Die Milz ist etwas vergrössert, unter den Rippenbogen leicht zu fühlen. Die Leber ebenfalls etwas vergrössert. Gewicht der Patientin 70 ℔ 350 Gramm.

Der Uteruskörper etwas vergrössert, in anteflektierter Stellung fixiert. Die Portio gross, derb, mit seitlichen Einrissen. Die Palpation der Ova-

rien und Ligamente gelingt nicht ohne Narkose wegen zu starker Spannung und Empfindlichkeit des Unterleibes.

Da in dem Eiter keine Spur von Aktinomykose nachzuweisen war, ein Fremdkörper oder Einklemmung auszuschliessen war, wurde als Ursache der Fistelbildung Tuberkulose diagnostiziert und nachdem das Ekzem möglichst geheilt war, auf Wunsch der Patientin der Versuch der Heilung durch die Laparotomie und Darmnaht am 20. V. 89 gemacht, obgleich ja wegen der begleitenden Amyloiddegeneration die Prognose sehr zweifelhaft war. Ohne Opertion war bei der hohen Lage der Dünndarmfistel das Ende durch Inanition sichtlich nahe bevorstehend. Die Fistel wurde provisorisch durch Jodoformgaze und 2 Nähte verschlossen, dann eliptisch in der Linea alba umschnitten. Dabei zeigte sich das Dünndarmconvolut unter sich und mit dem Colon transversum vielfach und fest verwachsen. Zwischen den verwachsenen Darmschlingen und zwischen den Mesenterialfalten sassen hanfkorn- bis bohnengrosse im Centrum verkäste und stellenweise durch eine granulierende Membran abgekapselte Knötchen. Die käsige Erweichung dieser Knötchen war stellenweise bis an die Darmschleimhaut vorgedrungen, so dass bei dem Versuche, die Darmschlingen zu entwirren, was zur gründlichen Orientierung über die Lage der kommunizierenden Fisteln nötig war, nicht weniger als 7 erbsen- bis mandelgrosse Oeffnungen im Darme entstanden. Fünf von diesen Oeffnungen wurden linear durch die doppelreihige Knopfnaht geschlossen: 1 Quernaht (9 Nähte), 2 Schiefnähte (je 7 Knopfnähte), 1 Naht nahe dem Mesenterium (9 Nähte), 1 nahe der Konvexität (7 Nähte). Die 2 grössten Oeffnungen, welche die ursprüngliche Fistel bildeten, lagen nahe beisammen und wurden durch die Resektion einer 9 cm langen Darmpartie beseitigt (5 Mesenterialligaturen, 9 Mesenterialnähte, 15 Mucosa- und 16 Serosanähte, von denen 5 am Metenterialansatze nach innen geknüpft wurden).

Das resecierte Darmstück zeigt 2 unregelmässig begrenzte für die Fingerspitze bequem durchgängige Oeffnungen, deren Schleimhautränder gewulstet und unregelmässig aufgeworfen sind. Zwischen diesen Löchern bleibt ein kammförmiger Schleimhautwulst stehen, welcher durch adhäsive Verwachsung des Bauchfellüberzuges und eines dazwischen liegenden Tuberkelknoten entstanden ist. Dieser Knoten hat an einer Stelle die Schleimhaut trichterförmig ausgezogen und ist der Perforation und dem Darmlumen nahe. In der Subserosa und zwischen den Pseudomembranen finden sich circa ein Dutzend hanfkorn- bis bohnengrosser Knötchen. Die Entstehung dieser Darmfistel ist also zu erklären durch käsige Erweichung und sekundäre Perforation subseröser Tuberkelknötchen und hätte in der resecierten Darmschlinge zu einer neuen Kommunikation zwischen den 2 Dünndarmschlingen geführt. Die ursprüngliche Bauchdarmfistel ist zweifellos auch durch Erweichung eines parietalen

Tuberkels entstanden, welcher erst mehrere Monate nach dem Durchbruch nach aussen auch den Darm eröffnete. Dieser Vorgang der Entstehung der Darmfistel von aussen nach innen ist nicht so bekannt, wie die Perforation eines tuberkulösen Darmgeschwüres nach aussen und ist meines Wissens am besten von Franz Ziehl[1]) geschildert worden. Der Darm war unterhalb der Fisteln sehr dünn und atrophisch, oberhalb derselben weit und hypertrophisch.

Die Reinigung der Bauchhöhle mit 1 : 5000 Sublimat, Jodoformierung, Einlegung eines Jodoformdochtes zur Drainage und 11 Bauchdeckennähte beschlossen die Operation, welche 2 Stunden dauerte.

Nach der Operation erholte sich die Patientin nicht mehr vollständig. Sie wurde sehr unruhig, ängstlich, Puls 160, klein, kaum zählbar und starb trotz Champagner, Glühwein, Kampfer 10 Stunden später im Kollaps.

Sektionsbefund: Herz klein, Muskulatur schwach, braun, brüchig, Fettflecken auf den Klappen und Sehnenflecke am Epicard. Beide Lungen mit der Costalwand fest verwachsen. Die Pleura und Adhäsionen mit kleineren und grösseren zum Teil käsigen Knoten besetzt. In den Oberlappen ebenfalls grössere und kleinere stellenweise confluierende Knoten und dazwischen wieder lufthaltiges Gewebe. Die Därme und übrigen Baucheingeweide so weit sie nicht bei der Operation gelöst sind, ausgedehnt verwachsen und in den bindegewebigen Pseudomembranen zahlreiche käsige Knoten. Am Colon transversum links von der Mittellinie ein kleiner von nekrotischen Gewebsfetzen umgebener Defekt, aus dem Darminhalt in die Bauchhöhle fliesst. Einige käsige Knötchen finden sich in der Darmwand selbst und zeigt einerseits die Serosa, andererseits die Schleimhaut hämorrhagische Infiltration, an einzelnen Stellen Nekrosen. Im Coecum, Colon transversum und descendens ist die Schleimhaut oberflächlich ulceriert, jedoch haben diese Ulcera weder buchtige Beschaffenheit, noch körnige Einlagerungen, während das Gewebe am Grunde der Geschwüre intensiv amyloid reagiert. Die Darmnähte liegen im Ileum und sind sufficient. Zwischen Mastdarm und hinterer Uteruswand sehr feste Verwachsung und Einlagerung von käsigen Massen. Die Tuben beiderseits stark gewunden, verdickt und mit käsigem Inhalt. Die Ovarien nicht nachweisbar erkrankt. In der Portio seichte unregelmässige Geschwüre, die Uterushöhle mit käsiger Masse erfüllt, die Schleimhaut käsig infiltriert. In der Gallenblase ein Stein. Amyloidreaktion in Leber, Milz und Niere.

Anatomische Diagnose: Tuberkulöse Endometritis, Sal-

---

1) Franz Ziehl. Ueber die Bildung von Darmfisteln infolge von Peritonitis tuberculosa. Heidelberger Dissertation 1881 bei C. Winter. S. 42.

pingitis, Peritonitis, Pleuritis und Bronchopneumonie. Amyloide Geschwüre im Darm, Perforation des Colon transversum, mehrere Nähte im Dünndarm. Amyloide Degeneration von Leber, Milz, Niere, Darm.

Von den 5 mitgeteilten Darmresektionen, welche wegen tuberkulösen Darmgeschwüren vorgenommen worden sind, betrafen 3 das Coecum. Da in diesen Fällen die tuberkulöse Natur des Leidens festgestellt werden konnte, dürfte der Schluss wohl erlaubt sein, dass manche Fälle von sog. idiopathischer Typhlitis auf Tuberkulose dieser so leicht afficierbaren Darmpartie zurückzuführen sein dürfte. Die klinische Diagnose lautete in einem Falle auf Wanderniere, in einem auf malignen und in dem dritten auf gutartigen Darmtumor. Im vierten und siebenten Falle handelte es sich um bewegliche scharf begrenzte Tumoren, welche durchaus nicht das Bild einer gewöhnlichen Typhlitis darboten. Auch in dem fünften Falle handelte es sich um einen circumscripten höckerigen Tumor und wenn derselbe durch perityphlitische Prozesse mehr fixiert erschien, so ist es doch eine bekannte Sache, dass auch bei Carcinomen des Coecum Entzündungen in den späteren Stadien der Krankheit eine wesentliche Rolle spielen. Vielleicht hätte die 4jährige Dauer des Leidens an der Diagnose irre machen sollen, allein es kommen doch auch im Darme manchmal papilläre und skirrhöse Formen des Krebses mit recht chronischem Verlaufe vor.

Die Operation war durch die Verletzung des Ureters und die dadurch nötige Nephrectomie zu sehr kompliziert, als dass der bejahrte und durch das Leiden geschwächte Patient dieselbe hätte überstehen können. Trotzdem war die Nekrose der Nahtränder und Kotaustritt die nächste Todesursache. Ob die Nähte zu dicht gelegt wurden, ob die elastische Abschnürung zu lange lag, ob die noch in der Nachbarschaft bestehende Erkrankung der Schleimhaut oder mangelhafte Ernährung der Darmwand daran Schuld war, lässt sich nicht mehr entscheiden.

Von den anderen 2 Fällen (4 und 7) bestand die Krankheit des einen ½ Jahr, des anderen 2 Jahre vor der Operation. In beiden Fällen, wo perityphlitische Verwachsungen fehlten, gelang die Heilung durch die Resektion der erkrankten Darmpartie. Wenn ja auch bei der Natur des Leidens eine dauernde Heilung nur selten gelingen mag, so erscheint mir eine solche Lokalbehandlung der Darmtuberkulose doch angezeigt, weil es sich um ein Organ handelt,

welches für die Ernährung des Menschen absolut notwendig ist und weil ohne diese Behandlung sicher bald perityphlitische und peritonitische Abscesse, Fistelbildungen, Amyloiddegeneration das Leben untergraben würden. Jedoch darf man mit der Operation nicht warten, bis diese Erscheinungen eingetreten sind. Denn aus diesem Grunde war es bei den Fällen 5 und 8 zu spät mit der Operation. Freilich handelte es sich hier wie wohl auch in dem Falle 6 [1]) um tuberkulöse Peritonitis mit Bauchdarmfistelbildung, eine Komplikation, welche von den meisten Autoren für ein Zeichen des herannahenden Todes gehalten wird, wenn auch Ziehl (l. c. S. 52) unter 30 Fällen eine Heilung verzeichnet fand, welche Voigt durch horizontale Lage, Klystiere und passende Diät erzielt haben soll.

In dem Falle 6 gelang wenigstens für einige Monate die Heilung leider ohne bleibenden Erfolg.

Es dürfte wohl daraus hervorgehen, dass man bei diesen tuberkulösen Bauchdarmfisteln die Operation unterlassen soll, wenn schon unheilbare Erkrankungen anderer Organe bestehen und der Kräftezustand allzu sehr reduziert ist. Andererseits wird man die Operation möglichst auf Ablösung der Schleimhauträndер, Lembert'sche Einstülpungsnaht und darüber Etagennaht der Bauchdecken einschränken müssen.

Kurzum die operative Behandlung der Darmtuberkulose ist eine sehr schwierige Aufgabe, welche aber in einzelnen Fällen doch Aussicht auf Erfolg darbieten dürfte.

Tuberkulöse Lymphdrüsengeschwülste habe ich 2mal aus dem Mesenterium entfernt und dabei 1mal Heilung erzielt.

9. Vereiterte tuberkulöse Lymphome des Mesenteriums. Incision, teilweise Exstirpation, Drainage. Tod an septischer Peritonitis.

Frau M., 36 J. (Hausarzt Dr. Klingel, Wiesloch), seit 15 Jahren verheiratet, hat 6mal geboren, zuletzt vor 4 Jahren. Vor 2 Jahren hatte sie Drüsenschwellungen am Halse. Januar 1887 Schmerzen und bald darauf bemerkte sie im Unterleib eine Geschwulst, die beweglich war und wuchs. Stuhlgang, Periode regelmässig, Urin oft trüb.

---

1) Leider ist mir der erste Teil der Krankengeschichte abhanden gekommen und der auf den zweiten Aufenthalt in der Klinik bezügliche Teil rekapituliert nur kurz den früheren Verlauf. Es ist deshalb die Anamnese mangelhaft. Indessen aus dem ganzen Verlauf kann die Diagnose wohl nicht zweifelhaft sein.

Status. Magere Frau mit Drüsennarben am Halse. Durch die schlaffen Bauchdecken fühlt man unter dem Nabel eine nierenförmige aus 3 Knoten bestehende Geschwulst von 11 cm querem und 6 cm vertikalem Durchmesser. Dieselbe ist von Därmen überlagert, ergibt tympanitischen Schall und ist von einer Mammillarlinie bis zur andern verschiebbar. Hinter der mehr oberflächlichen Geschwulst scheint eine grössere weniger bewegliche Anschwellung zu sitzen. Ein Zusammenhang der Geschwulst mit den Genitalien lässt sich ausschliessen. Urin normal. Klinische Diagnose: Retroperitonealer Lymphdrüsentumor, vielleicht tuberkulöser Natur.

Laparotomie am 11. VI. 87. Durch den 12 cm langen Medianschnitt tritt die etwas gerötete oberste Ileumschlinge hervor, in deren Mesenterium eine gelblich durchschimmernde, fluktuierende Geschwulst sitzt. Nachdem die Umgebung mit Jodoformgaze geschützt war, wurde durch Incision der Geschwulst eine grosse Menge grünlich-gelben tuberkulösen Eiters entleert. Der Abscess wurde ausgekratzt, desinficiert und mit Jodoformgazestreifen (nach Mikulicz) tamponiert, deren Ende durch die Bauchwunde herausgeleitet wurde. Unterhalb der Darmschlinge kam man auf einen zweiten vereiterten Drüsentumor, aus welchem bei der Entleerung zwei verkäste Lymphdrüsen ausgeschält wurden. Auch diese Abscesshöhle wurde mit Jodoformgaze tamponiert. Eine Vereinigung der beiden Höhlen schien unthunlich, da sie durch eine dicke gefässführende Scheidewand getrennt waren. Auch nach hinten schien eine Drainage wegen der medianen Lage der Abscesse nicht ratsam. Schluss der Bauchwunde bis auf die zwei capillaren Drains.

Im Anschlusse an die Operation entwickelte sich eine Peritonitis, welche auch durch Entfernung der Gazestreifen, Gummidrains und Ausspülungen nicht aufgehalten wurde. Am 19. II. trat der Tod ein.

Sektionsbefund: Unmittelbar unter dem Nabel beginnend eine 14 cm lange Wunde, oben und unten vereinigt, in der Mitte in der Ausdehnung von 4 cm die Nähte gelöst und drainiert. Nach Eröffnung der Bauchhöhle, der Wunde entsprechend, namentlich an der Stelle der gelösten Nähte, eine starke hämorrhagische Infiltration, insbesondere des Peritoneums. Da wo die Drainröhren lagen, ist das Peritoneum eigentümlich missfarben. Nach Lösung des aufgerollten und missfarbigen grossen Netzes findet sich an einer Adhäsionsstelle ein ziemlich grosser Defekt entsprechend dem peritonealen Ueberzug der hinteren Bauchwand, zum Teil noch in die mesenteriale Wurzel des Dünndarmes sich fortsetzend. Der Dünndarm füllt, stark gebläht, ziemlich $^2/_3$ der unteren Bauchräume. Sein Peritoneal-Ueberzug ist mit teils dünneren, teils dickeren Fibrinmassen belegt, die nach Lösung der Verklebungen eine trübe Masse zum Vorschein kommen lassen, zum Teil abgeschlossen durch die mesenteriale Platte. Serosa des Darmes sehr stark gerötet. Nach Auslösung des Dünndarmes findet sich im kleinen Becken eine ziemliche Menge

einer blutig gefärbten, trüben Flüssigkeit. Unterhalb des vorhin beschriebenen Defektes in der Mesenterialwurzel findet sich ein zweiter grösserer Substanzverlust. Er zerfällt in 2 durch ein derbes Septum getrennte wallnussgrosse Höhlen, deren Wandung aus dicken, infiltrierten Massen besteht. Auf dem Durchschnitte bestehen diese in der Mesenterialwurzel aus conglobierten Lymphdrüsen, deren Zwischengewebe fibrös verdickt ist. Manche derselben zeigen eine homogene Schnittfläche, während in anderen kleine, weissliche, knötchenförmige Einlagerungen sich befinden. Grössere Käseherde nicht nachweisbar. Die grösste Masse des Tumors liegt in der mesenterialen Wurzel selbst und nur nach oben setzt sie sich in einen mässig dicken Zapfen hinter das Peritoneum fort.

Die rechte Lunge verwachsen mit der Costalwand. Bronchialdrüsen stark pigmentiert. Der Verwachsungsstelle des Oberlappens entsprechend eine grauschwarze, keilförmige, derbe Stelle, in deren Centrum grössere und kleinere, gelbweisse, hauptsächlich in Bronchiektasien gelegene Massen. Das übrige Lungengewebe beiderseits lufthaltig, etwas blutreicher und feuchter.

Gallenblase auffallend klein und mit kleinerer und grösserer Steinbildung vollständig erfüllt. Duct. choledochus und hepaticus erweitert. Leber von mittlerer Grösse. Kapsel an einzelnen Stellen mit fibrinösem Belag. Gewebe wenig blutreich, sonderbar fleckig gezeichnet, indem an einzelnen Acinis eine breite, gelbe Peripherie sich findet, während an anderen Acinis die gelbe Zone weniger breit ist.

Die oben erwähnte Lymphdrüse in der linken Supraclaviculargegend enthält in ihrem Inneren einen ziemlich grossen Käseherd.

Im Jejunum findet sich in einer Ausdehnung von ca. 90 cm der Darmlänge eine teils auf der Höhe der Falten beschränkte, teils mehr diffuse, diphtheritische Ulceration. Die ganze Darmwand daselbst stark infiltriert. Die übrige Schleimhaut der Dünndärme zeigt sehr lebhafte Röte, stellenweise Verdickung und Infiltration der sämtlichen Darmhäute, aber sonst keine Veränderungen.

Anatomische Diagnose: Septische Peritonitis und Darmdiphtherie nach Exstirpation eines mesenterialen Lymphoms (tuberkulös), circumscripte Bronchopneumonie des rechten Oberlappens und Bronchiektasie. Käsige Lymphdrüse in der linken Supraclaviculargegend (Arnold).

10. Cystisch erweichte (tuberkulöse?) Lymphdrüse des Mesenteriums. Exstirpation. Heilung.

Frau B., 46 J. (Arzt: Dr. Breidenbach in Odernheim), hatte als Kind Augenentzündungen und musste im 20. Jahre wegen chronischem Husten Lebertbran nehmen. Seitdem war sie meist kränklich, litt an Leibschmerzen und Diarrhöen, die manchmal blutig waren. Vor 2 Jahren vereiterte Achseldrüsen. Seit Juli 1888 Erbrechen nach der Mahlzeit, Schmerzen im Epigastrium, häufige Stuhl- und Urinverhaltung. Körper-

gewicht 110 ℔, Hämoglobingehalt 59 %, rote Blutkörperchen 3,990,000, keine Leukocytose. Herz und Lungen normal, keine Drüsenschwellungen. Unterhalb des linken Rippenbogens eine apfelgrosse, derbe, leicht verschiebliche Geschwulst, welche bei Berührung sehr schmerzhaft ist. Deutliches Magenplätschern. Der Tumor zeigt durch die Aorta mitgeteilte Pulsation.

Bei der Füllung des Magens rückt der Tumor weiter nach links und wird durch eine künstliche Blähung des Magens eher deutlicher. Die chemische Untersuchung des Mageninhaltes ergab keine freie Salzsäure, keine Buttersäure, eine Spur Milchsäure, reichlich Peptone. Verdauungsversuch ohne Zusatz von Salzsäure negativ, mit Salzsäurezusatz erst nach 12 Stunden Beginn der peptischen Wirkung (Dr. Herczel).

Klinische Diagnose: Wahrscheinlich ein Magentumor, der aber nicht dem Pylorus angehört.

Laparotomie am 11. II. 89. Die stark apfelgrosse Geschwulst schimmerte durch das Ligamentum gastrocolicum gelblichweiss durch und liess sich mit dem Magen und Colon vor die Bauchwunde ziehen. Das Lig. gastrocolicum wurde an einer gefässarmen Stelle durchtrennt, die Geschwulst vorgezogen und durch einen Einstich entleert, dann der Cystenbalg mit der Nélaton'schen Zange gefasst und allmählich enucleiert. Je näher der Basis, um so fester haftete der Balg und war hier mit lymphatischem Gewebe umgeben. Grössere Gefässe wurden dabei nicht verletzt, obgleich etwa ein Halbdutzend Ligaturen angelegt wurden. Die Arteria und Vena meseraica superior umgab die Geschwulst an ihrer Basis und es zeigte sich, dass dieselbe im Lig. duodenojejunale ihren Sitz hatte und da sie teilweise hinter dem Duodenum lag, dasselbe komprimierte.

Der Magen war etwas hyperämisch, der Pylorus stellte einen derben kontrahierten Ring vor, welcher sich durch Einstülpung der vorderen Magenwand für die Kleinfingerspitze durchgängig erwies. Die Oeffnung im Ligamentum gastrocolicum wurde durch einige Nähte geschlossen und dann die mediane Bauchwunde vernäht.

Der exstirpierte Sack besitzt eine ziemlich derbe Wand, welche nach vorne zu dünn, glatt und weisslich, nach hinten dicker, rauh, grauröthlich, stellenweise ockergelb und gefässführend erscheint. Histologisch besteht er aus Bindegewebe ohne Epithelbekleidung, ist stellenweise mit Kalk imprägniert.

Die entleerte Flüssigkeit, von der ca. 60 ccm gesammelt wurden, während wohl halb so viel verloren gegangen sein mochte, ist dünnflüssig, wie Rahm mit Eigelb gemischt aussehend, und zeigt beim Stehen eine ölgelbe Fettschichte auf der Oberfläche. Auf dem Objektträger erstarrt sie rasch und zeigt feinkörnigen Detritus, Fetttröpfchen, Körnchenkugeln und Cholestearinkrystalle. Obgleich keine Tuberkelbacillen nachzuweisen

waren, dürfte es sich doch um eine Lymphdrüsencyste handeln, welche durch Verfettung einer tuberkulösen Lymphdrüse entstanden ist.

Der Heilungsverlauf gestaltete sich wohl fieberlos (nur am 3. und 4. Tage erreichte die Temperatur 38,4), war aber mit starken Schmerzen im Unterleibe, zeitweise Erbrechen und Uebelbefinden kompliziert. Ausserdem war der rechte Arm gleich nach der Operation motorisch gelähmt und wurde erst allmählich durch Massage besser, so dass sie am 10. III. mit ziemlicher Beweglichkeit der Finger und Gelenke und bei allgemeinem Wohlbefinden entlassen werden konnte. Im Oktober befand sie sich wohl.

In der Litteratur finde ich bei Senn[1]) einen Fall von Tillaux mitgeteilt, welcher hieher gehört:

31jähriger Mann, der nach 25tägiger hartnäckiger Verstopfung plötzlich heftige Schmerzen in den Leib bekam, die noch am folgenden Tage dauerten. Ein runder Tumor im Unterleib liess die Diagnose zwischen Wanderniere und chronischer Invagination schwanken. Am 38. Tage der Krankheit öffnete Tillaux den Unterleib und fand einen kindskopfgrossen cystischen Tumor des Mesenteriums, welcher den Darm an der Wirbelsäule fixierte. Nach der Entleerung des dicken rahmähnlichen Inhaltes wurde die Basis des Tumors mit Katgutligaturen abgebunden und der Sack excidiert.

Der Schmerz hörte auf und die Heilung war vollständig. Die Untersuchung der Geschwulst zeigte, dass sie aus einer Lymphdrüse durch käsige Erweichung hervorgegangen war.

Ich möchte nun die Mitteilung von 6 Fällen eigentlicher Peritonitis tuberkulosa, welche zur operativen Behandlung kamen kurz anschliessen.

11. Käsige Endometritis, Salpingitis, Peritonitis tuberkulosa, Incision, Resektion der Tube. Tod an Miliartuberkulose.

Dieser Fall wurde schon am 7. Juni 1880 operiert und von meinem damaligen Assistenten Herrn Dr. H. Gehle[2]) mitgeteilt.

Die 48jährige Frau (X. para) litt an einem abgesackten Exsudat, welches von einer Geschwulst im Douglas'schen Raume abhing, deren Natur vor der Operation nicht festgestellt wurde.

Am 7. Juni 1880 wurde der durch fibrinöse Schwarten gebildete Peritonealsack entleert (3100 ccm einer trüben rotbraunen Flüssigkeit), die käsig tuberkulös erkrankte rechte Tube reseciert, die linke weniger erkrankte Tube bloss von käsigen Auflagerungen befreit, dann die Höhle

1) Abdominal Surgery. Chicago 1888. S. 59.

2) Gehle. Ueber die primäre Tuberkulose der weiblichen Genitalien. Heidelberger Dissertation 1881.

mit 5 % Chlorzinklösung desinficiert und drainiert. Fünf Wochen nach der Operation (am 14. Juli) starb die Patientin an Miliartuberkulose des Peritoneums, der Leber und Lungen. Ausserdem fand sich chronische Pneumonie und Pleuritis, käsige Endometritis, Salpingitis.

12. Exsudative Peritonitis mit miliarer Tuberkulose; Incision. Tod 3 Monate später.

Luise R., 64 J., aus Kaiserslautern, bemerkte seit 2 Monaten die Zunahme des Bauchumfanges resp. Oedeme. Nach der Punktion am 5. VII. 82, welche Biliprasinhaltiges Serum ergab, wurde die Diagnose auf chronische Peritonitis gestellt. Am 2. VIII. Laparotomie und Entleerung von 6 Liter ascitischer Flüssigkeit. Das Peritoneum allenthalben mit miliaren Knötchen besetzt. Im Mesenterium und im Douglas'schen Raume sind mehrere nussgrosse Drüsentumoren fühlbar. Schluss der Bauchwunde. Am 26. VIII. wurde sie in gutem Zustande entlassen, starb aber am 8. XI., ohne dass eine Sektion gemacht wurde.

13. Exsudative Peritonitis mit miliarer Tuberkulose. Incision. Tod 2 Monate später.

Elisabeth B., 33 J., aus Schwanden. Keine Heredität. Vor 3 Jahren eine Vereiterung der Unterkieferdrüse. Seit dem letzten (8.) Wochenbett im Mai 1882 heftige Schmerzen und Schwellung des Unterleibes, so dass sie seit September das Bett hüten musste. Punktion am 9. X. Schwartige Anschwellungen im Douglas, etwas Spitzendämpfung (keine Tuberkelbacillen im Auswurf) liessen die Diagnose auf käsige Salpingitis, Oophoritis und Ascites stellen. Bei der Laparotomie am 26. II. 83 wurde bloss der Ascites entleert und die Bauchwunde geschlossen, da allenthalben das Peritoneum mit zahlreichen miliaren Tuberkeln besäet war. Der Verlauf war anfangs fieberlos und am 14. III. konnte sie aufstehen. Allein die Narbe brach wieder auf. Bald stellte sich Fieber und Husten ein und am 16. IV. wurde sie auf ihren dringenden Wunsch in herabgekommenem Zustande nach Hause entlassen, wo sie am 22. IV. starb.

14. Adhäsive tuberkulöse Peritonitis, teilweise Exstirpation der Tuberkelknoten, sekundäre Kotfistelbildung. Tod.

Wilhelmine W., 18 J., aus Edesheim, hatte 1882 Drüsenvereiterungen am Halse, Februar 1883 eine Pleuritis rechts, dann Stechen im Bauche und Brust links. Die Periode blieb aus. Dann kam wieder etwas Besserung. In der unteren Bauchgegend befand sich eine umschriebene Dämpfung und im hinteren Scheidengewölbe eine derbe faustgrosse, unebene, höckerige, mit dem Uterus fest verwachsene Geschwulst, welche wegen des jugendlichen Alters für ein entzündetes Dermoid gehalten wurde. Eine genaue Berücksichtigung der Anamnese hätte auf die richtige Diagnose führen müssen.

Bei der Operation am 2. VII. 83 waren die Därme mit erbsengrossen Tuberkelknötchen besetzt, käsige Schwarten wurden mit grosser Mühe von den Därmen und der Bauchwand abgelöst und aus dem Douglas'schen Raume mit dem Finger und scharfen Löffel entfernt, endlich Jodoform eingestreut und die Wunde geschlossen. Ein sehr starker Kollaps dauerte 2 Tage, dann trat Besserung ein, bis am 11. VII. Kot aus der geplatzten Bauchnaht sich entleerte. Tod am 23. VII. durch Erschöpfung.

Sektion: Tuberkulöse Peritonitis, beiderseits auf die Pleura übergreifend. Rechts alte adhäsive Pleuritis. Die Genitalien normal. Zahlreiche Perforationen des Dickdarmes in die nach hinten abgeschlossene Wundhöhle. Die Darmschleimhaut ohne Geschwüre. (Die Perforationen also wohl ähnlich wie in dem oben bei den Darmresektionen (Nr. 8) mitgeteilten Falle durch Erweichung der peritonealen Tuberkel entstanden.) Thrombose der Vena cava, iliacae; in den Unterlappen der Lungen kleine Infarkte.

15. Adhäsive tuberkulöse Peritonitis. Mühsame Exstirpation der tuberkulösen Schwarten und Tuben. Sekundäre Kotfistelbildung. Tod 4 Monate später.

Frau B., 47 J., aus Schifferstadt, (Hausarzt Dr. Zoeller). Der Vater an Lungenleiden gestorben. Drei Kinder leben. Vor 3 Jahren leichte Bauchfellentzündung. Oft Husten ohne Auswurf. Die Lungen frei.

Unter häufigen Metrorrhagien, ziehenden Schmerzen, Stuhlverstopfung entwickelte sich seit 1¼ Jahren eine Geschwulst im Unterleib. Bei der Untersuchung fanden sich beiderseits im Douglas kindskopfgrosse, derb elastische, mit dem Uterus verwachsene Geschwülste, welche maligne Ovarialtumoren vermuten liessen. Etwas freier Ascites. Bei der Laparotomie am 17. VI. 88 fanden sich zahlreiche bis erbsengrosse Knötchen am Peritoneum und im Netze, welches mit der Bauchwand und den Beckenorganen verwachsen war. Die Tuben und Ovarien waren käsig degeneriert und in faustgrosse Schwarten eingebacken, welche ebenso wie käsige Lymphstränge, die sich zwischen die Därme erstreckten, entfernt wurden. Jodoform. Erst am 5. Tage stieg die anfangs normale Temperatur auf 38,6 und blieb subfebril in den folgenden 2 Wochen. Schon am 22. VI. brach die Bauchwunde wieder auf und es entleerte sich von da ab mehr oder weniger Kot. Jodoformdelirien und Halucinationen dauerten wochenlang und erschwerten ungemein die Behandlung. Am 3. VIII. war sie ausser Bett und wurde am 9. VIII. mit wenig secernierender Kotfistel entlassen. Am 19. X. trat der Tod an Marasmus ein und bei der Sektion (Dr. Demuth) fand sich keine ausgeprägte Lungentuberkulose, keine Darmgeschwüre, aber zahlreiche tuberkulöse Knoten auf dem Peritoneum und Uterus.

16. Adhäsive tuberkulöse Peritonitis. Mühsame

Exstirpation der tuberkulösen Massen und Tuben. Tod an Phthise 3 Monate später.

Frau L., 25 J., aus dem Birkenfeld'schen. Sie war hereditär nicht belastet und in erster Ehe mit einem Manne kinderlos verheiratet, welcher schon nach einem Jahre an Lungenphthise starb. Seit dem 22. Jahre zum 2. Male mit einem Achatschleifer verheiratet, hatte sie im 24. Jahre ein Kind, welches nach $^3/_4$ Jahren an Lungenentzündung starb. Seit dem Herbste 1887 fing der Unterleib an dicker zu werden. Seit März 1888 blieb die Periode weg und um dieselbe Zeit wurde der lästige Ascites durch die Punktion von Herrn Dr. Heddäus in Idar entleert (8 Liter). Gleichzeitig wurde ein tuberkulöser periostaler Abscess an der linken Ulna eröffnet. Die Flüssigkeit sammelte sich in 3 Wochen wieder an und verlor sich dann wieder von selbst mit Hinterlassung einer kleinen Geschwulst, welche den Eindruck einer Ovarialcyste machte. Am 19. X. wurde in der Klinik das untere Ende der tuberkulös erkrankten Ulna reseciert, eine leichte Spitzendämpfung, abgesacktes Exsudat und Schwarten im kleinen Becken festgestellt. Die klinische Diagnose lautete auf tuberkulöse Peritonitis.

Da die Lungenaffektion stille zu stehen schien, kein Auswurf vorhanden war und auch die Resektionswunde heilte, wurde am 5. XI. 88 die Laparotomie ausgeführt. Dabei fand sich kein flüssiger Erguss mehr, sondern käsige Schwarten, welche, von den Tuben und Ovarien ausgehend, in fingerdicken Platten und Strängen das Netz durchsetzten und zwischen den verklebten Darmschlingen und Gekrösefalten bis an die Wirbelsäule, die Leberpforte und die Milz heranreichten. Eine ganze Schüssel voll von diesen Schwarten, nebst den Tuben und Ovarien wurde exstirpiert, dann Toilette und Schluss der Bauchwunde. Der anfängliche Kollaps wurde mit Strophanthus wirksam bekämpft; während eines 12tägigen Fiebers stellte sich Husten und Bacillenauswurf ein, dann trat Entfieberung und Rekonvalescenz ein. Entlassung Ende November in erträglichem Zustande. Nach Bericht des Herrn Dr. Heddäus jun. blieb der Unterleib stets weich und nachgiebig, die Palpation schmerzlos, die Bauchnarbe fest und reaktionslos. Die Parametrien waren frei und schmerzlos, der Uteruskörper nach vorne geneigt, verschieblich. Dagegen machte das Lungenleiden rasche Fortschritte. Dazu kam Rötung und Schwellung der Kehlkopfschleimhaut, eine Perforation des rechten Trommelfells. Hektisches Fieber, Nachtschweisse verzehrten die Kräfte, so dass sie am 18. II. 89 starb. Sektion verweigert. In den exstirpierten Schwarten waren Granulationszellen mit Riesenzellen und auch vereinzelt. Tuberkelbacillen nachweisbar (Dr. Martin B. Schmidt).

Wie aus dem Mitgeteilten hervorgeht, wurde von den 6 Fällen bloss 2mal die Diagnose tuberkulöser Peritonitis vor der Ope-

ration richtig gestellt, während in den anderen Fällen chronische Peritonitis, Papillom oder Cystom des Ovariums mit entzündlichen Verwachsungen vermutet worden ist.

Dem entspricht wohl auch die Erfahrung, dass die bisher publizierten Operationen fast ausschliesslich Frauen betreffen, während z. B. Oswald Vierordt[1]) fast 4mal so viel Männer (19) als Frauen (5) an Peritonitis tuberculosa erkrankt fand. Es ist also die Operation vorwiegend unternommen worden, weil man Erkrankungen der Ovarien vermutete, wie das schon König[2]) hervorgehoben hat oder doch, weil die weiblichen Kranken den unternehmungslustigen Gynäkologen und Chirurgen zugehen, während die männlichen Kranken auf den innern Kliniken verbleiben. O. Vierordt hat sehr eindringlich empfohlen, entsprechende Fälle, bei denen eine Tuberkulose des Peritoneums angenommen werden muss, chirurgischen Händen zu übergeben. Es ist sehr wünschenswert, genauer festzustellen, bei welchen Fällen ein operativer Eingriff Aussicht auf Erfolg bietet.

Wir müssen meines Erachtens die durch flüssiges Exsudat und durch miliare Knötchen charakterisierte Form von der mehr trockenen adhäsiven Peritonitis, welche durch derbe geschwulstähnliche Knoten, Platten und Stränge ausgezeichnet ist, für operative Eingriffe auseinander halten. Die meisten Operationen sind bei grossen Mengen flüssigen Exsudates vorgenommen worden und haben nach der Entleerung des Exsudates auch den meisten Nutzen gebracht. Weniger häufig scheint bisher die 2. Form Gegenstand operativer Eingriffe gewesen zu sein. Wenn diese dem Operateur begegnete, so begnügte er sich meistens mit der Probeincision. Auch meine 3 oben mitgeteilten Fälle (Nr. 14, 15 und 16), bei welchen ich die Exstirpation der käsigen Schwarten versucht habe, ermutigen nicht sehr zu kühnerem Vorgehen bei dieser Form.

Der 6. Fall scheint darauf hinzudeuten, dass die trockene tuberkulöse Peritonitis aus der exsudativen hervorgehen kann durch Resorption der Flüssigkeit, Eindickung und Verkäsung der festen Bestandteile. Da in dem Falle von Hirschberg[3]) festgestellt

1) Ueber die Tuberkulose der serösen Häute. Zeitschr. für klin. Medizin. Bd. XIII H. 2.

2) Ueber diffuse Tuberkulose. Centr. für Chir. 1884. Nr. 6.

3) Kümmel. Ueber Laporatomie bei Bauchfelltuberkulose. 16. Kongress der deutschen Ges. für Chirurgie. S. 327.

wurde, dass 8 Monate nach der Entleerung des Exsudates keine Spur von den früher konstatierten Tuberkeln des Peritoneums zu sehen war, so ist die Incision und Entleerung des Exsudates dieser sehr mangelhaften Naturheilung vorzuziehen.

Wenn Tuberkulose der Genitalien, des Darmes oder der mesenterialen Lymphdrüsen besteht, wird es unsere Aufgabe sein, diese Lokalerkrankungen operativ zu beseitigen, bevor sie zu diffuser Peritonitis geführt haben.

Für die Genitaltuberkulose des Weibes hat Hegar [1]) die klinische Diagnose, die Indikationen und die operative Behandlung festgestellt.

Für die Therapie der Darm- und Lymphdrüsentuberkulose existieren erst dürftige Anfänge und die Aussichten auf operative Erfolge auf diesem Gebiete sind wohl nicht glänzend, da verhältnismässig selten eine umschriebene primäre Lokaltuberkulose hier diagnostiziert werden kann. Immerhin dürften die oben gemachten Mitteilungen zu weiteren Versuchen auffordern.

Für die Diagnose der tuberkulösen Peritonitis dürfte neben der Vorgeschichte des Kranken und seiner erblichen Belastung das etappenweise Vorschreiten des Prozesses, welcher nicht selten auch wieder Besserungen zeigt, zu den charakteristischen Erscheinungen gehören. Wir sehen dabei ab von den akuten Fällen, welche von typhösen Symptomen oder hektischem Fieber begleitet sind. Bei den subakuten und chronischen Formen kann die Temperaturerhöhung ganz fehlen. Eine alte Knochen- oder Drüsennarbe, Trübungen der Hornhaut, eine vorausgegangene Pleuritis, leichte Spitzendämpfung etc. können wichtige Fingerzeige abgeben, wenn auch Anamnese und Heredität im Stiche lassen.

Was den lokalen Befund betrifft, so finden sich bei genauer Palpation neben dem freien oder abgesackten Exsudat in der Regel unregelmässige derbere Knollen und Stränge, schwartige Exsudatmassen in der Nähe des Uterus. Die Untersuchung des Exsudates auf Tuberkelbacillen hat leider selten positive Resultate ergeben [2]).

Was die Resultate der operativen Behandlung betrifft, so berichtet Trzebitzky, dass von 54 Fällen 40mal die Heilung

1) Hegar. Genitaltuberkulose des Weibes. Stuttgart 1886.

2) Näheres über die Diagnose bei O. Vierordt l. c.

eingetreten sei, während bloss 4 Patienten an den unmittelbaren Folgen der Operation gestorben sind.

Leider waren meine oben mitgeteilten Erfolge nicht sehr ermutigend. Wenn auch der operative Eingriff nicht direkt als Todesursache anzusehen war, so wurde doch bei keinem Operierten die tuberkulöse Erkrankung aufgehalten, ja man konnte sich des Eindruckes nicht erwehren, dass die durch die Operation herbeigeführte Schwächung mit ihren Komplikationen (Darmfistelbildungen im Falle 14 und 15) das weitere Fortschreiten des tuberkulösen Prozesses verschuldet hat. Wenn auch meine ungünstigen Resultate wesentlich durch die Schwierigkeit der Fälle bedingt sein mögen, so glaube ich doch, dass die litterarischen Angaben zu günstig lauten und veranlasst sind durch das leicht verzeihliche Bestreben, günstige Fälle möglichst bald unter das Publikum zu bringen. Wenn nicht nur alle operierten Fälle mitgeteilt, sondern auch die Schicksale der operierten Kranken nach ihrer Entlassung bekannt gemacht würden, so würden die Resultate der operativen Behandlung weniger günstig erscheinen. Aber nur so können wir hoffen, präzisere Indikationen zu stellen und vorher zu sagen, in welchen Fällen wir wirklich durch die Operation nützen und in welchen das nicht der Fall sein kann. Uebrigens hat auch Späth, wie früher schon Schede[1]) in einer kürzlich erschienenen Arbeit[2]) vor allzu sanguinischen Hoffnungen bei der chirurgischen Behandlung der Bauchfelltuberkulose mit Recht gewarnt.

1) Schede. Centralbl. für Gynäkologie. 1887, pag. 764.

2) Späth. Ueber Bauchfelltuberkulose. Deutsche med. Wochenschrift. Nr. 20. 1889.

AUS DER

ZÜRICHER CHIRURGISCHEN KLINIK

DES PROF. DR. KRÖNLEIN.

III.

Ueber Catgutinfektion[1]).

Von

Dr. Conrad Brunner.

Zwanzig Jahre sind verflossen, seitdem der geniale Lister als integrierenden Bestandteil seiner antiseptischen Wundbehandlung die resorbierbare Catgutligatur empfohlen hat, nachdem vor ihm schon durch A. Cooper Darmsaiten zur Unterbindung verwendet worden waren. So wie Lister's ursprüngliches Verfahren zur Erzielung der Asepsis im Laufe dieser Dezennien wesentlichen und unwesentlichen Wandlungen unterworfen war, so hat auch mit dem Wechsel der Antiseptika die Zubereitung des Catgut verschiedene Abänderungen erfahren. R. Koch war es, der in seinen fundamentalen Untersuchungen über Desinfektion auch auf die Unzuverlässigkeit der Carbolpräparation des Catgut hinwies. Das von ihm bewiesene, den Chirurgen meist entgangene Faktum, dass mit Oel gemischte Carbolsäure geringe desinficierende Wirkung äussere, rief rasch nacheinander neue Methoden der Präparation und Konservierung des Catgut ins Leben.

1) Ein Resumé dieser Arbeit habe ich in der chirurgischen Sektion der 62. Naturforscherversammlung zu Heidelberg vorgetragen und dabei die wichtigeren Ergebnisse meiner bakteriologischen Untersuchungen demonstriert.

Aber nicht nur eine Verbesserung der Präparation wurde angestrebt; die angebliche Unzulänglichkeit aller dieser Desinfektionsmethoden und die infolge dessen durch die Implantation des Catgut bedingte Infektionsgefahr sollte in neuester Zeit den Grund dazu bieten, dem wertvollen Geschenke Lister's vollends den Abschied zu geben.

Zu prüfen, inwiefern dieser Schritt seine Berechtigung hat, soll die Aufgabe dieser Arbeit sein.

Das Rohcatgut.

Was ich über die Herstellung des Rohcatgut weiss, verdanke ich zum Teil den Publikationen Lister's und dem Berichte einzelner Catgutlieferanten, ausserdem hatte ich Gelegenheit, bei einem längeren Besuche in der Werkstätte eines Rohcatgutfabrikanten die verschiedenen, bei der Fabrikation gebräuchlichen Prozeduren aus eigener Anschauung kennen zu lernen. Die Art und Weise der Zubereitung ist äusserst einfach, doch will jeder Fabrikant seine allein solidmachenden Kniffe haben, jeder besitzt eine eigene originelle Zusammensetzung der bleichenden und desinficierenden Lösungen, jeder besitzt sein Fabrikgeheimnis und ist ängstlich besorgt, dasselbe nicht preiszugeben.

Die zur Fabrikation verwendeten Schafdärme werden möglichst frisch aus dem Schlachthause bezogen. Die amtliche Fleischschau soll dafür Bürgschaft bieten, dass dieselben nicht von kranken Tieren stammen. Die Bearbeitung dieser Därme nun gestaltet sich genau so wie Lister selbst dies in seinem Vortrage vor der klinischen Gesellschaft in London beschrieben hat[1]). Der gewaschene Darm wird, vom Mesenterium befreit, auf ein Brett gelegt und mit einem Instrumente geschabt, bis er von dem ihm anhaftenden Schmutze befreit ist. Was dabei abgekratzt wird, ist die Schleimhaut des Intestinum. Nicht jedes beliebige, anscheinend gut und gesund aussehende Darmstück wird verwendet, sondern seine Beschaffenheit wird genau geprüft, und vor allem, sagte mir mein Gewährsmann, müsse darauf gesehen werden, dass stark geaderte Darmstücke nicht benutzt werden. Ob ein Grund zur Verschiedenheit in bezug auf die Haltbarkeit des Catgut in der Individualität des Tieres liegt, ob Alter, Fettreichtum einen Einfluss haben, ist mir nicht bekannt, doch scheint dies nicht unwahrscheinlich.

---

1) Berliner klin. Wochenschr. 1881, pag. 177.

Während die Schleimhaut von innen abgekratzt wird, wird auch die muskuläre Ringfaserschicht von aussen abgeschabt und das hauptsächliche Material, aus welchem Catgut bereitet wird, ist nach Lister nichts mehr und nichts weniger als die submuköse Zellschicht des Intestinum, welche beim Schafe eine ausserordentliche Zähigkeit besitzt. Nach diesem Schabeprozess kann das übrig bleibende Gebilde als ein noch vollständiges, zartwandiges Rohr aufgeblasen werden. Ueber den weiteren Hergang der Fabrikation sagt Lister: „Alles, was der Fabrikant zu thun hat, um die dickere Form des gewöhnlichen Catgut herzustellen, ist, die ganze Röhre vermittelst eines Rades wie ein Seil auf der Seilerbahn zu beträchtlicher Dicke aufzudrehen und dann trocknen zu lassen. Nachher wird es Schwefeldämpfen ausgesetzt und für einige spezielle Zwecke wird es mit Pottasche gebleicht, aber die Hauptsache ist das Seilen und Trocknen, es geht ohne Schwefel so gut wie ohne Pottasche." — Mit diesem sofortigen Seilen und Trocknen dieser submukösen Zellschichte sind die Fabrikanten heutzutage mit Recht nicht mehr einverstanden. Sie legen ein Gewicht darauf, dass vor dem Drehen zu Saiten eine gründliche Desinfektion des submukösen Rohres stattfinde. Diese soll, nach mir zugegangenem Berichte, durch alkalische Bäder und durch Einlegen in Sublimatlösung bewirkt werden. Ueber die Zusammensetzung und Konzentration dieser Lösungen genaueres zu erfahren, war mir nicht möglich. Hier wird es darauf ankommen, den Grad der Konzentration richtig zu wählen, um der Haltbarkeit und Dehnbarkeit des Zellgewebes keinen Eintrag zu thun; hier kommt es darauf an, die Keime zu töten und doch die Fasern zähe zu erhalten. — Zum Aufdrehen der Saite wird nicht immer das ganze Rohr verwendet, denn es leuchtet ein, dass vorhandene schwache Stellen im Rohr beim Drehen zu einem wenig resistenten Teil des Fadens aufgewickelt werden, der später beim Gebrauch leicht einreissen muss. Aus diesem Grunde wird das Rohr in Streifen geschnitten, welch letztere dann zusammengedreht werden; zur Herstellung ganz dicker Nummern werden auch zwei ganze Darmrohre benutzt. Die fertigen Saiten werden aufgespannt und an der Luft getrocknet. Je rascher das Auftrocknen von statten geht, um so weniger ist Gefahr vorhanden, dass durch eintretende Fäulnis die Festigkeit des Fadens leide. Bei hellem Wetter findet eine Bleichung durch Sonnenlicht statt, bei dunkler Witterung bleibt auch die Farbe der Saiten eine dunklere.

Damit ist das Rohmaterial gewonnen; die ganze Art und Weise

der Herstellung macht keineswegs einen so unsaubern Eindruck, wie man dies anzunehmen geneigt ist.

Die verschiedenen Arten der Präparation und Konservierung des Catgut.

Carbolöl-Catgut. So wie Catgut in den Handel kommt, schreibt Lister [1]), ist es nicht zu verwerten, weil es angefeuchtet nicht nur sehr weich und schwach, sondern auch wie frischer Darm sehr schlüpferig wird, so dass ein damit geknüpfter Knoten beim leisesten Zuge sich auflöst. Glücklicherweise lässt sich diese unangenehme Eigenschaft auf sehr einfachem Wege beseitigen, indem man die Saiten vorher in eine Lösung legt, die aus 5 Teilen eines fetten Oeles und einem Teil flüssiger Carbolsäure (durch Hinzufügen von 10 % Wasser zu den Krystallen) bereitet ist. Das mit der Säure verbundene Wasser wird dann durch das Oel abgeschieden, und es bildet sich eine sehr feine Emulsion, welche einen bemerkenswerten physikalischen Einfluss auf tierisches Gewebe ausübt. Zunächst schwillt die Saite, wird weich und undurchsichtig, wenn auch nicht in dem Masse, wie im reinen Wasser. Nach wenigen Tagen aber tritt das Gegenteil hervor, der Faden gewinnt allmählich an Festigkeit, bis er endlich sehr kräftig, aber geschmeidig und ganz frei von dunklen Stellen sich zeigt. Zieht man ihn dann zwischen den Fingern hin, so verliert er seine Schlüpferigkeit, und ein umgeknüpfter Knoten hält fester als der mit einem gewissen seidenen Faden geschürzte. Wasser, gleichwohl ob kalt oder auf 36° C. erwärmt, übt einen nur geringen Einfluss auf den Faden aus, und selbst fauliges Blutwasser in der Körperwärme tagelang erhalten, vermag der Festigkeit des Knotens nichts zu nehmen. In dieser Form scheint die Darmsaite einen fast vollkommenen Stoff für den angedeuteten Zweck abzugeben. Während 6—8 Monaten verweilt das Catgut in dieser wässerigen Lösung, um hernach im gewöhnlichen Carbolöl (d. i. reine Carbolsäure in Oel gelöst) aufbewahrt zu werden. Je länger es im Carbolöl liegen bleibt, desto besser wird seine Qualität. Die Begründung dieser Darstellungsweise finden wir in der schon citierten Rede, worin Lister seine langjährigen Erfahrungen und Verbesserungen seiner Methode auseinandersetzt. Wenn Catgut nur in wässeriger Carbol-

1) Beobachtungen über Gefässunterbindung nach dem antiseptischen Verfahren. (Lancet 3. April 1869.) Uebersetzung von A. Thamhayn 1875, p. 100.

lösung aufbewahrt wird, sagt er daselbst, so scheint es unbegrenzt weiter präpariert zu werden, so dass es schwarz und schwärzer wird und mehr und mehr unfähig, von den Geweben absorbiert zu werden. Wird die wässerige Lösung mit Oel gemischt, so äussert sich dies dadurch, dass die Einwirkung beschränkt wird. Wir besitzen im Carbolöl ein Mittel, den Grad der Präparierung zu beschränken, ein Mittel, das wir wohl annehmen können, da gleichzeitig das grosse Verhältnis der Carbolsäure zum Oel (1 : 5) die vollständige Asepsis sichert.

So lauten die Vorschriften Lister's für die Präparation des carbolisierten Catgut, und heute noch hält man sich in den Catgutfabriken mehr oder weniger genau an sein Rezept.

Chromsäure-Catgut. Um das Catgut noch resistenter zu machen und dessen Resorption in den lebenden Geweben zu verzögern, ersann Lister die Methode der Chromsäurepräparation, über welche er wiederum im genannten Vortrag referierte. „Ich löse, sagt er daselbst, einen Teil Chromsäure in 4000 Teilen destillierten Wassers auf und füge dieser Lösung 200 Teile reiner Carbolsäure oder absoluten Phenols hinzu. Ich gebrauche also mit anderen Worten eine Carbollösung von 1 : 20, nur dass die Carbolsäure nicht in reinem Wasser, sondern in überaus verdünnter Chromsäure gelöst wird. Aber so minimal die Chromsäure ist, so übt sie doch in Verbindung mit Carbol einen ganz wichtigen Einfluss auf das Catgut aus. Die erste Wirkung der Hinzufügung von Carbol zu Chromsäurelösung ist die, dass die hellgelbe Farbe derselben einen schönen Goldton bekommt. Aber wenn man die Flüssigkeit stehen lässt, ohne das Catgut hinein zu thun, so wird sie im Laufe weniger Stunden dunkelbraunrot infolge gegenseitiger Reaktion der beiden Säuren aufeinander, und es bildet sich eine Menge grauen Niederschlags; wenn jedoch Catgut gleich unmittelbar nach Mischung der Flüssigkeit zugethan wird, so behält dieselbe ihre Klarheit und die einzige Veränderung, die man beobachtet, ist ein hellerwerden der tiefgelben Farbe. Der Niederschlag, der, wie ich annehme, sich bildet, setzt sich in der Substanz des Catgut ab. Sobald daher die Präparierflüssigkeit zurecht gemacht ist, muss man so viel Gewichtsteile Catgut, wie Carbol da ist, hineinlegen. Ist die Menge des Catgut zu gross, wird es nicht genug zubereitet, ist sie zu klein, läuft man Gefahr, dass es überpräpariert wird. Man nimmt es dann heraus, trocknet es und legt das Getrocknete in eine 20%ige, ölige Carbollösung; es ist dann fertig

zum Gebrauch. Die Resorption des so hergestellten Catgut beginnt erst 14 Tage nach Einführung in lebendes Gewebe.

Lister's Chromsäurepräparation ist ebenfalls mehrfach modifiziert worden.

Mac Ewen[1]) gibt folgendes Verfahren an: Zuerst wird eine wässerige Chromsäurelösung 1 : 5 bereitet. Ein Teil dieser Lösung kommt auf 20 Teile Glycerin. Hiedurch entsteht eine dunkelgrüne Mischung, in welche das Catgut 7—8 Monate zu liegen kommt, während welcher Zeit der Behälter zeitweise geschüttelt wird. Nach Ablauf dieser Zeit ist das Catgut durchsichtig und hat eine dunkle Farbe erhalten. Es wird in einer Lösung von Carbolsäure in Glycerin 1 : 10 konserviert. Solche Ligaturen beginnen durchschnittlich am 14. Tage zu erweichen und sind am 20. mehr oder weniger resorbiert.

Eine weitere Abänderung der Chromsäurezubereitung rührt von Mikulicz her: rohes Catgut wird 48 Stunden in 10 % Carbolglycerin gelegt, darauf 5 Stunden in ½ %ige Chromsäurelösung, und in absolutem Alkohol aufbewahrt.

Juniperusöl-Catgut. Veranlasst durch die mit Carbolölcatgut gemachten schlimmen Erfahrungen, auf die wir später zu sprechen kommen werden, sah sich Kocher[2]) nach einer besseren Präparationsweise des Catgut um. Durch eine Reihe beweisender, reichlich wiederholter Versuche stellte er die nachhaltig. aseptische Wirkung der ätherischen Oele, speziell des Juniperus-Oel, zugleich auch deren unschädliche Wirkung auf die Gewebe fest und fand im letzteren ein vorzüglich geeignetes Mittel zur Herstellung von aseptischem Catgut. Die zuverlässige Desinfektion der Darmsaiten sollte dadurch erzielt werden, dass die Fäden während 24 Stunden in reines Ol. Juniperi eingelegt, darnach sofort in 95 % Alkohol zur Aufbewahrung gebracht wurden. Geschmeidiger bleibt das Catgut, wenn es nach eintägigem Liegen in Ol. Juniperi für einen Tag in Glycerin gelegt wird, bevor es in Alkohol kommt.

Terpentinöl-Catgut. Der hohe Preis des Kocher'schen Juniperuscatgut, das im übrigen nichts zu wünschen übrig lasse, veranlasste Roux[3]) nach einem billigeren Desinfektionsmittel der Darmsaiten zu fahnden. Er blieb bei den ätherischen Oelen, machte Versuche mit Terpentin-Oel und kam zu folgendem Verfahren:

1) British Medical Journal. Jan. 29. 1881.
2) Centralblatt für Chirurgie 1881. Nr. 23.
3) Revue médicale de la Suisse romande 1884, p. 142.

Rohcatgut wird 8 Tage lang in Ol. Terebinthinae rectificat. gelegt, nachher 1/4 Stunde lang mit Aether absolut gewaschen und in absolutem Alkohol aufbewahrt. Das Waschen mit Aether hat den Zweck, die letzten Reste des Desinficiens zu entfernen und die kauterisierende Wirkung des Oels auf die Fäden zu vermeiden. Das so präparierte Catgut zeigte sich nach den durch Garrè kontrollierten Proben auf Nährgelatine vollständig steril.

Sublimatcatgut. Ueber Präparation von Catgut durch Sublimat gab Kümmel[1]) die erste Vorschrift. Es wird nach derselben so verfahren, dass Rohcatgut 12 Stunden lang in eine 1%ige wässerige Sublimatlösung gelegt, dann auf Rollen gewickelt und in einer 0,25%igen alkoholischen Sublimatlösung mit 10% Glycerinzusatz aufbewahrt wird.

Schede[2]) hat später folgende Abänderung getroffen: das Rohmaterial wird fest auf dicke Rollen gewickelt in eine 1‰ wässerige Sublimatlösung gelegt. Die dünneren Sorten verweilen darin 6, die dickeren 12 Stunden, dann legt man die ganzen Rollen einfach in absoluten Alkohol; schon nach weiteren 12 Stunden ist das Catgut zum Gebrauch fertig. Auch die weitere Aufbewahrung geschieht in absolutem, 95%igem Alkohol ohne weiteren Zusatz. Das Catgut bleibt so präpariert dauernd gleichmässig fest, während es bei Zusatz auch nur kleiner Quantitäten Sublimat zum Alkohol entschieden allmählich etwas zerreisslicher wird. Es ist sehr schmiegsam, knotet sich leicht, reizt die Wunde nicht und resorbiert sich prompt, je nach der Stärke des Fadens und der Energie des Stoffwechsels und der Cirkulation in dem betreffenden Körperteil in frühestens 3—4 Tagen, längstens 2—3 Wochen. Die stärksten Nummern brauchen indes immer wenigstens 9—10 Tage zur Aufsaugung.

Nach Esmarch[3]) ist das einfachste und sicherste Verfahren, Darmsaiten aseptisch zu machen, folgendes: „Die gewöhnlichen käuflichen Darmsaiten (Nr. 1—3) werden mit Kaliseifenwasser stark gebürstet und, nachdem sie in reinem Wasser abgespült, auf Glasrollen gewickelt, zuerst 12 Stunden in 1 ‰ Sublimatwasser, darnach 12 Stunden in Sublimat-Alkohol 1 : 200 gelegt und dann trocken in gut verschlossenen Gläsern aufgehoben. Kurz vor dem

1) Kümmel. Archiv für klin. Chir. B XXVIII.

2) Schede. Die antisept. Wundbehandlung mit Sublimat. Volkmann's Vorträge 251.

3) Esmarch. Kriegschirurgische Technik 1885.

Gebrauch legt man sie in ein Gefäss, welches mit Sublimat-Alkohol 1 : 2000 gefüllt ist."

Weitere Modifikationen der ursprünglich gegebenen Vorschriften sind aus den später folgenden Berichten der verschiedenen chirurgischen und gynäkologischen Anstalten zu ersehen.

Zu erwähnen sind noch die kombinierten Desinfektionsmethoden des Catgut.

Zweifel[1]) bedient sich folgender Zubereitung: Das Rohcatgut wird zuerst 48 Stunden lang in wässeriger Sublimatlösung 1 : 500 desinficiert, dann bleibt es 8 Tage lang in Juniperus-Oel liegen, um hernach in absolutem Alkohol aufbewahrt zu werden.

Braatz[2]) wendet ein ähnliches Verfahren an: Einlegen während 24 Stunden in Juniperus-Oel. Das Oel wird entfernt durch 12stündigen Aufenthalt in Aether; dann kommen die Saiten 48 Stunden in (wässerige?) Sublimatlösung 1 ‰. Aufbewahrung in 95 % Alkohol.

Reverdin's Catgut. A. Reverdin[3]) suchte das Problem zu lösen, Rohcatgut durch Hitze zu sterilisieren, ohne demselben seine Resistenz zu nehmen. Er brachte zuerst rohes Catgut in ein Gefäss, erhitzte ganz allmählich auf 150° und liess die Fäden 5 Stunden lang bei dieser Temperatur liegen. Die Fäden waren zerbrechlicher als vorher, aber doch brauchbar. Hierauf macht er den Versuch, die Fäden nur 4 Stunden bei einer Temperatur von 140° auszusetzen. Er erreichte vollkommene Keimfreiheit und keine Beeinträchtigung der Konsistenz erst dann, nachdem er von seinem Rohcatgut-Fabrikanten sich vollkommen entfettetes Material hatte liefern lassen. Die Fabrikanten fertigen meist zugleich auch Saiten für Musikinstrumente und andere industrielle Zwecke an; diese Saiten sind gefettet, weil sie so dauerhafter sind. Wird nun gefettetes Catgut dieser hohen Temperatur ausgesetzt, so verbrennt das Fett und der Faden schnurrt zusammen. — Den Beweis, dass diese Präparation des Catgut absolute Asepsis ergibt, leistet Reverdin durch die bakteriologische Untersuchung und durch klinische Beobachtung. Wir werden darauf später zurückkommen.

1) Bericht über die an der Leipziger Klinik des Herrn Prof. Zweifel mit dem Unterbindungsmaterial gemachten Erfahrungen (von Dr. Hertzsch).

2) Braatz. St. Petersburger med. Wochenschr. 1889. Nr. 10.

3) Reverdin. Recherches sur la stérilisation du catgut et d'autres substances employées en chirurgie. Revue médicale de la Suisse romande. 1888. Nr. 6—9.

Dasselbe Verfahren der Trockensterilisation, über welches Reverdin vor 1 Jahr Mitteilung machte, glaubt Benckisser[1]) in neuester Zeit als der Erste angewendet zu haben. —

Wir haben im bisherigen die gebräuchlichsten Präparationsmethoden des Catgut kennen gelernt. Indem wir zur Kritik ihrer Leistungsfähigkeit übergehen, suchen wir die Frage zu entscheiden: „Welche der gegebenen Methoden sind im Stande, zuverlässig aseptisches Unterbindungsmaterial zu liefern?" Die Beantwortung dieser Frage ist möglich auf dem Wege der bakteriologischen Untersuchung und der klinischen Erfahrung. Lassen wir die letztere zuerst sprechen.

Die mit Catgut gemachten klinischen Erfahrungen.

Mein verehrter Lehrer, Herr Professor Krönlein, stellte mir die an seiner Klinik gemachten Beobachtungen bereitwilligst zur Verfügung, um sie für meine Zwecke verwenden zu können. Von der Ansicht ausgehend, dass hier ein einseitiges Material nicht in's Feld geführt werden darf, dass nur langjährige Erfahrung Vieler beweisend sein kann, liess ich an verschiedene Gynäkologen, an zahlreiche Chirurgen, an die Direktoren grösserer und kleinerer operativer Abteilungen, sowie an Privatärzte ein Rundschreiben ergehen mit der Bitte, mir ihre mit dem Unterbindungsmaterial, speziell der Catgutligatur gemachten Erfahrungen gütigst mitteilen zu wollen. Mein Bemühen blieb nicht erfolglos, und ich habe an diesem Orte die angenehme Pflicht zu erfüllen, zahlreichen Autoren für ihre wertvollen Mitteilungen meinen Dank abstatten zu können.

Nebst der Redaktion dieser brieflichen und mündlichen Referate liess ich mir selbstverständlich die Berücksichtigung der in der Litteratur niedergelegten Erfahrungsthatsachen angelegen sein.

Beobachtungen aus Kocher's Klinik in Bern. In dem früher citierten Aufsatze „Ueber Zubereitung von antiseptischem Catgut" machte im Jahre 1881 Kocher über folgende mit Carbolcatgut erlebte Erfahrungen Mitteilung: „Bei Exstirpation einer sarkomatösen Struma fiel uns ein eigentümlicher übler Geruch auf, dessen Quelle eine Zeit lang absolut nicht zu entdecken war. Erst bei gründlicher Nachforschung ergab sich, dass das Carbolöl, in welchem das Catgut aufbewahrt war, zersetzt war und siehe da! Wie nun ein Fläschchen um das andere geöffnet

1) Benckisser. Ueber sterilisiertes Catgut und über sterilisierte Schwämme. Centralbl für Gynäkol Nr. 31. 1889.

wurde, so ergab sich bei einer grösseren Zahl derselben der nämliche üble Geruch. Die betreffende Patientin, sonst unter allen Kautelen Lister'scher Antiseptik operiert, ging an akuter Sepsis zu Grunde. — Ueber die mit Ol. Juniperi-Catgut gemachten Erfahrungen sagt Kocher an demselben Orte: „Wir haben seit Anfang Wintersemester 1880 ausschliesslich dieses Catgut benutzt und glaube ich deshalb, die Bereitungsweise auch den Kollegen empfehlen zu können. Ebenso drückt er ein Jahr später [1]) seine Zufriedenheit mit diesem Unterbindungsmaterial aus: Die Ligaturen wurden mit unserem Juniperus-Catgut besorgt, welches uns stets die gleichen guten Dienste geleistet hat, wie wir sie bei unserer Publikation mitgeteilt haben und welche ja auch von vielen andern Seiten anerkannt sind." — Fünf Jahre [2]) später publiziert Kocher weitere, Aufsehen erregende Erfahrungen: „Während eines Zeitraumes von 7 Wochen erlebte er unter der Zahl von 31 grossen Operationen, bei denen sowohl Ol. Juniperi- als Sublimat-Catgut angewendet wurde, bei 22 Fällen zweifellose, zum Teil sehr schwere Infektionen, welche in Form von jauchigen Abscessen, umschriebenen Phlegmonen und diffus nekrotischen Vereiterungen sich kund gaben. Nachdem der ganze antiseptische Apparat einer Revision unterworfen worden und nach den verschiedensten Modifikationen stellte sich mit Bestimmtheit heraus, dass nur das Catgut der Anstifter des Unheils sein konnte. Das Catgut wurde verabschiedet und von jetzt an nur noch mit feiner Seide unterbunden. Die Resultate waren von da an mit einem Schlage ganz andere. Den Beweis hiefür liefert die Zusammenstellung von 62 Fällen, bei denen in dieser Weise verfahren und tadellose Heilung erzielt wurde.

Erfahrungen Zweifel's aus der gynäkologischen Klinik in Erlangen und Leipzig. Im Jahre 1879 machte Zweifel in der gynäkologischen Klinik zu Erlangen folgende Beobachtung [3]). Es wurde eine minimale Fistelöffnung, die nach Querobliteration der Scheide übrig blieb, angefrischt und durch eine Catgutnaht geschlossen. Die Instrumente hatten stundenlang vor der Operation in 5 % Carbolsäure gelegen. Am 12. Tage nach der Operation bekam die Kranke Schüttelfrost und dann fortwährendes

1) Volkmann's Vorträge 224, p. 355.

2) Correspondenzbl. für Schweizer Aerzte 1888 Nr 1 „Eine einfache Methode zur Erzielung sicherer Asepsis."

3) Catgut als Träger der Infektion. Centralbl. für Gynäkol. 1879, p. 295.

Fieber, Metastasen, pyämische Parotitis, und starb. Die Sektion wies überzeugend nach, dass es sich um eine frische Infektion vom Becken aus handelte. Die Eingangspforte für das septische Gift konnte aber nur die kleine Anfrischung gewesen sein und als Träger des Giftes war mit grösserer Wahrscheinlichkeit das Catgut anzusehen, als Messer, Häckchen und Nadel, die vorher in Carbolsäure gelegen hatten. Diese Vermutung stieg bei mir bis zur festen Ueberzeugung, als ich kurze Zeit darauf in einem Referat eine ähnliche Mitteilung las. In einem ausländischen Hospital hatte eine leicht verlaufende Ovariotomie durch septische Infektion ein letales Ende genommen, trotzdem alle antiseptischen Vorsichtsmassregeln angewendet worden waren. Es gab dies Veranlassung, nachträglich das verwendete Catgut mikroskopisch zu untersuchen, und dabei fand man in diesem Bakterien. Um nun bei einer Ovariotomie, die ich am 4. Mai ausführte, nach jeder Richtung Vorsicht zu üben, ersuchte ich einen Assistenten der Klinik, das zu verwendende Catgut mikroskopisch zu untersuchen. Es wurden kleine Stückchen der Rollen abgeschnitten und in dem Carbolöl, das zur Aufbewahrung gedient hatte, zerzupft. In zwei Präparaten war derselbe Befund, dass zwischen den Catgutlamellen eine Unzahl von mikroskopischen Unholden wimmelte. Dies genügte freilich, das Catgut zu vernichten und nur solches frisch bezogenes zu verwenden, das sich unter dem Mikroskop als unverfänglich erwiesen hatte.

Ueber Zubereitung und Verwendung des Catgut an der Leipziger Klinik macht mir Herr Dr. Hertzsch, Assistenzarzt der Klinik, folgende Mitteilung: Das Catgut wurde zu Anfang in der Form des Chromsäure-Catgut verwandt nach folgender Zubereitung: 2mal 24 Stunden in Sublimat 1 : 500, hierauf 6 Stunden in Chromsäure 4 : 1000 und zur Aufbewahrung in Carbolöl oder Glycerin 10 : 100.

Obwohl bei dieser Zubereitung das Material in aseptischer Beziehung allen Anforderungen vollkommen genügt, so wurde doch wegen seiner Zähigkeit und äusserst schweren Resorbierbarkeit von demselben abgegangen. Veranlassung dazu gaben die Granulombildungen, die regelmässig nach Totalexstirpation des Uterus in den vernähten Scheidenecken zur Beobachtung und öfteren Behandlung infolge verursachter Blutungen oder wegen Fluors kamen. Bei Amputationen der Portio, Colporrhaphien und Perineorrhaphien mussten zur Vermeidung oder Beseitigung des Fluors stets die Fäden entfernt werden, so dass dieses Material vor der Seide keinen Vorzug

mehr hatte. Wie wenig das Chromsäure-Catgut resorbiert wird, zeigte ein Fall, bei dem zum zweiten Male der Kaiserschnitt ausgeführt und der Uterusschnitt in der alten Narbe geführt wurde. Es wurde nämlich hiebei ein Faden mit durchschnitten, der vollkommen das Aussehen hatte, als wäre er erst in der allerletzten Zeit angelegt worden. Allerdings war derselbe so fest eingeheilt, dass seine Entfernung unmöglich wurde. Jetzt kommt demnach nur noch Juniperusöl-Catgut zur Anwendung (Präparation s. pag. 107). Um jedoch die volle Geschmeidigkeit zu erhalten, muss das Catgut von Zeit zu Zeit wieder in Juniperusöl gelegt werden, von dem aus es immer wieder in Alkohol kommt. Das so hergestellte Catgut gibt ein äusserst geschmeidiges und selbst in seiner dünnsten Form sehr haltbares und dabei durchaus keimfreies Nähmaterial. Die dicksten Sorten können in die Bauchhöhle versenkt werden und halten den stärksten Zug aus. Die beobachtete Dauer bis zur Resorbierung lässt sich nach den Scheidenoperationen ungefähr auf 8 Tage schätzen. Das Rohmaterial wird von Dronke in Berlin bezogen.

Mitteilung Volkmann's[1]) über Milzbrand nach Catgutimpfung. „Ich operierte unmittelbar hintereinander zwei Frauen an Brustkrebs; bei beiden waren durch die Operation sehr grosse Defekte erzeugt und ich suchte diese letzteren durch sog. „Spannnähte" möglichst zu vermindern. Zu diesen Nähten, welche in einer Entfernung von gegen 1 Zoll vom Wundrande angelegt wurden, um die Weichteile möglichst gegen einander zu ziehen, wurde Catgut benutzt und zwar aus einer und derselben kleinen Büchse, die dabei verbraucht wurde. Es traten nun bei beiden Kranken folgende Störungen ein: Bei der einen bildete sich an jedem Stichpunkt eine Haut-Zellgewebs- und zum Teil Muskel-Nekrose durch die ganze Dicke der gefassten Teile hindurch, so dass sich nekrotische Pfröpfe von der Grösse von Fingerphalangen ausstiessen. Die Kranke überstand. Bei der zweiten hingegen bildete sich oberhalb der Wunde und in einer Entfernung von derselben von 1 Zoll um den einen Stichpunkt herum eine harte Pustel, die sehr bald mit einer lividen Blase sich bedeckte. Die Blase platzte, die Epidermis wurde abgestossen; darunter lag die Haut gangränös und kirschrot, wie bei einer Erfrierung zu Tage, während an den andern Stichpunkten ebenfalls wie bei der ersten Kranken

1) Verhandlungen der deutschen Gesellsch. für Chir. 1877.

Nekrosen entstanden. Mittlerweile hatte sich um die zunächst noch kleine gangränöse Partie ein Kranz neuer Blasen mit hämorrhagischem Inhalt gebildet; das Zentrum des Erkrankungsherdes zerfiel und es bildete sich ein gangränöses, resp. diphtheritisches Geschwür, welches seinen Marsch gar nicht nach der Wunde zu nahm, sondern nach der Clavicula hinauf sich rasch vergrösserte, immer noch an der Peripherie von einem Kranze livider Phlyctänen umgeben, bald die Grösse zweier Männerhände überschreitend und über die Clavicula hinaufreichend, aber zunächst von der unveränderten Wunde immer noch durch einen vielleicht fingerbreiten Streifen gesunder Haut getrennt. Später ging dann diese Brücke verloren; der Brand griff auch auf die Wunde über, aber inficierte dieselbe nicht allgemein, sondern bloss einen Teil, etwa ein Sechstel derselben, durch eine scharf geschnittene Bogenlinie sich noch von der übrigen Wunde abgrenzend.

Ich halte in diesem Falle diese eigentümliche Form des diphtheritischen Brandes, der gar nicht von der Wunde ausging, mit grosser Sicherheit als durch Milzbrand-Kontagium hervorgerufen, und glaube, dass das Catgut den infektiösen Stoff enthielt. Wir haben in unserer Gegend, wo ja landwirtschaftliche Kultur und Mästung von Rindvieh par excellence betrieben werden, sehr oft die sog. Pustula maligna zu sehen. Ich kann Ihnen versichern, dass ich durchaus keine Differenz zwischen solchen Fällen und jenem eigentümlichen, von dem Stichpunkte eines Catgutfadens ausgegangenen Brande gefunden habe. Die Untersuchung des Blutes ergab hingegen bei unserer Kranken ein negatives Resultat in Bezug auf das Vorhandensein von Bakteridien; aber ich kann Ihnen sagen, dass, soweit meine Erfahrung geht, bei der Affektion, die man eben Pustula maligna nennt, und mit Milzbrand in Verbindung bringt, die von uns in jedem einzelnen Falle vorgenommene mikroskopische Untersuchung des Blutes stets resultatlos war. Bakteridien wurden in keinem einzigen solchen Falle im Blute der bezüglichen Kranken gefunden."

Bericht von Herrn Prof. v. Mosetig-Moorhof (briefliche Mitteilung vom 18. März 1889). „Ihre Frage, ob ich auch mit Catgut unangenehme Sequelen zu verzeichnen hätte, kann ich bejahend beantworten. Schon im Jahre 1887 beobachtete ich in zwei ganz ähnlichen Fällen von Semicastratio wegen Tuberculosis epididymis Eiterung im Verlaufe des mit Catgut unterbundenen Samenstranges, trotz gewissenhaft gepflogener Antisepsis. Nebenbei

sei bemerkt, dass ich das Vass deferens stets zu isolieren, vorzuziehen und an höchst erreichbarer Stelle abzuschneiden pflege, so dass nur die übrigen Komponenten des Samenstranges zumeist in zwei Partien unterbunden werden. Dazumal hatte ich aber das von der Schaffhauser Fabrik bezogene Carbol-Catgut nicht in Verdacht, glaubte vielmehr, dass ich mich sonst irgend einer Unterlassung im Versorgen der Wunde schuldig gemacht hätte; die Kranken genasen. Ein prägnanter, vollends überzeugender Fall kam mir 1888 vor. Ich bekam auf meine Station einen 56 Jahre alten Polizisten, der mit einer Epiplokele adcreta behaftet, schon 2 mal mit Darmincarceration früher aufgenommen worden war, welche jedoch beide Mal der Taxis wich. Der Mann verlangte mit Recht die Radikaloperation, um solchen Zufälligkeiten nicht wieder ausgesetzt zu sein; zumal sein Dienst ihn körperlichen Anstrengungen aussetzte und ein Bracherium ganz nutzlos sich erwies. Die Radikaloperation wurde mit allen antiseptischen Kautelen durchgeführt, das mit dem Bruchsacke verwachsene, knollig verdickte Netz partienweise mit Carbol-Catgut unterbunden, der Netzstiel sodann in die Bauchhöhle versenkt, der Bruchsack exstirpiert, der unterbundene Bruchsackhals properitoneal verlagert, 2 Pfeilernähte angelegt, die Wundränder vereinigt, drainiert und mit Jodoform verbunden. Am 2. Tage setzte Peritonitis ein, am 5. post operationem exitus lethalis. Bei der Nekroskopie fanden wir purulente Peritonitis in optima forma. Das abgebundene centrale Netzstück hochgradig entzündet, dessen Venen mit eiterigen Thromben erfüllt. Offenbar ging die Phlebitis suppurativa von der Abbindungsstelle aus, da die Erscheinungen dieser zunächst am intensivsten sich zeigten. Nunmehr war mir die Sache klar. Das Carbol-Catgut wurde proscribiert; ich habe es nie wieder angewendet. — Weiters entsinne ich mich, einen Fall von Ovariektomie an purulenter Peritonitis verloren zu haben — ich glaube 1885 — wobei ich den Stiel mit starkem Carbol-Catgut unterbunden hatte. Bei der Nekroskopie fanden wir den Stiel als Ausgangspunkt der Sepsis; da ich aber letzteren vor der Unterbindung mit der Péan'schen Zange eingeklemmt hatte, gab ich dieser die Schuld. — Längere Zeit nach dem vorerwähnten Falle von Radikaloperation unterband ich alles mit Sublimatseide (selbstzubereitete), erlebte zwar damit keinen Fall von Sepsis mehr, allein der Abgang der Schlingen durch langwierige, sehr störende Eiterungen zwang mich wieder zum Catgut zu greifen. Gegenwärtig bediene ich mich zur Gefässunterbindung, zu versenkten Abbin-

dungen und versenkten Nähten des Sublimat-Catgut und zwar des fabrikmässig bezogenen; nur zu Darmnähten nehme ich, der Feinheit halber, Sublimatseide. Catgut und Seide werden bis zum unmittelbaren Gebrauch in Sublimatlösung 1 ‰ gehalten."

Bericht von Herrn Dr. Max Schede in Hamburg (briefliche Mitteilung vom 21. Mai 1889). „Meine Erfahrungen über sogenannte Catgutinfektion kann ich kurz zusammenfassen: Allerdings haben auch wir zuweilen den Eindruck gehabt, dass Wundinfektionen durch Catgut herbei geführt worden seien, indem, wenn mit Catgut [1]) genäht worden war, zuweilen von jedem Stichkanal aus Entzündung und Eiterung sich verbreitete. So oft wir aber — und es ist sehr oft geschehen — soeben verwendetes Catgut zu Kulturversuchen benutzten, sind dieselben stets negativ ausgefallen. Dies scheint mir zu beweisen, dass nicht das Catgut an sich die Schuld an der Eiterung der Stichkanäle trug. Vielleicht war es die Nadel oder das Nadelöhr, vielleicht war der Faden, ehe er mit der Wunde in Berührung kam, irgendwo angestreift, und der Infektionsstoff haftete ihm nur äusserlich an. Dass selbst die stärksten Catgutnummern sicher desinficiert werden können, beweist wohl am besten, dass ich bei sehr zahlreichen Laparotomien bei Ovarientumoren und Uterusexstirpationen seit einer Reihe von Jahren keinen Fall habe septisch werden sehen, obwohl ich alle Ligaturen in der Bauchhöhle, auch die Stielunterbindungen mit Catgut ausführe. Ueber Seidenligaturen habe ich gar keine Erfahrungen, über Seidennähte aus den letzten 12 Jahren nur noch sehr wenige. Seit dieser Zeit brauche ich Seide auch zu Nähten nur ganz ausnahmsweise, z. B. bei Hasenscharten und anderen feineren Gesichtsplastiken — regelmässig zu den grossen, die ganze Dicke der Bauchdecken fassenden Nähten bei Laparotomien. Früher benutzte ich auch zu letzterem Zweck Catgut, habe es aber aufgegeben, weil es nicht immer lange genug hielt; Stichkanal-Eiterungen habe ich aber bei Seide reichlich so oft gesehen, wie früher bei Catgut, obwohl die Seide in Carbolsäurelösung gekocht wurde und jetzt in strömendem Wasserdampf sterilisiert und dann in Sublimat $^1/_{1000}$ aufbewahrt wird. Kurz, ich glaube von der ganzen Catgutinfektion kein Wort, ehe mir bewiesen wird, dass sorgfältig präpariertes Catgut — ich beziehe mir das Rohmaterial und be-

1) Die Erfahrungen beziehen sich auf Sublimat-Catgut.

sorge die Präparation selber — noch keimfähige Mikroorganismen enthält."

Bericht von Herrn Dr. Kappeler, Spitalarzt in Münsterlingen (briefliche Mitteilung vom 28. April 1889). „Im ganzen sind meine Erfahrungen über Catgut recht gute. Vor langen Jahren einmal begegnete mir eine tötlich verlaufende Sepsis nach Exstirpation einer Krebsstruma, die ich dem Catgut zuschrieb. Ich bezog damals das in Carbol-Oel aufbewahrte Catgut aus einer Verbandstofffabrik. Während der Operation wurde ein neues Fläschchen aufgemacht, und als dann zwei Tage nach der Operation nach den Ursachen der Sepsis gefahndet wurde und auch das Catgut zur Untersuchung kam, fand ich das Carbol-Oel zersetzt, übelriechend. Dies war der Anstoss dazu, alle antiseptischen Verbandstoffe selbst anzufertigen, und seit der Zeit kann ich mich auf keinen nicht aseptisch verlaufenden Fall erinnern, bei dem die Ursache im Catgut zu suchen war. Meines Erachtens ist eben Catgut bei Höhlennähten geradezu unentbehrlich. Noch will ich erwähnen, dass ich bei fortlaufenden Catguthautnähten zuweilen Saumgangrän beobachtete, die wohl der elastischen Schnürung des Catgut zuzuschreiben ist."

Bei einer mir in zuvorkommendster Weise zur Einsicht vorgelegten fortlaufenden, nicht ausgesuchten Serie von 50 Operationen, bei denen Catgut ausgedehnteste Verwendung fand, sind nur zwei Fälle nicht glatt verlaufen. Die Ursache des nicht ganz aseptischen Verlaufes sucht Kappeler in lange liegen gebliebenen Jodoformtampons. — Präparation des Sublimatcatgut: 24 Stunden in 5 % Sublimat-Glycerinlösung; Aufbewahrung in: 1 Teil Sublimat, 100 T. Spirit. rect., 20 T. Glycerin.

Bericht von Herrn Prof. Socin in Basel (briefliche Mitteilung vom 13. Februar 1889). „Ich habe Jahre lang Catgut ausschliesslich gebraucht, auch für die Hautnaht; Catgut verschiedener Provenienz und verschiedener Zubereitung. Ein einziges Mal, als ich noch das erste von Lister empfohlene, in Carbol-Oel aufbewahrte Catgut brauchte, erlebte ich einen unzweideutigen Infektionsfall. Später brauchte ich Seide für die Naht, Catgut in der Tiefe. Als die Arbeit von Kocher erschien, brauchte ich ausschliesslich dünne Seide nach seiner Empfehlung. Jetzt bin ich wieder bei Operationen, die sehr viele Ligaturen erfordern, für diese zum Catgut zurückgekehrt, weil oft bei der Seide nach 2 bis

3 Monaten die Ligaturen sich unter Bildung eines kleinen, ganz aseptischen Abscesses unter der Narbe abstossen."

Beobachtungen von Neuber[1]). „Als Unterbindungsmaterial verwenden wir Kocher'sches Catgut; die Lister'schen Präparate sind uns nicht sicher genug und die von Czerny neuerdings wieder empfohlene Seide ist zwar aseptisch, hat aber verschiedene andere Nachteile. Das alte Lister'sche Catgut haben wir lange benutzt, kamen jedoch von dem Gebrauch desselben zurück, nachdem es mehrfach die direkte Veranlassung zu Misserfolgen geboten hatte. Wir sahen nicht selten circumskripte Eiterungen, welche zweifellos ihren Ausgang von den Catgut-Ligaturen oder Stichkanälen nahmen, während bei Seidenligaturen derartige Störungen nicht auftraten. Wenn diese Eiterungen auch relativ selten und nie von ernster Bedeutung waren, so vereitelten sie dennoch zuweilen die prima intentio und bewiesen die hinsichtlich der aseptischen Eigenschaften ungenügende Qualität des Lister'schen Catgut. — Das neue Chromcatgut Lister's ist nicht besser als das alte Präparat. Nach diesen Erfahrungen schafften wir das Catgut ab und bedienten uns fernerhin der Seide nach Czerny. Diese Seide ist zwar aseptisch, wird aber nicht resorbiert; die Ligaturen heilen nicht immer ein und die Nähte müssen entfernt werden — eine kleine Unbequemlichkeit für den Arzt, eine Verzögerung der Heilung, ja sogar eine geringe Infektionsgefahr für die bei der Entfernung jeder einzelnen Naht aufs neue irritierte Wunde. So sahen wir mehrere Patienten, welche mit vollkommen primär geheilten Wunden entlassen waren, nach 1/4 oder 1/2 Jahr wieder. Sie hatten sich bis dahin ganz wohl befunden; allein allmählich entstand in der Umgebung der Narbe eine schmerzhafte Anschwellung. Nach Eröffnung derselben entleerte sich mit dem abfliessenden Eiter eine Seidenligatur, oder wir eröffneten ein Granulationslager, in dessen Centrum Seidenfäden lagen. Also auch mit der Seide waren wir nicht zufrieden, bemühten uns daher wieder, ein resorbierbares, gleichzeitig aber zweifellos aseptisches Material zu beschaffen und glauben ein solches in dem Kocher'schen Catgut gefunden zu haben."

Erfahrungen Czerny's (briefliche Mitteilung vom 18. März 1889). „Bekanntlich habe ich die in 5 % Carbolwasser gekochte Seide

1) Anleitung zur Technik der antiseptischen Wundbehandlung und des Dauerverbandes. 1883, p. 26.

zur versenkten Ligatur in die Praxis eingeführt. Ich bin bei derselben Präparation geblieben, nur dass ich auf Grund von genauen Experimenten Winiwarter's die Seide je nach der Dicke von 10 Minuten bis 1½ Stunden kochen lasse, wobei das Carbolwasser jede halbe Stunde gewechselt wird. Dann liegt die gekochte Seide in 2 % Carbolwasser bis zum Gebrauch. Sublimat hat sich nicht bewährt, da es die Seide zu mürbe macht. Catgut beziehen wir von Dronke, lassen es je nach der Stärke 4—8 Stunden in 1‰ wässeriger Sublimatlösung liegen und dann in Alkohol bis zum Gebrauch aufbewahren. Ich habe keine Infektion gesehen, welche ich auf das Näh- oder Ligaturmaterial hätte mit Grund zurückführen können. Für Ligaturen brauche ich meist Catgut, für Naht Seide. Wo es auf die Sicherheit des Materials ankommt, ziehe ich Seide vor: für Ligaturen bei Kropf, Mastdarmexstirpationen, allen intraperitonealen Ligaturen, für Naht am Darm, Magen. Ich habe nie einen Nachteil von der Seide gesehen, wenn auch bei eiternden Wunden manchmal eine Ligatur abgestossen wird. Bei Resektionen, Amputationen ziehe ich für die Ligatur Catgut vor, weil es rascher resorbiert wird als Seide. Bei Schröder'schen Uterusexstirpationen versuchte ich Catgut, um adhäsive Verklebung zu vermeiden, hatte aber zweimal Nachblutungen zu beklagen, was mir bei Seidennähten am Uterus niemals vorkam. Für Blasenscheidenfisteln, Dammoperationen habe ich bisher stets Silberdraht und im letzten Jahr Silkworm mit bestem Erfolg gebraucht, weil diese Fäden nicht imbibitionsfähig sind und deshalb eine sekundäre Infektion des Stichkanales weniger zulassen als Seide oder Catgut mit kapillären Räumen."

Erfahrungen aus der chirurg. Klinik des Herrn Prof. Bruns in Tübingen (briefliche Mitteilung von Herrn Prof. Garrè. 1. März 1889). „Wir brauchen Catgut zur Unterbindung und zwar ausschliesslich; so werden bei Amputationen 20—60—70 Ligaturen notwendig. Eine Reihe von 200 Amputationen ergibt 87 % primäre Heilung, wobei die Fälle, wo wegen Sepsis, Gangrän etc. amputiert wurde, inbegriffen sind. Von den Strumaoperationen, besonders den intraglandulären Ausschälungen ist alles trotz sehr vieler versenkter Catgutligaturen p. p. geheilt. Bei Mamma-Amputationen mit Achselausräumung weiss ich von 24 Fällen, dass nur 2 p. secund. int. heilten. Bei 6 Amputationen mit versenkten Muskelnähten ebenfalls primäre Vereinigung. Seit ¾ Jahren wird das Rohcatgut von Weber in Genf bezogen, es ist von vorzüglicher

Qualität. Präparation: 24 Stunden in Juniperus-Oel, dann 2—5 Tage in Alkohol vor dem Gebrauch. Summa: Wir sind mit dem Catgut sehr zufrieden."

Bericht von Herrn Prof. Riedinger in Würzburg (briefliche Mitteilung vom 4. März 1889). „Ich benutze stets zur Ligatur Catgut in verschiedener Stärke dem Lumen des Gefässes entsprechend. Ebenso verwende ich Catgut zum Abschnüren der Ovarialstiele, zur Periost-, Sehnen- und Muskelnaht etc. Auch bei der Darmnaht habe ich fast ausschliesslich feinstes Catgut und nur selten Seide verwendet. Mein Prinzip ist im allgemeinen, da Catgut zu verwenden, wo die Hautwunde definitiv geschlossen wird. Ich beziehe das Material seit einer langen Reihe von Jahren aus der Fabrik von Paul Hartmann in Heidenheim direkt, meist in grösseren Quantitäten. Es wird dann nur kurz vor der Verwendung auf etwa 5—10 Minuten, manchmal aber auch kürzere Zeit in 3 % Carbollösung gelegt, wobei ich hauptsächlich von der Ansicht geleitet bin, die Fäden, welche beim Herausnehmen, Abschneiden etc. vielleicht verunreinigt werden könnten, da dies doch meist vom Wartpersonal geschieht, gründlich zu desinficieren. Es kommt nur Carbolcatgut in Anwendung, Chrompräparate habe ich nur selten gebraucht, ich bin der Ansicht geworden, dass es spröde ist. Zur Hautnaht verwende ich dagegen ausnahmslos Seide in den verschiedensten Nummern. Was meine Resultate mit Catgut anlangt, so bin ich ausserordentlich zufrieden. Ich habe nie etwas Unangenehmes damit erlebt, die Wundheilung ging ganz regelmässig glatt von statten.

In einem Fall von Ovariotomie verloren wir eine Kranke an Tetanus, der sich am 11. Tage einstellte. Es war dies ein Fall, bei dem zum Austupfen der Abdominalhöhle Gaze verwendet wurde, welche durch mehrstündiges Kochen im Wasser sterilisiert worden war. Sonst verwende ich nur Gaze, die vor der Operation in 3 % Carbollösung gelegen hatte. Ob Catgut am Entstehen des Tetanus Schuld trägt, wage ich nicht zu behaupten. Die Obduktion hat nichts von Belang ergeben."

Bericht von Herrn Prof. Lossen in Heidelberg (briefliche Mitteilung vom 18. März 1889). „Was Ihre Frage wegen des Catgut betrifft, so kann ich Ihnen mitteilen, dass ich mit dem von mir seit 11 Jahren verwendeten Material noch niemals schlechte Erfahrungen gemacht habe. Weder eine Eiterung die auf Catgut zurückzuführen war, habe ich beobachtet, noch gar

eine diphtheritische oder septische Infektion. Ich verwende Catgut zur Unterbindung, zu Tiefennähten, zu Nähten am Os uteri, zur Mastdarmnaht, bei der triangulären Dammnaht, zu den obersten Scheidennähten bei Kolporrhaphie, und habe nie gesehen, dass von ihm aus eine Infektion ausgegangen wäre. Ich beziehe das Catgut direkt von Hartmann in Heidenheim, in den letzten Wochen durch seinen hiesigen Vertreter Maquet. Meine Angaben über Catgut als Ligaturmaterial beziehen sich natürlich auch auf Amputationen, bei welchen nur die Hauptarterienäste mit carbolisierter Seide ligiert werden."

Antwort von Herrn Geheimrat Thiersch auf meine Anfrage. „Mit Catgut haben wir noch keinen üblen Zufall erlebt. Zu versenkten Nähten und Ligaturen wird es fast ausschliesslich, zu oberflächlichen teilweise verwendet. Wir beziehen das Rohcatgut von Dronke in Berlin."

Bericht aus der chirurg. Abteilung des städtischen Krankenhauses in Dresden (briefliche Mitteilung von Herrn Medizinalrat Stelzner 26. März 1889). „Auf Ihre Anfrage teile ich Ihnen mit, dass auf der chirurgischen Abteilung des Stadtkrankenhauses in Dresden zur Unterbindung und teilweise auch als Nahtmaterial nach wie vor Catgut gebraucht wird und dass wir niemals einen Uebelstand, der mit dem Catgut verbunden war, noch weniger eine Infektion durch Catgut beobachtet haben. Auch die grössten Operationswunden, wo zahlreiche Catgut-Unterbindungen notwendig werden, wie z. B. Strumaexstirpationen, heilen fast ausnahmslos p. primam. Auch ein nachträgliches Ausstossen der Catgutligaturen kam nie vor. Wir bereiten unser Catgut selbst und verwenden niemals käufliches. Die Zubereitung ist folgende: „Rohe Darmsaiten, die wir aus einer Darmsaitenfabrik beziehen, werden in Wasser abgewaschen, dann in 1 : 100 Sublimatlösung in ein offenes Gefäss gelegt und 12 Stunden liegen gelassen. Hat sich dann Fett abgesondert, so wird die Darmsaite nochmals auf 12 Stunden in neue Sublimatlösung gelegt, dies geschieht eventuell auch ein drittes mal. Dann wird die Darmsaite mit einer reinen Kompresse abgetrocknet, auf Glas gewickelt und in absolutem Alkohol aufbewahrt. Unmittelbar vor dem Gebrauch wird jeder Faden nochmals durch eine Sublimatlösung $^1/_{1000}$ gezogen."

Bericht von Herrn Prof. Schinzinger in Freiburg (briefliche Mitteilung vom 7. März 1889). In meiner chirurgischen Privatklinik benütze ich seit 1872 sowohl Catgut als

Mitteilung von Herrn Dr. Haffter in Frauenfeld (Antwort auf mein Schreiben vom 25. April 1889). „Pcto. Catgut habe ich seiner Zeit einen Krieg mit der internationalen Verbandstofffabrik geführt. Anno 1879 starb mir eine Wöchnerin am 3. Tage post partum an ganz foudroyanter Sepsis. Die Obduktion ergab, dass der Ausgangspunkt das genähte Perinaeum war. Damals publizierte Mitteilungen lenkten meine Aufmerksamkeit auf das beim Nähen verwendete Catgut. Es war eine dicke Nummer Carbol-Oel-Catgut; als ich das Fläschchen mit dem Reservevorrat untersuchte, entstieg demselben ein aashafter Geruch und ich fand diesen Geruch bei allen dickeren Carbolcatgutnummern. Ich legte nun in Schaffhausen Protest gegen alles Carbol-Oel-Catgut ein. Mit dem seither verwendeten Catgut habe ich nie etwas Unangenehmes erlebt, wie nachträgliches Ausgestossenwerden der Ligaturen etc. Seit 4 Jahren benutze ich selbstpräpariertes Droncke-Catgut. Präparation: Abbürsten mit Aether, dann 24 Stunden Einlegen in Ol. Terebinthinae, nachher Aufbewahren in Sublimat 1, Alkohol 900, Glycerin 100."

Bericht von Herrn Dr. Wiesmann, Spitalarzt in Herisau (Antwort auf mein Schreiben vom 22. Juni 1889). „Seit April 1885 habe ich im Herisauer Krankenhause ca. 560 grössere und kleinere Operationen ausgeführt, darunter ca. 35 Kropfexstirpationen, 20 Herniotomien etc. Als Unterbindungsmaterial habe ich fast ausschliesslich Catgut gebraucht; nur bei Ovariotomien und supravaginalen Uterusamputationen habe ich gekochte Seide zum Vernähen des Stumpfes verwendet. Während des ersten Jahres verwendete ich Lister's Carbolcatgut von der internationalen Verbandstofffabrik; ohne mit demselben gerade unangenehme Erfahrungen gemacht zu haben, zog ich es dann seit Sommer 1886 vor, Sublimatcatgut zu verwenden, das im Hause selbst präpariert wird. Das rohe Catgut beziehen wir von J. Weber in Genf. Ein Fall von Sepsis ist während der ganzen Zeit von 4¼ Jahren im Spital nicht vorgekommen, und zwar nicht nur kein Todesfall, sondern auch kein leichter, in Genesung ausgehender Fall. In ganz vereinzelten Fällen sind Catgutligaturen mit dem Sekret abgegangen; in der Erinnerung habe ich kaum ein halbes Dutzend. Ich habe also absolut keinen Grund, gegen das Catgut misstrauisch zu sein und werde es nach wie vor als Ligaturmaterial verwenden."

Bericht von Herrn Dr. v. Mandach, Spitalarzt in

Schaffhausen (Antwort auf mein Schreiben vom 8. Febr. 1889). „Als Unterbindungsmaterial benutzten wir anfangs ausschliesslich Lister's Catgut aus der internationalen Verbandstoff-Fabrik. Dasselbe wurde damals in 20 % Carbolöl aufbewahrt und erwies sich nach kurzer Zeit als sehr brüchig. Auf unsere Reklamationen hin wurden in der genannten Fabrik verschiedene Versuche gemacht, und es stellte sich heraus, dass Catgut weder in 20 % noch in 10 % Carbolöl auf die Dauer haltbar sei, sondern dass man hiezu bloss 5 % Carbolöl nehmen dürfe. Sobald der Aufsatz von Prof. Kocher über Juniperus-Alkohol-Catgut erschien und das Präparat im Handel auftauchte, benützten wir dasselbe mit gutem Erfolg. Mit der Zeit stellte es sich jedoch heraus, dass das Catgut sehr hart und spröde wurde, und der absolute Alkohol infolge seiner leichten Flüchtigkeit und hygroskopischen Eigenschaft eine wenig zuverlässige Flüssigkeit für ein so wichtiges Präparat der antiseptischen Technik sei. Wir versuchten daher einige Zeit in 5 % Carbolwasser ½ Stunde lang gekochte und darin aufbewahrte Strangseide. Da wir jedoch hiebei hie und da einen Abscess in längst geheilten Wunden beobachteten, bekehrten wir uns wieder zum Catgut und wählten das inzwischen auf den Markt gelangte Carbol-Chromsäure-Catgut. Wir streifen vor dem Gebrauch das adhärente Oel mit einem Läppchen Sublimatgaze vom Catgut ab und legen dasselbe in eine 1 ‰ wässerige Sublimatlösung. So erhalten wir in einer Viertelstunde ein vollkommen weiches, zähes Unterbindungsmaterial, das uns noch in keinem Fall im Stiche gelassen oder Anlass zu Klagen gegeben hätte. Als Nähmaterial benützen wir für tiefe Suturen immer in 5 % Carbolsäure gekochte Strangseide und zwar kommt dieselbe direkt aus dem Carbolwasser ungewichst zur Verwendung. Bei den seltenen Ausnahmen, wo Eiterung eines Stichkanals vorkam, liess sich immer eine Unregelmässigkeit in der Aufbewahrungsweise nachweisen (z. B. mangelhafter Schluss des Gefässes). Zu oberflächlichen Knopf- und fortlaufenden Nähten benutzten wir experimenti causa bald Catgut, bald Seide, hatten aber bei beiden so befriedigende Resultate, dass wir weder das eine noch das andere verwerfen wollten. Noch möchte ich bemerken, dass wir für ganz grosse Arterien nie Catgut sondern Carbolseide benutzen und zwar aus Furcht, der Knoten könnte bei rascher Resorption des Catgut dem arteriellen Druck nicht widerstehen. Diese Furcht beruht auf rein theoretischen Reflexionen und ist durch keinen selbst erlebten Unglücksfall begründet. Eine schwere Wundinfektion hatten wir

noch nie durch Unterbindungsmaterial veranlasst gefunden, ein Erysipel nach einer Operation überhaupt noch nie erlebt."

Antwort von Herrn Dr. v. Muralt, Direktor des Kinderspitals in Zürich (auf mein Schreiben vom 13. April 1889). „Wir haben unser Material durchmustert, aber ich kann mich weder dort noch in der Privatpraxis eines Falles erinnern, wo ich das Catgut einigermassen mit Sicherheit als Ursache einer Infektion anschuldigen könnte."

Antwort von Herrn Dr. Fritzsche, Spitalarzt in Glarus (Schreiben vom 1. März 1889). „Leider bin ich nicht im Fall, Ihnen für Ihre Untersuchung ein verwertbares Material liefern zu können. Ich muss mich mit der allgemeinen Bemerkung begnügen, dass ich zwar schon den Eindruck hatte, Catgut habe im gegebenen Falle Anlass zur Wundeiterung gegeben, dass ich jedoch keinen Fall erlebte, in welchem die Infektion durch Catgut mit einiger Sicherheit angenommen werden könnte."

Bericht aus der gynäkol. Klinik Säxinger's in Tübingen (durch Herrn Prof. Garrè gütigst übermittelt). Bezugsquelle des Roh-Catgut: Hartmann in Heidenheim. Präparation: 24 Stunden in 1 % Sublimatalkohol, dann gerollt und aufbewahrt in Sublimat 1,0, Alkohol absol. 400,0, Glycerin 40,0. Direkt aus dieser Flüssigkeit zum Gebrauch. Bei Kolporrhaphien werden stets 3—6 Catgutsuturen von der Stärke Nr. 2 versenkt. Resultate in den letzten 4 Jahren sehr zufriedenstellend; keine Eiterungen.

Bericht aus der gynäkol. Klinik des Herrn Prof. Wyder in Zürich (Antwort von Herrn Dr. Häberlin auf mein Schreiben). Erfahrungen bei Laparotomie: Bauchnaht mit Seide; in einem einzigen Fall Eiterung der Stichkanäle. Zu versenkten Nähten: Seide, ohne Reaktion eingeheilt. Bei Kolporrhaphien Sublimatcatgut aus der internationalen Verbandstoff-Fabrik; stets gute Heilung!

Hofmeier[1]). „Zur Anwendung versenkter Catgutnähte bei plastischen Operationen am Damm": Gestützt auf das Resultat von 22 Kolporrhaphien muss ich die Anwendung versenkter Catgutnähte zur möglichst vollkommenen Adaptierung breiter Wundflächen als ein vortreffliches Mittel zur Erreichung des Zweckes empfehlen und

1) Hofmeier. Berliner klin. Wochenschr. 1884.

muss ihnen nach meinen Beobachtungen einen erheblichen Vorteil vor den tiefen Seidensuturen zuerkennen.

Die Erfahrungen der Züricher Klinik. Die Wandlungen in der Antiseptik, welche an hiesiger Klinik in den Jahren 1881—1886 sich vollzogen, sind vom Leiter der Klinik [1]) in einem vor der Gesellschaft der Aerzte in Zürich gehaltenen Vortrage des ausführlichen geschildert worden. Auf die dort niedergelegten Thatsachen und auf eigene, in 4jähriger Assistentenzeit gemachte Beobachtungen stützen sich die folgenden speziell mit dem Ligaturmaterial gemachten Erfahrungen. Der Zeitraum, der mir das Material zu diesen Untersuchungen liefert, umfasst die 7 Jahre der Krönlein'schen Wirksamkeit und zerfällt in die Perioden der Carbolantiseptik 1881—1884 und der Sublimatantiseptik 1884—1889.

In der Carbolzeit wurden die Lister'schen Kautelen streng beobachtet, nur der Spray ward ausser Funktion gesetzt. Zur Wunddesinfektion, zur Desinfektion von Händen, Instrumenten, Schwämmen etc. dienten 3—5 % Lösungen. Die Vorschriften des Lister-Verbandes wurden strikte befolgt. Das Jodoform fand beschränkte Anwendung.

Das Catgut wurde als Carbolöl-Catgut aus der internationalen Verbandstoff-Fabrik in Schaffhausen bezogen und diente ausschliesslich zur Gefäss- und Stielligatur, selten zur Hautnaht. Vor dem Gebrauch wurden die einzelnen Fäden stets aus dem Carbolöl in 3 % wässerige Carbollösung gelegt. Chromsäure-Catgut wurde nicht benutzt. Es wurden keine Beobachtungen gemacht, welche mit einiger Wahrscheinlichkeit darauf hingewiesen hätten, dass eine Wundinfektion durch Catgut veranlasst worden sei.

Was die Erfolge der Carbolantiseptik im Allgemeinen betrifft, so gebe ich zu ihrer Illustration folgende Sätze Krönlein's wieder: „Trotz der Sicherheit des aseptischen Verlaufes bei den meisten Operationen und Verletzungen, trotz des Fehlens der accidentellen Wundkrankheiten in der Klinik, war ich doch mit der Carbolantiseptik je länger je weniger zufrieden und sehnte mich förmlich darnach, der Carbolsäure den Laufpass zu geben, sobald ein anderes Mittel geboten würde, welches an antiseptischer Wirkung

1) Krönlein. Ueber die Antiseptik auf der chirurg. Klinik in Zürich. Korr.-Bl. für Schweizer Aerzte. 1887. Nr. 3.

der Carbolsäure nicht nachstünde, der deletären Wirkungen dieses Antiseptikums auf den menschlichen Organismus aber ermangelte."

Im September 1884 wurde die Carbolantiseptik verlassen und durch Sublimatantiseptik ersetzt. Das Jodoform wurde in seiner ergänzenden Rolle im antiseptischen Apparat belassen. An Stelle des Carbols trat als allgemeine Desinfektionsflüssigkeit die Sublimatlösung in der Konzentration von 1 : 5000—1 : 1000, gewöhnlich 1 : 1000. Durch Herrn Kantonsapotheker Keller wurde 1887 die saure Sublimat-Kochsalzlösung [1]) für unsere Klinik hergestellt; dieselbe findet bis zum heutigen Tage ausschliesslich Verwendung und hat sich als vollständig haltbar und sicher erprobt; sie dient zur Hautdesinfektion, zur Wunddesinfektion, zur Desinfektion des Näh- und Unterbindungsmateriales. Die Carbolsäure wird, als keineswegs vollständig entbehrlich, in den gebräuchlichen Lösungen zum Sterilisieren der Instrumente und zur Präparation der Schwämme benutzt. In 5 % Carbollösung werden auch die in Sublimat nicht haltbaren Gummidrains aufbewahrt. Die Seide wird lange vor dem Gebrauch in Sublimat 1 ‰ gelegt, eine Schädigung ihrer Resistenz wurde dabei nicht beobachtet.

Mit dem Einführen der Sublimatantiseptik wurde von Stund an ausschliesslich Sublimatcatgut in den Gebrauch gezogen. Es wurde stets und wird jetzt noch präpariertes, käufliches Catgut verwendet. Bezugsquellen: Internationale Verbandstoff-Fabrik Schaffhausen, Schweizerische Verbandstoff-Fabrik Russenberger in Genf. Der jährliche Konsum beträgt durchschnittlich 200 Fläschchen, es sind demnach in den 4 Jahren, mit denen wir hier zu rechnen haben, 800 Fläschchen aufgebraucht worden. Es werden nie grosse Quantitäten auf einmal bezogen, sondern je nach Bedarf 10—20 Fläschchen in den Züricher Filialen der genannten Fabriken angekauft. Ein Fläschchen wird oft zu mehreren, an verschiedenen Tagen stattfindenden Operationen benutzt; es bleibt mit Kork verschlossen bis zum Wiedergebrauch an seinem Platze stehen. Vor der Operation wird eine der Catgutrollen aus dem, in den gelieferten Glasfläschchen enthaltenen Sublimatalkohol (dessen Konzentration wir kennen, als Fabrikgeheimnis jedoch respektieren sollen) herausgenommen und in Fäden geschnitten; diese letzteren kommen in 1 ‰ wässerige Lösung zu liegen und werden aus dieser

1) Krönlein. Zur Sublimatfrage. Korresp.-Bl. für Schweizer Aerzte. 1888. Nr. 4.

Flüssigkeit heraus dem Operateur zugereicht. Mit diesen Fäden werden alle Gefässe grossen und kleinen Kalibers unterbunden; ausser zur Gefässligatur fanden sie, wie aus den folgenden detaillierten Berichten hervorgeht, ausgedehnte Verwendung zur Stielligatur, zu fortlaufenden und versenkten Nähten, höchst selten zur Hautnaht.

Der antiseptische Verband unserer Sublimatperiode ist ein kombinierter Sublimat-Jodoformverband. Auf die Wunde kommt als Protektiv eine Lage von Jodoformgaze zu liegen, darüber eine Schichte von Sublimatholzwollekissen, befestigt durch sublimierte Gazebinden. Da, wo die Kissen nicht ganz genau anliegen und nicht vollständigen Abschluss der Wunde gegen die Luft bewerkstelligen, wird Bruns'sche Watte aufgelegt und durch die Touren einer in Sublimatlösung getauchten, gestärkten Gazebinde festgehalten.

Damit habe ich eine Uebersicht über den Modus der antiseptischen Wundbehandlung gegeben; auf Einzelheiten werde ich später einzutreten Gelegenheit finden. — Das Urteil über die Erfolge der Sublimatantiseptik entnehme ich wiederum dem Vortrage Krönlein's. Was dort im Jahre 1886 gesagt ist, gilt, nachdem 2 weitere Jahre neue Erfahrungen gebracht haben, heute noch.

„Das Sublimat übertrifft die Carbolsäure in jeder Beziehung. Man darf sagen, seine antiseptische Wirkung ist eine absolut sichere, zuverlässigere als die der Carbolsäure. Dabei reizt es die Wunde und die Wundumgebung weit weniger als diese, und die Wundsekretion ist demzufolge auch eine geringere. Nie habe ich eine vollkommen ideale prima reunio bei grossen Operationswunden so häufig eintreten sehen, als während der verflossenen 2 Jahre."

Indem ich im folgenden speziell die Catguterfahrungen dieser 2. Periode unserer Antiseptik zu besprechen beginne, suche ich den Beweis zu leisten, dass jenes, im Zeitraum von 4 Jahren verbrauchte, aus 2 verschiedenen Fabriken bezogene Sublimatcatgut niemals zu merkbaren Störungen im Wundverlauf Veranlassung gegeben haben kann. Eine summarische Zusammenstellung und Beurteilung der operativen Resultate dürfte hiezu nicht genügen. Mit dem einfachen Diktum: „Wir haben nichts Unangenehmes erlebt", will ich mich nicht zufrieden geben. Der Einblick jedoch in den Wundverlauf einer langen Reihe von Operationen, bei denen Catgut zu zahlreichen Ligaturen oder zu versenkten Nähten verwendet wurde, dürfte eine Schlussfolgerung

in diesem Sinne möglich machen. Es kann sich dabei nicht um Operationen handeln, bei denen die, den operativen Eingriff indicierende Affektion durch ihren infektiösen Charakter schon die Erzielung der Asepsis überhaupt in Frage stellt, sondern es können allein solche Fälle massgebend sein, bei denen eine Infektion nur auf den durch die Operation gesetzten Kontakt der Gewebe mit dem antiseptischen Apparat zurückzuführen ist. Als diesen Anforderungen am besten entsprechend hielt ich für meine Zwecke vor Allem geeignet: Strumektomien, Herniotomien und bestimmte Fälle von Laparotomien. Von diesen Operationen habe ich jeweils eine die Jahre 1885 bis 1888 umfassende Serie von Fällen tabellarisch zusammengestellt. Das Hauptinteresse habe ich dabei selbstverständlich den Notizen über den Wundverlauf geschenkt.

Herniotomien.

Um Wiederholungen in den Krankennotizen zu vermeiden, schicke ich der Tabelle einige Bemerkungen über die bei der Herniotomie gebräuchliche Operations- und Verbandtechnik voraus.

Die Haut wird rasiert, mit Seife und Wasser gereinigt und mit Sublimat 1 ‰ irrigiert. Zur Wunddesinfektion dient Sublimatlösung 1 : 3000—1 : 2000. Alle blutenden Gefässe werden mit Catgut unterbunden. Der Bruchsack wird, wo er abgetragen werden kann, durch Catgut Nr. 3 am Bruchsackhals in 2 Portionen abgeschnürt. Bei kongenitischen Brüchen, wo Isolierung und Exstirpation nicht möglich ist, wird durch fortlaufende Catgutnaht die Bruchsackwand in Kontakt gebracht. Vorgefallenes Netz wird meist in 2—3 Partien durch Catgut abgeschnürt; die grösseren Netzgefässe werden dabei isoliert gefasst und unterbunden; der abgeschnürte periphere Teil des Netzes wird abgeschnitten, der centrale in die Bruchpforte zurückgeschoben. Zur Naht der Bruchpforte, die selten ausgeführt wird, wird Catgut benutzt. In's Bruchbett wird ein kurzes, kleinkalibriges Drainrohr eingelegt. Ueber der gut ausgetrockneten Wunde wird die Haut mit Seideknopfnähten vereinigt. Auf exaktes Anlegen des antiseptischen Verbandes wird viel Gewicht gelegt. Wenn nicht irgend eine Indikation zu früherem Verbandwechsel auffordert, bleibt der 1. Verband 5—8 Tage liegen; dann werden Drain und Suturen entfernt. Je nach dem Stand der Heilung wird ein zweiter, ebenfalls voluminöser oder ein vereinfachter Verband appliziert.

1885.

1) Rossi, W., 44 J. Diagnose: H. cruralis irreponibel. non incarc. Operation: 25. II. Radikaloperation, Doppelligatur des Bruchsackes mit Catgut. Verlauf und Ausgang: 3. III. 1. Verbandwechsel. Prima reunio bis auf die Drainstelle. 10. III. Nach glattem, afebrilem Verlauf geheilt entlassen.

2) Hasler, E., 69 J. Diagn.: H. cruralis tubae incarc. Operat.: 15. V. Débridement. Reposition der Tube. Catgutligatur des Bruchsackes. Verl. u. Ausg.: 23. V. 1. Verbandw Drain und Suturen entfernt. 4. VI. Mit granulierender Drainstelle entlassen Afebriler Verlauf.

3) Peier, A, 48 J. Diagn.: H. cruralis incarc. omentalis. Operat.: 7 VI. Netz mit dem Bruchsack ligiert und abgetragen. Verl. u Ausg.: 23. VI. Total reaktionsloser Verlauf. 28. VI. Geheilt entlassen.

4) Zollinger, E , 69 J. Diagn.: H. cruralis incarc. omentalis. Operat.: 18. V. Netz samt Bruchsack mit Catgut doppelt ligiert und abgetragen. Verl. u. Ausg.: 24. V. Plötzlicher Kollaps und Exitus let. Autopsie: Keine Spur von Eiterung. Keine Peritonitis, auch nicht an der Ligaturstelle des Netzes. Endocarditis. Insufficienz der Mitralis.

5) Brändli, Fr., 54 J. Diagn.: H. cruralis incarc. intestin. Operat.: 4. X. Reposition der Darmschlinge nach Débridement. Catgutligatur des Bruchsackes. Verl. u. Ausg.: 13. X. 1 Verbandw. Wunde bis auf eine kleine Stelle primär vereinigt. Drain und Suturen entfernt. 16. X. Geheilt entlassen. Afebriler Verlauf ohne jede Störung.

6) Stünzi, Fr., 30 J. Diagn.: H. cruralis irreponib. intest. incarc. Operat.: 30. VI. Débridement. Reposition der Darmschlinge. Catgutligatur des Bruchsackes. Verl. u. Ausg.: 4. VII. 1. Verbandw. Nichts besonderes. 15. VII. Geheilt entlassen.

7) Moser, Fr., 69 J. Diagn : H. crural. omental sin. non incarc. Operat.: 7. I. Bruchsack mit Netz durch Catgut ligiert und abgetragen. Verl u. Ausg.: 16. I. 1. Verbandw. Wunde schön. Sekret gering. Suturen entfernt. 1. II. Geheilt entlassen. Ungestörter, afebriler Verlauf.

8) Guggenbühl, Fr., 50 J. Diagn.: H. cruralis incarc. omental. Operat.: 22. X. Doppelligatur durch Netz und Bruchsack. Verl. u. Ausg.: 29. X. 1. Verbandw. Prima reunio. 2. XI. Wunde sehr schön. 6. XI. Geheilt entlassen.

9) Weidmann, A., 65 J. Diagn.: H. inguin. incarc. intestin. Operat.: 16. IV. Débridement. Reposition. Catgutligatur des Bruchsackes. Verl. u. Ausg.: 20. IV. 1. Verbandw. Gutes Aussehen der Wunde. Geringe Sekretion. 11. V. Entlassung mit kleinem Granulationsknötchen.

10) Meier, R., 48 J. Diagn.: H. cruralis intestin. incarc. Operat.: 14. IV. Débridement. Reposition der Schlinge. Catgut-Doppelligatur des Bruchsackes. Verl. u. Ausg.: 20. IV. 1. Verbandw. Wunde reaktionslos. Verlauf afebril. 8. V. Geheilt entlassen.

11) Ruegg, A., 72 J. Diagn.: H. inguinalis irreponib. non incarc. Operat.: 8. III. Radikaloperation. Isolierung des Bruchsackes. Catgutligatur. Abtragen des Bruchsackes. Verl. u. Ausg.: 14. III. 1. Verbandw. Prima reunio. 29. III. Drainmündung noch nicht geschlossen; sonst Verlauf ungestört. Temperatur erreicht nie 38°. 11. IV. Geheilt entlassen.

12) Meier, J., 30 J. Diagn.: H. inguinalis incarc. intestin. Operat.:

10. XII. Abtragen des Bruchsackes nach Catgut-Doppelligatur. Verl. u. Ausg.: 17 XII. 1. Verbandw. Wunde bis auf die Drainstelle geschlossen. Suturen entfernt. Drain gekürzt. 24. XII. Wunde vernarbt. Verlauf afebril. 5. I. Geheilt entlassen.

13) Rütimann, J., 55 J. Diagn.: H. inguinalis irreponib. non incarc. Operat.: 1. VIII. Radikaloperation. Verl. u. Ausg.: 4. VIII. Wunde bis zur Drainstelle p. p. geschlossen. 27. VIII. 2 Tage nach der Operation Fieber bis 38,5°, dann afebriler Verlauf. 8. IX. Geheilt entlassen.

14) Bucher, 51 J. Diagn.: H. inguinalis irreponib. non incarc. Operat.: 30. XI. Radikaloperation. Verl. u. Ausg: 7. XII. 1. Verbandw. Suturen entfernt. Aus dem Drainrohr lässt sich wenig blutiges Sekret drücken. 15. I. Geheilt entlassen. Einmal Temperatur von 38°.

1886.

15) Stierli, A., 39 J. Diagn.: H. inguinalis coecal. incarc. Operat.: 24. VIII. Catgutligatur des Bruchsackes. Catgutsuturen an der Bruchpforte. Verl. u. Ausg.: 25. VIII. Delirium tremens. Fast täglich Verbandwechsel wegen Beschmutzung desselben. 31. VIII. Wunde trotz allem gut aussehend. 5. IX. Kollaps im Delirium. Autopsie: Herniotomiewunde total geheilt. Kein Exsudat; keine Peritonitis. Fettleber mit Cirrhose.

16) Peter, J., 60 J. Diagn.: H. inguin. incarc. intestin. Operat.: 13. IV. Darmschlinge der Nekrose nahe. Verl. u. Ausg.: 17. IV. 1. Verbandw. Sehr geringe Sekretion. Trockenes Blut im Verband. 18. IV. Exitus letalis unter Erscheinungen von Pneumonie. Autopsie: Wunde in sehr gutem Zustand. Aus der Drainöffnung lässt sich gelbes Serum drücken. Keine Perforation des Darmes. Icterus. Septische Pneumonie.

17) Setto. Diagn.: H. inguinalis irreponib. non incarc. Operat.: 11. IV. Radikaloperation. Isolieren des Bruchsackes und Abbinden mit Catgut. Verl. u. Ausg.: 20. IV. 1. Verbandw. Wunde bis zur Drainstelle primär verklebt. 4 V. Ungestörter Verlauf. Borsalbeverband. 21. V. Nach afebrilem Verlauf geheilt entlassen.

18) Müller, J., 48 J. Diagn.: H. irreponib. proc. vermiform. non incarc. Operat.: 21. II. Nach Resorption des Wurmfortsatzes wird die Wandung des Bruchsackes durch fortlaufende Catgutnaht vereinigt. Verl u. Ausg.: 2. III. 1. Verbandw. Wunde bis zur Drainstelle fest verklebt. 21. III. Geheilt entlassen. Einmal Temperatur bis 38,4°, sonst reaktionsloser Verlauf.

19) Streuli, 53 J. Diagn.: H. inguinalis incarc. intestin. Operat.: 12. I. Nichts besonderes. Verl. u. Ausg.: 18. I. 1. Verbandw. Suturen entfernt. Sekretion gering. 5. II. Nach afebrilem, glattem Verlauf geheilt entlassen.

20) Bolagnini, 23 J. Diagn.: H. inguinalis incarc. intestinalis. Operat.: 18. VI. Zur Verödung des Bruchsackes fortlaufende Catgutnaht. Verl. u. Ausg. 29. VI. Ziemlich viel Sekretion. Im Weiteren glatter Verlauf. Einmal Temperatur 38,6°. 26. VII. Geheilt entlassen.

21) Kuhn, Elise, 23 J. Diagn.: H. cruralis incarc. omentalis. Operat.: 8. XI. Netz mit Bruchsack durch Catgut doppelt unterbunden. Verl. u. Ausg.: 15. XI. 1. Verbandw. Wenig blutiges Sekret im Verband. Reaktionslose prima reunio. Suturen entfernt. Drain gekürzt. 29. XI. Nach afebrilem Verlauf geheilt entlassen.

22) Altorfer, B., 51 J. Diagn.: H. inguinalis intestinalis incarc. sin. H. cruralis dextr. Operat.: 12. IX. Nach Reposition des eingeklemmten Darmes Vereinigung der Bruchsackwand durch fortlaufende Catgutnaht. Verl. u. Ausg.: 20. IX. 1. Verbandw. Heilung p. p. Drain und Suturen entfernt. 30. IX. Operationswunde sehr schön geheilt. Im weiteren spontane Vereiterung des rechtseitigen leeren Bruchsackes.

23) Wyler, Fr., 73 J. Diagn.: H. cruralis flexur. incarc. Operat.: 9. V. Verletzung der Flexur. Darmnaht. Fortlaufende Catgutnaht der Schleimhaut und Seidennähte der Serosa. Verl. u Ausg: 12. V. 1. Verbandw. Wunde gut aussehend. Drain entfernt. 24. V. Wunde ganz geschlossen. 30. V. Geheilt entlassen. Nie Fieber.

24) Kleiner, Fr., 39 J. Diagn.: H. cruralis incarc. intestin. Operat.: 11. III. Nichts besonderes. Verl. u. Ausg.: 17. IV. 1. Verbandw. Suturen entfernt. Guter Befund. Keine Eiterung. Afebriler Verlauf. 31. III. Geheilt entlassen.

25) Fr. Abderhalder, 53 J. Diagn.: H. inguin. omental. incarc. Operat.: 12. I. Netz mit Bruchsack durch Catgut doppelt unterbunden und abgetragen. Verl. u. Ausg.: 30. I. Geheilt entlassen. Heilung unter einem Verband. Vollkommene prima reunio. Kein Fieber.

26) Fr. Schmuck, 61 J. Diagn.: H. cruralis incarc. intestin. Operat.: 22. XI. Typische Operation. Verl. u. Ausg.: 27. XI. 1. Verbandw. Wenig blutig seröses Sekret. Drain gekürzt. Suturen entfernt. 7. XII. Wunde total vernarbt. Afebriler Verlauf. 10. XII. Geheilt entlassen.

27) Stahel, 76 J. Diagn.: H. cruralis intestin. incarc. Operat.: 12. VI. Resektion eines 28 cm langen Darmstückes. Fortlaufende Catgutnaht der Mucosa. Seidennaht der Serosa. Verl. u. Ausg.: 14. VI. Exitus letal. an Perforativ-Peritonitis. Autopsie: Nekrose der Mucosa an der Nahtlinie. Klaffen der Naht. Perforation.

28) Sikinger, Fr. Diagn.: H. umbilic. incarc. intestin. Operat.: 11. III. Perforation des Darmes im Bruchsack. Darm-Resektion. Während der Operation schon filiformer Puls. Zur Naht nur Seide. Verl. u. Ausg.: Exitus bald nach der Operation.

29) Fr. Siegfrid, 64 J. Diagn.: H. cruralis omental. incarc Operat.: 3. IV. Netz mit Bruchsack durch Catgut abgebunden. Verl. u Ausg.: 21. IV. Nach glattem, afebrilem Verlauf geheilt entlassen.

30) Fr. Büttler, 54 J. Diagn.: H. cruralis irreponib. non incarc. Operat.: 12. III. Der obliterierte Bruchsack wird isoliert und mit Catgut abgebunden. Verl. u. Ausg.: 19. III. 1. Verbandw. Drain und Suturen entfernt. 12. IV. Noch etwas Sekretion aus der Tiefe. 16. IV. Verlauf afebril. Feste Narbe. Geheilt entlassen.

31) Wenzinger, T. Diagn.: H. cruralis incarc. intestin. Operat.: 17. I. Typische Operation. Verl. u. Ausg.: 21. I. 1. Verbandw. Primäre Verklebung. 29. I. Geheilt entlassen. Ideal afebriler Verlauf.

32) Fr. Greutert, 84 J. Diagn.: H. inguin. omental. et intestin. incarc. Operat.: 13. II. Catgutligatur von Netz und Bruchsack. Verl. u. Ausg.: 18. II. 1. Verbandw. Suturen entfernt. Drain gekürzt. 27. II. Lokal alles gut. 18. III. Geheilt entlassen.

33) Fr. Meier, 68 J. Diagn.: H. cruralis incarc. tubae. Operat.: 27. X.

Nach Reposition der Tube Ligatur des Bruchsackes mit Catgut. Verl. u. Ausg.: 4. X. 1. Verbandw. Wunde bis zur Drainstelle primär verklebt. Sekret minimal. Suturen und Drain entfernt. 8. XI. Wunde vollkommen geschlossen. 18. XI. Verlauf afebril. Geheilt entlassen.

34) Fr. Eschmann. Diagn.: H. cruralis intestin. incarc. Operat.: 25. VII. Typische Operation. Verl. u. Ausg.: 1. VIII. Nahtlinie reaktionslos. Drain und Suturen entfernt. Keine Temperatursteigerung. 20. VIII. Kleine Granulationen an der Drainstelle. Entlassung.

35) Fr. Unholz. Diagn.: H. parumbilic. incarc. intestin. Operat.: 5. III. Der Bruchsack wird nicht exstirpiert, sondern zum Verschluss der Wunde benutzt; er wird mit dem obern und untern Wundrand durch Catgut vernäht. Verl. u. Ausg.: 10 III. 1. Verbandw. Wunde reaktionslos. Im Jodoform trockenes Blut. 21. III. Exitus leth. Autopsie: Operationswunde p. p. geheilt. Magencarcinom, Metastasen in Leber und Bauchfell.

1887.

36) Fr. Huber, 82 J. Diagn: H. cruralis intestin. incarc. Operat.: 5. XI. Typische Operation. Verl. u. Ausg.: 12. XI. 1. Verbandw. Im Verband wenig eingetrocknetes Sekret. Nahtlinie reaktionslos. 18. XI. Ganz glatter, fieberfreier Verlauf. 25. XI. Geheilt entlassen.

37) Fr. Huber, 38 J. Diagn.: H. cruralis tubae incarc. Operat.: 7. X. Reposition der Tube. Abbinden des Bruchsackes mit Catgut. Verl. u. Ausg.: 14. IX. 1. Verbandw. Wunde bis zur Drainstelle p. p. geschlossen. Drain und Suturen entfernt. 26. IX. Nach afebrilem Verlauf geheilt entlassen.

38) Fr. Illi, 73 J. Diagn.: H. obtur. uteri. et intestin. incarc. Operat.: 1. V. Nach Reposition von Uterus und Darmschlinge Catgutligatur des Bruchsackes. Verl. u. Ausg.: Exitus unter Erscheinungen von Kollaps. Autopsie: Blutung aus eingerissenen Netzgefässen. Keine Spur von Peritonitis.

39) Fr. Stüssi, 64 J. Diagn.: cruralis incarc. intestin. Operat.: 17 VI. Resektion eines gangränösen Darmstückes. Darmnaht mit Sublimatseide. Catgutligatur des Bruchsackes. Verl. u. Ausg.: 24. VI. Reaktionslose Heilung. Kein Fieber. 11. VII. Geheilt entlassen.

40) Fr. Kunz, 38 J. Diagn.: H. inguinalis irreponib. intestin. non incarc. Operat.: 29. VI. Radikaloperation. Verl. u. Ausg.: 5. VII. 1. Verbandw. Eingetrocknetes Sekret im Verband. Reaktionslose Heilung. 18. VII. Entlassen.

41) Fr. Studer, 46 J. Diagn.: H. cruralis incarc. intestin. Operat.: 16. VIII. Reposition der stark verfärbten, aber nicht nekrotisch aussehenden Schlinge. Verl. u. Ausg.: 19. VIII. Exitus lethalis. Autopsie: Im Bruchbett keine Spur von Eiterung. Perforation der reponierten Schlinge.

42) Fr. Ruegg, 60 J. Diagn: H. crural. incarc. intestin. Operat.: 9. V. Typische Operation. Verl. u Ausg.: 16. VII. 1. Verbandw. Wunde reaktionslos verklebt. Drain und Suturen entfernt. Kein Fieber. 29. V. Drainstelle vernarbt. 30. V. Geheilt entlassen.

43) Fr. Stähli, 60 J. Diagn.: H. cruralis intestin. et omental. incarc. Operat.: 2. III. Catgutligatur an Netz und Bruchsack. Verl. u. Ausg.: 8. III. 1. Verbandw. Trocken blutiges Sekret im Verband. Reaktionslose Heilung bis auf Drainstelle. Kein Fieber. 19. III. Geheilt entlassen.

44) Fr. Spiess, 30 J. Diagn.: H. cruralis intestin. incarc. Operat.: 17. II.

Typische Operation. Verl. u. Ausg.: 23. II. 1. Verbandw. Stichkanäle etwas gerötet, aber nicht secernierend. Primäre Verklebung. 6. III. Am Tag nach der Operation 38,8°, nachher afebril. Drainstelle erbsengross granulierend. Entlassung.

45) Lederli, L., 76 J. Diagn.: H. inguinalis incarc. intestin. et omental. Operat.: 5. II. Netz, dem Bruchsack adhärent, wird mit diesem durch Catgut ligiert und abgetragen. Verl. u. Ausg.: 8. II. 1. Verbandw. In der Jodoformgaze eingetrocknetes Sekret. Verband mit Urin getränkt. 12. II. Heilung p. p. Am Tage nach der Operation 38,2°, dann afebril. 29. II. Geheilt entlassen.

46) Vögeli, S., 50 J. Diagn.: H. inguinalis omental. et intestin. incarc. Operat.: 7. I. Grosser Netzvorfall. Doppelligatur des Netzes mit starkem Catgut; 10 Catgutligaturen zur Blutstillung am Netzstumpf. Catgutligatur am Bruchsack. Verl. u. Ausg.: 12. I. 1. Verbandw. Jodoformgaze auf der Nahtlinie vollständig trocken. In den Kissen eingetrocknetes Blut 22 I. Wunde reaktionslos, vollkommen geheilt. Drainöffnung noch nicht ganz vernarbt. 10. II. Geheilt entlassen.

47) Braun, J., 40 J. Diagn.: H. crural. incarc. intestin. Operat.: 15. XI. Typische Operation. Verl. u. Ausg: 8 XII. 1. Verbandw. Alles in Ordnung. 12. I. 1888. Pat. wird nach fieberfreiem glattem Wundverlauf geheilt entlassen.

48) Bruppacher, G. Diagn.: H. lineae albae non incarc. Operat.: 25. III. Abtragen eines grösseren Bruchsackliponies. Fortlaufende Catgutnaht der Mm. recti. Verl. u Ausg.: 2. IV. 1. Verbandw. Wunde schön geheilt. Prima reunio. 17. IV. Solide Narbe. Pat. bleibt wegen anderer Affektion länger auf der Abteilung.

49) Wei, A., 44 J. Diagn.: H. cruralis omental. incarc. Operat.: 12 X. Doppelligatur mit Catgut durch Netz und Bruchsack. Verl. u. Ausg.: 18. X. 1. Verbandw. Wunde bis zur Drainstelle p. p. geheilt. Drain und Suturen entfernt. 6. XI. Nach ungestörtem, afebrilem Verlauf geheilt entlassen.

50) Meierhofer, 47 J. Diagn.: H. inguinalis incarc. omental. et intestin. Operat.: 27. V. Catgutdoppelligatur des Netzes. Isoliertes Unterbinden einiger Netzgefässe mit Catgut. Pfeilernaht der Bruchpforte mit Katgut. Verl. u. Ausg.: 29. V. Schöner Wundverlauf. 24. VI. Geheilt entlassen.

51) Frisch, 43 J. Diagn.: H. inguinal. intestin. incarc. Operat.: 3. VIII. Typische Operation. Verl. u. Ausg.: 10. VIII. 1. Verbandw. Reaktionslose Heilung. 18. VIII. Schön granulierende Drainstelle. 7. IX. Nach afebrilem, ungestörtem Verlauf geheilt entlassen.

52) Huber, J., 52 J. Diagn.: H. cruralis intestin. et omentalis incarc. Operat.: 26. V. Catgutligatur von Netz u Bruchsack. Verl. u. Ausg.: 2. VI. 1. Verbandw. Primäre Verklebung. Drain und Suturen entfernt. 14. VI. Nach ungestörtem, fieberfreiem Verlauf geheilt entlassen.

53) Frech, 59 J. Diagn.: H. inguinalis intestin. reponibilis permagna. Operat.: 11. III. Radikaloperation. Isolieren des Bruchsackes vom Samenstrang. Catgutligatur. Verl. u. Ausg.: 17. III. 1. Verbandw. Wunde schön aussehend; wenig Sekret. Ungestörter, afebriler Verlauf. 4. IV. Geheilt mit Bruchband entlassen.

54) Wegmann, J., 44 J. Diagn.: H. cruralis intestin. incarc. Operat.: 23. VIII Typische Operation. Verl. u. Ausg: 29. VIII. 1. Verbandw. Wunde

p. p. geheilt. Drain und Suturen entfernt. 9. IX. Nie Temperatursteigerung. Geheilt entlassen.

55) Weidmann, 49 J. Diagn.: H. crural. incarc. intestin. Operat.: 18. X. Typische Operation. Verl. u. Ausg.: 26. X. 1. Verbandw. Reaktionslose Heilung. 6. XI. Afebriler, glatter Verlauf. Geheilt entlassen.

56) Bär, R., 54 J. Diagn.: H. inguinalis adcreta intestin. non incarc. Operat.: 1. XII. Der kongenit. Bruchsack wird durch fortlaufende Catgutsutur vereinigt. Verl. u. Ausg.: 7. XII. 1. Verbandw. Wunde bis zur Drainstelle primär verklebt. Suturen entfernt. Drain bleibt noch. 24. XII. Drainstelle noch nicht ganz vernarbt. 10. I. 1888. Nach afebrilem Verlauf geheilt entlassen.

1888.

57) Fr. Bleuler, 61 J. Diagn.: H. cruralis intestin. et oment. incarc. sin. H. crural. dextra irreponib. non incarc. Operat.: 7. IX. Reposition von Darm und Netz. Catgutligatur des Bruchsackes. 30. X. Catgutligatur des Bruchsackes. Verl. u. Ausg.: 16. XI. Beide Operationswunden glatt verheilt. Nie Fieber. Geheilt entlassen.

58) Fr. Grob, 48 J. Diagn.: H. cruralis intestin. incarc. Operat.: 14. V. Typische Operation. Verl. u. Ausg.: 22. V. 1. Verbandw. Im Verband wenig eingetrocknetes Sekret. Heilung p. p. Drain und Suturen entfernt. 1. VI. Geheilt entlassen.

59) Fr. Büchi, 65 J. Diagn.: H. cruralis intestin. non incarc. Operat.: 25. V. Radikaloperation. Verl. u. Ausg: 2. VI. 1. Verbandw. Im Verband eingetrocknetes Blut, wenig Eiter. Nahtlinie bis zur Drainstelle geschlossen. Reaktionslose Umgebung. 16. VI. Geheilt entlassen. Nie Temperatursteigerung.

60) Fr. Meier, 48 J. Diagn.: H. cruralis-properitonealis incarc. Operat.: 24. I. Totale Gangrän der vorliegenden Schlinge. Darmresektion. Fortlaufende Sublimatseidennaht der Mucosa. Seidennaht der Serosa. Verl. u. Ausg.: 27. I. Exitus leth. an Kollaps Sektion: Gut schliessende Darmnaht. Die dem Bruche näher gelegenen Darmabschnitte durch dünne Fibrinauflagerungen bedeckt.

61) Fr. Springhard, 33 J. Diagn.: H. cruralis sin. irreponib. non incarc. Operat.: Typische Radikaloperation. Verl. u. Ausg.: 8. X. 1. Verbandw. Nahtlinie reaktionslos. Drainöffnung granulierend. Ganz wenig Sekret im Verband. 15. X. Nach afebrilem Verlauf geheilt entlassen.

62) Fr. Bachmann, 45 J. Diagn.: H. cruralis intestin. incarc. Operat.: 2. VI. Typische Operation. Verl u. Ausg.: 8. VI. 1. Verbandw. Im Verband wenig eingetrocknetes Blut. Nahtlinie bis zur Drainstelle p. p. verklebt. Reaktionslose Umgebung. 15. VI. Afebriler Verlauf. Geheilt entlassen.

63) Fr. Meier, 80 J. Diagn.: H. inguinalis omental. irreponib. non incarc. Operat.: 13. V. Netz vor der Bruchpforte in 2 Portionen mit Catgut abgebunden. Der Stumpf reponiert. Catgutligatur am Bruchsack. Verl. u. Ausg.: 21. V. 1. Verbandw. Im Verband wenig eingetrocknetes Sekret. Nahtlinie p. p. geschlossen. Keine Infiltration. Drain und Suturen entfernt. 31. V. Drainmündung noch nicht ganz vernarbt. Pat. wird entlassen und poliklinisch behandelt.

64) Fr. Fehrle, 41 J. Diagn.: H. cruralis omental. incarc. Operat: 12. X.

Das vorliegende Netz durch Catgutligatur abgetragen. Verl. u. Ausg.: 17. X. 1. Verbandw. Nahtlinie reaktionslos. Drain und Suturen entfernt. 27. X. Vollkommen afebriler Verlauf. Geheilt entlassen.

65) Fr. Bär. Diagn.: H. cruralis omental. incarc. Operat.: 4. VI. Catgutligatur durch Netz und Bruchsack. Verl. u. Ausg.: 11. VI. 1. Verbandw. Im Verband etwas eingetrocknetes Sekret. Nahtlinie primär verklebt; einzelne Stichkanäle nicht ganz reaktionslos. Drain und Suturen entfernt. Nach Innen von der Nahtlinie geringe Infiltration. 21. VI. Infiltration verschwunden. 23. VI. Geheilt entlassen.

66) Fr. Bührer, 46 J. Diagn.: H. cruralis intestin. incarc. Operat.: 16. V. Typische Operation. Verl. u. Ausg.: 23. V. 1. Verbandw. Im Verband etwas eingetrocknetes Blut. Wunde bis zur Drainstelle geschlossen. Drain und Suturen entfernt. 1. VI. Geheilt entlassen.

67) Fr. Angst, 67 J. Diagn.: H. cruralis omental. irreponib. non incarc. Operat.: 31. I. Netz mit Bruchsack durch Catgut doppelt ligiert. Verl. u. Ausg.: 10. II. 1. Verbandw. Primäre Verklebung. Suturen und Drain entfernt. Minimale Sekretion. In den ersten Tagen nach der Operation Temperatursteigerung, die mit dem Wundverlauf nicht zusammenhängt. 9. III. Geheilt entlassen.

68) Fr. Frank, 52 J. Diagn.: H. omental. irreponib. non incarc. Operat.: 25. II. Netz und Bruchsack durch Catgut ligiert. Verl. u. Ausg.: 8. III. 1 Verbandw. Verband zum Teil mit Urin durchtränkt; dennoch primäre Verklebung. Drain und Suturen entfernt. 10. III. Wunde in schönster Heilung. 21. III. Geheilt entlassen.

69) Fr. Burkhardt, 68 J. Diagn.: H. cruralis intestin. et omental. incarc. Operat.: 16. III. Catgutligatur am Netz. Zahlreiche grössere Netzgefässe isoliert mit Catgut unterbunden. Catgutligatur am Bruchsack. Verl. u. Ausg.: Wiederholter Verbandwechsel; die Wunde heilt schön trotz häufiger Durchtränkung des Verbandes mit Urin. 28. III. Exitus an kroupöser Pneumonie. Sektions-Bericht fehlt.

70) Stelzer, J. Diagn.: H. inguinalis intestin. incarc. Operat.: 31. III. Die Wandung des kong. Bruchsackes wird durch fortlaufende Catgutnaht in Kontakt gebracht. Verl. u. Ausg.: 7. IV. 1. Verbandw. Wunde heilt p. p. 21. IV. Verlauf vollständig afebril. Geheilt entlassen.

71) Müller, J., 42 J. Diagn.: H. inguinal. incarc. intestin. Operat.: 12. V. Typische Operation. Verl. u. Ausg.: 17. V. 1. Verbandw. Primäre Verklebung. Suturen entfernt. 23. V. Verband weggelassen. Suspensor. 30. V. Verlauf ganz afebril. Geheilt entlassen.

72) Pedrazzini, 29 J. Diagn.: H. inguinal. intestin. incarc. Retentio testis. Operat.: 13. V. Catgutligatur an Samenstrang und Bruchsack. Verl. u. Ausg.: Pat. wurde geheilt entlassen nach ganz glattem Verlauf. Genauere Notizen fehlen.

73) Schild, Th. Diagn.: H. inguinal. interstit. intestin. incarc. Operat.: 21. I. Der erworbene Bruchsack wird durch Dieffenbach'sche Tabaksbeutelnaht mit Catgut abgebunden und abgetragen. Verl. u. Ausg.: 28. I. 1. Verbandw. Einzelne Suturen haben durchgeschnitten; leichte Infiltration, sonst primäre Verklebung. 18. II. Afebriler Verlauf. Geheilt entlassen.

74) Rütimann, 57 J. Diagn: H. inguinalis omental. accreta. irreponib. non incarc. acquisita. Operat.: 19. III. Catgutligatur des Netzes und des

isolierten Bruchsackes. Verl. u. Ausg.: 26. III. 1. Verbandw. Primäre Vereinigung; starke Infiltration längs des Samenstrangs. Drain und Suturen entfernt. 18. IV. Glatter afebriler Verlauf. Geheilt entlassen.

Strumektomien.

Zur Wunddesinfektion werden die Sublimatlösungen 1 : 2000 bis 1 : 1000 verwendet. Sämtliche Gefässe, auch die Aa. thyreoideae werden mit Catgut unterbunden. Die Zahl der Ligaturen wird, wo sie in den Krankennotizen zu finden war, in der Uebersicht angegeben. Nach Auslösen der Struma wird ein Gummidrainrohr durch den unteren Wundwinkel hinausgeleitet. In vielen Fällen wird die Halsmuskulatur durch Catgut-Knopfnähte vereinigt. Naht der Haut durch Seide. Verband wie früher beschrieben.

1885.

1) Schweizer, Anna, 19 J. Diagn.: Struma parenchymatosa dyspnoet. Operat.: 24. XI. Verl. u. Ausg.: 1. XII. 1. Verbandw. Prima reunio. Drain u. Sut. entfernt. 14. XII. Geheilt entlassen. 2 Tage post. op. Temperatursteigerung bis 38,5. Nachher afebril.

2) Köhli, E., 18 J. Diagn.: Struma parench. dyspnoet. Operat.: 19. VIII. Verl. u. Ausg.: 29. VIII. 1. Verbandw. Suturen haben z. T. durchgeschnitten; werden mit dem Drain entfernt. 8. IX. Afebriler Verlauf. Geheilt entlassen.

3) Brenner, Anna, 21 J. Diagn.: Struma dyspnoet. von Faustgrösse. Operat.: 16. VIII. Verl. u. Ausg.: 22. VII. 1. Verbandw. Drain u. Suturen entfernt. Prima reunio bis zur Drainstelle. 3. VII. Afebriler Verlauf. Geheilt entlassen.

4) Jfr. Wiederkehr, 29 J. Diagn.: Struma parench. dyspnoet. Operat.: 2. III. Verl. u Ausg.: 5. III. 1. Verbandw. Wenig Sekret. Wunde vollständig reaktionslos. 9. III. Drain u Suturen entfernt. 31. III. Geheilt entlassen. Nach der Operation 6 Tage lang gesteigerte Abendtemperat. bis 38°.

1886.

5) Hofmann, C., 27 J. Diagn.: Struma colloides. dyspnoet. Operat.: 30. I. 70 Ligaturen. Verl. u. Ausg.: 9. II. 1. Verbandw. Prima reunio bis zur Drainstelle. Drain u. Suturen entfernt. 16. II. Schön granulierende Drainstelle. Borsalbeverband. 19. II. Afebriler Verlauf. Entlassung zur poliklinischen Behandlung.

6) Baumgartner, 23 J. Diagn.: Struma permagna dyspnoetica. Phthisis pulmonum. Operat.: 24. VI. 90 Ligaturen. Verl. u. Ausg.: 26. VI. 1. Verbandw. Wenig blutiges Sekret im Verband. Keine Spur von Retention. Hohes Fieber. Lungeninfiltration. 30. VI. Idealer Wundverlauf. 5. VIII. Entlassung, welche durch die Lungenaffektion verzögert worden.

7) Reiser, 11 J. Diagn.: Struma parench. cyst. dyspnoet. Operat.: 5. II. Verl. u. Ausg.: 12. II. 1. Verbandw. Sehr geringe Sekretion. Drain u. Sut. z. T. entfernt. 16. II. Wunde sehr schön. Borsalbeverband. 24. II. Mit noch granulierender Drainmündung entlassen. Höchste Temp. am 3. Tag post. op. 38°, dann afebril.

8) Wuest, K., 58 J. Diagn. Struma parench. dyspnoet. Operat.: 12. V. 80 Ligaturen. Verl. u. Ausg.: 14. V. Pneumonie. 25. V. Verbandw. Entfernung von Drain u. Suturen. Geringe Sekretion. 26. V. Ziemliche Sekretion. Wiedereinlegen des Drains. 31. V. Verbandw. Minimales Sekret im Verband. 29. VI. Vollständig geheilt entlassen. Temperatursteigerung durch Pneumonie bedingt.

9) Eggen, E., 53 J. Diagn.: Strum. parench. permagna dyspnoetica. Operat.: 21. VI. 74 Ligaturen. Verl. u. Ausg.: 26. VI. 1. Verbandw. Mässige seröse Durchtränkung des Verbandes. Drain gekürzt. 28. VI. Verbandw. Sut. entfernt. 1 Stichkanal eitert, sonst alles in Ordnung. 2. VII. Drain ganz entfernt. 12. VII. Vollkommen geheilt entlassen. In den ersten 5 Tagen post op. ganz leichte abendliche Temperatursteigerung.

10) Fr. Hürlimann, 30 J. Diagn.: Struma dyspnoet. Operat.: 18. XI. 50 Ligaturen. Verl. u. Ausg.: 20. XI. Hohe Temperatur. Pneumonia crouposa. 25. XI. I. Verbandw. Im Verband wenig blutiges, eingetrocknetes Sekret. Suturen entfernt. Drain gekürzt. 2. XII. Glatter Verlauf. 11. XII. Entlassung mit noch kleingranulierender Drainmündung.

11) S. Heer, 34 J. Diagn.: Struma ossea. Operat.: 5. XI. Wenige Ligaturen. Verl. u. Ausg.: 1. Verbandw. Wunde vollständig reaktionslos und bis zur Drainmündung p. p. geschlossen. Drain entfernt. 23. XI. Geheilt entlassen. Wunde vollständig vernarbt. Am Tag p. op. 38,8°, nachher afebril.

12) Fr. Treichler, 32 J. Diagn.: Struma parench dyspnoet. Operat.: 21. X. Verl. u. Ausg.: 23. X. 1. Verbandw. wegen Temperatursteigerung. Lokal Alles gut. 27. X. Kleine Sekretverhaltung. 22. XI. Geheilt entlassen. Die ersten 4 Tage Temperatursteigerung bis 39°.

13) Fr. Huber, 58 J. Diagn.: Struma parench. dyspnoetica. Operat.: 11. VIII. Verl. u. Ausg.: 18. VIII. 1. Verbandw. Prima reunio. Drain durch ein kleineres ersetzt. 6. IX. Geheilt entlassen. Wundverlauf ohne jede Störung. Keine Temperatursteigerung.

14) Fr. Huber A. Diagn.: Struma parench. dyspnoet. Operat.: 4. XII. Sehr zahlreiche Ligaturen. Verl. u. Ausg.: 9. XII. 1. Verbandw. Wunde sehr schön. Im Verband wenig Sekret. 12. XII. Verbandw. Suturen entfernt. 28. XII. In Mitte der Nahtlinie ein kleiner Abscess. 10. I. Wunde total vernarbt. Pat. geheilt entlassen.

15) Hasler, E., 18 J. Diagn.: Struma dyspnoet. Operat.: 11. X. Verl. u. Ausg.: 18. X. 1. Verbandw. Drain u. Sut. entfernt. Wenig Sekret, eine Naht klaffend. 4. XI. Patient entlassen. Drainmündung noch granulierend. Die ersten 3 Tage post. op. Temperatursteigerung bis 38,5°.

16) Siegfried, B., 17 J. Diagn: Struma parench. dyspn. Operat.: 1. VII. 70 Ligaturen. Verl. u. Ausg.: 7. VII 1. Verbandw. Wunde gut aussehend. Beim Entfernen der Suturen geringes Klaffen. 21. VII. Geheilt entlassen, unterer Wundwinkel noch granulierend. In den ersten 2 Tagen leichte Abendexacerbationen.

17) Sennhauser, E., 27 J. Diagn.: Struma parench. dyspnoet. Operat.: 11. III. Verl. u. Ausg.: 17. III. 1. Verbandw. Drain u. Sut. entfernt. 2. IX. Nach glattem, afebrilem Verlauf geheilt entlassen.

18) Jucker, J., 19 J. Diagn.: Struma parench. dyspnoet. Operat.: 19. I.

Verl. u. Ausg.: 27. I. 1. Verbandw. Sehr wenig Sekretion. Drain u. Sut. entfernt. 12. II. Geheilt entlassen. Afebriler Verlauf.

19) Wiederkehr, 29 J. Diagn.: Struma parench. dyspnoet. Operat.: 2. III. Verl. u. Ausg.: 5. III. 1. Verbandw. Wunde vollständig reaktionslos. Wenig Sekretion. 9. III. Drain u. Sut. entfernt. 31. III. Geheilt entlassen. Die ersten 6 Tage Temperatur gesteigert bis zum Maximum von 38°.

1887.

20) J. Schaad. Diagn.: Struma retropharyng. dyspnoetica. Operat.: 24. IX. Verl. u. Ausg.: 27. IX. Wegen eines asphyktischen Anfalles müssen die Sut. der Haut u. Muskulatur entfernt werden, um rasch den Zugang zur Trachea bei eventueller Tracheotomie finden zu können. Keine Spur von Eiterung. 4. X. Verbandw. Fortschreitende Granulation. 26. X. Vollständige Ueberhäutung. Pat. geheilt entlassen. Die 3 ersten Tage post. op. Temperatursteigerung bis 38,5°, dann fieberfrei.

21) Fr. Geiger, J., 33 J. Diagn.: Struma ossea. Operat.: 16. IX. Verl. u. Ausg.: 22. IX. 1. Verbandw. Sehr geringe Sekretion. Prima reunio bis zur Drainmündung. 26. IX. Drainstelle granuliert noch. 3. X. Geheilt entlassen. Einmal Temperatursteigerung bis 38°. sonst afebril.

22) E. Glättli, 14 J. Diagn.: Struma parench. dyspnoet. Operat.: 29. IV. Zahlreiche Ligaturen. Verl. u. Ausg.: 8. V. 1. Verbandw. Nur etwas eingetrocknetes Blut im Verband. Nahtlinie primär vereinigt. Drain u. Suturen entfernt. 18. V. Geheilt entlassen. Am Tag p. op. 38,5°, nachher fieberfrei.

23) Fr. Stiefel, 23 J. Diagn: Struma parench. dyspnoet. Operat.: 12. III. Zahlreiche Ligaturen. 3 Katgutnähte am Platysma. Verl. u. Ausg.: 17. III. 1. Verbandw. Nur blutiges, eingetrocknetes Sekret im Verband. Nahtlinie reaktionslos. 29. III. Ungestörter Verlauf. 12. IV. Geheilt entlassen. Die 2 ersten Tage post. op. Temperatursteigerung bis 39°, bedingt durch intercrurrierende Bronchitis.

24) Fr. Fries. Diagn.: Struma parench. dyspnoet. Operat.: 23. VII. Verl. u. Ausg.: 30. VII. 1. Verbandw. Im Verband fast kein Sekret. Entfernung von Drain u. Suturen. 10. VIII. Geheilt entlassen. Glatter, afebriler Verlauf.

25) Holzapfel, R., 20 J. Diagn.: Struma parench.-cystica. dyspnoet. Operat.: 12. XI. Sehr viele Ligaturen. Verl. u. Ausg.: 19. XI. Im Verband eingetrocknetes blutiges Sekret. Prima reunio. Drain u. Sut. entfernt? Geheilt entlassen.

26) L. Raeber. Diagn: Str. parench. dyspnoet. Operat.: 27. VI. Verl. u. Ausg.: 4. VII. Prima reunio. Blutig eingetrocknetes Sekret im Verband. 13. VII. Drainmündung mit Granulationen ausgefüllt. 31. VII. Mit noch nicht ganz benarbter Drainmündung entlassen. Am 2. Tag post. op. 38°, nachher fieberfrei.

27) Hinterneister, M., 18 J. Diagn.: Struma parench. dyspnoet. Operat.: 17. I. 30 Ligaturen. Verl. u. Ausg.: 23. I. 1. Verbandw. Im Verband vorwiegend blutiges Sekret. Wunde p. p. geheilt. Drain u. Sut. entfernt. 31. I. Nahtlinie etwas gerötet. Kein Sekret. 18. II. Drainmündung vernarbt langsam. 6. III. Geheilt entl. An 2 Tagen Temperatursteigerung, sonst afebril.

28) Eprecht, A., 20 J. Diagn.: Str. parench. dysp. Operat.: 13. V. Verl. u. Ausg.: 25. V. 1. Verbandw. Prima reunio. Drain u. Sut. entf. 31. V.

Drainmündung granuliert schön. 6. VI. Entlassen zur polikl. Behandlung; die 5 ersten Tage Temperatursteigerung.

29) Fr. Bucher, J., 64 J. Diagn.: Struma cystica dyspnoet. Operat.: 7. XI. Enucleatio. Verl. u. Ausg.: 14. XI. 1. Verbandw. Prima reunio. 28. XI. Nach ungestörtem afebrilem Verlauf mit kleinen Granulationen am untern Wundwinkel entlassen.

30) Honegger, J., 17 J. Diagn.: Struma cystica dyspnoet. Operat.: 17. XI. Enucleatio. Verl. u. Ausg.: 25. XI. 1. Verbandw. Prima reunio. Drain u. Sutur. entfernt. Blutig eingetrocknetes Sekret im Verband. 24. XII. Mit noch nicht ganz vernarbter Drainmündung entlassen. Die ersten 8 Tage post. op. Temperatursteigerung bis 38,5°, nachher afebril.

31) Furrer, K., 22 J. Diagn : Struma cystica dyspnoet. Operat.: 18. VII. Enucleatio. Verl. u. Ausg.: 25. VII. 1. Verbandw. Drain u. Sut. entfernt. Wunde p. p. geheilt. 1. VIII. Drainmündung gut granulierend. Keine Retention. 20. VIII. Pat. wird entlassen mit kleiner granulierender Wunde. Die ersten 4 Tage post. op. Temperatursteigerung bis 38,5°, dann afebril.

32) Spühler, H., 46 J. Diagn.: Struma parench. Operat.: 10 III. Verl. u. Ausg.: 18. III. 1. Verbandw. Wenig Sekret im Verband. Wunde p. p. geheilt. 31. III. Entlassung mit kleiner granulierender Wunde. Die 5 ersten Tage Temperatursteigerung, nachher afebriler Verlauf.

33) Meier, 59 J. Diagn.: Struma maligna permagna. Operat.: 31. X. 150 Catgutligaturen. Verl. u. Ausg.: 7. XI. 1. Verbandw. Prima reunio. Wenig Sekretion. 1. XII. Gut granulierende Drainmündung. Borsalbeverband. 27. XII. Geheilt entlassen. Einmal Temperatursteigerung bis 38°.

1888.

34) Steiner, Anna, 19 J. Diagn.: Struma parench. dyspnoet. Operat.: 24. XI. 30 Ligaturen. Verl. u. Ausg.: 1. XII. 1. Verbandw. Wunde reaktionslos. Drain u. Sut. entfernt. 11. XII. Entlassen mit noch nicht ganz benarbter Drainmündung. Am 3. Tag post. op. 38,4°, sonst fieberfreier Verlauf.

35) Haug, Sophie, 25 J. Diagn.: Struma parench. dyspnoet. Operat.: 18. VI. Sehr viele Ligaturen. Verl. u. Ausg.: 25. VI. 1. Verbandw. Im Verband ziemlich viel blutig tingiertes, z. T. auch eitriges Sekret. Prima reunio. Sut. u. Drain entfernt. 5. VII. Mit noch nicht ganz benarbter Drainmündung entlassen. Höchste Temperatur 38°.

36) Meier, J., 27 J. Diagn.: Struma parench. dyspnoet. Operat.: 18. V. Verl. u. Ausg.: 21. V. Verbandw. wegen Temperatursteigerung bis 39,4°. Wunde sieht gut aus, hier kann die Ursache des Fiebers nicht liegen. 24. V. fieberfrei. 31. V. Drain entfernt. 10. VI. Pat. wird polikl. weiter behandelt. Drainmündung granuliert noch.

37) Fock, L, 16 J. Diagn.: Struma parench. dyspnoet. Operat.: 18. IV. 30 Ligaturen. Verl. u. Ausg.: 25. IV. 1. Verbandw. Wunde in ihrer ganzen Länge reaktionslos geheilt. Im Verband eingetrocknetes Blut. Drain und Sut. entfernt. 2. V. Geheilt entlassen. Die ersten 2 Tage post op. Temperatursteigerung bis 38,4°, nachher afebril.

38) Eisele, B., 29 J Diagn.: Struma parench. dyspnoet. Operat : 21. XI. 40 Ligaturen. Verl. u. Ausg.: 28. XI. 1. Verbandw. Wunde absolut reaktionslos. Verband mit Sekret ziemlich stark imprägniert. Vollständige prima

reunio. Drain u. Sut. entfernt. 10. XII. Entl. mit noch granulierender Drainmündung. Am 1. Tag post op. 38,3°, dann afebriler Verlauf.

39) Müller, E, 24 J Diagn.: Struma parench. dyspnoet. Operat.: 3. XII. Ca. 80 Ligaturen. Verl. u. Ausg.: 10. XII. I. Verbandw. Wundränder nicht gerötet. Drain u. Sut. entfernt. 14. XII. Vollständige prima reunio. 17. XII. Mit noch granulierender Drainmündung entlassen. Am 2. Tag post op. Temperatursteigerung bis 38,1°, dann fieberfrei.

40) Fr. Winkler. Diagn: Struma parench. dyspnoet. Operat.: 28. VII. 130 Ligaturen. Verl. u. Ausg.: 4. VIII. 1. Verbandw. Verband mit blutigem Sekret getränkt. Sugillation der Haut in der Umgebung der Wunde. Wallnussgrosses Haematom. Suturen entfernt. Drain gekürzt. 9. IX. Verbandw. Im Verband wenig blutiges Sekret. Drain entfernt. 18. IX. Geheilt entlassen. In den ersten 6 Tagen post op. Temperatursteigerung bis zum Maximum von 39,0°, dann afebriler Verlauf.

41) Frl. Schenk, 19 J. Diagn.: Struma parench. dyspnoet. Operat.: 11. XII. 60 Ligaturen. Verl. u. Ausg.: 18. XII. 1. Verbandw. Wunde reaktionslos. Drain u. Suturen entfernt. 21. XII. Drainmündung schön granulierend. Borsalbeverband. 31. XII Geheilt entlassen. In den ersten 4 Tagen post op. Temperatursteigerung bis 38,3°.

42) Seemann, J., 29 J Diagn: Struma dyspnoetica. Operat.: 8. XII 80 Ligaturen. Verl. u Ausg.: 15. XII. 1. Verbandw. Vollständige prima reunio. Keine Eiterung. Drain u. Suturen entfernt. 20. XII. Borsalbe auf die gut granulierende Drainmündung. 24. XII. Mit 5 Cs stückgrosser Granulation entlassen. Die 8 ersten Tage Temperatursteigerung bis 38,5°, dann afebril.

43) E. Stierlin 22 J. Diagn.: Struma parench. dyspnoet. Operat.: 15. XI 40 Ligaturen. Verl. u. Ausg.: 22. XI. 1. Verbandw. Wunde absolut reaktionslos. Verband mit Sekret ziemlich befeuchtet. Drain u. Sut. entfernt. 3. XII. Pat, wird mit kleiner granulierender Wunde der Drainmündung entlassen. In den ersten 3 Tagen post op. Temperatursteigerung bis 38,8°, nachher afebriler Verlauf.

44) Fr. Denzler, 24 J. Diagn.: Struma parench. cystic. dyspnoet. Operat.: 11. VIII. Zahlreiche Ligaturen. Verl. u. Ausg.: 18. VIII. 1. Verbandw. Wenig blutiges Sekret im Verband. Prima reunio. Drain u. Sut. entfert. 28. VIII. Vollständig geheilt entlassen. Zwei Tage post op. Temperatursteigerung bis zum Maximum von 38,2°, nachher afebriler Verlauf.

45) Fr. Stapfer, 26 J. Diagn.: Struma dyspnoet. Operat.: 12. VII. Verl. u. Ausg.: 19. VII. 1. Verbandw. Im Verband mässig viel blutiges Sekret. Nahtlinie p. p. geschlossen. Umgebung reaktionslos. Drain u. Suturen entfernt. 28. VII. Ungestörter Verlauf. 6. VIII Geheilt entlassen. In den ersten 4 Tagen post op. Temperatur bis 38,3°.

46) Steinbrüchel, S., 13½ J. Diagn.: Struma dyspnoet. parench. Operat. 14. V. Zahlreiche Ligaturen. Verl. u. Ausg.: 18. V. 1. Verbandw. Wenig eingetrocknetes blutiges Sekret. Prima reunio. Drain u. Sut. entfernt. 23. V. Verbandw. Wenig eingetrocknetes Sekret. Borsalbeverband. 2. VI. Entlassen zur polikl. Behandlung. 3 Tage post op. Temperatursteigerung bis 38,2°.

47) Lier, J., 19 J. Diagn.: Struma cystica. Operat.: 24. XII Enucleatio. Verl. u. Ausg.: 2. I. 1. Verbandw. Prima reunio. Drain u. Sut. entfernt. 4. I. Ungestörter Verlauf. Geheilt entlassen.

48) Haegi, D., 23 J. Diagn.: Struma parench. dyspnoet. Operat.: 14. XII. Zahlreiche Ligaturen. Verl. u. Ausg.: 21. XII. 1. Verbandw. Im Verband wenig blutiges Sekret. Reaktionslos geheilte Nahtlinie. Drain u. Sut. entfernt. 29. XII. Drainmündung noch nicht ganz vernarbt. Pat. wird der Poliklinik übergeben.

49) Jeni, B., 37 J. Diagn.: Struma parench. dyspnoet. Operat.: 25. X. Ziemlich viele Ligaturen. Verl. u. Ausg.: 1 Verbandw. Prima reunio. Drain u. Sut. entfernt. 15. XI. Zur polikl. Behandlung entlassen. In den ersten 5 Tagen Temperatur bis 39,1°.

50) Krez, A., 19 J. Diagn.: Struma parench. dyspnoet. Operat.: 29. X. 50 Ligaturen. Verl. u. Ausg.: 4. XI. 1. Verbandw. Prima reunio. Keine Eiterung. Drain u. Sut. entfernt. 14. XI. Geheilt entlassen. Höchste Temperatur am 31. X. 38,2°.

Laparotomien.

Aus den oben allgemein motivierten Gründen schliesse ich hier Fälle, wo die Laparotomie durch Darmverletzung oder durch eitrige Peritonitis bedingt war, aus. Mein Hauptaugenmerk richtete ich auf die Heilung der Bauchdeckenwunde. Die Vereinigung derselben findet durchwegs folgendermassen statt: das Peritoneum wird in seiner ganzen Länge durch fortlaufende Catgutsutur vereinigt. Die Aponeurose und die durchtrennte Bauchmuskulatur werden durch eine grössere Anzahl von Catgutknopfnähten in Kontakt gebracht. Die Haut wird durch Seide vereinigt. Zur Desinfektion wird meist die Lösung 1 : 3000 verwendet. Keine Drainage. Die bis 1885 benutzten Platten-Entspannungsnähte sind verlassen worden. Verband wie beschrieben.

1885.

1) Frl. Peter, 40 J. Diagn.: Fibromyomata uteri. Operat.: 1. VII. Myomektomie. Seidenetagennaht des Uterus mit Carbolseide. 23 versenkte und 46 Randnähte. 3 Plattennähte für die Bauchwand. Catgutnaht des Peritoneum. 15 Hautsuturen. Verl. u. Ausg.: 8. VII. 1. Verbandw. Glatter Verlauf. Suturen entfernt. Zwischen den Platten nicht vollständige prima reunio.

2) Fr. Bosshard, 34 J. Diagn.: Hydrops vesicae felleae. Operat.: 28. X. Cholecystektomie. Ligatur des Gallenblasenstichs mit Seide. Bauchwunde: Catgutperitonealnaht. 2 Platten. Hautnaht mit Seide. Verl. u. Ausg.: 5. XI. 1. Verbandw. Reaktionsloser Verlauf. 7. XII. Geheilt entl.

3) Fr. Baumann, 47 J. Diagn.: Carcinoma pylori. Operat.: 5. I. Probe-Laparotomie. Bauchwandnaht: 2 Platten. Catgut-Peritonealnaht. Verl. u. Ausg.: 9. I. Exitus let. an Marasmus. Sektion: Keine Wundeiterung.

4) Jgfr. Wildberger, 58 J. Diagn.: Carcinoma renis. Operat.: 11. IV. Exstirpatio renis. Der Stiel des Tumors wird in toto durch 3 Catgutschlingen ligiert. Gefässe und Urether isoliert mit Katgut No. 3 unterbunden. Bauchwand: Catgutetagennaht. Verlauf u. Ausg.: 20. IV. 1. Verbandw. Nahtlinie

vollkommen reaktionslos. 24. IV. Alle Suturen entfernt. 7. V. Geheilt entlassen. Einmalige fieberhafte Abendtemperatur von 38,3°, sonst stets fieberlos.

1886.

5) Vogel, S., 35 J. Diagn.: Carcinoma pylori. Operat.: 17. XI. Probe-Laparotomie. Catgutetagennaht. Verl. u. Ausg.: 24. XI. 1. Verbandw. Die ganze Wunde p. p. reaktionslos geheilt. Suturen entfernt. 6. XII. Mit geheilter Wunde entlassen; sonst Status idem.

6) Fr. Egli, 51 J. Diagn.: Carcinoma ovarii. Operat.: 2. III. Ovariektomie. Stiel mit Seide abgebunden. Peritonealnaht mit Catgut. Plattennaht. Verl. u. Ausg.: 13. III. Suturen entfernt Unter der Platte oberflächliche Nekrose. 20. III. Exitus let. Autopsie: Carcinomatosis miliaris. Laparotomiewunde fast ganz vernarbt.

7) Fr. Musinan. Diagn.: Kystoma ovarii. Operat.: 20. XII. Ovariotomie. Ovarialstiel mit Seide abgebunden. Bauchwand: Catgutetagennaht. Verl. u. Ausg.: 30. XII. 1. Verbandw. Ein Stichkanal eitert. 12. I. 87. Laparotomiewunde bis auf eine kleine Fistel im untern Wundwinkel geheilt. Am 10. I. ging eine Seidenligatur durch die Fistel ab. 10. II. Aus der Fistelstelle entleert sich ziemlich viel Eiter. 23. III. Fistel vollkommen geschlossen. Pat. wird entlassen.

8) Fr. Syrer, 48 J. Diagn.: Kystoma ovarii. Operat.: 15. X. Ovariotomie. Seidenligatur des Stieles. Catgutetagennäht der Bauchwand. Verl. u. Ausg.: 18. X. 1. Verbandw. Vollkommen trockene Wunde. 23. X. Verbandw. Suturen entfernt. Kein Stichkanal eitert. 6. XI. Geheilt entlassen. In den ersten 2 Tagen leichte Temperatursteigerung.

9) Fr. Bosshart, E., 47 J. Diagn.: Kystoma ovarii. Operat.: 19. IV Ovariektomie. Abbinden des Stieles mit Seide. Bauchwand: Catgutetagennaht. Verl. u. Ausg.: 30. IV. 1. Verbandw. Suturen entfernt. Im untern Dritteil der Wunde klafft die Haut. 15. V. Wunde komplet vernarbt. 2. VI. Geheilt entlassen. Glatter, afebriler Verlauf.

1887.

10) Fr. Bosshard, S., 68 J. Diagn.: Kystoma ovarii. Operat.: 13. XI. Ovariektomie. Stielligatur mit Seide. Bauchwand: Catgutetagennaht. Verl. u. Ausg.: 20. XI. Exitus letalis unter Erscheinungen von Ileus. Autopsie: Operationswunde p. p. geheilt. Am Peritoneum klaffen im obern Teil der Wunde die Ränder ein wenig. Keine Eiterung; keine Blutung. An Stelle des rechten Ovarium ein Stumpf mit gut sitzenden Ligaturen. Todesursache: Axendrehung einer Dünndarmschlinge.

11) Fr. Ruegg. Diagn.: Kystoma ovarii. Operat.: 1. V. Ovariektomie. Seidenligatur des Stieles. Catgutetagennaht der Bauchwand. Verl. u. Ausg.: 9. V. 1. Verbandw. Wunde p. p. geheilt. Umgebung der Nahtlinie nicht ganz reaktionslos; am untern Abschnitt etwas Rötung und Schwellung. Auf Druck Entleerung eines kleinen Nahtabscesses, der gelblichen Eiter enthält. Suturen entfernt. 14. V. Keine Eiterung. 22. V. Geheilt entlassen. Höchste Temperatur am Tag post op. 38,2°, nachher afebriler Verlauf.

12) Fr. Haberstock. Diagn.: Kystoma ovarii. Operat.: 16. XI. Ovariektomie. Seidenligatur des Cystenstieles. Bauchwand: Catgutetagennaht. Verl.

u. Ausg.: 25. XI. 1. Verbandw. Kein Sekret. Prima reunio. Suturen entfernt. 15. XII. Geheilt entlassen. Temperatursteigerung durch intercurrierende Bronchitis.

13) Fr. Greutert, 40 J. Diagn.: Carcinoma pylori. Operat.: 9. XI. Resectio pylori. Fortlaufende Schleimhautnaht mit Seide. Serosanähte mit Seide Zahlreiche Catgutligaturen. Bauchdecken: Catgutetagennaht. Verl. u. Ausg.: 19. XI. 1. Verbandw. Verband vollkommen trocken. Sekret minimal. Prima reunio. Suturen entfernt. 10. XII. Geheilt entlassen. Höchste Temperatur 38,2°.

14) Fr. Meier, 39 J. Diagn.: Kystoma ovarii. Operat.: 21. X. Ovariektomie. Seidenligatur des Cystenstieles. Bauchdecken: Catgutetagennaht. Verl. u. Ausg.: 28. X. 1. Verbandw. Sekret minimal. Die auf der Nahtlinie liegende Jodoformgaze ganz trocken. Nahtlinie reaktionslos. Suturen entfernt. 22. XI. Geheilt entlassen. Die ersten 2 Tage nach der Operation 38,2°, dann afebril.

15) Fr. Bachmann. Diagn.: Kystoma ovarii. Operat.: 30. VII. Ovariektomie. Seidenligatur des Cystenstieles. Bauchwand: Catgutetagennaht. Verl. u. Ausg.: 6. VIII. 1. Verbandw. Kein Tropfen Sekret. An der Jodoformgaze etwas eingetrocknetes Blut. Nahtlinie p. p. geschlossen. Suturen zum Teil entfernt. 26. VIII. Geheilt entlassen. Ungestörter Verlauf. In den ersten Tagen abends Temperatur erhöht.

16) Laubbacher, 24 J. Diagn.: Narbenstenose des Pylorus. Operat.: 24. XI. Resectio pylori, Gastroenterostomie. Darm-Magenwunde: Fortlaufende Catgutnaht der Mucosa. Lembert'sche Seidennaht der Serosa. Verl. u. Ausg.: 25. XI. Exitus letal. Kollaps. Sektion: Bauchdeckenwunde: Keine Eiterung. Magen-Darmnaht: Nähte fest schliessend.

1888.

17) Fr. Gujer. Diagn.: Kystoma ovarii. Operat.: 5. XII. Ovariotomie. Seidenligatur des Stieles. Catgutetagennaht der Bauchdecken. Verl. u. Ausg.: 15. XII. 1. Verbandw. Vollständige prima reunio. Verband trocken. Suturen entfernt. 21. XII. Geheilt entlassen. Höchste Temperatur 38°.

18) Fr. Schmid, 49 J. Diagn.: Fibrome des Uterus Operat.: 7. XI. Myomektomie. Seidenetagennähte des Uterus. Catgutetagennähte der Bauchdecken. Verl. u, Ausg.: 17. XI. 1. Verbandw. Wunde reaktionslos. Suturen entfernt. Prima reunio. 30. XI. Geheilt entlassen. 3 Tage nach der Operation Temperatursteigerung, dann afebriler Verlauf.

19) Fr. Kummer, 56 J. Diagn.: Kystoma ovarii. Operat.: 27. IX. Ovariotomie. Seidenligatur des Stieles. Catgutetagennaht der Bauchdecken. Verl. u. Ausg.: 2 X. 1. Verbandw. Nahtlinie reaktionslos. Prima reunio. 10. X. Suturen entfernt. 1. XI. Geheilt entlassen. Höchste Temperatur 38,5° am Tag post op.

20) Fr. Sauser, 49 J. Diagn.: Carcinoma pylori. Operat.: 17. VIII. Probe-Laparotomie. Catgutetagennaht der Bauchdecken. Verl. u. Ausg : 31. VIII. 1. Verbandw. Prima reunio. Leichtes Ekzem in der Umgebung der Nahtlinie. 30. IX Wunde vollständig geheilt.

21) Meier, B., 36 J. Diagn.: Cholelithiasis. Operat : 30. V. Cholecystotomie. Verschluss der Gallenblase mit feinster Seide. Bauchdecken: Catgut-

etagennaht. Verl. u. Ausg: 7. VI. 1. Verbandw. Kleine Flocken eingetrockneten Blutes im Verband. Nahtlinie reaktionslos. Suturen entfernt. 27. VI. Geheilt entlassen. In den ersten 3 Tagen Temperatursteigerung abends bis zum Maximum von 38,3°, dann afebriler Verlauf.

22) Kath. Schmied, 62 J. Diagn.: Carcinoma pylori. Operat.: 15. II. Resectio pylori. Magendarmwunde: Naht mit Sublimatseide. Bauchdecken: Catgutetagennaht. Verl. u. Ausg: 20. II. Exitus let. im Kollaps. Autopsie: Frisch verklebte, genähte Bauchwunde mit reaktionslosen Rändern. Magennähte schliessen vollkommen. Nahtlinie reaktionslos.

23) Fröhli, 39 J. Diagn.: Carcinoma pylori. Operat.: 7. VI. Resectio pylori. Magennaht: Feinste Seide. Bauchdecken: Catgutetagennaht. Verl. u. Ausg.: 14. VI. 1. Verbandw. Kein Sekret. Vollständige prima reunio. Suturen entfernt. Aus den Stichkanälen kein Tropfen Eiter. 14. VII. Geheilt entlassen.

24) Bosshard, S., 46 J. Diagn.: Carcinoma pylori. Operat.: 31. VII. Probe-Laparotomie. Bauchdecken: Catgutetagennaht. Verl. u. Ausg.: 14. VIII. 1. Verbandw. Nahtlinie reaktionslos. 18. VIII. Mit geheilter Wunde entlassen.

25) Attinger. Diagn.: Carcinoma pylori. Operat.: 28. IV. Probe-Laparotomie. Catgutetagennaht der Bauchdecken. Verl. u. Ausg.: 7. V. 1. Verbandw. Wunde primär verklebt. Suturen entfernt. 18. V. Mit geheilter Wunde entlassen.

26) Fr. Meier, 49 J. Diagn.: Fibromot. uteri. Operat.: 7. III. Myomektomie. Parenchymetagennähte des Uterus mit Seide. Bauchdecken: Catgutetagennaht. Verl. u. Ausg.: 9. III. Exitus letalis. d. Kollaps. Autopsie: Keine Eiterung der Bauchdecken. Keine Spur von Peritonitis.

Es steht uns in den aufgeführten Tabellen der Einblick offen in die Notizen über den Wundverlauf von 150 grössern, auf 4 Jahre verstreute Operationen.

Unter den Herniotomien sind die bei nicht eingeklemmtem Bruchinhalt ausgeführten Operationen hauptsächlich massgebend, in erster Linie auch jene Hernien, an deren Inhalt das Netz, sei es in eingeklemmtem oder nicht eingeklemmtem Zustande, teilnahm. Hier zieht sich nach Entfernung des peripheren Stückes der Rest des Netzes samt der Catgutligatur in den Bruchkanal zurück, bleibt hier liegen und verwächst mit der Bauchfellauskleidung des Kanals, oder er zieht sich in die Bauchhöhle zurück. Ein inficiertes Unterbindungsmaterial müsste hier seine Infektiosität unfehlbar durch lokale oder ausgedehnte Reaktion geltend machen. Bei allen unsern Fällen haben wir reaktionslosen Verlauf zu verzeichnen.

Jene Fälle von Brüchen mit Gangrän des Darmes und bereits eingetretener Perforation, die zum Teil als von vornherein hoffnungslose, zu Exitus führten, hätte ich entsprechend meiner früheren Begründung aus der Tabelle streichen müssen; ich habe jedoch die

zur Autopsie gelangten Fälle mit in die Rahmen der Betrachtung gezogen, um aus dem Befund der Operationswunde, in welcher der Bruchsackrest mit der Ligatur liegen blieb, das Vorhandensein oder Fehlen von Eiterung konstatieren zu können.

Die Strumektomien hielt ich deshalb als klinischen Prüfstein für die Sterilität des Unterbindungsmateriales geeignet, weil hier eine grosse Anzahl von Ligaturen (30—150) zur Verwendung kamen und eine Kontaktinfektion durch die massenhaft zurückbleibenden Catgutknoten bei nicht aseptischem Material wohl nicht ausgeblieben wäre. Die genaue Durchsicht unserer Zusammenstellung zeigt jedem Unbefangenen, dass auch hier ein Infektionsträger nicht zurückgeblieben sein kann. Nur in 4 Fällen haben wir Störungen des Wundverlaufes leichtester Art zu verzeichnen: Vorübergehende Sekretretention (Fall 4); Eiterung eines Stichkanals bei fehlender Eiterung aus der Tiefe (Fall 9); leichte Nachblutung mit Bildung eines kleinen Hämatom's (Fall 40); kleiner Abscess der Nahtlinie (Fall 14). Die in den ersten Tagen nach der Operation fast konstant auftretende Temperatursteigerung ist durchwegs durch die gewöhnlichen Komplikationen nach Kropfexstirpation erklärt.

Bei den Laparotomien kam es mir darauf an, den Nachweis zu liefern, dass bei Anwendung der fortlaufenden Catgutnaht, wie sie zur Vereinigung der Bauchdecken verwendet wurde, Infektion nicht zu Stande kam. Dass inficiertes Catgut, zur fortlaufenden Peritonealnaht verwendet, verderbliche Wirkungen äussern müsste, leuchtet ein. Die 26 Fälle unserer Tabelle zeigen in 2 Fällen eine Störung des Wundverlaufes. Einmal (Fall 7) entstand eine Ligaturfistel, die erst sich schloss, nachdem eine dem Uterusstumpf angehörende Seidenligatur herausgeeitert war! Fall 11 zeigt einen kleinen Nahtabscess. Im übrigen finden wir überall reaktionslose Nahtlinie; in der Tiefe der Wunde niemals Eiterung.

Mit den detailliert aufgeführten Ergebnissen dieser 3 Operationsserien stimmen überein die mit den Amputationen und Mammaexstirpationen erzielten Resultate, die ich ebenfalls einer genauen Durchsicht unterzog.

Es liegt nicht in meiner Absicht, hier vergleichende Statistik zu treiben. Meine Tabellen sollen nicht beweisen, dass die eine oder andere der Operationen eine geringere Mortalität aufweist, als dies anderswo der Fall ist, noch sollen sie zeigen, dass die Resultate

unserer Wundbehandlung tadelloser seien als diejenigen anderer chirurgischer Abteilungen. Der Zweck, den ich verfolgte und erreicht zu haben glaube, ist einzig und allein der, nachgewiesen zu haben, dass die Resultate der Züricher chir. Klinik in einer Reihe von Jahren stets fortschreitend gute waren, dass eine „primalose" Zeit in der Geschichte ihrer Antiseptik nicht verzeichnet werden kann, und dass voller Grund vorhanden ist, mit dem Unterbindungsmaterial zufrieden zu sein. Dem verwendeten Catgut fällt weder Infektion noch Nachblutung zur Last!

An den Schluss der gesammelten Erfahrungen stelle ich eine Tabelle, in welcher die Resultate der Catgutnaht beim konservativen Kaiserschnitt nach Sänger's Methode zusammengefasst sind. Es sind 39 von 150 in den Zusammenstellungen von Sänger [1]), Crédé [2]), Caruso [3]) enthaltenen Fällen.

Kaiserschnitte.

Fall 27. Prochownik (1884). Uterusnaht: 7 tiefe Seiden-, 3 oberflächliche Seiden-, 5 oberflächliche Catgutsuturen. Resultat: Heilung. Heilung ohne Reaktion.

Fall 33. Breisky (1885). 6 tiefe Silber-, 18 sero-seröse Seidensuturen, 2 Umstechungen mit Catgut. Gestorben. Uteruswunde vollkommen verklebt. Septichämia ex endometritide.

Fall 34. Ehlers (1886). Catgut als Nahtmaterial. Heilung. Verlauf ohne Reaktion.

Fall 38. Leopold (1886). Tiefe Knopf-, oberflächliche fortlaufende Naht mit Chromcatgut. Heilung.

Fall 45. Schröder (1886). Vereinigung der inneren Lagen der Muskulatur durch eine doppelte Reihe von fortlaufenden Catgutnähten. — Seidenknopfnähte. Fortlaufende Catgutnaht des Peritoneum. Heilung.

Fall 47. Chiara (1887). 10 tiefe, 36 sero-seröse Catgutsuturen. Heilung. Entlassung am 14. Tage.

Fall 48. Hofmeier (1887). 8 umfassende Seidennähte und eine Etagennaht mit Catgut. Heilung. Rekonvaleszenz unter leichten peritonitischen Erscheinungen ungestört.

Fall 49. Zweifel (1887) 14 tiefe Seidennähte, sero-seröse Naht mit Chromcatgut. Heilung. 3 geschlossene Seidensuturen des Uterus durch Vereiterung ausgestossen.

Fall 58. Maassen (1886). 3 Silberdrahtnähte durch die ganze Dicke

1) Sänger. Neue Beiträge zur Kaiserschnittfrage. Archiv für Gynäkologie XXVI.

2) Crédé. Fortgeführte Uebersicht der nach Sänger's Methode und deren Varianten bisher operierten Kaiserschnitte. Archiv für Gynäk. XXVIII u. XXX.

3) Caruso. Die neuesten Ergebnisse des konservativen Kaiserschnitt mit Uterusnaht. Archiv für Gynäk. XXXIII.

die ganze Dicke der Uteruswand. Oberflächliche fortlaufende Naht mit Sublimatcatgut. Heilung. Gesundes Wochenbett.

Fall 59. Lébédeff (1886). 3 Nahtreihen, 1. Seide, 2. und 3. Juniperuscatgut. Heilung. Gesundes Wochenbett Höchste Temperatur 38,6° am 2. und 6. Tage.

Fall 62. Leopold, (1886). 8 sero-muskuläre Chromsäure-Catgutnähte, 1 oberflächliche fortlaufende Catgut- und Seidennaht. Gestorben. Uteruswunde vollständig verklebt. Keine Spur von septischer Infektion. Dysenterie.

Fall 63. Biggar (1886). 8 tiefe und 8 oberflächliche Catgutnähte. Heilung.

Fall 64. Leopold, (1887). 9 sero-muskuläre Chromsäure-Catgutnähte; 1 oberflächliche fortlaufende Chromsäure-Catgutnaht. Heilung. Hochgradiger Meteorismus, drohender Ileus, dann fieberloser Verlauf.

Fall 65. Lébédeff (1887). Wie bei Fall 59 Juniperus-Catgut. Heilung.

Fall 68. Leopold, (1887). 8 sero-muskuläre Nähte und sero-seröse fortlaufende Naht mit Chromsäure-Catgut. Heilung. Fieberloses Wochenbett.

Fall 76. Zweifel, (1887). 14 sero-muskuläre, 14 sero-seröse Nähte mit Chromsäure-Catgut. Heilung. Gesundes Wochenbett.

Fall 78. Zweifel, (1887). 12 sero-muskuläre, 12 sero-seröse Nähte mit Chromsäure-Catgut. Heilung. Gesundes Wochenbett.

Fall 83. Olshausen, (1887). 12 versenkte Seidenknopfnähte, 20 Catgutknopfnähte. Heilung. Gesundes Wochenbett.

Fall 84. Leopold, (1887). Sero-muskuläre, oberflächlich fortlaufende Naht mit Chromsäure-Catgut. Heilung. Gesundes Wochenbett. Höchste Temperatur 38,5° am 4. Tage.

Fall 85. Olshausen, (1887). 11 sero-muskuläre Seiden-, 20 oberflächliche Catgutnähte. Heilung. Gesundes Wochenbett.

Fall 86. Zweifel, (1887). 9 sero-muskuläre, 17 oberflächliche Nähte mit Chromsäure-Catgut. Heilung. Fieberloses Wochenbett.

Fall 87. Geyl (1887). Die Muscularis wurde mittelst 16 Sublimat-Catgutknopfnähten vereinigt. Heilung. Glatter, fieberloser Verlauf.

Fall 90. Veit, (1887). Uteruswunde mit 3 Reihen von Nähten vereinigt mit einem einzigen Catgutfaden. Heilung. Fieberloses Wochenbett.

Fall 92. Döderlein, (1887). 16 sero-muskuläre und etwa 35 sero-seröse Chromsäure-Catgutnähte. Heilung. Im Juli des Jahres kam die Frau wieder in die Klinik mit einer Fistel in der Bauchnarbe, aus welcher sich eine Chromsäure-Catgutligatur des Uterus abstösst. Nach deren Entfernung heilte die Fistel bald.

Fall 93. Leopold, 1887. Chromsäure-Catgut s. Fall 84. Heilung. Fieberloses Wochenbett.

Fall 95. Korn, (1887) Oberflächliche fortlaufende Falznaht aus Chromsäure-Catgut. Heilung. Ganz fieberloses Wochenbett.

Fall 96. Obermann, (1887). 11 sero-muskuläre, 14 oberflächliche Nähte aus Chromsäure-Catgut. Heilung. Glatter, fieberloser Verlauf.

Fall 102. Sänger, (1887). 9 sero-muskuläre, 16 sero-seröse Nähte aus Chromsäure-Catgut. Heilung. Im Wochenbett partielle Peritonitis.

Fall 104. Chiara, (1888). Sero-muskuläre und sero-seröse Nähte mit Sublimat-Catgut. Gestorben am 8. Tage. Uteruswunde vollständig geschlossen. Peritonitis perforativa. Darmgeschwüre.

Fall 105. Ahlfeld, (1888). Zahlreiche Catgutnähte der Muskulatur und oberflächliche Seidennähte. Heilung. In den ersten 20 Tagen mässiges Fieber. Abgang von Eiter aus der Scheide. Es handelte sich um einen Abscess der Uteruswunde oder um Eiteransammlung zwischen Uterus und Bauchwand.

Fall 107. Merkel, (1888). 15 20 muskuläre Carbolseidennähte, 4 sero-seröse fortlaufende Nähte mit Sublimat-Catgut. Gestorben am 8. Tage. Zwei der oberflächlichen Catgutnähte an ihren Anfangs- oder Endeknoten frei flottierend, also bis auf einen Befestigungspunkt vollständig gelöst im eiterigen, umgebenden Exsudat. Die 2 andern verschwunden. Serosa nicht verklebt. Muskelwunde klafft an einigen Stellen. Mucosa weit zurückgezogen. Tod zurückzuführen auf Infektion der Uteruswunde von dem jauchigen Carcinom des Uterus und von zu weichem und mangelhaftem Sublimat-Catgut. Eiterige Peritonitis.

Fall 110. G. Braun, (1888). 5 versenkte muskuläre Silberdrahtnähte. Zwischen je 2 Silberdrähten eine versenkte Sublimat-Catgutnaht. 25 sero seröse Sublimat-Seidennähte. Heilung. Fieberloser Verlauf.

Fall 111. Leopold, (1888). 9 sero-muskuläre und sero-seröse fortlaufende Naht mit Chromsäure-Catgut. Gestorben am 8. Tage. Uteruswunde teilweise klaffend. Die Catgutfäden, sowohl die zu oberflächlichen als zu tiefen Suturen benutzten, locker. Allgemeine fibrinöse eiterige Peritonitis.

Fall 112. Zweifel, (1888). 9 sero-muskuläre, 23 sero-seröse Chromsäure-Catgutnähte. Heilung. Geringe abendliche Temperatursteigerung durch Eiterung einiger Stichkanäle der Bauchwunde.

Fall 114. Dahlmann, (1888). 4 sero-muskuläre und sero-seröse fortlaufende Catgutnaht. Heilung. Nur einmal Temperatur 38,5°.

Fall 116. Frommel, (1888). Fortlaufende Naht mit Chromsäure-Catgut. Heilung. Verlauf völlig reaktionslos.

Fall 124. Korn, (1888). Sero-muskuläre und oberflächliche sero-seröse fortlaufende Naht mit Chromsäure-Catgut. Heilung. Gesundes Wochenbett.

Fall 127. Veit, (1888). Naht mit einem einzigen Catgutfaden s. Fall 90. Heilung. Verlauf ohne Reaktion.

Fall 130. Braun, (1888). Fortlaufende versenkte Uterusnähte in 3 Reihen mit Chromsäure-Catgut. Heilung. Fieberloses Wochenbett. Höchste Temperatur 37,8°.

Unter den 39 Fällen, bei denen Catgut allein oder neben Seide zur Naht der Uteruswand benutzt wurde, ist in 18 Fällen Chromsäure-, in 5 Fällen Sublimat-, in 2 Fällen Juniperusöl-Catgut verwendet worden. Fünfmal trat Exitus letalis ein und es ergab die Sektion in 2 Fällen (107 und 111) klaffende Uterus-

wunde. Bei Fall 107 (Merkel) wird der Tod auf eine vom jauchigen Uteruscarcinom ausgehende Infektion, und auf zu weiches, mangelhaftes, die Serosa verschliessendes Sublimatcatgut zurückgeführt. Es heisst vom Nähmaterial viel verlangt, indem es bei septisch infiltrierter Uteruswand prima reunio sichern soll. Dass dabei auch die mit Carbolseide genähte Muscularis zum Klaffen gekommen ist, scheint weiter gar nicht in die Wagschale zu fallen. In 27 Fällen erfolgte reaktionslose Heilung. Einmal (Fall 49) wurde nachträgliches Ausstossen von Seidenfäden, einmal (Fall 92) nachträglicher Abgang von Chromsäure-Catgut konstatiert. Ich behalte mir vor, auf die hier gemachten Beobachtungen später zurückzukommen, und konstatiere vorläufig die eine Thatsache: Es geht aus unserer Zusammenstellung nicht hervor, dass durch die Anwendung von Catgut zur Uterusnaht unter diesen 39 Fällen jemals eine Infektion verursacht wurde.

Unsere gesammelten Catgut-Erfahrungen gehen aus ca. 20 chirurgischen und 5 gynäkologischen Abteilungen hervor. Die Beobachtungen sind unter den verschiedensten Verhältnissen der Spital- und Privatpraxis, bei allen überhaupt vorkommenden Operationen gemacht worden und beziehen sich auf alle früher und jetzt gebräuchlichen Präparationsweisen des Catgut.

Bis zum Jahre 1881 fand wie überall, so auch an unseren Beobachtungsstationen das Lister'sche Carbolöl-Catgut allgemeine Verwendung und aus der Carbolzeit stammen auch die von den Autoren Volkmann, Zweifel, Kocher, Neuber schon vor Jahren publizierten, sowie die uns von Socin, Mosetig, Kappeler, Haffter jüngst brieflich mitgeteilten Beobachtungen von Catgutinfektion. Bei den Patienten Volkmann's sehen wir in der Umgebung von Catgutsuturen der Haut Nekrose unter Erscheinungen auftreten, die als Lokalsymptome von Milzbrand angesprochen werden. Zweifel verliert eine Patientin an Pyämie, bei welcher eine kleine Scheidenfistel angefrischt und mit Catgut vernäht worden war. Haffter beobachtet akute Sepsis nach Dammnaht. Kappeler und Kocher erlebten Sepsis bei Exstirpation von malignen Strumen. Unter den 4 Fällen Mosetig's sehen wir bei 2 Castrationen, bei je einer Herniotomie und Ovariotomie von der Catgutligatur ausgehende Eiterung und septische Peritonitis auftreten. Ueber Socin's Beobachtung ist mir Genaueres nicht bekannt.

Neuber sah nicht selten von der Catgutligatur ausgehende circumscripte Eiterung.

Ich zweifle nicht an der Richtigkeit der hier vorliegenden Beobachtungen — der Name der Autoren bietet hiefür Bürgschaft genug — aber gleichwohl muss ich, objektiv an diese Thatsachen herantretend, mir die Frage zurecht legen: Ist hier der Beweis geliefert, dass die Catgutligaturen und nichts anderes die Infektionsträger waren? Hier gibt es meiner Meinung nach nur einen Weg untrüglicher Beweisführung, nämlich den Nachweis von in den verwendeten Katgutfäden enthaltenen, entwickelungsfähigen infektiösen Keimen. Dieser Beweis war allerdings zu der Zeit, da die meisten dieser Beobachtungen gemacht wurden, nicht zu erbringen, weil die bakteriologische Untersuchungstechnik noch nicht so weit ausgebildet war. Zweifel hat zwar Catgutfäden aus dem bei der Operation benutzten Fläschchen mikroskopieren lassen und es fanden sich, wie dies nicht anders zu erwarten war, massenhaft Bakterien zwischen den Catgutlamellen; allein damit ist eben noch lange nicht bewiesen, dass diese Keime lebensfähig gewesen sind. Wer mit dem Mikrotom Schnitte quer und schräg durch Catgutfäden anlegt und diese gefärbt unter die Immersion bringt, dem wird es nicht schwer fallen, zahlreiche Bacillen und Kokken im Gewebe drinnen zu erkennen.

Bei den Fällen Volkmann's ist die Milzbrandinfektion keineswegs sicher konstatiert; die Diagnose stützt sich nur auf den makroskopischen Befund; die Untersuchung des Blutes ergab ein negatives Resultat; lokal fanden sich keine Bacillen, oder es wurde nicht darnach gefahndet. Das beschuldigte Catgut scheint nicht untersucht worden zu sein. Wichtig erscheint mir das von Kocher, Hafftter und Kappeler übereinstimmend konstatierte Faktum, dass der Inhalt der bei den betreffenden Operationen benutzten Fläschchen als stinkend und zersetzt sich herausstellte. Diese Thatsache bietet Gewähr dafür, dass man hier mit Recht die Ursache der Infektion gefunden zu haben annahm.

Dies sind die gravierenden Anschuldigungen gegen die Konservierung der Darmsaiten im Carbolöl.

Seit durchschnittlich 4—5 Jahren benutzen weitaus die Mehrzahl der Chirurgen, bei denen wir unsere Erkundigungen einzogen, Sublimat-, ein kleiner Teil Ol. Juniperi-Catgut; wenige sind, da ihnen nichts Unangenehmes damit begegnete, dem Carbol-Catgut

treu geblieben. Die Zahl derjenigen, die das Catgut selbst präparieren, ist um etwas grösser als die Zahl derer, die es fertig präpariert käuflich beziehen. Die Hauptbezugsquellen für Rohkatgut sind Dronke und Kade in Berlin und Weber in Genf. Das präpariert bezogene stammt aus verschiedenen, unten genauer bezeichneten Firmen.

Indem ich in meinem Erfahrungsmaterial nach Fällen fahndete, bei denen Infektion durch Ol. Juniperi- [1]) und Sublimat-Catgut konstatiert wurde, fand ich allein die bekannte Mitteilung Kocher's vor: alle andern Berichte lauten namentlich in Bezug auf das Sublimat-Catgut äusserst günstig; ja selbst aus chirurgischen Abteilungen, die zu gleicher Zeit ihr Rohcatgut aus gleicher Quelle wie Kocher bezogen, gingen mir keine ungünstigen Nachrichten zu. Wie ist dies zu deuten? Hat Kocher allein diese schlimmen Erfahrungen gemacht, weil er anerkanntermassen an seine Antiseptik sehr hohe Anforderungen stellt? Beruhen die negativen Berichte der anderen Chirurgen auf mangelhafter Beobachtung? oder ist es nur Zufall, dass allein die Berner Klinik mit solch höchst infektiösem, undesinficierbarem Rohcatgut vom Lieferanten bedient wurde? Auch hier muss ich die früher gestellte Frage wiederum aufwerfen. Ist der Beweis geliefert, dass bei den 22 schweren Infektionen, über die Kocher berichtet, wirklich durch das Catgut die Keime eingeimpft wurden? Kocher zieht seinen Schluss per exclusionem; er revidiert seinen ganzen antiseptischen Apparat, schaltet alle möglichen Fehlerquellen aus und weil alsdann bei Anwendung der Seide zur Gefässligatur der Wundverlauf ein glatter wird, fällt die Schuld auf das Catgut. Den Beweis aber, der durch Untersuchung der verwendeten Cat-

1) Wie leichtfertig, ohne alle Kritik und Begründung das Catgut zum antiseptischen Sündenbock gestempelt wird, illustriert eine Mitteilung, die ich nachträglich noch entdeckte. In einer Dissertation (Jena 1889) über 50 operierte Fälle von Carcinoma mammae bemerkt der Verfasser Brian: „Zur Naht und Unterbindung wurde einige Zeit Kocher'sches Juniperus-Catgut benutzt, aber schliesslich verlassen und wieder mit Carbolseide ersetzt, da das Catgut in zwei Fällen Sepsis herbeigeführt zu haben scheint." – Die Krankennotizen über den einen dieser Fälle lauten: „Nach Operation öfter leichtes Fieber, selten über 39,0°. Eiter dünn, Unruhe, Delirien, Wunde aber schön. (!) Tod wohl an Sepsis!" Und das genügt, um das Catgut der Tötung eines 74jährigen Individuums anzuklagen!

gutpräparate aus dem bakteriologischen Laboratorium hervorgehen muss, vermisse ich.

Die Resorbierbarkeit und Qualität verschiedener Catgutpräparate.

Die Vorgänge, welche bei der Einheilung nnd Resorption organischer Fremdkörper sich abspielen, sind von Hallwachs[1]), Rosenberger[2]) und in neuester Zeit von Felix Marchand[3]) auf das sorgfältigste studiert worden. Was Hallwachs, der seine Untersuchungen vom praktischen Gesichtspunkte aus unternommen, am Schlusse seiner Arbeit resumiert, ist von Marchand, der die hier sich vollziehenden feineren pathologisch-anatomischen Vorgänge zum Studium der Bindegewebsentwickelung benutzte, bestätigt worden. Wird ein organischer Körper, von dem man jeden Reiz, ausser dem durch seine Substanz bewirkten, ausschliessen kann, in ein lebendes Gewebe eingebracht, so reagiert dieses durch Entzündungserscheinungen in der unmittelbaren Umgebung. Es gibt vermehrte Saftzuströmung, Granulationswucherung, Gefässneubildung etc., bis die Lücken in seiner Masse ausgefüllt sind. In den feinsten Zwischenräumen des Fremdkörpers geschieht dieses durch Gewebsflüssigkeit, welche Zellen enthält. Eiterung findet nicht statt. Der so um- und durchdrungene Fremdkörper ist dann der Einwirkung dieser Gewebsflüssigkeit und ihres Stoffwechsels ausgesetzt, unter Körpertemperatur und dem Drucke, welcher in dem Gewebe vorhanden ist. Er zerfällt je nach seiner Widerstandsfähigkeit in Partikel und Partikelchen, und sobald diese klein genug, werden sie teils durch Wanderzellen, teils durch den Saft- und Blutstrom fortgeführt. Diese Möglichkeiten sind ja erwiesen. Gerade an Stellen, wo Gefässe dem Fremdkörper anliegen, dürfte dieser Prozess rascher vor sich gehen, infolge des regen Verkehrs der Stoffe innerhalb und ausserhalb, wie man ihn an jungen Gefässwandungen beobachtet. An der Stelle des Fremdkörpers befindet sich schliesslich das durch produktive Entzündung neu gebildete Gewebe, Granulationsgewebe, das mit der Zeit sich retrahiert, als Narbenge-

1) Hallwachs. Ueber Einheilung von organischem Material unter antiseptischen Kautelen. Arch. für klin. Chir. Bd. 24. S. 122.

2) Rosenberger. Ueber das Einheilen unter aseptischen Kautelen und das Schicksal frischer und toter Gewebsstücke in serösen Höhlen. Langenb. Archiv. Bd. XXV. 1880.

3) F. Marchand. Untersuchungen über die Einheilung von Fremdkörpern. Beitr. zur pathol. Anatomie. Bd. IV. Heft 1.

webe vielleicht lange persistiert, möglicherweise zuletzt dem Schwunde anheimfällt.

Fast alle die ausführlichen Studien über die Resorption des Catgut beziehen sich auf das ursprüngliche, nach Lister's Vorschrift präparierte Catgut. Ich resumiere kurz das Wichtigste. P. Bruns[1]) stellte experimentell fest, dass in eiternden Wunden die Auflösung des Catgut ungleich rascher vor sich geht, als in Berührung mit tierischen Geweben ohne Eiterproduktion. Bei aseptischem Verlauf waren bei seinen Versuchen nach 20—30 Tagen makroskopisch nur selten noch kleinste Reste aufzufinden. In eiternden Wunden sowohl, wie in Eiter bei Bluttemperatur zeigte sich auch bei der dicksten Nummer komplete Kontinuitätstrennung, meist vollständige Auflösung. Dem entgegen behauptet Schuchardt[2]), dass Catgut schneller verschwinde, wenn das umgebende Gewebe normal bleibe. Meyer[3]) hatte bei seinen Versuchen die dünnste Nummer in Eiter von Zimmertemperatur erst nach 32 Tagen und das nicht vollständig aufgelöst. Hallwachs[4]) resumiert dahin, dass bei seinen Versuchen das eingeheilte Catgut (Catgutknäuel) nach Verlauf von 6 Monaten nicht mehr zu finden war. Lesser[5]) schreibt: „Haben auch meine Versuche das Endergebnis geliefert, dass das Catgut nicht organisiert in lebendes Gewebe verwandelt, sondern resorbiert und durch einen Narbenstrang substituiert wird, so ist doch auffällig im Gegensatz zu allen anderen Experimentatoren, wie lange der Catgutfaden der Zerbröckelungsarbeit der zelligen Gewebselemente widersteht. Catgutstücke ins subkutane Bindegewebe gebracht, zeigten bei aseptischem Verlauf nach 22 Tagen fast keine Veränderung. Nach 64 Tagen erscheint der Faden als ein bräunlich pigmentierter Streifen kaum von dem umgebenden Bindegewebe unterscheidbar. Nach 85 Tagen sind von 3, demselben Tier implantierten Stücken nur noch 2 nachweisbar. Uebereinstimmend mit Bruns verliert das Catgut seine Widerstandsfähigkeit am raschesten bei nicht aseptischem Verlauf.

Bei eigenen Versuchen, die ich anstellte, ging ich darauf aus

---

1) P. Bruns. Deutsche Zeitschr. für Chirurgie. Bd. V. p. 379.

2) Schuchardt. Ueber die Unterbindung der Gefässe mit carbolisierten Darmsaiten. Berlin 1872. Inaug.-Dissert.

3) Meyer. Zur Resorption des Catgut, Deutsche Zeitschrift für Chir. Bd. IX, p. 449.

4) Hallwachs l. c. p. 152.

5) Virchow's Archiv. Bd. 95. S. 211.

zu konstatieren, ob die verschiedenen Präparationsweisen des Catgut einen Unterschied in der Resorptionszeit bedingen.

Zu gleicher Zeit mit mir hat Thomson[1]) ähnliche Untersuchungen angestellt. Er legte an Kaninchen, Hunden und Katzen Uterusnähte mit Chromsäurecatgut nach Mikulicz präpariert und mit Carbolcatgut an, eben solches brachte er in die Bauchhöhle und gelangte dabei zu folgenden Resultaten:

Nahtmaterial	Nr. des Versuches	Wie viel Tge in der Uteruswand gelegen	Wie viel Tge in der Bauchhöhle gelegen	Sektionsresultat
Carbol-Catgut	1	8	—	Faden bis auf einen dünnen in der Kontinuität erhaltenen, leicht zerreisslichen Rest resorbiert.
	2	10	10	Catgut bis auf einzelne kleine Reste, besonders an der Knotungsstelle resorbiert.
	3	17	17	Catgut vollständig resorbiert.
Chromsäure-Catgut	1	10	—	Fäden vollständig intakt, an den frei in die Bauchhöhle ragenden Partien mehr oder weniger mit einer Membran überzogen.
	2	17	17	
	3	50	—	
	4	64	64	

Ich selbst prüfte die Resorptionszeit der verschieden präparierten Catgutsorten zuerst ausser dem Tierkörper in Flüssigkeiten. Ich legte, wie Bruns u. A. dies mit Carbolcatgut gethan, je 5 Stücke Nr. 3 von Chromsäure (Lister)-, Sublimat-, Ol. Juniperi-Catgut (Präparate derselben Fabrik) in Eiter bei Körpertemperatur.

Befund am 3. Tage.

Chromsäure-Catgut. Faden in der Form gut erhalten, stark gequollen, sehr weich, durch Präpariernadel leicht in 3 Fäden zerlegbar; diese bieten beim Zerzupfen zähen Widerstand.

Sublimat-Catgut. Faden weich und matsch. Drehwindungen weniger deutlich, der Nadel entschieden weniger Widerstand bietend als Chromsäure-Catgut.

Ol. Juniperi-Catgut. Derselbe Befund wie bei Sublimat-Catgut.

1) Thomson. Experimentelle Untersuchungen über die gebräuchlichen Nahtmaterialien bei intraperitonealen Operationen hauptsächlich in Bezug auf die Uterusnaht beim Kaiserschnitt. Centralbl. für Gynäk. 1889. Nr. 24.

Befund am 5. Tage.

Chromsäure-Catgut. In der Gestalt erhalten wie am 3. Tag; beim Zerzupfen noch erheblicher Widerstand. Bei starker Vergrösserung: Von Oel und Fetttröpfchen durchsetztes, kaum mehr differenziertes Gewebe.

Sublimat-Catgut. Befund wie am 3. Tage.

Ol. Juniperi-Catgut. Befund wie am 3. Tag.

Befund am 9. Tage.

Chromsäure-Catgut. Vollständig zerfallen.

Sublimat-Catgut. Gestalt noch erhalten; beim Versuch zu Zerzupfen wie Zunder zerfallend.

Ol. Juniperi-Catgut. Wie bei Sublimat-Catgut.

Von denselben Catgutpräparaten legte ich dieselben Nummern in sterilisiertes Serum und in Pyogenes aureus (Serum)-Kulturen bei Brüttemperatur. Ich fand nach 42 Tagen weder in der einen noch der andern Flüssigkeit vollständige Auflösung oder Zerfall, noch konnte ich einen deutlichen Unterschied in der Konsistenz der verschiedenen Fäden konstatieren.

Von denselben Catgutpräparaten brachte ich nach Lesser's Methode der subkutanen Durchstechung und Hautverschiebung Stücke unter die Rückenhaut von Kaninchen. Ich tötete die Tiere am 18. Tag und fand:

Chromsäure-Catgut. Der Faden sitzt unter der Haut von zartem Zellgewebe umwachsen. Keine Spur von Eiter. Das Catgut ist stark gequollen, gelbweiss gefärbt, sehr weich, in der Kontinuität nirgends unterbrochen. Der Faden lässt sich in toto mit der Pincette aus seinem bindegewebigen Bette herausziehen.

Ol. Juniperi-Catgut. Zeigt ungefähr dasselbe Aussehen. Faden um das Dreifache gequollen; in seiner Mitte durch eine fettig-bindegewebige Brücke ersetzt.

Karbol-Catgut. Keine Eiterung. Reaktionslose Umgebung. Die Hälfte des Fadens in Farbe und Gestalt fast unverändert, mit deutlichen Drehwindungen; die andere Hälfte kolbig angeschwollen, weiss gefärbt, verfettet.

Sublimat-Catgut. Reaktionslos eingeheilt; wenig verändert, lässt sich in toto herausziehen und bietet beim Zerzupfen noch geringen Widerstand.

Um den Einfluss der Eiterung im tierischen Gewebe auf den Resorptionsprozess zu beobachten, legte ich Sublimat- und Carbolcatgut von derselben Dicke (Nr. 3) eine Stunde lang in eine Serumkultur von Pyogenes aureus bei Brüttemperatur und brachte sie

dann unter die Haut von Meerschweinchen. Nach 2 mal 24 Stunden schon liess sich aus den Stichkanälen Eiter drücken, es kam zu circumskripter Schwellung, zu Fluktuation, die Tiere magerten ab, gingen aber nicht zu Grunde.

Befund am 11. Tage.

Sublimat-Catgut. Nach Lospräparieren der Haut zeigt sich der Faden in einen ganz circumscripten Abscess eingebettet, in seiner Kontinuität unterbrochen. Die beiden erhaltenen Enden des Fadens, die zu den Stichkanälen führen, sind bröckelig, weich, bei Berührung mit der Präpariernadel zerfallend.

Carbol-Catgut. Makroskopisch vom Catgut nichts mehr zu sehen. Bröckel käsigen Eiters in neugebildetem Bindegewebe. In der Nähe geschwellte Lymphdrüsen.

Resumé: Aus meinen Versuchen tritt ein wesentlicher Unterschied in der Resorptionszeit der verschiedenen Catgutpräparate nicht zu Tage. Die Erfahrungen, die Thomson mit dem Mikulicz'schen Chromsäurecatgut gemacht, gelten jedenfalls nicht für das Lister'sche Präparat. Uebereinstimmend mit Bruns und Lesser fand ich eine bedeutende Beschleunigung des Auflösungsprozesses aller Präparate bei Eiterung. Dass die Resorptionszeit in verschiedenen Geweben und Organen des Körpers eine verschieden grosse sein muss, geht aus einem Vergleich meiner Untersuchungsresultate mit denjenigen Lesser's und Thomson's unzweideutig hervor. Im subkutanen Bindegewebe ist auch bei aseptischem Verlauf nach Verfluss von 3 Wochen die Auflösung bedeutend vorgeschritten, bei dünnen Nummern z. T. vollendet[1]). Sicher ist, dass alle diese Präparate den Verschluss der Arterie bei aseptischem Wundverlauf bis zur erfolgten Thrombose garantieren.

Zur Beurteilung des Unterbindungsmaterials gehört als nicht unwichtiger Faktor die Prüfung der Qualität. Ich unterliess es nicht, auch in dieser Richtung einige Untersuchungen anzustellen. Durch Anhängen von Gewichten und durch Zug vermittelst eines Feder-Dynamometers bestimmte ich die Grenze der Dehnbarkeit bei den verschiedenen Präparaten. Von derselben Nummer stellte ich bei 12 Catgutstücken derselben Länge das Gewicht der Belastung fest, bei welcher der Faden zerriss und nahm daraus das Mittel.

Aus den Belastungsversuchen des Rohcatgut ergaben sich folgende Ziffern:

1) Vergl. u. Versuche über Milzbrand-Catgut.

Roh-Catgut (Dronke)[1]	Roh-Catgut (Weber)
Nr. 0 = 1— 3 kg	Nr. 0 = 2— 3 kg
„ 1 = 3— 5 „	„ 1 = 2— 3 „
„ 2 = 8 „	„ 2 = 5— 6 „
„ 3 = 13—14 „	„ 3 = 11—14 „
„ 4 = 18 „	„ 4 = 17—18 „

Vergleich der Belastung von Nr. 3 der verchiedenen Präparate einzelner Fabriken:

Carbol-Catgut	Fabrik S = 5— 8 kg
	„ M = 9—10 „
Chromsäure-Catgut	Fabrik S = 14—16 kg
	„ H = 10—12 „
Juniperus-Catgut	Fabrik S = 8—10 kg
Sublimat-Catgut	Fabrik S = 10—12 kg
	„ H = 8—10 „
Reverdin's Catgut	= 10—12 kg

Belastung der verschiedenen Nummern von Juniperuscatgut, Sublimatcatgut, Catgut Reverdin.

Juniperus-Catgut	Nr. 1	Fabrik G	Frisches Präparat	= 3— 4 kg	
		„ H	Aelteres Präparat	= ½— 1 „	
		„ S	Frisches Präparat	= ½— 1 „	
	„ 2	„ M	Frisches Präparat	= 10—12 „	
		„ S	Frisches Präparat	= 1— 4 „	
		(brüchig, bei leichtem Zug der Hand zerreissend)			
	„ 3	Fabrik S	Frisches Präparat	= 5— 6 „	
		„ S	Frisches Präparat	= 11—13 „	
Sublimat-Catgut	Nr. 0	Fabrik H	2 Jahre altes Präparat	= ½— 1 „	
	„ 1	„ S	Alter ?	= 2— 3 „	
		„ S	Noch frisches Präparat	= 5— 6 „	
	„ 2	„ S	Frisches Präparat	= 8 „	
		„ S	Frisches Präparat	= 5— 6 „	
		„ H	Ueber 2 Jahre altes Präpar.	= 8— 9 „	
		„ H	Ueber 2 Jahre altes Präpar.	= 8—10 „	
	„ 3	„ S	Frisches Präparat	= 10—12 „	
		„ H	Ueber 3 Jahre altes Präpar.	= 8—10 „	
Catgut Reverdin	Nr. 0			= 2— 3 „	
	„ 1			= 2— 3 „	
	„ 2			= 5— 6 „	
	„ 3			= 10—12 „	
	„ 4			= 17—18 „	

1) Dronke. Preis bei Engros-Bezug zu 144 Faden à 3 M.-Länge = 432 Meter: Nr. 0 12 Mark, Nr. 1 14 M., Nr. 2 16 M., Nr. 3 18 M., Nr. 4 22 M. Der Meter von Nr. 2 kommt auf nicht ganz 4 Pfennige zu stehen.

Aus den Durchschnittszahlen der Belastungsproben, die keineswegs auf mathematische Genauigkeit Anspruch machen sollen, ergibt sich eine, wenn nicht erhebliche, so doch deutliche Verminderung der Resistenz sämtlicher präparierter Catgutsorten gegenüber dem Rohcatgut. Unter den einzelnen Präparaten selbst ertrugen die grösste Belastung das Chromsäure- und Reverdin'sche Catgut. Das letztere, direkt aus Genf bezogene Fabrikat liefert den Beweis, dass das Rohmaterial durch die 140° der Trockenhitze in seinen physikalischen Eigenschaften kaum merkbar geschädigt worden ist. Ich muss indes bemerken, dass ich selbst bei dieser Art der Sterilisation niemals diese vorzügliche Qualität erzielte, sondern meist die Fäden mehr oder weniger brüchig fand. Dieselbe Erfahrung ist von andern ebenfalls gemacht worden (v. Eiselsberg[1]) Wien). Aus obigen Ziffern ergibt sich ferner, dass das Sublimatcatgut keineswegs die niedrigste Stelle der Scala einnimmt, sondern dass durchwegs die Qualität eine sehr gute geblieben ist. Sowohl von den Fabrikanten als von einzelnen das Catgut selbst präparierenden Chirurgen (Schede) ist die Erfahrung gemacht worden, dass der Zusatz auch kleiner Mengen Sublimat zum konservierenden Alkohol das Rohmaterial im Laufe der Zeit brüchiger mache. Ich habe bei Präparaten, in welchen das Catgut 3 Jahre lang in 1 ‰ Sublimatalkohol gelegen hatte, noch ganz gute Resistenz gefunden und möchte aus später angegebenen Gründen auf den Sublimatzusatz nicht gerne verzichten.

Die Resultate der bakteriologischen Untersuchung des Catgut.

Den Ergebnissen eigener Arbeit schicke ich voraus, was bereits erforscht worden ist.

In demselben Jahre, da Zweifel die besprochene Mitteilung über seinen Fall von Catgutinfektion und den Nachweis von Bakterien im Catgut publizierte, schreibt Hallwachs in der genannten Arbeit, indem er durch Untersuchung der Catgutfäden über deren eigentliche Substanz sich zu informieren gesucht. „Auffallend ist mir, dass ich auf Längsschnitten, besonders deutlich an Karminpräparaten der dickeren Nummern häufig Spalten und Lücken bemerkte, welche angefüllt waren mit Stäbchen, Zellen und Trümmern von solchen, welche Elemente sich nach ihren regelmässigen Formen, nach ihrer gleichmässigen Strichelung und den äusserst

1) Laut mündlicher Mitteilung.

zierlich und regelmässig eingekerbten oder geschlängelten Linien ihrer Kontouren für nichts anderes halten konnte, als für pflanzliche Gebilde. Dass solche mikroskopische Verunreinigung des Darmes von Pflanzenfressern bei fabrikmässiger Reinigung nicht unmöglich ist, wird niemand bestreiten." Der Keimgehalt des Juniperuscatgut ist auf bakteriologischem Wege durch Tavel[1]) geprüft worden; er fand seine Proben durchwegs steril. Catgut mit Terpentin desinficiert erwies sich, wie wir gesehen, nach Roux und Garrè keimfrei. Ausführlicher spricht sich in der genannten Publikation A. Reverdin über das Resultat der unter seiner Anleitung vorgenommenen bakteriologischen Untersuchung aus:

Chaque fois que nous avons ensemencé sur de la gélatine ou de l'agar-peptone des fragments d'un rouleau de catgut non stérilisé, nous avans toujours constaté des formations de colonies dans les tubes de culture.

Lorsque nous avons planté dans le substratum contenu dans les tubes des morceaux de catgut ayant séjourné quelque temps dans l'alcool et dans l'huile de genièvre, l'apparition des colonies n'a pas été constante, mais dans bon nombre de cas nous avons obtenu des cultures en dépit des liquides stérilisateurs dans lesquels les rouleaux de catgut avaient macéré. Le catgut est donc une substance renfermant toujours des organismes, malgré les soins apportés à sa fabrication, et les liquides, alcool, huile de genièvre etc., dans lesquels on le fait séjourner, ne lui procurent qu'une asepsie incertaine. Sur ces points nos expériences sont d'accord avec la clinique.

Toutes les séries d'ensemencements que nous avons faites avec des fragments de catgut stérilisé à l'étuve n'ont jamais donné naissance à des colonies.

Les essais nombreux qui nous ont amené à la constatation de ce troisième point démonstrent que le catgut soumis pendant quelques heures à l'action de la chaleur sèche, est une substance qu'il est possible de rendre absolument aseptique et qu'il serait dommage de se priver d'un matérial possédant des qualités aussi précieuses.

Les espèces d'organismes que nous avons trouveés dans le catgut sont très variées et l'on conçoit aiséement qu'il en soit ainsi.

---

1) Kocher. Eine einfache Methode etc. S. pag. 108 dieser Arbeit. Herr Dr. Tavel hatte die Freundlichkeit, mir seine Untersuchungstabellen zur Verfügung zu stellen.

On est appelé en effet à rencontrer dans les divers milieux de culture solides ou liquides dans lesquels on ensemence du catgut, d'abord toutes les variétés des bactéries de l'air, puis toute la série des organismes qui pullulent dans les substances organiques. Cependant, à plusieurs reprises, nous nous sommes trouvés en présence de formes de culture absolument identiques. Nous avons vu, en effet, plusieurs fois se former aprés vingt-quatre heures d'étuve un nuage blanc autour du fragment de catgut, ce nuage grandir, s'épaissir, gagner l'agar de proche en proche et finir par s'étaler à la surface sous forme d'une substance brillante, opaque, d'un blanc laiteux parsemé de loin en loin de petits mamelons de même aspect que la colonie. Les préparations par impression (Klatsch-Präparat) que nous avons faites nous ont montré une agglomération d'innombrables cocci groupés presque géométriquement les uns à côté des autres, à la façon des cultures pures de staphylococcus aureus et présentant les mêmes dimensions que ce dernier. Les inoculations que nous avons faites dans la péritoine d'un lapin sont restées sans effet. La forme de la culture et le résultat négativ de l'inoculation semblaient désigner le staphylococcus albus. Nous avons aussi rencontré à plusieurs reprises de gros bâtonnets en voie de sporulation et qui ne sont autres que le bacillus Megaterium. Nous avons également obtenu quelquefois des cultures grenues et jaunâtres de la sarcina lutea, ainsi que les colonies grisâtres et ridées du bacillus subtilis etc. Nous ne sommes pas astreints à isoler et à déterminer les nombreuses espèces d'organismes dont les ensemencements de catgut nous ont décelé la présence. Le travail eût été fort long et surtout sans intérêt direct pour le but essentiellement pratique que nous nous proposons."

Benckisser[1]) schreibt über seine Versuche mit trockener Sterilisation: „Obgleich die lange Zeit des Verweilens in der hohen Temperatur nach unseren jetzigen Erfahrungen absolute Garantie bietet für die sichere Sterilisierung, so machte ich, um letztere zu erproben, eine Reihe von Versuchen. Ich inficierte kleine Rohcatgutfäden mit Reinkulturen leicht erkennbarer Mikroorganismen, mit Staphylococcus pyogenes aureus und citreus. Diese wurden dann auf die verschiedenen Arten desinficiert. Unter 20 mit Juniperus-Oel in der vorgeschriebenen Weise desinficierten Fäden ergab sich doch einmal eine Kultur der betreffenden Staphylokokken, während ca. 50 trockener Hitze ausgesetzte Fäden auf der Nähr-

1) a. a. O.

gelatine absolut steril sich zeigten. In 7 Fällen von Perineorrhaphie hat sich dieses Catgut als steril erwiesen."

Eine weitere Notiz aus jüngster Zeit findet sich bei Thomson[1]): Vor allem muss ich erwähnen, dass wir zur Kontrolle unseres Nähmateriales von Zeit zu Zeit Proben in sterilisierte Nährgelatine bringen und immer konnten wir bei obiger Behandlung der Fäden (Seide) die vollkommene Sterilität derselben nachweisen. Nur Chromsäure-Catgut gab in einigen Fällen Trübung der Gelatine ebenso Carbol-Catgut, wenn der Faden zerzupft in die Gelatine gebracht wurde, womit zugleich der Beweis geliefert ist, dass das Carbol-Catgut nur oberflächlich sehr oft desinficiert wird, wodurch ja eine Spätinfektion lokaler oder allgemeiner Natur bei der Resorption des Catgut immer eintreten kann. Der zerzupfte Seidenfaden gab nie irgendwelche Kulturen."

In Bezug auf das Sublimat-Catgut, von welchem weder Reverdin, noch Benckisser noch Thomson bei ihren Versuchen sprechen, verweise ich auf die Worte Schede's: „So oft wir aber — und es ist sehr oft geschehen — das soeben verwendete Catgut zu Kulturversuchen benutzten, sind dieselben stets negativ ausgefallen!"

Eigene Versuche.

Sämtliche im Nachstehenden mitgeteilten Versuche sind im hygienischen Institut der hiesigen Universität angestellt worden. Herrn Prof. Wyss und meinem verehrten Freunde Dr. O. Roth spreche ich für das rege Interesse, das sie meiner Arbeit widmeten, den wärmsten Dank aus.

Indem ich mir die Aufgabe stellte, die sterilisierende Wirkung der verschiedenen Präparationsweisen des Catgut auf bakteriologischem Wege selbst zu prüfen, kam es mir vorerst darauf an, das fabrikmässig hergestellte Catgut auf den Keimgehalt zu untersuchen. Ich wendete mich an verschiedene Fabriken und liess mir teils direkt vom Fabrikanten Präparate zustellen, teils bezog ich die Objekte meiner Untersuchung absichtlich aus verschiedenen Filialen, aus da und dort vorhandenen Depots. Ich liess es mir angelegen sein, Fläschchen verschiedensten Alters aufzutreiben; es war auch nicht schwierig, aus solchen Ablagen in grösseren und kleineren Provinzstädten, ältere Präparate käuflich zu erhalten.

Die untersuchten Präparate stammen aus:

1) a. a. O.

1. Internationale Verbandstofffabrik Schaffhausen.
2. Schweizerische Verbandstofffabrik Genf.
3. Paul Hartmann in Heidenheim.
4. Gebrüder Stiefenhöfer in München.
5. Berliner Verbandstofffabrik.
6. Apotheker Goegg in Genf (Catgut Reverdin).

Der Gang meiner Untersuchungen war folgender: Ich prüfte die verschieden präparierten Fäden auf ihren Keimgehalt, indem ich folgende Fragen zu beantworten suchte.

1. Sind überhaupt entwickelungsfähige Keime an der Oberfläche der Fäden?

2. Haften Keime an der Oberfläche, welche nicht ertötet sind, deren Entwickelung jedoch durch das konservierende Desinficiens gehemmt ist?

3. Sind entwickelungsfähige Bakterien im Innern des Fadengewebes nachweisbar?

Bei der Prüfung dieser Fragen ging ich, das Sublimatcatgut zuerst zum Gegenstande meiner Untersuchungen machend, folgendermassen vor: Ich öffnete behutsam eines der Fläschchen, entfernte den Pfropf, fasste mit sterilisierter Pincette in der konservierenden Flüssigkeit eines der Catgutknäuel, schnitt mit ausgeglühter Schere ein Stück davon weg und brachte dieses direkt in ein mit Bouillon gefülltes Reagensgläschen. Ein zweites Stück von ca. 1 cm Länge brachte ich in sterilisiertes Wasser, um das dem Faden anhängende, geringe Quantum der desinficierenden Flüssigkeit abzuwaschen. Ich liess den Faden 1—2 Stunden in diesem Gläschen und brachte ihn alsdann ebenfalls in Bouillon. Damit suchte ich die das Auswachsen etwa vorhandener Keime hemmende Wirkung des Desinficiens zu eliminieren. Um das Innere der Fäden zugänglich zu machen, zerzupfte ich mit ausgeglühter Präpariernadel sowohl die direkt aus der konservierenden Lösung genommen, als auch die vorher ausgewaschenen Fadenstücke in sterilisierten Glasschalen und legte die Fasern in Bouillon. In gleicher Weise behandelte Fäden brachte ich auf Gelatine, diese nach Esmarch aufrollend, ebenso legte ich solche auf in Reagensgläschen schräg erstarrten Agar und in Agar, den ich auf Glasschalen erstarren liess. In der Erwartung, dass das Vorhandensein von im Innern des Catgut eingeschlossenen entwickelungsfähigen Bakterien dann sicher erwiesen werden müsste, wenn die Fäden auf einen sterilen Nährboden gebracht würden, in welchem sie stark

aufquellen, oder der Resorption nahe gebracht würden, stellte ich eine Anzahl von Proben mit sterilisiertem Serum an. Nach der Methode der fraktionierten Sterilisation erwärmte ich Ochsenblutserum im Thermostat von d'Arsonval 8 Tage lang je 2 Stunden auf 53–56° ohne dasselbe nachher erstarren zu lassen.

Aus jedem zu untersuchenden Fläschchen wurden mindestens 10 Catgutstücke, die wo immer möglich aus allen den vorhandenen Catgutrollen herausgeschnitten waren, untersucht, unter Beobachtung aller jener Kautelen, die ein Fernhalten accidenteller Pilzinfektion ermöglichen. Die Bouillon-, Agar-, Serumproben bewahrte ich zum Teil bei Zimmertemperatur, zum Teil im Brütschrank auf.

Im ganzen wurden 52, aus den genannten Fabriken stammende Fläschchen mit Catgut verschiedenster Stärke und verschiedensten Alters untersucht. Davon enthielten: 25 Sublimat-, 12 Carbol-, 7 Chromsäure-, 8 Ol. Juniperi-Catgut.

Die folgende Tabelle soll eine allgemeine Uebersicht über die Resultate dieser Untersuchung insofern bringen, als sie angibt, welche Präparate als keimfrei und welche als nicht steril sich herausstellten. An Hand dieser Tabelle werde ich auf Einzelheiten genauer eintreten.

Sublimatcatgut.

Nr. des Fabrikpräparates Art der Konservierung	Fabrik	Nährboden	Temperatur Z=Zimmert. B=Brüttemp.	Zahl der Kulturen	Wachstum	Bemerkungen. Beginn des sichtbaren Wachstums
1. Catg. Nr. 1 frisch. Staniol-Korkverschluss.	S.	Bouillon	Z.	2	—	
			B.	2	—	
		Gelatine-Platten	Z.	5	—	
		Röhrch.		6	—	
2. Catg. Nr. 3. Fläschchen in d. chirurg Klinik schon geöffnet. Frisch.	S.	Bouillon	Z.	2	—	
			B.	2	—	
		Gelatine-R.	Z.	3	—	
		Agar (Schalen)	B.	5	—	
3. Catg. Nr. 2. Frisch. Siegellack-Kork.	G.	Bouillon	Z.	3	—	
			B.	3	—	
		Gelatine-R.	Z.	2	—	
4. Catg. Nr. 2. Frisch.	St.	Bouillon	Z.	3	—	
			B.	3	—	
		Gelatine-R.	Z.	3	—	
5. Catg. Nr. 2. In der chirurg. Klinik eröffnet.	S.	Bouillon	Z.	2	—	
			B	2	—	
		Gelatine- "	Z.	3	—	
6. Catg. Nr. 1. Frisch.	S.	Bouillon	Z.	2	—	In 2 Röhrchen
			B.	3	—	zufällige In-
		Gelatine-R.	Z.	3	—	fektion durch
					—	verflüssigen-
					—	de Bakterien

7. Catg. Nr. 0. Frisch.	S.	Bouillon	Z.	2	—
			B.	3	—
		Gelatine-R.	Z.	3	—
8. Catg. Nr. 0. Frisch.	S.	Bouillon	Z.	2	—
			B.	2	—
		Gelatine-R.	Z.	3	—
9. Catg. Nr. 3. Frisch	S.	Bouillon	Z.	2	—
			B.	2	—
		Gelatine-R.	Z.	3	—
10. Catg. Nr. 1. Frisch.	S.	Bouillon	Z	3	—
			B.	3	—
		Gelatine-R.	Z	3	—
11. Catg. Nr. 4. Frisch.	G	Bouillon	Z	3	—
			B.	3	—
		Gelatine-R.	Z.	3	—
12. Catg. Nr. 2. Frisch.	G.	Bouillon	Z.	3	—
			B.	3	—
		Gelatine-R.	Z.	2	—
13. Catg. Nr. 3. Frisch	G.	Bouillon	Z.	2	—
			B.	3	—
		Gelatine-R	Z.	3	—
14. Catg. Nr. 1. Frisch	G.	Bouillon	Z	2	—
			B.	3	—
		Gelatine-R.	Z	3	—
15. Catg. Nr. 2. Frisch.	S.	Bouillon	Z.	2	—
			B.	3	—
		Gelatine-R	Z	3	—
16. Catg. Nr. 3. 2 J. alt Rollen über die Flüssigkeit hinausragend. Verschluss mit Glasstöpsel und Pergamentpapier.	H.	Bouillon	Z.	3	—
			B.	3	—
		Gelatine-R.	Z.	3	—
17. Catg. Nr. 2. Direkt aus der Fabrik.	S.	Bouillon	Z.	3	—
			B.	2	—
		Gelatine-R.	Z.	3	—
18. Catg. Nr. 2. 2 J. alt Fläschchen nur halb gefüllt. Rollen weit überragend.	H.	Bouillon	Z.	3	—
			B.	3	—
		Gelatine-R.	Z.	3	—
		Agar-R	B	2	—
		Serum-R.	B.	2	—
19. Catg. Nr. 3. Frisch. Pergament-Korkverschluss Rollen nicht überragend.	S.	Bouillon	Z	2	—
			B	2	—
		Serum-R.	B	2	—
		Agar-R	B.	2	—
		Gelatine-R.	Z.	3	—
20. Catg. Nr. 4. Ueber 2 J. alt. Vom Verkäufer als unbrauchbar ausgeschieden. Catgut stellenweise grün schwarz gefärbt.	H	Bouillon	Z.	2	—
			B.	2	—
		Agar-R.	B.	2	—
		Serum-R.	B.	2	—
		Gelatine-R.	Z	2	—

21. Mehr als 2 J. alt. Catg nicht über die konserv. Flüssigkeit hinausragend.	H.	Bouillon	Z.	2	—	
			B.	2	—	
		Serum-R.	B.	2	—	
		Gelatine-R.	Z.	3	—	
22. Catg. Nr. 3. Ueber 2 J. alt. Pergamentkorkverschluss Weisslicher Bodensatz.	H.	Bouillon	Z.	2	—	
			B.	2	—	
		Agar-R.	B	2	—	
		Serum-R.	B.	2	—	
		Gelatine-R.	Z.	2	—	
23. Ueber 2 J. alt. Catg. über die Flüssigkeit hinausragend.	H.	Bouillon	Z.	2	—	
			B.	2	—	
		Agar-R.	B.	2	—	
		Serum-R.	B.	2	—	
		Gelatine-R.	Z.	2	—	
24 Fläschchen eröffnet; in der chir. Klinik im Gebrauch stehend.	S.	Bouillon	Z.	2	—	
			B.	2	—	
		Agar-R.	B.	2	—	
		Serum-R.	B.	2	—	
		Gelatine-R.	Z.	2	—	
25. Fläschchen 1 Monat ohne Pfropf offen stehend. Sublimatalkohol verdunstet. Catgut trocken liegend.	S.	Bouillon	Z.	2	—	
			B.	2	—	
		Agar-R.	B.	2	—	
		Serum-R.	B.	2	—	
		Gelatine-R.	Z.	2	—	

Carbolcatgut.

1. Fl. Catg. Nr. 1. Oel klar. Rollen überragend Präparat 2 J alt. Pergamentkorkverschluss.	H.	Bouillon	Z.	2	—	
			B.	2	+	Nach 24 St.
		Agar-R.	B.	2	+	Nach 2 × 24
		Serum-R.	B.	2	+	Stunden
		Gelatine-R.	Z.	2	+	Nach 6 Tagn.
2. Fl. Catg. Nr. 4 Pergament-Kork. Alter des P. nicht genau bekannt Oel klar. Catgut auf Holz gerollt.	H.	Bouillon	Z.	2	—	
			B.	2	+	Nach 24 St.
		Agar-R.	B.	2	+	Nach 36 St
		Serum-R	B.	2	+	Nach 24 St.
		Gelatine-R.	Z.	2	+	Nach 3 Tagen
3. Fl. Catg. Nr. 3 2 J. alt. Oel klar. Catgut nicht überragend Kork-Siegellack	S.	Bouillon	Z	2	—	
			B.	3	—	Am 2. Tag
		Agar-R.	B.	2	—	Am 2. Tag
		Gelatine-R.	B.	2	—	Am 10. Tag
4 Fl. Catg. Nr. 6 Alter nicht genau bekannt. Oel klar. Kein Sediment. Ctg nicht überragend	S.	Bouillon	Z	2	—	
			B.	3	+	Nach 24 St.
		Agar-R.	B.	2	+	
		Gelatine-R.	Z.	3	+	Nach 14 Tag.
5. Fl. Direkt aus der Fabrik, auf Glas gerollt. Pergament-Korkverschluss	B.	Bouillon	Z.	2	—	
			B.	3	—	
		Agar-R	B.	2	—	
		Serum-R	B	2	—	
		Gelatine-R.	Z.	2	—	

6. Fl. Catg. Nr. 3. Alter unbekannt. Staniol-Korkverschluss. Auf Glas gerollt, nicht überragend.	G.	Bouillon	Z.	2	—
			B.	3	+
		Agar-R.	B.	2	+ Nach 24 St.
		Gelatine-R.	Z,	2	+ Nach 14 Tag.
7. Fl. Catg. Nr. 10. Direkt aus der Fabrik Oel klar. Catg. zum Teil überragend.	St	Bouillon	Z.	2	—
			B.	3	—
		Agar-R.	B.	2	—
		Gelatine-R.	Z.	2	—
8. Fl. Catg. Nr. 3. Frisch. Catg. überragend. Kein Bodensatz. Pergament-Korkverschluss.	St	Bouillon	Z.	2	—
			B.	3	—
		Agar-R.	B.	2	—
		Gelatine-R.	Z.	3	—
9. Fl. Catg. Nr. 1. Frisch. Catg auf Glasstab gerollt, dessen Ende im Kork steckt. Kein Sediment. Oel klar.	G.	Bouillon	Z.	2	—
			B.	3	—
		Agar-R.	B.	2	—
		Gelatine-R.	Z.	3	—
10. Fl. Frisch. Oel klar. Catgut nicht überragend. Staniol-Korkverschluss.	S.	Bouillon	Z.	2	—
			B.	3	+
		Agar-R.	B.	2	+ Nach 24 St.
		Serum-R.	B.	1	+
		Gelatine-R.	Z.	3	—
11. Fl. Catg. Nr. 4. P. 1 J. alt. Siegellackkorkverschluss. Rollen nicht überragend.	S.	Bouillon	Z.	2	—
			B.	3	+
		Agar-R.	B.	2	+ Am 2. Tage
		Serum-R.	B.	1	+
		Gelatine-R.	Z.	3	—
12. Fl. Ueber 2 J. alt. Oel klar. Kein Bodensatz. Catgut nicht überragend.	S.	Bouillon	Z.	2	—
			B.	3	+
		Agar-R.	B.	2	+ Nach 36 St.
		Serum-R.	B.	1	+
		Gelatine-R.	Z.	3	—

Chromsäurecatgut.

1. Fl. Catg. Nr. 4 Mindestens 3 J. alt. Pergament-Korkverschluss. Rollen wenig überragend.	H.	Bouillon	Z.	2	—
			B.	3	+ Am 2. Tag
		Agar-R.	B.	2	+ Am 3. Tag
		Gelatine-R.	Z.	3	+ Am 8. Tag
2. Fl. Catg. Nr. 2. 1 Jahr alt.	S.	Bouillon	Z	2	—
			B.	3	—
		Agar-R.	B.	2	—
		Gelatine-R.	Z.	3	—
3. Fl. Catg. Nr. 1. Frisch.	S.	Bouillon	Z.	2	—
			B	3	+ Am 2. Tag
		Agar-R.	B.	2	—
		Serum-R.	B.	2	+ Am 2. Tag
		Gelatine-R	Z.	2	—

4 Fl. Catg. Nr. 3. Ueber 2 J. alt. Weisses Sediment. Rollen nicht überragend.	H.	Bouillon	B.	2	—	
			B.	3	+	Am 2. Tag
		Agar-R.	B.	2	+	
		Gelatine-R.	Z.	3	+	Am 10. Tag
5. Fl. Frisch. Direkt aus der Fabrik.	S.	Bouillon	Z.	2	—	
			B.	3	—	
		Agar-R.	B.	2	—	
		Gelatine-R.	Z.	2	—	
6. Fl. Catg Nr. 3. Frisch.	S.	Bouillon	Z.	2	—	
			B.	3	+	Am 4. Tag
		Agar-R	B.	2	+	Am 5. Tag
		Gelatine-R.	Z.	2	—	
7. Fl. Catg. Nr. 3. Aelteres Präp. Weisser Bodensatz.	S	Bouillon	Z.	2	—	
			B.	2	—	
		Agar-R.	B.	1	—	
		Gelatine-R.	Z.	1	—	

Ol. Juniper.-Catgut.

1. Fl. Alter des P. nicht genau bekannt. Pergament-Korkverschluss Rollen nicht überragend.	S.	Bouillon	Z.	2	—	
			B.	3	+	Am 3. Tag
		Agar-R	B.	2	+	Am 3. Tag
		Gelatine-R.	B.	2	+	Am 6. Tag
2. Fl. Catg. Nr. 3. Frisch. Rollen nicht überragend.	S.	Bouillon	Z.	2	+	Nach 24 St.
			B.	2	+	
		Agar-R.	B.	2	+	Nach 36 St.
		Gelatine-R.	Z.	2	+	Am 8. Tag
3. Fl. Catg Nr. 4. Ueber 2 J. alt. Rollen überragend Pergament-Korkverschluss	H.	Bouillon	Z.	2	—	
			B.	3	—	
		Agar-R.	Z.	1	—	
			B.	1	—	
		Gelatine-R.	Z.	2	—	
4. Fl Catg. Nr. 2. Alter nicht genau bekannt. noch frisch aus einer Filiale der Fabrik bezogen. Rollen von der Flüssigkeit bedeckt.	S	Bouillon	Z.	2	+	Am 4. Tag.
			B.	2	+	Nach 24 St.
		Agar-R.	Z	1	·	Am 3. Tag
			B	1	+	Nach 24 St.
		Serum-R.	B.	2	+	Nach 36 St.
		Gelatine-R.	Z.	3	+	Nach 14 Tag.
5. Fl. Catg. Nr. 1. Ganz frisch aus einer Filiale der Fabrik bezogen. Rollen nicht überragend.	G	Bouillon	Z.	2	—	
			B.	2	—	
		Agar-R.	B	2	—	
		Gelatine-R.	Z	3	—	
6. Fl. Catg. Nr. 1. Alter nicht genau bekannt Pergamentkorkverschluss. Catg. nicht überragend.	S	Bouillon	Z.	2	—	
			B.	2	—	
		Agar-R.	Z.	2	—	
			B.	1	—	
		Gelatine-R.	Z.	2	—	

7. Fl. Catg. Nr. 1. Ueber 2 J alt. Pergament-Korkverschluss. Rollen überragend.	II	Bouillon	Z.	2	—
			B	2	—
		Agar-R.	Z	1	—
			B.	1	—
		Serum-R.	B.	1	—
		Gelatine-R	Z.	3	—
8. Fl. Catg. Nr. 2. Ganz frisch. Rollen nicht überragend. Direkt aus der Fabrik bezogen.	St	Bouillon	Z.	2	—
			B.	2	—
		Agar-R.	B	2	—
		Serum-R.	B.	1	—
		Gelatine-R.	Z.	3	—

Die Durchsicht unserer Tabellen ergibt:

I) Sublimat-Catgut. Sämtliche ca. 300 Nährböden sind mit Ausnahme einiger weniger, zufällig inficierter Kulturen steril geblieben. Mit andern Worten: Die in den verschiedenen Fabriken durchgeführte Sublimat-Desinfektion hat genügt, das verwendete Roh-Catgut sicher keimfrei zu machen und dauernd steril zu halten. Dass diese Desinfektion nicht nur eine oberflächliche, sondern eine das Innere des Gewebes durchdringende, sämtliche Keime ertötende gewesen sein muss, glaube ich durch meine Untersuchungsmethode sicher bewiesen zu haben.

Um zu sehen, ob dem in den meisten Fläschchen enthaltenen Sublimatalkohol als konservierendem Desinficiens (trotz der nach Koch geringen keimtötenden Wirkung alkoholischer Lösungen der Desinficientia) ein praktischer Wert zukomme, stellte ich einige Nebenversuche an, welche ich verschiedenen in praxi vorkommenden Zufälligkeiten anpasste:

1) Ich nahm direkt aus dem Sublimatalkohol mit nicht desinficierten Händen Catgutfäden heraus, dieselben durch die Hand hindurch ziehend und legte sie dann auf Gelatine. Fast alle Proben blieben steril.

2) Ich brachte kleine Catgutstücke direkt aus dem Sublimatalkohol auf Gelatine. In diese hinein impfte ich zugleich je einen nicht verflüssigenden Bacillus, so dass im einen Gläschen nebst dem Catgutfaden der B. fluorescens, in einem anderen der Bacillus der blauen Milch etc. enthalten war. Nun rollte ich die Gelatine mit dem Faden im Reagensgläschen auf. Stets wurde zur Zeit, da der in das betreffende Röhrchen eingeführte Bacillus zur Entwickelung kam, um das Fadenstück herum ein scharf begrenzter Hof gebildet, der von den dicht gesäten Kolonien vollständig frei gelassen worden war. In diesem Umkreis verhinderte das, durch das Rollen der Gelatine verteilte und auf ein Minimum reduzierte Quantum

des dem Faden anhängenden Sublimatalkohols jedes Aufkommen der Bacillen.

3) Es wurde ein Catgutfläschchen mit Sublimatalkohol 1 ‰ [1]) ohne Propf der Luft des bakteriologischen Institutes ausgesetzt, ein Monat offen stehen gelassen. Nach Verlauf dieser Zeit, nachdem der Alkohol längst verdunstet war, und die Catgutknäuel vollständig trocken auf dem Boden des Gefässes lagen, legte ich eine grössere Anzahl Stücke davon auf die verschiedenen Nährböden. In keinem einzigen Gläschen kam es zu Wachstum von Bakterien oder Schimmelpilzen. Der Alkohol war verdunstet, das Sublimat bildete auf dem Catgutfaden einen Niederschlag, eine schützende Decke, die jede Ansiedelung von Mikroorganismen hinderte.

4) Ich brachte auf die Oberfläche von Catgutfäden, die in 1‰ Sublimatalkohol gelegen hatten mit der Platinoese eine ganz kleine Menge einer frischen Pyogeneskultur, andere Fäden bestrich ich auf ihrer ganzen Oberfläche mit derselben Kultur. Diese Proben legte ich alsdann auf schräg erstarrte Gelatine und auf Agar.

Resultat: Nur von jenen Fäden aus, auf denen sehr viel aufgetragen worden, breiteten sich rasch Kolonien auf dem Nährboden aus.

Aus diesen Versuchen geht hervor, dass es von Wert ist, Catgut in einem Desinficiens zu konservieren, welches den Fäden anhängend, im Stande ist, kleinere in praxi vorkommende Verunreinigungen unschädlich zu machen. Ein Vorteil, der z. B. dann ausser Betracht fällt, wenn das Catgut direkt aus blossem Alkohol zugereicht wird.

II) Carbol-, Chromsäure-, Juniperus-Catgut. Es gelang mir laut Tabelle in 7 von 12 untersuchten Carbol-Catgutfläschchen auf der grossen Mehrzahl der angelegten Kulturen Entwickelung von Bakterien sowohl, wie von Hyphomyceten nachzuweisen. Ebenso erwiesen sich unter 7 Chromsäure- nur 3, unter 8 Ol. Juniperi-Präparaten nur 5 steril. Vor allem war es eine bestimmte Form von Wachstum, die sehr bald meine Aufmerksamkeit auf sich zog. In vielen Bouillon- und Serumkulturen, die ich bei Brüttemperatur aufbewahrte, gewahrte ich am folgenden

1) Die Konzentration der das Catgut konservierenden Sublimatlösungen ist mir zum Teil durch Mitteilung der Fabrikdirektoren bekannt gemacht worden, zum Teil liess ich dieselbe auf dem Wege der quantitativen Analyse durch Herrn Kantons-Chemiker Laubi bestimmen.

Morgen eine die Oberfläche der Flüssigkeit bedeckende mattweisse Kahmhaut, ebenso zeigten die Gläschen, in welchen die Fadenstücke auf schräg erstarrten Agar gelegt waren, einen graulichweissen, welligen Ueberzug der ganzen Oberfläche des Nährbodens. Legte ich Catgutstücke auf die in einer Schale ausgebreitete Agarfläche, so sah ich nach Verfluss von wenigen Stunden denselben Ueberzug vom Catgut aus konzentrisch nach der Peripherie sich ausbreitend. In den bei Zimmertemperatur aufbewahrten Kulturen konnte ich erst nach Verfluss von mehreren Tagen Kolonien nachweisen. Nachdem ich von Bouillon und Agar geimpfte Proben unter das Mikroskop gebracht und mich überzeugt hatte, dass es hier um eine anscheinend reine Kultur eines und desselben Bacillus sich handle, ging ich zur Reinzüchtung über. Ich legte mir durch Uebertragen der verschiedenen Verdünnungen sowohl Agarschalen als Gelatineplatten an, und es gelang mir so einen Bacillus rein zu züchten, der folgende Eigenschaften darbietet: derselbe ist etwa 3mal so lang als breit; er zeigt abgerundete Enden und entwickelt auf Kartoffeln bei Brüttemperatur Sporen. Fast immer sah ich 2 Stäbchen zusammen. Fadenbildung beobachtete ich selten. Im hängenden Bouillontropfen zeigen die Stäbchen lebhafte Eigenbewegung. Geisselfäden konnte ich nicht wahrnehmen.

Auf Gelatineplatten findet die Entwickelung der Kolonien bei Zimmertemperatur von 16° R. sehr langsam statt; bei 20—25° sind solche nach 48 Stunden deutlich zu sehen. Die Platte ist mit kleinen weissen Pünktchen besäet, welche unter dem Mikroskop als scharfrandige, bald ovale, bald runde Kolonien sich präsentieren. Die Peripherie derselben ist durchsichtiger als das Centrum. Dieses erscheint hellgelb bis bräunlich tingiert. Die Oberfläche ist fein granuliert. Nach 2 × 24 Stunden zeigen die weiter ausgewachsenen an die Oberfläche der Gelatine gedrungenen Kolonien keine Prominenz über das Niveau des Nährbodens, sondern flache Ausbreitung, manche derselben bilden konzentrische Kreise. Am 3. Tag ist der scharfe Rand durch unregelmässig strahlige Ausläufer unterbrochen. Jetzt sinkt die Kolonie unter Verflüssigung der Gelatine ein.

Im Rollröhrchen bieten sich dieselben Merkmale, nur macht hier die Verflüssigung sich rasch geltend. Ist die ganze Gelatinemasse verflüssigt in den Grund des Gläschens geflossen, so bildet sich hier auf der Oberfläche ein Ueberzug, welcher dem auf Bouillon gewachsenen ähnlich, nur etwas weisser und glänzender ist als dieser.

Gelatinestich. Es bilden sich längs des Stichkanales nach 2—3 Tagen nicht zusammenhängende, weisse Pünktchen; oben auf dem Niveau zeigen sich von der Einstichstelle getrennte Inselchen, die später konfluieren. Ungefähr am 4. Tag ist der Kanal mit einer weissen Masse ausgefüllt, die zugleich oben unter Trichterbildung in die Gelatine einsinkt.

Gelatinestrich. Derselbe bietet ein sehr charakteristisches Bild. Der Strich wächst zu einem tänienartigen schmalen Band aus, welches anfangs weisslich durchscheinend, später weiss undurchsichtig wird und treppenförmige Querstreifung zeigt. Am 3—4. Tag sinkt das ganze Band in die Gelatine ein, einen ziemlich tiefen Graben bildend und zugleich nach unten gleitend. Nach Verfluss von abermals 24 Stunden findet sich die ganze Kultur mit der flüssig gewordenen Gelatine im Grunde des Gläschens.

Agarstich-Kulturen zeigen ein vom Gelatinestich stark abweichendes Verhalten. Hier ist nach 12 stündigem Aufenthalt im Brütschrank auf der Oberfläche des Agars ein welliger, mattglänzender graulicher Ueberzug entstanden, ganz so wie ich denselben dort fand, wo ich die betreffenden Catgutfäden auf Agar legte. Vom Impfstich aus gehen strahlige Ausläufer nach allen Richtungen.

Agarstrich. Nach 3 Stunden schon breitet sich bei Körpertemperatur vom Impfstrich aus ein mattglänzender Schleier über die ganze Agarfläche aus. Nach 6 und 12 Stunden ist aus diesem dünnen Schleier ein graulich weisser, zäher Belag mit treppenförmigen Querfältelungen geworden.

Kartoffelkulturen. Höchst charakteristisch erscheint mir das Verhalten des Bacillus auf Kartoffeln. Hier sehen wir bei Brüttemperatur nach wenigen Stunden schon einen bräunlichroten, glänzenden Belag sich bilden. Nach 12—24 Stunden ist die ganze Kartoffeloberfläche überzogen mit einer runzeligen, namentlich im Centrum stark pigmentierten, jetzt fleischfarbigen weniger stark glänzenden Haut, welche dem Nährboden sehr fest anhaftet. Bei Zimmertemperatur von 18—20° bleibt das Wachstum auf die Impfstelle beschränkt, häuft sich hier etwas an und produziert mehr gelbroten Farbstoff. Auf schräg erstarrtem Serum bietet die Kultur denselben Befund wie auf schrägem Agar.

Der Bacillus ist mit den gewöhnlichen Lösungen der Anilinfarben leicht zu färben.

Diesen Bacillus, der vor allem ausgezeichnet ist durch seinen

charakteristischen, dem Globig'schen [1]) Kartoffelbacillus äusserst ähnlichen Ueberzug der Kartoffelkultur und durch sein rapides Wachstum bei Brüttemperatur, isolierte ich nicht nur aus Carbol- und Chromsäure-Catgut, sondern auch aus Ol. Juniperipräparaten. Es waren speziell folgende 4 Fläschchen der Tabelle, aus denen ich denselben rein züchtete: Ol. Juniperi Fläschchen 2, Carbol Fl. 4, Carbol Fl. 11, Chromsäure Fl. 1.

Gespannt war ich natürlich auf das Ergebnis der Untersuchung in Bezug auf die Pathogenese der in den nicht sterilen Catgutpräparaten enthaltenen Organismen. Vorerst wollte ich mich überzeugen, ob das betreffende Catgut, von welchem aus Kolonien sich entwickelt hatten, im lebenden Gewebe irgendwelche Reaktion hervorzurufen im Stande sei. Ich brachte aus jedem der bezeichneten Fläschchen mehrere 8—10 cm lange Catgutfäden vermittelst subkutaner Durchstechung und Hautverschiebung unter die Rückenhaut von Kaninchen und in's Abdomen von Meerschweinchen. Die Tiere blieben vollständig gesund; lokal zeigte sich weder Schwellung noch Infiltration, noch liess sich je aus einem Stichkanal Eiter drücken. Ich tötete die Tiere nach Intervallen von 5, 10, 18 Tagen, nie konnte ich Eiterung konstatieren.

Ebenso negativ waren die Resultate der Impfung von Reinkulturen des isolierten und oben genauer charakterisierten Bacillus.

Ich injicierte 3 Meerschweinchen in's Abdommen je eine Koch'sche Spritze mittlerer Grösse, gefüllt mit einer in Bouillon aufgeschwemmten Reinkultur, die ich beim einen Tier von Gelatine, beim zweiten von Agar, beim dritten von Kartoffelkultur abgeimpft hatte. Ich entnahm dabei der betreffenden Kultur wo möglich den ganzen Ueberzug. Einem 4. Meerschweinchen brachte ich die ganze Kahmhaut einer frischen Bouillonkultur in's Abdomen. 3 Meerschweinchen impfte ich subkutan, indem ich das einemal eine Oese voll unter die Haut brachte, das 2. mal eine ganze Spritze subkutan injicierte, dem 3. Tier die ganze Kahmhaut wiederum einer frischen Bouillonkultur subkutan deponierte. Ebenso verfuhr ich mit Impfungen an Kaninchen, 5 Tiere dazu verwendend. 2 Mäusen impfte ich von frischer Kartoffelkultur weg je eine Oese subkutan.

Von allen diesen 17 Tieren ging mir nur ein mit Reinkultur in's Abdomen geimpftes Kaninchen 37 Tage nach der Impfung an

1) Zeitschrift für Hygiene. III. Bd, p. 323.

einer mir unbekannten Ursache zu Grunde. Auch bei den übrigen Tieren gelang es mir, nachdem ich sie früher oder später nach der Impfung getötet, niemals den geimpften Bacillus nachzuweisen. Bei den subkutan Geimpften zeigte sich in vivo local eine ganz geringe Reaktion, nie konnte ich aus der Impfstelle Eiter drücken. Bei der Sektion fanden sich an der Impfstelle am 3. und 4. Tage meist nur kleine Blutextravasate, selten ein kleines Bröckel eingetrockneten Sekretes.

Aus den Resultaten dieser Impfungen muss ich den Schluss ziehen, dass dem untersuchten, nicht steril erfundenen Catgut infektiöse Eigenschaften dem tierischen Körper gegenüber nicht innewohnen und dass der isolierte Bacillus als nicht pathogen zu bezeichnen ist.

Ich versuchte es nun, ausfindig zu machen, woher der aus dem präparierten Catgut isolierte Bacillus stamme. Anfangs, als ich denselben fast konstant in den mit Carbolöl gefüllten Fläschchen vorfand, hegte ich den Verdacht, dass derselbe gar nicht vom Catgut ausgehe, sondern dass er mit dem konservierenden, meist 5%igen Carbolöl in die Fläschchen gelange. Dass wenig konzentriertes Carbolöl nicht nur entwickelungsfähige Keime zu beherbergen vermag, sondern dass auch solche Keime im Oel drinnen gelegentlich zum Auskeimen gelangen, war mir bekannt, nachdem ich wiederholt in eben solchen verschlossenen Carbol-Catgutfläschchen massenhaft gewucherte Schimmelpilze gesehen hatte. Aus der Arbeit von Van Tiegham [1]) wusste ich, dass im Olivenöl zahlreiche Sporen von Hyphomyceten sich befinden, dass diese aber zu ihrer Entwickelung des Zusatzes von Wasser notwendig haben. Van Tiegham fand im Olivenöl 6 verschiedene Schimmelpilze, unter welchen das häufigste Vorkommnis Penicillium glaucum bildet. Schimmelpilzen (nicht zufällige Infektion!) begegnete ich in meinen Carbol-Catgutkulturen sehr häufig und es unterliegt wohl keinem Zweifel, dass durch den Carbolzusatz nicht ertötete Sporen dieser Pilze mit den an den Fäden hangenden Oeltropfen in die Reagensgläschen gelangten, woselbst es ihnen vor allem in Nährbouillon an der nötigen Lebensbedingung, d. h. der Wasserzufuhr, nicht mangelte. Um zu erfahren, ob der betreffende Bacillus auch aus dem Carbolöl herausgezüchtet werden könne, oder ob er nur den

1) Encyclopédie chimique. 1. Section. Microbiologie, p. 633.

Catgutfäden anhange, untersuchte ich 7 Fläschchen in der Weise, dass ich jeweils in 1 Bouillon-, Agar und Gelatineröhrchen Catgutfäden, in ebenso viele Röhrchen einige Tropfen Carbolöl aus denselben Fläschchen übertrug. Das Resultat war:

Fl. 5 der Tab.	Catg. —		Fl. 6	Catg. +	Auf Agar liegt der charakteristische Ueberzug des Bacillus.
	Oel —			Oel +	
Fl. 7 „ „	Catg. —		Fl. 10	Catg. +	Ausgedehnte Schimmelkolonien auf Agar und Bouillon. Bacillus fehlt.
	Oel —			Oel +	
Fl. 11 „ „	Catg. +	Charakteristische Kahmhaut auf Bouillon			
	Oel +				
Fl. 12 „ „	Catg. +	Alle Röhrchen enthalten den Bacillus.			
	Oel —				
Fl. 13 „ „	Catg. —				
	Oel —				
Fl. 14 „ „	Catg. —				
	Oel —				

Daraus ist zu ersehen: Der betreffende Bacillus fand sich nie im Oel allein, ohne dass er auch den Catgutfäden anhaftete. Wohl aber fand er sich in Catgut, während er in den zum nämlichen Fläschchen gehörenden, mit Oel geimpften Nährböden nicht zu finden war.

Ich brachte im Ferneren reines Olivenöl und frisches Carbolöl von verschiedener Conzentration auf die nämlichen Nährböden. Nie fand ich den Bacillus. Während ich weder in 5%igem noch 20%igem Carbolöl Keime nachweisen konnte, zeigten die Bouillonkulturen, in welche nur Olivenöl gebracht wurde, fast durchwegs Vegetationen, die ich nicht genauer untersuchen konnte.

Nachdem ich dann später, wie oben angeführt worden, aus Ol. Juniperi-Catgut, welches in Alkohol aufbewahrt worden, denselben Bacillus wieder gezüchtet hatte, stand es bei mir fest, dass derselbe aus der Substanz des Catgut selber stammen müsse.

3) Reverdin's Catgut. Das von Apotheker Goegg in Genf bezogene, nach Reverdin's Methode präparierte Catgut wurde mir in grösseren Glasgefässen in verschiedenen Nummern zugeschickt. Es ist in Alkohol konserviert. Die Fäden sehen sehr gleichmässig, weiss durchscheinend aus. Bei denselben eingehenden Untersuchungen fand ich dieselben vollkommen keimfrei und, wie früher hervorgehoben wurde, von vorzüglicher Qualität. Das von mir selbst, nach den gegebenen Vorschriften aus Weber'schem Rohmaterial hergestellte Catgut war ebenfalls steril, aber von einer für den praktischen Gebrauch ungenügend kräftigen Qualität.

Aus dem Bisherigen ist zu resumieren: Unter den käuflich bezogenen Präparaten des Catgut ergaben sich Sublimat-Catgut und Catgut Reverdin als durchwegs steril. In Carbol-, Chromsäure-, Juniperus-Präparaten liessen sich sehr häufig Mikroorganismen nachweisen.

Wenn auch durch die Impfversuche nachgewiesen wurde, dass pathogene Eigenschaften dem nicht steril erfundenen Catgut nicht zukommen, so ist gleichwohl aus meinen Untersuchungen der Schluss zu ziehen, dass durch die Carbol- und Chromsäuredesinfektion nach Lister's Vorschrift und durch die Ol. Juniperidesinfektion nach Kocher, so wie sie in den Fabriken geübt wird, eine sichere Garantie für die Asepsis des Catgut nicht geboten wird, denn wenn nicht pathogene Bacillen in den Catgutfäden und in der konservierenden Flüssigkeit keimfähig sich erhalten, so werden auch die resistentesten der pathogenen Mikroorganismen darin lebensfähig bleiben können.

Als untrügliches Kriterium für die Leistungsfähigkeit der verschiedenen Desinfektionsmethoden des Catgut glaube ich zum Schlusse die Resultate folgender Versuche anführen zu dürfen.

Indem ich einsah, dass die bakteriologische Untersuchung von Desinfektionsproben, welche mit nur oberflächlich inficiertem Catgut angestellt wird [1]), keineswegs zu beweiskräftigen Schlüssen führen kann, suchte ich mir ein Catgut zu verschaffen, in dessen Gewebe drinnen Keime lebensfähig geblieben. Ich stellte mir selbst Catgut von an Milzbrand erkrankten Tieren her. Schafe konnte ich dazu nicht verwenden, da ich die nötigen desinficierbaren Räumlichkeiten für die Aufbewahrung so grosser Tiere nicht zur Verfügung hatte. Ich nahm meine Zuflucht zu Kaninchen und versuchte es zuerst, aus dem Darm gesunder Tiere die Saiten anzufertigen. Ich ging dabei so vor, wie ich es aus eigener Anschauung im Atelier des Rohcatgut-Fabrikanten kennen gelernt hatte und es gelang mir leicht, ein Rohcatgut von der Dicke Nr. 2 zu fabrizieren, indem ich stets die ganze Darmserosa nach Abstreifen der Mukosa aufdrehte.

Nun inficierte ich 3 Kaninchen mit Milzbrand.

---

1) Derartige Versuche sind, wie aus der Diskussion über meinen Vortrag an der Naturforscherversamml. zu ersehen ist, von Morian angestellt worden.

Dem ersten Tier injicierte ich 2 Koch'sche Spritzen einer in Bouillon aufgeschwemmten, sporenhaltigen Milzbrandkultur in's Abdomen. Den beiden andern Kaninchen brachte ich, um ganz sicher Darmmilzbrand zu erzeugen, eine Spritze einer eben solchen Kultur in's Duodenum.

Die Tiere wurden mit Aether narkotisiert. Nachdem die Bauchwand unter antiseptischen Kautelen durch einen vom Proc. xiphoides nach unten in einer Länge von 8 cm geführten Schnitt eröffnet worden, wurde das Duodenum vorgezogen und die Kultur injiciert. Nach Reposition des Darmes wurde die Bauchwunde durch Catgut-Peritonealnaht und Seidennaht der Haut geschlossen. Die Wunde wurde mit Jodoformpulver bestreut und durch einen fest klebenden Heftpflasterstreifen bedeckt.

Das erste Tier ging am 4., das zweite am 6., das dritte am 2. Tag nach der Impfung zu Grunde.

Bei der Sektion zeigten sich ausgesprochene, makroskopische Symptome des Milzbrand, vor allem grosse dunkelgefärbte, weiche Milz. In allen Ausstrich-Präparaten aus Blut und Gewebssaft der Milz waren zahlreiche Stäbchen nachzuweisen. Die Diagnose wurde im Fernern gesichert durch Impfung von Blut in Gelatine, wobei typische Milzbrandkolonien in Menge zur Entwickelung kamen.

Nachdem ich so den sichern Beweis in den Händen hatte, dass die Tiere an Milzbrand zu Grunde gegangen waren, ging ich zur Herstellung des Rohcatgut über.

Ich nahm den Dünndarm heraus und schnitt mir zuerst aus dessen verschiedensten Abschnitten kleinere Stücke, die ich in Alkohol legte, um an gehärteten Schnitten die Bacillen im Darmgewebe nachweisen zu können. Nun reinigte ich den Darm mechanisch und wusch denselben im Wasser aus. Dann schnitt ich denselben in Stücke von ca. 50 cm Länge und stülpte diese, nach Abstreifen des Mesenterium, über einen Glasstab, so dass die Mucosa nach aussen gekehrt wurde. — Diese letztere zeigte sich sulzig ödematös, zum Teil hämorrhagisch infiltriert. Die Follikel vielfach in grosse höckerige Knoten umgewandelt. Geschwürsbildung konnte ich nicht konstatieren. — Ich schabte die Schleimhaut ab, bis ich nur die ein noch vollständiges Rohr bildende Serosa vor mir hatte. Dieses Rohr drehte ich, das eine Ende festnagelnd, in Ermangelung eines Seilerrades mit den Händen auf. Die fertigen Saiten liess ich ausgespannt 2 × 24 Stunden an der Luft trocknen. Stücke dieses getrockneten Rohcatgut legte ich auf schräg erstarrten Agar, die Gläschen im Brütschrank aufbewahrend, andere Stücke brachte ich in Gelatine, diese mit dem Faden aufrollend. Um dabei wieder

das Innere des Catgut zugänglich zu machen, zerzupfte ich die Fadenstücke und brachte das zerzupfte Gewebe auf die verschiedenen Nährböden.

Nach 24—36 Stunden konnte ich in einzelnen Agarröhrchen, die zerzupftes Catgut enthielten, makroskopisch und mit schwacher Vergrösserung die für Milzbrand charakteristischen, vom Fadengewebe ausgehenden Kolonien mit sich ringelnden Ausläufern erkennen und auf Ausstrichpräparaten die Bacillen unter dem Mikroskope wahrnehmen. In verschiedenen Gläschen kamen Milzbrandkolonien nicht zur Entwickelung, in andern wurden sie bald durch Schimmelpilze und andere Bakterien überwuchert. In den Gelatinekulturen begann schnell die Verflüssigung; nach 2 × 24 Stunden liess sich auch hier der Nachweis von Milzbrand in einzelnen Kulturen direkt aus dem Original erbringen, während dies in andern trotz Anlegung von Verdünnungen wegen rascher Verflüssigung durch andere Bakterien nicht möglich war. Auf den durch das gehärtete Darmrohr angelegten Schnitten gelang es mir ebenfalls Milzbrand-Bacillen in grosser Anzahl nachzuweisen.

Mit diesem, sicher entwickelungsfähige Milzbrandbacillen einschliessenden Rohcatgut stellte ich nunmehr die verschiedenen Desinfektionsproben an; vor allem war es mir darum zu thun, die Wirkung des Sublimats zu erproben.

1) Ich legte die Rohcatgutfäden in wässerige Sublimatlösung 1 : 1000. Aus dieser Lösung nahm ich Stücke nach 1½, 3, 6, 16 Stunden heraus und brachte sie in absoluten Alkohol. Andere Fäden brachte ich zuerst in Aether, dann in Alkohol und von hier in Sublimat 1 : 1000. Nachdem sie darin 6 Stunden gelegen, kamen sie ebenfalls in absoluten Alkohol.

2) Ich erwärmte die mit Aether und Chloroform so gut als möglich entfetteten Saiten auf 140° und legte sie in absoluten Alkohol.

3) Ich legte nach Lister Stücke in eine Emulsion von 5 Teilen Oel und 1 Teil wässeriger Carbolsäure und liess sie 12 Tage darin liegen. Ferner brachte ich solche in 30 % Carbolöl und liess sie 3 Tage darin.

4) Das Rohcatgut wurde 26—36 Stunden in Ol. Juniperi gelegt und dann in absoluten Alkohol gebracht.

Von diesen verschiedenen Desinfektionsproben brachte ich wieder zerzupfte und nicht zerzupfte, in sterilisiertem Wasser ausgewaschene 1—2 cm lange Stücke auf Agar, Bouillon (bei Zimmer- und Brüttemperatur) und in Gelatine (v. pag. 69).

Die genauen Ergebnisse dieser Untersuchung gehen aus folgender Zusammenstellung hervor:

R Ua = Reagenskultur mit unzerzupft ausgewaschenem Catgut;
R Za = Reagenskultur mit zerzupft ausgewaschenem Catgut.

1. Sublimatdesinfektion.

Catgut 1½ Stunden in Sublimat 1:1000	Agar	1.	R Za —
Beobachtungszeit: 2 Monate	„	2.	R Za —
	„	3.	R Za —
	Bouillon	1.	R Za —
	„	2.	R Za +
	(Zufällige Schimmelinfektion.)		
Catgut 3 Stunden in Sublimat 1:1000	Agar	1.	R Za —
Beobachtungszeit: 2 Monate	„	2.	R Za —
	„	3.	R Za —
	Bouillon	1.	R Za —
	„	2.	R Za —
	Gelatine	1.	R Za —
	„	2.	R Za —
Catgut 6 Stunden in Sublimat 1:1000	Agar	1.	R Ua —
Beobachtungszeit: 2 Monate	„	2.	R Ua —
	„	3.	R Za —
	„	4.	R Za —
	Bouillon	1.	R Ua —
	„	2.	R Za —
	„	3.	R Za —
	„	4.	R Za —
	Gelatine	1.	R Za —
	„	2.	R Ua —
	„	3.	R Za —
	„	4.	R Za —
Catgut in Aether und Chloroform ausgewaschen,	Agar	1.	R Ua —
dann in Sublimat 1:1000 6 Stunden	„	2.	R Za —
Beobachtungszeit: 2 Monate	Bouillon	1.	R Ua —
	„	2.	R Za —
Catgut 16 Stunden in Sublimat 1:1000	Agar	1.	R Za —
Beobachtungszeit: 2 Monate	„	2.	R Za —
	„	3.	R Ua —
	Bouillon	1.	R Ua —
	„	2.	R Za —
	„	1.	R Ua —
	„	2.	R Za —
	„	3.	R Za —

2. Sterilisation nach Reverdin.

Nach 1stündigem Erhitzen waren die Fäden dem Verkohlen nahe, obgleich die Temperatur successive gesteigert wurde. Ein Zerzupfen des Catgut war nicht mehr möglich.

Beobachtungszeit: 3 Monate	Agar	1. R V	—
	„	2. R V	—
	Bouillon	1. R V	—
	„	2. R V	—
	„	3. R V	—

3. Desinfektion mit Carbolöl.

Catgut 12 Tage in 20% wässerigem Carbolöl nach Lister's Vorschrift	Agar	1. R Za	—
	„	2. R Za	—
Beobachtungszeit: 3 Monate	„	3. R Za	—
	Gelatine	1. R Za	—
	„	2. R Za	—
	„	3. R Za	—
Catgut 3 Tage in 30% Carbolöl	Agar	1. R Za	—
Beobachtungszeit: 3 Monate	„	2. R Za	—
	Gelatine	1. R Za	—
	„	2. R Za	—
	„	3. R Za	—

4. Desinfektion mit Ol. Juniperi.

Catgut 36 Stunden in Ol. Juniperi	Agar	1. R Za	—
Beobachtungszeit: 3 Monate	„	2. R Za	—
	„	3. R Za	—
	Bouillon	1. R Za	—
	„	2. R Za	—
	„	3. R Za	—
	„	4. R Za	—
Catgut 24 Stunden in Ol. Juniperi	Agar	1. R Za	+
Beobachtungszeit: 3 Monate	„	2. R Za	—
	„	3. R Za	+
	Bouillon	1. R Va	—
	„	2. R Za	—
	Gelatine	1. R Za	+
	„	2. R Za	+
	„	3. R Za	+

Die Zusammenstellung ergibt:

1) Sämtliche 36 Sublimatcatgutproben sind mit Ausnahme einer einzigen Bouillonkultur, welche ein 1½ Stunden lang desinficiertes Catgutstück enthält, steril geblieben. Bei dieser einen inficierten Kultur handelt es sich um Infektion mit Schimmelpilzen.

2) Sämtliche Proben der mit Trockensterilisation behandelten Fäden sind steril geblieben.

3) Sämtliche Stücke, welche dem in Carbolöl gelegenen Catgut entnommen wurden, erwiesen sich als steril.

4) Unter 15 mit Ol. Juniperi behandelten Catgutstücken zeigten sich in 5 Kulturen Bakterienkolonien. Milzbrand kann in denselben nicht nachgewiesen werden.

Zur Kontrolle dieser mit künstlichen Nährböden angestellten Desinfektionsproben impfte ich teils mit Rohcatgut, teils mit den verschieden desinficierten Präparaten eine grössere Anzahl von Tieren.

Ich brachte Stücke von 10 cm Länge unter die Rückenhaut von Meerschweinchen, dabei wieder der Methode Lesser's d. h. subkutaner Durchstechung mit Hautverschiebung mich bedienend. Ferner brachte ich solche unter antiseptischen Kautelen in's Abdomen von Kaninchen, andere nur unter die Bauchmuskulatur, das Peritoneum nicht eröffnend, Haut und Muskeln darüber vereinigend.

Die folgende Tabelle gibt eine Uebersicht über diese Impfversuche.

I. Impfung mit nicht desinficiertem Catgut.

1) Meerschweinchen. 8. Okt. 89, 10 cm langes Stück subkutan geimpft. 12 Stunden nach der Impfung ausgedehnte brettharte Infiltration in der Impfgegend. Am 2. Tage (11. Okt.) spontan gestorben. Sektion: Mächtig ausgedehntes gallertiges Oedem. Catgut stark gequollen, in die Muskulatur eingebettet. Milz gross, dunkel. In Ausstrichpräparaten aus dem Oedem und dem Gewebesaft der Milz massenhaft Milzbrandbacillen. Todesursache: Milzbrand.

2) Meerschweinchen. 8. Okt. 12 cm langes Stück subkutan geimpft. Am 5. Tage (14 Okt) spontan gestorben. Erscheinungen wie oben. Sektion: Oedem noch mehr ausgebreitet. Faden unter der Haut, gelb, gequollen, in der Kontinuität gut erhalten. In Ausstrichpräparaten massenhaft Bacillen. Todesurs.: Milzbrand.

II. Impfung mit in Sublimatlösung desinficiertem Catgut.

1. Catgut 3 Stunden in wässeriger Sublimatlösung 1:1000.

1) Meerschweinchen[1]). 8. Okt. 10 cm langes Stück subkutan geimpft. Lokal in vivo keine Infiltration nachweisbar. Am 5. Tage (14. Okt.) spontan gestorben. Sektion: Lokal ganz geringe Reaktion. Kein Oedem. Faden gequollen. In Ausstrichpräparaten aus Blut, Milz und Leber keine Bacillen. Impfungen aus Blut und Milz auf Gelatine negativ. Todesursache unbekannt.

1) An der Ein- und Ausstichstelle wird jeweils die Haut wegrasiert und mit Sublimat 1‰ desinficiert. Die Impfwunden werden mit Jodoformpulver bestreut.

2) Meerschweinchen. 8. Okt. 15 cm langes Stück subkutan geimpft. Bis zum heutigen Tage vollständig gesund (30. Okt.). 16. Nov. Tier getötet. Sektion: Vom Catgut nichts mehr zu finden; dasselbe ist ersetzt durch einen Strang neugebildeten Gewebes. Reaktionslose Umgebung. Vollständige Resorption.

2. Catgut 6 Stunden in Sublimat 1:1000.

1) Kaninchen. 1. Okt. 10 cm langes Stück unter antiseptischen Kautelen in die Bauchhöhle geimpft. 3. Woche (21. Okt.) Tier getötet, nachdem es bis zur Stunde vollkommen gesund geblieben. Sektion: Bauchwunde solide geschlossen. Von der Catgutperitonealnaht nichts mehr zu sehen. Seidensuturen der Haut noch vorhanden. Auf der Konvexität des Colon transversum ist eine haselnussgrosse, gelbgraue Auflagerung zu konstatieren, deren zarter Ueberzug in die Darmserosa übergeht und mit neugebildeten Gefässen durchzogen ist. In dieser bindegewebigen Hülle liegt der in der Kontinuität noch erhaltene, stark gequollene, weiche, zusammengeknäuelte Catgutfaden, der beim Berühren mittelst Pincette wie Brei zerdrückt wird. In der Umgebung keine Spur von Reaktion Keine vergrösserte Milz. In Ausstrichpräparaten nichts von Bacillen.

2) Meerschweinchen. 27. Sept: Der Catgutfaden wird properitoneal deponiert, indem unter antiseptischen Kautelen Haut und Muskulatur getrennt und über dem Faden vernäht werden. 3. Woche (19. Okt.) Tier getötet, blieb bis zu diesem Tage gesund. Infiltration war nie nachweisbar. Sektion: Eine Dünndarmschlinge am Peritoneum leicht adhärent. Catgut in der Narbe verschwunden. Bauchorgane gesund.

3) Meerschweinchen. 27. September: Catgutfaden properitoneal geimpft. 3. Woche (19. Sept.) Tier getötet, nachdem es vollständig gesund geblieben. Keine lokale Infiltration. Sektion: Solide Narbe. Netz dem Peritoneum leicht adhärent. Catgutfaden nicht nachweisbar.

4) Meerschweinchen. 27. September Catgutfaden properitoneal geimpft. 3. Woche (19. Okt.) Tier getötet, blieb bis dahin vollständig gesund. Nie war Infiltration nachweisbar. Sektion: Solide Narbe. Peritoneum intakt Keine Adhäsion. Vom Catgutfaden sind einige Bröckel noch zu sehen.

5) Meerschweinchen. 8. Okt. 10 cm langes Stück subkutan geimpft. 3. Woche (29. Okt.) Tier getötet; dasselbe zeigte einige Tage nach der Impfung lokale Schwellung und schmerzhafte Infiltration. Aus einem Stichkanal liess sich Eiter drücken. Aus Impfung in Gelatine gehen nur Kolonien von Pyogenes aureus hervor. Die Infiltration verschwand und das Tier blieb im weiteren gesund. Sektion: Die Haut mit der Unterlage durch festes Narbengewebe verwachsen. Vom Catgut keine Spur mehr. Keine Eiterung. Offenbar handelte es sich um eine Infektion vom Stichkanal aus mit pyogenen Bakterien.

6) Meerschweinchen. 8. Okt. 10 cm langes Stück subkutan geimpft. 3. Woche (29. Okt.). Das Tier ist heute noch vollständig gesund. Infiltration war nie nachweisbar. 16. Nov. Tier getötet. Sektion: Die Stelle, wo das Catgut lag, ist durch einen rötlich-braunen Streifen im Narbengewebe angedeutet. Umgebung reaktionslos.

3. Catgut 9 Stunden in Sublimat 1:1000.

1) Meerschweinchen. 12. Okt. 10 cm langes Stück subkutan geimpft. 30. Okt. Tier ganz gesund geblieben. Lokal keine Infiltration. 5 Nov. Tier getötet. Sektion: Vom Catgut im neugebildeten Bindegewebe noch einige Rudimente. Reaktionslose Umgebung. Innere Organe gesund.

2) Meerschweinchen. 12. Okt. 10 cm langes Stück subkutan geeimpft. 30. Okt. Tier gesund. Lokal keine Infiltration. 21. Nov. Tier getötet. Sektion: Catgut vollkommen resorbiert. Organe gesund. Impfstelle reaktionslos.

4. Catgut 12 Stunden in Sublimat 1:1000.

1) Meerschweinchen. 12. Okt. subkutan geimpft. 5. Nov. Tier bis heute vollkommen gesund geblieben. An der Impfstelle leichte Infiltration nur in den ersten Tagen. Heute getötet. Sektion: Vom Catgut sind noch zwei kleine Bröckel zu sehen, die durch eine bindegewebige Brücke getrennt sind. Umgebung reaktionslos. Innere Organe gesund.

2) Meerschweinchen. 12. Okt. subkutan geimpft. 21. Nov. Tier heute getötet, nachdem es gänzlich gesund geblieben. An der Impfstelle nie Infiltration. Sektion: Vom Catgut noch ein brauner Streifen zu sehen. Reaktionslose Umgebung. Innere Organe gesund.

III. Impfung mit Catgut, welches 3 Tage in 30% Carbolöl gelegen

1) Meerschweinchen. 10. Okt. 10 cm langes Stück subkutan geimpft. 31. Okt. Tier getötet; blieb vollständig gesund. Infiltration war nie nachweisbar. Sektion: Catgutfaden noch sichtbar von einem schmalen Streifen Narbengewebe umhüllt. Umgebung ganz reaktionslos. Der Faden lässt sich in Bröckeln aus dem Gewebe vorziehen, ist in einer Strecke von 1½ cm durch Bindegewebe ersetzt. Innere Organe von normalem Befund.

2) Meerschweinchen. 10. Okt. 10 cm langes Stück subkutan geimpft 20. Nov. Tier getötet; blieb vollkommen gesund. Nie lokale Infiltration. Sektion: Vom Catgut sind zwei ganz kleine Bröckel zu sehen. Umgebung reaktionslos. Haut mit der Unterlage durch Bindegewebe verwachsen.

IV. Impfung mit Catgut, welches 24 Stunden in Ol. Juniperi gelegen.

1) Meerschweinchen. 8. Okt. Je ein Stück von 10 cm links und rechts von der Wirbelsäule subkutan geimpft. 3. Woche (29. Okt.) Tier getötet, nachdem es bis jetzt gesund geblieben. Sektion. Befund rechts: Catgut in seiner ganzen Länge in neugebildetes Bindegewebe eingelagert noch erkennbar, lässt sich in einzelnen Bröckeln aus seinem Lager herausheben. Vollständig reaktionslose Umgebung. Befund links: Resorption fast vollständig. In der Mitte der Fadenlänge ein ganz kleines abgekapseltes Abscesschen, welches krümmeligen Eiter und Reste des Catgutgewebes in sich schliesst. Der übrige Teil des Fadens ist als brauner Streifen in den Fasern des Narbengewebes zu verfolgen.

2) Meerschweinchen. 8. Okt. Zwei Stücke subkutan geimpft wie oben. 29. Okt. Tier vollständig gesund geblieben. Infiltration war nie nachweisbar. 18. Nov. Tier getötet. Sektion. Befund rechts: Vom Catgut keine Spur mehr. Haut an der Impfstelle adhärent. Umgebung reaktionslos. Innere Organe gesund. Befund links: Vom Catgut noch ein kleiner brauner Streifen.

Aus der Tabelle der Tierimpfungen ist in erster Linie zu registrieren, dass die mit Rohcatgut geimpften Tiere nach kurzer Zeit an Milzbrand zu Grunde gingen.

In Bezug auf das mit Sublimat 1 ‰ verschieden lange Zeit desinficierte Catgut stimmen die Ergebnisse der Impfung vollkommen überein mit den auf den künstlichen Nährböden erzielten Resultaten. Von 12 Tieren ging nur eines und dieses sicher nicht an Milzbrand zu Grunde. Das übergeimpfte Catgutstück hatte 3 Stunden in Sublimat gelegen; das zweite ebenso geimpfte Tier blieb vollkommen gesund.

Verblüffend ist für mich die Thatsache, dass auch das mit Carbolöl selbst präparierte Rohcatgut im Reagensglas sowohl wie im tierischen Körper als steril sich erwies.

Nicht übereinstimmend sind die Untersuchungs-Ergebnisse des mit Ol. Juniperi desinficierten Catgut insofern, als auf den künstlichen Nährböden in verschiedenen Kulturen zahlreiche Kolonien — allerdings kein Milzbrand — zur Entwickelung kamen, während 4 grosse Catgutfäden desselben Materials subkutan der Resorption anheimfielen, ohne die Tiere an ihrer Gesundheit nachweisbar zu schädigen.

Diese Versuche sind der in Wirklichkeit möglichen Eventualität angepasst, dass kranke Tiere den Darm zur Herstellung des Catgut liefern. Es wird diesem Ereignis in erster Linie dadurch vorgebeugt, dass nach vorgenommener Fleischschau nur Därme von gesund befundenen Tieren frisch aus dem Schlachthaus bezogen werden. Setzen wir den Fall, es gelange trotzdem gelegentlich Darm von an Milzbrand erkrankten Tieren zur Verwendung, so wird uns durch die Sublimatdesinfektion Garantie geboten, dass die Bacillen im Verlaufe der verschiedenen Präparationsakte sicher vernichtet werden. Schon der Rohcatgut-Fabrikant behandelt den Darm mit Desinfektionsmitteln, und später wird das ausgetrocknete Rohcatgut erst recht der Wirkung des kräftigsten Desinficiens ausgesetzt. Ich selbst habe bei meinen Versuchen nicht den Darm, sondern nur die aufgedrehte Darmsaite desinficiert und konnte dadurch allein nach kurzer Einwirkung der Lösung 1 : 1000 die Bacillen unschädlich machen. Ich glaube kaum, dass es bei meinen Versuchen um sporenreiches Rohcatgut sich gehandelt hat. Innerhalb der unverletzten Kaninchenkadaver konnte es wegen Sauerstoffmangel, im angefertigten Rohcatgut wegen zu niedriger Temperatur nicht zu Sporenbildung kommen; ich konnte auch in meinen Schnitten aus dem Kaninchendarm Sporen nicht nachweisen. Dieselben ungünstigen Bedingungen für die Entwickelung derselben würden aber auch in Wirklichkeit bei der Her-

stellung des Catgut aus milzbrandigem Schafdarm gegeben sein. Es müsste denn sein, dass man angeschnittenen Kadavern, die längere Zeit in der Sommerhitze herumgelegen hatten, das Material zur Catgutfabrikation entnehmen würde, wobei jedoch die eintretende Fäulnis eine Herstellung der Saiten nicht mehr zulassen würde. — In den 20 Jahren, da Catgut verwendet wird, ist, wie wir gesehen, nur einmal eine Beobachtung von Milzbrandübertragung durch Catgut an die Oeffentlichkeit gelangt (v. Volkmann) und diese ist keineswegs sicher erwiesen.

Stellen wir den Ergebnissen dieser mit milzbrandigem Catgut, dem denkbar ungünstigsten Fall der in praxi möglichen Infektion, angestellten Desinfektionsproben die aus der Untersuchung fabrikmässig hergestellter Präparate hervorgegangenen Resultate gegenüber.

Hier wie dort ergibt sich die Thatsache, dass durch die Sublimatdesinfektion und durch die Trockensterilisation nach Reverdin durchaus keimfreies Material hergestellt wurde. Während das käufliche Carbolcatgut vielfach Mikroorganismen nachweisen liess, ergab die Selbstdesinfektion des höchst infektiösen Rohmaterials mit Carbolöl Keimfreiheit. Daraus muss ich folgern, dass der Fehler nicht an der Methode, sondern an der Art der Ausführung liegen muss, und dass das Carbolöl in konzentrierter Emulsion oder Lösung ein so schlechtes Desinficiens nicht sein kann. Die Untersuchungen mit Juniperuscatgut stimmen insofern überein, als sowohl das fabrikmässig hergestellte, als auch das selbst präparierte Catgut sich als nicht durchwegs steril ergaben.

Aus diesen Resultaten der bakteriologischen Untersuchung glaube ich mit Recht den Schluss ziehen zu dürfen, dass wir jedes Rohcatgut durch die uns gebotenen Desinfektionsmittel leicht und sicher aseptisch zu machen im Stande sind. Dass dabei die physikalischen Eigenschaften nicht erheblich beeinträchtigt werden, geht aus früheren Versuchen hervor.

Vergleichen wir die Ergebnisse der gesammelten klinischen Erfahrungen mit denjenigen der bakteriologischen Untersuchung, so finden wir, dass sich dieselben insofern decken, als mit einer einzigen Ausnahme die von den Autoren beschriebenen Wundinfektionen durch jene käuflichen Catgutsorten verursacht wurden, welche auch wir als nicht steril erfunden haben. Ueber das Reverdin'sche Catgut liegen zur Zeit noch wenige klinische Beobachtungen vor, so dass wir hier einen Vergleich nicht ziehen können. In Bezug auf das Sublimatcatgut, mit welchem meines Wissens Kocher allein

Infektion erlebte, während alle anderen Chirurgen ihre Zufriedenheit darüber aussprechen, und alle, die es bakteriologisch untersuchten, Sterilität nachwiesen, muss ich mich an die Worte Schede's halten: „Ich glaube nicht an solche Infektionen, so lange mir nicht bewiesen wird, dass das beschuldigte, sorgfältig präparierte Catgut keimfähige Mikroorganismen enthält."

Die Sublimatpräparation verdient nach meiner Ansicht vor allen andern Methoden den Vorzug. Sie bietet Garantie der Asepsis bei der fabrikmässigen Herstellung, sowie auch bei der Selbstpräparation; sie ist überall, im Krankenhaus wie in der Privatpraxis leicht durchführbar, ein Vorzug, welcher der Reverdin'schen Methode nicht zukommt. In der Land- und Kriegspraxis steht der Sterilisierkasten nicht zur Verfügung. Carbol- und Juniperuspräparate sind nicht vollkommen zuverlässig und darum ganz zu verlassen.

Ich halte die folgende Präparationsweise für die beste: Das Rohcatgut wird mit Kaliseife abgebürstet, dann direkt oder nach ½stündigem Aufenthalt in Aether 12 Stunden in wässerige Sublimatlösung 1:1000 gelegt. Konserviert in: Sublimat 1,0, Alkohol absol. 900,0, Glycerin 100,0. Unmittelbar vor dem Gebrauch nochmals durch wässerige Sublimatlösung zu ziehen.

Die Ersatzmittel der Catgutligatur.

Unter den Ersatzmitteln des Catgut fällt als Hauptkonkurrent die Seide in Betracht. Es fällt uns heutzutage nicht schwer, die Misserfolge, welche die Zeit vor Lister mit der Seidenligatur aufweist, zu erklären. Die dem Material anhaftenden schädlichen Agentien führten zu Kontaktinfektion.

Czerny[1]) hat das Verdienst, zuerst (1878) sterile Seide zu versenkten Ligaturen empfohlen zu haben. Czerny machte die Seide keimfrei, indem er dieselbe 10 Minuten lang in 5 % Carbolwasser kochte und in 2 % Carbollösung aufbewahrte. Den Nachweis der Sterilität des so behandelten Unterbindungsmateriales leistete er auf bakteriologischem Wege, indem er nachwies, dass dieses auf Pasteur-Bergmann'scher Nährflüssigkeit weder Trübung, noch Fäulnis, noch Zersetzung hervorrief. Das Tierexperiment bestätigte diese Resultate. Eine Heilung der so präparierten Seide gelang nach Hallwachs[2]) stets, selbst in vielen Fällen, bei

1) Beiträge zur operativen Chirurg. Enke 1878, p. 11.
2) l. c. pag. 131.

denen aus accidentellen Gründen keine prima intentio oder kein aseptischer Verlauf erreicht wurde. Bei einer Reihe von Operationen schlossen sich die Wunden über 20—30 solcher Ligaturen ohne weitere Folgen.

Heute noch ist diese Methode, die Seide zu sterilisieren, die verbreitetste. Czerny [1]) selbst ist bei dieser Präparation geblieben, doch lässt er je nach der Dicke der Fäden diese 10 Minuten bis 1½ Stunden kochen, wobei das Carbolwasser alle ½ Stunden gewechselt wird.

Frisch [2]) zerstört die resistentesten, der Seide anhaftenden Keime durch 3stündiges Kochen in 5 % Carbolsäure oder durch ¼ stündiges Erhitzen auf 140°.

Seit Einführung der Sublimatantiseptik wird auch die Seide vielfach mit Sublimatlösung behandelt, sei es, dass sie kürzere oder längere Zeit in der Lösung 1 : 1000 liegen bleibt, sei es, dass sie in dieser Lösung gekocht wird.

C. Roux [3]) kocht die Seide 1 Stunde lang in Sublimat 2 ‰ und konserviert sie in Alkohol.

Nach Kümmel wird das Rohmaterial 2 Stunden in einer 1 % Sublimatlösung gekocht und in einer 1 ‰ Lösung konserviert. Gegenwärtig desinficiert Schede in strömenden Wasserdämpfen und konserviert in 1 ‰ Sublimat.

Durch alle diese Methoden gelingt es, die Seide sicher aseptisch zu machen. Auf die eine oder andere Art, mit Sublimat- oder Carbolantiseptik nach obigen Angaben behandelte Fäden, die ich auf den Keimgehalt untersuchte, erwiesen sich stets als steril.

Die Seide lässt sich insofern leichter sterilisieren als Catgut, als sie den Vorzug besitzt, gekocht werden zu können. Es ist ferner, wie Kocher mit Recht betont, der Seidenrohstoff weniger mit Infektionsstoffen imprägniert, und es vermögen die antiseptischen Lösungen leichter in die feinsten Maschen einzudringen.

Dass aseptische Seide reaktionslos in den Geweben einheilen kann, ist ausser durch das Tierexperiment durch die klinische Erfahrung zur Genüge bewiesen worden. Die Erfahrungen von vielen 100 Laparotomien, bei denen Seide zu versenkten Ligaturen und Suturen benutzt wurde, sprechen dafür. Während bei den ver-

1) Briefliche Mitteilung (s. pag. 114 dieser Arbeit).

2) Ueber Desinfektion von Seide und Schwämmen zu chirurg Zwecken. Archiv für klin. Chirurg. Bd XXIV.

3) l. c. (pag. 105 dieser Arbeit).

schiedensten Bauchoperationen, bei Ovariotomien zur Stielligatur, bei Myomektomien zur Etagennaht von Gynäkologen und Chirurgen Seide mit bestem Erfolg versenkt wird, ist von denselben Operateuren bei allen übrigen, in andern Körperregionen ausgeführten Operationen zur Gefässligatur und zu versenkten Nähten das Catgut beibehalten worden. Woran liegt dies? Hier wie dort handelt es sich um Versenken desselben sterilen Materials. Gelingt die Einheilung in den Organen der gegen Infektion äusserst empfindlichen menschlichen Bauchhöhle, weshalb soll man sich sträuben, auch in den übrigen Geweben des Körpers die um die Arterie geschlungene Seidenligatur einkapseln zu lassen?

Einzelne Chirurgen haben sich denn wirklich vom Catgut gänzlich losgesagt und dasselbe vollständig durch Seide ersetzt, andere thaten dies vorübergehend. So wie ich die mit der Catgutligatur gemachten Erfahrungen zu sammeln bemüht war, so forschte ich nach den Resultaten, welche dort erzielt wurden, wo ausschliesslich Seide zur Ligatur und zu versenkten Nähten benutzt wurde.

Kocher schreibt, nachdem er sich vom Carbolcatgut losgesagt, folgende mit der Czerny'schen Seide gemachte Erfahrungen nieder [1]): „Bis wir unsere neue Präparationsweise des Catgut kennen gelernt hatten, sind wir wieder vollständig vom Gebrauch des Catgut abgegangen und haben ausschliesslich bei den Operationen feine nach Czerny zubereitete antiseptische Seide benutzt. Dieselbe ist für die Blutstillung vollkommen zuverlässig und wir halten noch jetzt dafür, dass für alle grösseren Gefässe und bei schwieriger Blutstillung die antiseptische Seide unbedingt den Vorzug verdient, da sie unter allen Umständen sich viel energischer zuziehen und zuverlässiger knoten lässt als Catgut. Allein die Seide hat auch unter Umständen ihre lästigen Schattenseiten. Dieselben sind uns namentlich bei mehreren Kropfexstirpationen entgegen getreten. Trotz vollständig aseptischen Verlaufes und einer Verklebung in ganzer Ausdehnung der Wunde binnen 2, 3, 4 Wochen kann hier auf der Narbe eine kleine Kruste, oder auch ein kleiner Granulationspfropf zurückbleiben und von Zeit zu Zeit tritt wieder eine geringe Sekretion ein, welche bei den Patienten das Gefühl erweckt, nicht ganz geheilt zu sein. Es stösst sich nun während Monaten ein kleiner Seidenfadenknoten um den andern ab, und wenn man den letzten extrahiert zu haben glaubt,

1) l. c. (s. pag. 108 dieser Arbeit).

so fängt die Sache von Neuem an. Aehnliches kommt bei aseptischem Verlauf bei Catgut nicht vor."

Nachdem Kocher, wie früher bemerkt, 5 Jahre später abermals dem Catgut den Abschied gegeben, unterband er bei sämtlichen Operationen wieder nur mit feiner Seide. Die nunmehr gemachten Erfahrungen lauten nach einer, 1 Jahr später, erfolgten Mitteilung [1]) ganz anders. „Ganz besonders zufrieden, heisst es daselbst, sind wir immer geblieben, dass wir dem Catgut definitiv den Abschied gegeben haben. Nicht nur ist keine einzige Fadeninfektion mehr vorgekommen, sondern die gerade bei Kropfexcisionen oft sehr zahlreichen Ligaturfadenknoten bleiben stets dauernd, völlig reizlos in der Wunde liegen."

Socin bemerkt in dem früher citierten Briefe (s. pag. 113): „Als die Arbeit von Kocher erschien, brauchte ich ausschliesslich dünne Seide nach seiner Empfehlung. Jetzt bin ich wieder bei Operationen, die sehr viele Ligaturen erfordern, zum Catgut zurückgekehrt, weil oft bei der Seide nach 2—3 Monaten die Ligaturen unter Bildung eines kleinen, ganz aseptischen Abscesses unter der Narbe sich abstiessen."

Mosetig (s. pag. 111). „Längere Zeit nach dem erwähnten Fall von Radikaloperation unterband ich alles mit Sublimatseide — selbst zubereitete — erlebte zwar damit keinen Fall von Sepsis, allein der Abgang der Schlingen durch langwierige, sehr störende Eiterungen zwang mich wieder zum Catgut zurückzukehren."

Zweifel bemerkt in der Diskussion über einen Vortrag Sänger's in der gynäkologischen Gesellschaft zu Leipzig [2]): „Er habe mit den versenkten fortlaufenden Nähten aus Seide Erfahrungen gemacht, welche ein ernstliches Abraten zur Pflicht machen. Während dieselbe Seide in der Bauchhöhle reaktionslos ertragen wurde und stets einheilte ohne Fieber und Eiterung zu erregen, wurde sie beim Versenken in die Bauchdecken zu seiner und der Kranken Qual. In der Regel eiterte sie heraus und zwar, wo bei einer Kranken die Eiterung einmal begann, hörte diese nicht früher auf, als bis der letzte Knoten eliminiert war. Dass es sonst an der Antisepsis bei seinen Operationen nicht gefehlt habe, das beweist, dass unter 112

1) Korr.-Bl. für Schweizer Aerzte 1889. Nr. 1, pag. 5.
2) Centralblatt für Gynäkologie 1889. Nr. 32.

in Leipzig ausgeführten Laparotomien ein einziger Todesfall an septischer Peritonitis vorkam. Es sind die schlimmen Folgen nicht bald zur Erscheinung gekommen, sondern erst nach mehreren Wochen, so dass, bis er durch Nachteil gewarnt war, eine grosse Anzahl von Laparotomien mit fortlaufenden versenkten Nähten aus Seide behandelt wurde."

Neuber (s. pag. 114). „Nach diesen schlechten mit Catgut gemachten Erfahrungen schafften wir dieses ab und bedienten uns fernerhin der Seide nach Czerny. Diese Seide ist zwar aseptisch, wird aber nicht resorbiert. Die Ligaturen heilen nicht immer ein, und die Nähte müssen entfernt werden — eine kleine Unbequemlichkeit für den Arzt, eine Verzögerung der Heilung, ja sogar eine geringe Infektionsgefahr für die bei der Entfernung jeder einzelnen Naht aufs neue irritierte Wunde. So sahen wir mehrere Patienten, welche mit vollkommen primär geheilten Wunden entlassen waren, nach ¼ oder ½ Jahr wieder. Sie hatten sich bis dahin ganz wohl befunden, allein allmählich entstand in der Umgebung der Narbe eine schmerzhafte Anschwellung. Nach Eröffnung derselben entleerte sich mit dem abfliessenden Eiter eine Seidenligatur, oder wir eröffneten ein Granulationslager, in dessen Zentrum Seidenfäden lagen.

Esmarch sagt in seiner kriegschirurgischen Technik (dritte Auflage). „Leider kann man nicht mit Sicherheit darauf rechnen, dass die Seide für immer eingekapselt bleibt. Nicht selten werden die Ligaturen nach längerer oder kürzerer Zeit durch Eiterung ausgestossen.

Nussbaum[1]) spricht von Beispielen, wo sich Seiden- oder Hanffäden nach längerer Zeit mit grossen Umständen herausgeeitert haben.

v. Mandach schreibt in seinem Bericht (s. pag. 121). Wir versuchten daher einige Zeit in 5 % Carbolwasser ½ Stunde lang gekochte und darin aufbewahrte Seide. Da wir jedoch hiebei hie und da einen Abscess in längst verheilten Wunden beobachteten, bekehrten wir uns wieder zum Catgut.

Braatz teilt in seinem Aufsatz „Zur Catgutfrage" einen Fall mit, wo nachträgliches Abstossen von Seidenligaturen die Heilung verzögerte.

1) Leitfaden zur antisept. Wundbehandlung. 5. Aufl. pag. 69.

Aehnliche Beobachtungen könnte ich noch viele aus den in neuester Zeit publizierten Abteilungsberichten und kasuistischen Mitteilungen herausschreiben. Vielfach ist den, die operierten Fälle nachbehandelnden Aerzten Gelegenheit geboten, die Seidefäden aus den Fisteln herauszuziehen.

Dem Berichte Spenglers aus der Strassburger Klinik entnehmen wir, dass dort die Seide nicht wegen schlimmer, dem Catgut zur Last fallender Zufälle, sondern der Bequemlichkeit halber eingeführt wurde. Von Ausstossen der Ligaturen bei aseptischem Verlauf liegen keine Beobachtungen vor.

Dass nicht sehr selten auch in das Uterusgewebe versenkte Seidenfäden zu Ligaturfisteln Veranlassung geben, geht aus der Durchsicht der Kaiserschnittübersicht hervor. Dass Seide ebenso gut wie Catgut gelegentlich ungenügend desinficiert zur Verwendung gelangen kann, ist klar; so wird in eben dieser Uebersicht (Fall 117) ein Fall von Sectio caesarea mit letalem Ausgang direkt auf von den Seidenstichkanälen der Uteruswunde ausgehende Infektion zurückgeführt.

Den bisher gesammelten Erfahrungen entnehme ich das bemerkenswerte Faktum, dass von den mir bekannten Chirurgen, welche durch Kocher's Warnung vor dem Catgut bewogen, zur Seide ihre Zuflucht nahmen, verschiedene sich gezwungen sahen zum Catgut zurückzukehren.

Indem wir auf diese Thatsache eintreten, müssen wir uns über die beim Einheilungsprozess der Seide experimetell beobachteten Vorgänge orientieren, und uns unter Zuhilfenahme der klinischen Erfahrung Gewissheit darüber verschaffen, ob die Seide einem Auflösungsprozess unterliegt oder nicht.

Hallwachs[1]), der hierüber eingehende Untersuchungen angestellt hat, konnte in der Litteratur nur einen von Lister beschriebenen Fall finden, bei welchem man an eine partielle Auflösung der Seide denken muss. Lister unterband bei einer Pat. die Art. iliaca mit einem Seidenfaden, welcher in kräftiger Carbollösung gelegen hatte. Nach 10 Monaten fand sich bei der Autopsie an der Ligaturstelle ein einfaches Fasergewebe, und bei näherem Zuschauen ergab sich, dass der Knoten angefressen und von einer Flüssigkeit umgeben war, welche Detritus der Seide enthielt. —

1) l. c. pag. 130.

Czerny brachte ein Knäuel Seide in die Bauchhöhle eines Hundes. 30 Tage später zeigte sich die Seide im Netz völlig abgekapselt. Die Seidefäden waren mit dem zellig infiltrierten Netz vollständig verfilzt, von Eiterung keine Spur. Hallwachs wiederholte diese Versuche, indem er ein Knäuel (Nr. 1) nach Czerny desinficierter Seide ins Abdomen eines Hundes brachte. Nach 8 Monaten fand sich die Seide abgekapselt, aber nur insofern verändert, als sie mit Gewebsflüssigkeit, welche lymphatische Zellen enthielt, imbibiert war.

Thomson[1]) brachte Sublimatseide Nr. 2 in die Uteruswand und ins Abdomen von Kaninchen. Nach 14 Tagen fand er die Fäden aufgelockert, sonst intakt. Nach 50 Tagen die oberflächlichen Partien resorbiert, sonst in der Kontinuität erhalten, leicht zerreisslich. Nach 64 Tagen Seide bis auf einzelne kleine Reste vollständig resorbiert. Während Thomson die Resorbierbarkeit von Seidenfäden bei aseptischem Verlauf im Uterusgewebe und in der Bauchhöhle konstatieren konnte, stellte ich Untersuchungen an über das Schicksal der Seide bei Eiterung, in Erwartung, dass wie beim Catgut der Auflösungsprozess ein rascherer sein werde.

Ich brachte Seidefäden Nr. 2, welche zwei Stunden lang bei Brüttemperatur in einer Pyogenes aureus-Serumkultur gelegen hatten, unter die Haut von Kaninchen. Nach 24 Stunden zeigte sich derbe, schmerzhafte Infiltration rings um den Faden herum, und aus dem Ein- und Ausstichkanal liessen sich bald Eitertropfen herausdrücken. Ein Tier tötete ich am 13. Tag. Ich fand die Seide in Form und Gestalt unversehrt, etwas gequollen in einem von eingedicktem Eiter ausgefüllten Kanal. Von Resorptionserscheinungen makroskopisch keine Spur.

Ein zweites Kaninchen, bei dem ich denselben Versuch gemacht, tötete ich am 46. Tag. Das Tier hatte lokal einen grösseren Abscess bekommen, magerte stark ab, erholte sich dann wieder. Bei der Sektion fand sich die Seide in eingedickten Eiterbröckeln, von neugebildetem Bindegewebe umgeben. Der Faden liess sich mit Leichtigkeit in toto aus seinem Lager herausziehen. Deutliche Spuren des Auflösungsprozesses konnten auch hier nicht konstatiert werden.

Die Resultate dieser verschiedenen Experimente sind keineswegs übereinstimmend. Hallwachs konstatiert nach 8 Monaten

1) l. c.

in der Bauchhöhle noch keine Resorption. Thomson findet nach zwei Monaten ebendaselbst von seiner versenkten Seide nur noch kleine Reste! Meine eigenen Versuche beweisen so viel, dass auch bei Eiterung die Seide nach Monatsfrist vom Auflösungsprozess nichts erkennen lässt.

Dass die Resorption, wenn sie überhaupt je vollständig zu Stande kommt, sehr lange Zeit auf sich warten lässt, wird durch die oben angeführten klinischen Beobachtungen bestätigt. Neuber, Socin und andere haben den Abgang der Seidefäden nach ¼—½ Jahr noch beobachtet.

An Stelle der Seide ist zuerst von Trendelenburg Leinenzwirn als Näh- und Unterbindungsmaterial empfohlen worden.

Nach der Publikation Heyder's [1]) sind die damit an der Bonner Klinik gemachten Erfahrungen sehr günstig. Es heilen nach seinen Erfahrungen die Ligaturen ebenso leicht ein, und machen bei Suturen ebensowenig Eiterung in den Stichkanälen wie Seidenfäden. Dabei hat das Material vor Seide und Catgut den grossen Vorzug der Billigkeit.

In einer jüngst erschienenen Dissertation [2]) berichtet Elmiger über die mit Leinenzwirn am Kantonsspital in Münsterlingen von Kappeler gemachten Erfahrungen. Hier lauten die genau erhobenen Beobachtungen ganz anders.

Während durch die bakteriologische Kontrolle vollständige Keimfreiheit der in starken Sublimatlösungen und in 5 % Carbollösung desinficierten Fäden nachgewiesen wurde, während sich bei Einverleibung dieses steril erfundenen Zwirnes in das Tiergewebe keinerlei nachteilige Folgen zeigten, lauten die Berichte Elmiger's über die Operationsresultate folgendermassen:

„Befriedigte uns der Heilungsprozess der oberflächlichen Nähte, so war dies keineswegs der Fall mit demjenigen der versenkten Nähte. Hier war das Resultat ein wesentlich ungünstigeres, ja schlechtes zu nennen. Zunächst fiel auf, dass bei sämtlichen Fällen, wo sich versenkte Zwirnnähte oder Massenligatur in der Tiefe der Operationswunde befanden, während den ersten Tagen, oft schon am gleichen Abend nach der Operation in dem einen Fall unbedeutendere, in anderen Fällen be-

1) Centralblatt für Chirurgie 1888. Nr. 51.

2) Ueber Leinenzwirn als Unterbindungsmaterial. Inaug.-Dissertation. Basel 1889.

trächtlichere Temperaturerhebungen zu beobachten waren. Bei 5 von diesen Fällen blieb es bei einer kleinen Temperaturerhöhung während den ersten 2—3 Tagen, um dann mit fieberfreiem Wundverlauf ohne weitere Komplikation zu enden. Hier heilten die Wunden p. p.; es traten keine sekundären Eiterungen mit Ausstossung von Ligaturen oder versenkten Nahtstücken auf, und es schwankte die Heilungsdauer bei den einzelnen Fällen zwischen 12 und 22 Tagen.

Bei den anderen 5 Fällen aber, so bei einer Herniotomie, bei einer Hydrocelenoperation, bei zwei intraglandulären Strumaenucleationen, sowie bei einer Halsweichteilverletzung bestand die erhöhte Temperatur mehrere Tage. Hier bildete sich in der Tiefe um die Ligaturen und versenkten Suturen herum Eiterung mit Abscessbildung, und es trat erst nach Eröffnung der letzteren Entfieberung ein. Bei allen diesen Fällen wurden tage- und wochenlang nach der Operation noch Ligaturen oder grössere und kleinere Stücke versenkter Zwirnnähte ausgestossen, welche unter eiternder Fistelbildung die Heilungsdauer bedeutend verlangsamten. So gelangte unsere Herniotomie erst nach 52 Tagen, nachdem sämtliche Ligaturen und versenkten Nähte herausgeeitert waren, zur vollständigen Ausheilung. Bei einer Strumaenucleation wurden am 37. Tage, bei einer am 55. Tage nach der Operation noch Zwirnfäden aus den eiternden Fisteln entfernt. Bei der Hälfte unserer Fälle also, wo tiefe Zwirnnähte angelegt waren, sahen wir Komplikationen des Wundverlaufes auftreten, es entstanden Eiterungen, die leicht gefahrbringend für den Operierten hätten werden können. Die Nachbehandlung wurde in die Länge gezogen und damit die Arbeit um beträchtliches vermehrt. Obschon die Untersuchung des Zwirns auf Nährböden und an Tierversuchen uns den Beweis geliefert hatte, dass mit vollkommen zuverlässigem Material gearbeitet wurde, so konnte doch der Grund des komplizierten Heilungsprozesses nur in unserem Nahtmaterial gesucht werden, denn in den gleichen Händen und bei gleicher Beobachtung aller Regeln der Antisepsis traten ähnliche Störungen des Heilungsverlaufes beim Gebrauche von Seide oder Catgut bei weitem nicht in demselben Häufigkeitsverhältnisse auf.

Es ist freilich nicht leicht, die Ursache dieser auffallenden Thatsache zu finden. Nichts scheint uns dafür zu sprechen, dass die Natur des Nahtmaterials an sich etwa infolge besonderer chemischer Reize zu beschuldigen sei. Näher liegend scheint uns die Annahme, dass eine nachträgliche Infektion des sterilisierten Zwirns

bei seiner rauhen Oberfläche leichter zu Stande komme, als bei den andern Nahtmaterialien."

Der Zwirn selbst machte nach 3wöchentlichem Verweilen im tierischen Organismus keine wesentliche Veränderung seiner Struktur durch, abgesehen von einer geringen Maceration einzelner Fasern. Er zeigte also keine beginnenden Resorptionserscheinungen.

Worauf beruht nun die von den genannten Chirurgen beobachtete nachträgliche Ausstossung von aseptisch versenkten Nähten und Ligaturen aus Seide und Leinenzwirn?

In erster Linie ist daran zu denken, dass in solchen Fällen durch das angewendete Desinfektionsverfahren nicht alle infektiösen Keime vernichtet wurden. Ich halte jedoch diese Ursache für nicht wahrscheinlich. Das Auskochen dünner Seidenfäden in 5 % Carbollösung oder wässeriger Sublimatlösung 1 : 1000 während 10 Minuten sterilisiert sicher und Niemandem wird es möglich sein, aus solchen Fäden heraus Bakterien zum Wachstum zu bringen. In der Unzuverlässigkeit der Desinfektionsmethoden kann der Grund nicht liegen; dass die Desinfektion sorgfältig ausgeführt wurde, daran dürfen wir nicht zweifeln.

Wahrscheinlicher ist es, dass im einen oder andern Fall im weiteren Verlauf der Wundheilung eine nachträgliche Infektion von aussen zu Stande kam, so wie dies auch Elmiger beim Leinenzwirn anzunehmen geneigt ist. Es kann durch den noch nicht geschlossenen Drainagegang, durch die Stichkanäle der Haut, oder durch irgend eine andere Eingangspforte eine Invasion von eitererregenden Mikroorganismen stattgefunden haben, worauf sekundär die Ausstossung der ursprünglich aseptisch implantierten, nicht resorbierbaren Fäden durch den lokalen Eiterungsprozess bewirkt wurde. Hat sich Eiterung einmal etabliert, so wird dieselbe durch die vorhandenen Fremdkörper, deren maschiges Gewebe mit dem bakterienhaltigen Sekret sich imbibiert, so lange unterhalten, bis die Ligaturen eliminiert sind. Das bei Eiterung rasch resorbierbare Catgut wird in solchen Fällen viel schneller bei Seite geschafft.

Dass aber diese Erklärung keineswegs immer zutreffend sein kann, geht daraus hervor, dass von verschiedenen Beobachtern, so auch von Kocher ausdrücklich betont wurde, dass bei ganz aseptischem Verlauf, nachdem die Wunde in ganzer Ausdehnung vernarbt war, nach Verfluss

von Monaten erst der Abgang der Fäden konstatiert wurde.

Hier bleibt uns unter Ausschluss primärer und sekundärer parasitärer Infektion zur Erklärung nur die mechanische Gewebsirritation der Fadensubstanz, verbunden vielleicht mit dem durch die Desinfektion bedingten chemischen Reiz übrig.

Die äusserst schwer oder gar nicht resorbierbaren Ligaturen und versenkten Nähte üben einen dauernden Reiz auf das umgebende Gewebe aus, und bewirken in ihrer unmittelbaren Umgebung eine anhaltend reaktive Entzündung, eine Proliferation von Bindegewebszellen, die in menschlichen und tierischen Geweben und in den verschiedenen Organen und Geweben des menschlichen Körpers selbst eine verschieden intensive zu sein scheint. Während das weiche leicht zerstörbare Catgut unter denselben Verhältnissen durch die Aktivität der Leukocyten, durch die Wucherungsvorgänge im Grundgewebe, und unter dem Einfluss vielleicht eines chemischen Auflösungsprozesses in verhältnismässig kurzer Zeit durch Granulationsgewebe ersetzt wird, bieten Seide und Leinenzwirn lange Zeit diesen Angriffen Trotz. Dass nun in Operationsgebieten, wo durch oft massenhafte Ligaturen oder durch versenkte Nähte nahe der jungen Hautnarbe diese Reaktion unterhalten wird, leicht Fisteln entstehen können, scheint mir keine gezwungene Annahme zu sein. Das Granulationsgewebe durchwuchert die schützende Decke der Narbe und jetzt steht auch den pyogenen Mikroorganismen der Eintritt offen; unter ihrem Einfluss wird nun bald auch die bisher nicht vorhandene eiterige Sekretion sich einstellen.

Dass auch in dem gegen Fremdkörper empfindlichen Abdomen entzündliche Reaktion durch versenkte aseptische, aber nicht resorbierbare Ligaturen und Nähte bedingt wird, das beweisen die häufig an Ligaturstellen und Nahtlinien konstatierten Adhäsionen. Zur Abstossung von Ligaturen wird es auch hier im Laufe der Zeit gelegentlich kommen, nur entzieht sich dieser Vorgang unseren Blicken. Vor sekundärer Infektion aber bleibt der Faden in der abgeschlossenen Bauchhöhle sicher geschützt.

Schlussfolgerungen.

Wir haben nachgewiesen, dass uns die Mittel zu Gebote stehen, jedes Rohcatgut sicher steril zu machen, ohne seine Qualität wesentlich zu schädigen. Wir haben gezeigt, dass die Methoden, dies zu erreichen, leicht durchführbar sind, denn das Einlegen der Saiten

in Sublimatlösung während 6—12 Stunden ist keine komplizierte Prozedur. Die gesammelten klinischen Erfahrungen bestätigen die längst bekannte Thatsache, dass dieses aseptische Catgut, ohne jegliche störende Reaktion hervorzurufen, in den Geweben einheilt. Wir haben im Weiteren uns überzeugt, dass die Ersatzmittel des Catgut, Seide und Leinenzwirn, insofern einen Vorzug vor dem ersteren besitzen, als sie, indem sie sich auskochen lassen, schneller keimfrei zu machen sind. Der Vorteil der Billigkeit dem selbstpräparierten Catgut gegenüber, ist, was die Seide anbetrifft, zu gering, als dass er in die Wagschale fallen könnte. Die Erfahrung lehrt, dass sowohl Seide als Leinenzwirn in vielen Fällen trotz strengster Desinfektion nicht dauernd einheilen, sondern mit oder ohne Eiterung ausgestossen werden, so dass sie vor allem zur versenkten fortlaufenden Naht sich absolut nicht eignen. Während in eiternden Wunden Catgut rascher resorbiert wird, als bei aseptischem Verlauf, wird durch dieses schwer resorbierbare Unterbindungsmaterial der Eiterungsprozess unterhalten.

Wer diese Thatsachen in Erwägung zieht, muss zu der Ueberzeugung gelangen, dass zur Zeit eine Verbannung des Catgut zu Gunsten der besprochenen Ersatzmittel wohl einer Vereinfachung des antiseptischen Apparates, aber gewiss keinem Fortschritt in der Antiseptik gleichbedeutend wäre. Jedenfalls ist ein Unterbindungsmaterial, welches nur bei minutiöser Antiseptik und dann nicht immer dauernd einheilt, dem praktischen Arzte nicht zu empfehlen. Dass sehr viele der gegenwärtigen Chirurgen dieser Ansicht beipflichten, beweist mir das Faktum, dass sie trotz der vielen gerechten und ungerechten Klagen über die Unzulänglichkeit der Präparationsmethoden dem Catgut treu geblieben sind.

AUS DER

ZÜRICHER CHIRURGISCHEN KLINIK

IV.

Ueber die Bedeutung des Howship-Romberg'schen Symptomenkomplexes bei der Hernia obturatoria incarcerata.

Zugleich ein weiterer Beitrag zur erfolgreichen operativen Behandlung der akuten eiterigen Peritonitis [1]).

Von

Prof. Dr. **R. U. Krönlein.**

Wenn man die verschiedenen Abhandlungen und kasuistischen Mitteilungen durchgeht, welche seit den Zeiten von Arnaud de Ronsil, dem Entdecker und ersten Beschreiber der Hernia obturatoria, bis heute über diesen Bruch erschienen sind, so kommt man zwar zu dem Schlusse, dass im Verlauf der 140 Jahre auch auf diesem kleinen Spezialgebiet unzweifelhafte Fortschritte gemacht worden sind, Fortschritte, welche sich namentlich darin äussern, dass die Zahl der intra vitam richtig erkannten und mit Erfolg operierten eingeklemmten Brüche des eirunden Loches in gesteigerter Progression wächst, je mehr wir uns der Gegenwart nähern; allein trotzdem muss es als ein Zeichen nicht nur der Seltenheit des Vorkommens, sondern auch einer richtigen Diagnose und Therapie dieser Hernie sogar in unserer Zeit aufgefasst werden, wenn — wie es

1) Im Auszuge vorgetragen in der chirurg. Sektion der deutschen Naturforscher-Versammlung zu Heidelberg 1889.

der Fall ist — auch heute noch einzelne Beobachtungen lediglich wegen der Richtigkeit der Diagnose und wegen des Erfolges der Operation, gleichsam als rühmliche Beispiele diagnostischen Scharfblicks und operativer Kunst, publiziert werden. Mit dieser Auffassung stimmt auch die Art der Darstellung überein, welche die Lehre von der Hernia obturatoria in einzelnen der neuesten Lehrbücher der Chirurgie gefunden hat. Sie klingt oft recht hypothetisch und man gewinnt bei der Lektüre den Eindruck, dass sicherlich mancher Autor das Krankheitsbild der H. obturatoria nicht aus eigener Anschauung zu schildern vermocht habe.

Bei dieser Sachlage darf ich mich wohl noch zu den vom Glück Begünstigten rechnen, wenn ich der Hernia obturatoria bis jetzt 4mal begegnet bin. Allerdings war auch mir lange Zeit dieser Bruch nur aus den Büchern bekannt; während der Jahre 1870 bis 1884 hatte ich ihn nie gesehen, weder in der Klinik in Zürich, noch in Berlin, noch in Giessen und somit gehören sämtliche vier Beobachtungen dem letzten Lustrum meiner klinischen Thätigkeit an. „Ob in Zürich nach dieser Erfahrung die Hernia obturatoria häufiger als anderswo vorkomme?“ Auf diese Frage, die bei Anlass meines Vortrages in Heidelberg ein Kollege aus Norddeutschland an mich richtete, vermag ich eine bestimmte Antwort nicht zu geben. Auch die Hernien mit Tube, Ovarium und Uterus als Bruchinhalt gelten bekanntlich als sehr selten. Und doch habe ich in denselben 5 Jahren bei der Herniotomie eingeklemmter Brüche 2mal die eine Tube, 2mal Uterus, Ovarium und Tube als Bruchinhalt gefunden[1]). Es bleibt eben bei solchen Angaben aus neuester Zeit wohl zu erwägen, dass Bruchoperationen heutzutage unendlich viel häufiger vorgenommen werden als früher und dass damit das Beobachtungsfeld für den Chirurgen in früher nicht geahntem Masse erweitert worden ist. Den einzigen, allerdings nicht ganz zutreffenden Massstab für die Häufigkeit der H. obturatoria in meinem Wirkungskreis dürfte vielleicht die Angabe bilden, dass in dem erwähnten Lustrum, d. h. vom Jahre 1884—89 (Oktober), 138 Bruchoperationen von mir in Klinik und Privatpraxis ausgeführt worden sind.

Obwohl sich das Hauptinteresse meiner Mitteilung an keinen der 4 Fälle von Hernia obturatoria direkt knüpft, so möchte ich

---

1) Vergl. die Arbeit von C. Brunner. Herniologische Beobachtungen aus der Züricher chirurg. Klinik. Diese Beiträge. Bd. IV. Heft 1/2.

doch zunächst deren Krankengeschichte in Kürze hier wiedergeben, weil ich ganz unter dem Eindrucke eines Teils dieser Beobachtungen stand, als ich in einem weiter unten zu erörternden Falle den diagnostischen Irrtum beging, eine eingeklemmte Hernie des eirunden Loches anzunehmen, wo keine vorhanden war. Ich hoffe, dass die ausführliche Mitteilung dieses noch in anderer Beziehung wichtigen Falles meinen Irrtum verzeilich erscheinen lassen und eine richtigere Beurteilung ähnlicher Krankheitsbilder vielleicht erleichtern werde.

1. Beobachtung[1]).

N. Johann, 74 J. alt, Schuster, wird am 26. Februar 1884 mit der Diagnose „Ileus" gerade zur Zeit des klinischen Vortrages in das Krankenhaus gebracht und sofort in der Klinik vorgestellt. Pat. ist im höchsten Zustande des Kollapses, elend und abgemagert. Der Kollaps ist so gross, dass Pat. bei der Untersuchung auf dem Operationstische immer wieder einschlummert; dazwischen aber hat er öfters Kotbrechen. Puls filiform; Abdomen wenig aufgetrieben; rechtsseitige mobile Leistenhernie; sonst keine Bruchgeschwulst erkennbar. Pat., durch Anrufen aus seiner Lethargie geweckt, klagt vor allem über Schmerzen im linken Oberschenkel, die vom Leistenbande bis zum Knie ausstrahlen. Dies gibt den Anlass, die Gegend des Schenkelkanals und des Foramen ovale auf der linken Seite besonders genau zu untersuchen. Dabei zeigt sich, dass ein Druck auf die Regio pectinea. noch mehr aber ein solcher, der hinter den Adduktoren in der Richtung nach dem Foramen ovale ausgeübt wird, ausserordentlich schmerzhaft ist, während dasselbe Experiment, am rechten Schenkel wiederholt, negativ ausfällt. Der Verdacht auf Hernia obturatoria incarcerata wird ausgesprochen und der schlummersüchtige Pat. zum Reden stimuliert. Er gibt an, dass er vor 4 Jahren einmal plötzlich sehr heftige krampfartige Schmerzen an der Innenseite des linken Oberschenkels bis zum Knie herunter empfunden habe; dieselben seien aber bald ganz verschwunden und seien nichts anderes als sog. „Schusterkrämpfe" gewesen, wie sie bei Schustern dank ihrer Beschäftigungsweise öfter vorkämen. Am 21. Februar, also vor 5 Tagen, wiederholte sich dieser Schmerzanfall in gleicher Stärke, ohne aber wieder zu verschwinden. Pat. war wegen dieser „unbeschreiblich" heftigen Schmerzen arbeitsunfähig. Dazu gesellten sich am gleichen Tage Stuhlverstopfung, Appetitlosigkeit, Brechreiz. Tags darauf wirkliches Erbrechen, erst gallig gefärbter Massen, dann Kotbrechen, das sich bis zum Eintritt in die Klinik sehr häufig wiederholte. Nachdem noch die Untersuchung der

---

1) Dieser Fall ist auch beschrieben in der Dissertation von W. Munzinger. Ueber die neueren Resultate der Herniotomie. Zürich 1884. S. 51.

Blase und des Rektum ausgeführt war, ohne weitere Anhaltspunkte zu geben, wird mit aller Bestimmtheit die Diagnose auf H. incarcerata obturatoria sin. gestellt und sofort die Herniotomie ausgeführt. Der Zustand des Pat. gestattet keine Narkose. Halbmondförmiger Hautschnitt in der Regio pectinea, nach innen von den Schenkelgefässen, mit der Konvexität nach unten; schichtweise Durchtrennung von Fascie, M. pectineus, Fascia subpectinea ohne irgendwelche nennenswerte Blutung; Blosslegung der wallnussgrossen Bruchgeschwulst, nach deren Eröffnung ein kleines Segment einer Darmwand von leidlich gutem Aussehen zu Tage tritt. Reposition ohne vorheriges Debridement des Bruchkanals mühelos. Dann Naht der Hautwunde bis auf eine Drainstelle, Drainage, antiseptischer Verband. Der N. obturatorius war deutlich sichtbar und erschien etwas verdickt.

Obwohl mit der Operation die Occlusionserscheinungen völlig verschwanden, erholte sich Pat. aus seinem Kollaps nicht mehr recht und starb am Tage nach der Operation. Die Sektion ergab, dass als Bruchinhalt ein Teil der Wand des Dünndarmes, 420 cm oberhalb der Bauhin'schen Klappe, seiner Zeit vorgelegen hatte; im übrigen Peritonitis.

2. Beobachtung[1])

Die ausführliche Schilderung, welche C. Brunner in diesen Beiträgen von diesem Falle gemacht hat, gestattet mir, hier nur das für uns Wichtigste aus der Krankengeschichte hervorzuheben.

Verena J., 71 J. alt, wurde am 1. Oktober 1887 mit der Diagnose H. femoralis dextr. incarcerata vom behandelnden Arzte der Klinik überwiesen. Auch in diesem Falle konnte ich die Diagnose des Kollegen nicht teilen, sondern sprach mich dahin aus, dass es sich höchst wahrscheinlich um eine eingeklemmte Hernia obturatoria dextra handle und zwar aus folgenden Gründen:

1) litt Pat. seit 25 Jahren häufig an krampfartigen Schmerzen in der rechten Leistengegend mit Ausstrahlung bis in's Knie und oft auch bis in den Unterschenkel, und zeitweise verbunden mit leichter Schwellung des rechten Beines. Diese Schmerzen waren äusserst heftig; um sie zu mildern, liess sich Pat. von den Angehörigen oft mit den Händen die Wadengegend und den rechten Oberschenkel reiben;

2) es fand sich in der rechten Schenkelbeuge eine flache Vorwölbung der Regio pectinea, welche zu tief und zu weit nach innen lag, um für eine Schenkelhernie angesprochen werden zu können;

3) der Druck von der Innenseite des Oberschenkels, hinter den Adduktoren gegen das Foramen ovale zu gerichtet, war besonders schmerzhaft;

4) das rechte Bein war etwas angeschwollen und wurde stets etwas

1) Vergl. C. Brunner l. c.

im Hüftgelenk flektiert und nach aussen rotiert gehalten; Veränderung dieser Stellung erzeugte Schmerzen;

5) endlich waren alle Erscheinungen der Darmocclusion vorhanden.

Die sofort vorgenommene Herniotomie bestätigte die Diagnose einer eingeklemmten H. obturatoria und ergab ausserdem als Bruchinhalt neben einer Dünndarmschlinge noch Uterus, rechtes Ovarium und rechte Tube.

Leider hatte auch in diesem Falle die Operation keinen Erfolg. Der Tod trat am andern Tage ein und die Sektion ergab eine Perforation der früher eingeklemmt gewesenen Dünndarmschlinge.

Diese beiden Beobachtungen waren es, welche mir zu Gebote standen und mich wesentlich beeinflussten, als ich später in dem weiter unten mitzuteilenden Falle irrigerweise die Diagnose auf eingeklemmte Hernie des eirunden Loches stellte. Man wird zugeben, dass in beiden Beobachtungen das klinische Bild ein so prägnantes, so lucides war, dass die Diagnose sich Jedem förmlich aufdrängen musste, der überhaupt die H. obturatoria mit in den Kreis seiner diagnostischen Erwägungen zog. Abgesehen von der deutlich nachweisbaren Bruchgeschwulst im 2. Falle fehlte bei beiden Kranken auch nicht ein Symptom in dem Krankheitsbilde, welches bekanntlich zuerst von John Howship im Jahre 1840 kurz skizziert, von Romberg aber 7 Jahre später in ausgezeichneter Weise ergänzt und weiter ausgeführt, durch Dieffenbach endlich mit enthusiastischen Worten vor das Forum der Aerzte gebracht worden ist. Möglich, dass in unseren Fällen dieses Bild in vorteilhaftester Beleuchtung hervortrat; allein des Eindruckes kann ich mich doch nicht erwehren, dass es, wenn nicht in allen, so doch in den allermeisten Fällen von eingeklemmter Hernia obturatoria möglich sein sollte, zum mindesten eine das ärztliche Handeln bestimmende Wahrscheinlichkeitsdiagnose zu stellen, sofern wenigstens nicht Anamnese und lokale Untersuchung durch aussergewöhnliche Verhältnisse erschwert werden. Freilich, wenn die Kranken erst nach einer wochenlang bestehenden Einklemmung, im Stadium höchsten Kollapses, ja moribund in die Hände des Chirurgen gelangen, in jenem Zustande, wo nur noch die eine Erscheinung des „Miserere" die ganze Scene beherrscht und alle andern Symptome verdeckt, da ist ein Uebersehen der Hernie kaum zu vermeiden und entschuldbar, da mag der Chirurg mit Romberg seine Resignation in die Worte kleiden: „Qui sine peccato est, vestrum primus in nos lapidem mittat!"

In diesem Zustande befanden sich die beiden folgenden Kranken

mit Hernia obturatoria incarcerata, welche der Klinik erst vor kurzem zugingen und die ich selbst bei meinem ersten Besuche nicht mehr lebend antraf.

3. Beobachtung.

Katharina R., 73 J. alt, wurde am 22. Dezember 1888 als Ileusfall in die chirurgische Klinik gebracht, fast moribund, mit kalten Extremitäten, einer subnormalen Körpertemperatur von 35,6°, filiformem Puls. Der hochgradige Kollaps, wohl noch gesteigert durch einen mehrstündigen Transport im Krankenwagen, gestattete kaum noch, eine flüchtige Anamnese aufzunehmen und eine rasche Untersuchung daran anzuschliessen. Beides ergab folgendes: Pat. ist früher immer sehr gesund gewesen; die 7 Wochenbetten, welche sie durchgemacht hatte, waren alle normal verlaufen; ein ernsteres Unterleibsleiden hatte sie nie durchgemacht. Schon seit einigen Jahren aber litt sie zeitweise an „Bauchkrämpfen" und Diarrhöen. Ihr jetziges Leiden begann vor 6 Tagen mit Obstipation, Bauchschmerzen und mehrmaligem Erbrechen, das seit gestern sich steigerte. Die erbrochenen Massen rochen sehr übel. Bei der Aufnahme besteht Erbrechen von übelriechendem Darminhalt: Facies hippocratica, Abdomen stark aufgetrieben und gespannt, überall gleichmässig empfindlich; eine äussere Bruchgeschwulst ist nicht nachweisbar; auch die Untersuchung per rectum et vaginam ist resultatlos.

Die Diagnose des die Aufnahme besorgenden Assistenten lautete auf Darmocclusion aus nicht feststellbarer Ursache. Da aber der Tod stündlich zu erwarten war, so konnte an eine Operation nicht mehr gedacht werden; Pat. wäre voraussichtlich auf dem Operationstische geblieben. Sie wurde daher zu Bette gebracht und starb schon nach 6 Stunden.

Die Sektion ergab, dass die Darmocclusion durch die Incarceration eines Teils der Darmwand einer Ileumschlinge, 175 cm oberhalb der Coecalklappe, in einer Hernia obturatoria sinistr. mit kleinem Bruchsack bedingt war. Im übrigen Peritonitis.

4. Beobachtung.

Verena H., 59 J. alt, wurde nachmittags den 17. August 1889 auf die chirurgische Klinik aufgenommen. Ihr Zustand gestattete die Erhebung einer Anamnese nicht mehr und so musste man sich mit den Angaben des mitgebrachten ärztlichen Attestes begnügen. Darnach litt Pat. seit vergangenem Frühjahr an unregelmässigem Stuhlgang und oft längerer Verstopfung, wobei gewöhnlich auch „Krämpfe" auftraten. Letztere stellten sich nun am 10. August plötzlich und in ungewohnter Heftigkeit wieder ein; gleichzeitig Erbrechen und Verstopfung. Allein gleichwohl wurde erst am 14. August ärztliche Hilfe in Anspruch genommen. Die Diagnose schwankte zwischen Volvulus und akuter exsu-

dativer Peritonitis und die Behandlung bestand wesentlich in Darreichung von Opiaten und Klystieren. Bei der Aufnahme in die Klinik war der Zustand ein so kläglicher, dass baldiger Exitus erwartet werden musste: Cyanose der Hände, Ohren, kalte Extremitäten, unzählbarer Puls; Facies hippocratica, Sensorium etwas benommen, grosse Unruhe, mühselige Respiration, Kotbrechen. Das Abdomen kugelig aufgetrieben und gespannt; keine sichtbare oder fühlbare Bruchgeschwulst; Rektum und Vagina frei.

Auch hier blieb nichts anderes übrig, als für Euthanasie zu sorgen. Der Tod erfolgte am Morgen des 18. August, noch ehe ich selbst Pat. gesehen hatte.

Die Sektion deckte eine linksseitige Hernia obturatoria mit einer eingeklemmten, bereits gangränösen Dünndarmschlinge auf. Ausserdem Peritonitis.

Die Frage, ob in diesen beiden letzterwähnten Beobachtungen die Diagnose bei Lebzeiten sich hätte machen lassen, wenn die Kranken in einem früheren Stadium, nicht erst sub finem vitae, der Untersuchung zugänglich gewesen wären, mag hier unerörtert bleiben. Dass auf eine Hernia obturatoria gefahndet worden sei, ist uns nicht bekannt geworden, jedenfalls unwahrscheinlich. Eine zielbewusste Untersuchung aber ist gerade in diesen Fällen, wo eine Bruchgeschwulst äusserlich nicht nachweisbar ist, für die Diagnose unerlässlich. Macht man sich zur Pflicht, in jedem Falle von Ileus aus unbekannter Ursache ganz speziell auch auf eine verborgene Hernia obturatoria incarcerata zu fahnden, so wird sicherlich die Zahl der intra vitam und rechtzeitig diagnosticierten Fälle dieser Hernie zunehmen und mehr und mehr der verhängnissvolle Mythus von der ausserordentlichen Schwierigkeit der Diagnose verblassen. Auch die Hernia inguino-properitonealis [1]) wurde lange Zeit verkannt und intra vitam niemals diagnosticiert und doch hat die Erfahrung des letzten Decenniums gezeigt, dass es möglich ist, diese zu erkennen und erfolgreich zu operieren, wenn eben nur die Aufmerksamkeit auf die entscheidenden Symptome hingelenkt wird. Auch die Hernia

1) Bei Erwähnung der H. inguino-properitonealis sei mir die Bemerkung gestattet, dass ich die Bezeichnung „pro peritonealis", welche ich seiner Zeit vorgeschlagen habe, auch heute noch für die richtigere halte, obwohl Sonnenburg bei Anlass eines Referates über meine Arbeiten die Bezeichnung praeperitonealis als dem Sprachgebrauche entsprechender bevorzugte. Mich leitete der Gedanke, dass dem griechischen Worte Peritoneum die griechische Vorsilbe pro besser gezieme als die lateinische prae.

obturatoria incarcerata ist diagnosticierbar; allein sie muss gesucht werden!

Die Diagnose kann gemacht werden aus jenen Lokalsymptomen, für welche meine beiden ersten Beobachtungen die besten Paradigmata bilden. Wer sie aufsucht, wird wohl immer der Gefahr entgehen, die incarcerierte Hernia obturatoria zu übersehen und kann höchstens den Fehler begehen, dass er, fussend auf diesen Symptomen, vielleicht einmal die Existenz einer solchen Hernie annimmt, wo keine solche vorhanden ist. Denn diese Symptome, wie Howship-Romberg'sches Nervenphänomen, schmerzhafte Fixation und schmerzhafte Bewegung im Hüftgelenk, distinkter Schmerz bei Druck auf die Innenseite des Oberschenkels in der Richtung gegen das Foramen ovale — und alle diese Erscheinungen begleitet von den Symptomen des Ileus — sie sind nicht etwa in dem Sinne pathognomonisch, dass sie nur der eingeklemmten Hernia obturatoria zukommen und jede andere Möglichkeit ausschliessen. Vielmehr hat mich eine neuere Beobachtung belehrt, dass alle diese Erscheinungen in derselben Gruppierung ausgelöst werden können durch eine Affektion, welche mit der Hernia obturatoria absolut nichts zu thun hat. Diese Beobachtung war für mich so neu und überraschend, dass ich ihre ausführliche Wiedergabe für begründet halte, um so mehr, als meines Wissens die Fachlitteratur über ein solches Krankheitsbild keinerlei Mitteilung enthält. Der Umstand, dass diese Beobachtung gleichzeitig einen weiteren Beleg für die erfolgreiche operative Behandlung der akuten eiterigen Peritonitis bildet, dürfte das Interesse an derselben noch erhöhen.

5. Beobachtung.

Paul H., 12 J. alt, von H., litt seit langer Zeit an Obstipation, oft abwechselnd mit wiederholtem Stuhldrang oder gar Diarrhoe, ohne bekannte Ursache. Vor 4 Jahren machte er eine nicht ganz sicher diagnostizierte Krankheit durch, welche mit Bauchweh, offenbar grösserer Intensität, verbunden war; eine Perityphlitis, auf welche der Hausarzt, Herr Kollege Prof. Dr. O. Wyss, dessen Güte ich diese Notizen verdanke, damals fahndete, konnte jedenfalls nicht angenommen werden. Nach wenigen Tagen Unwohlseins war alles vorüber. Die jetzige Krankheit begann am 4. Febr. 1889, früh morgens 6 Uhr, im Bette, mit heftigen Leibschmerzen, die periodisch auftraten; Tags zuvor hatte Pat. noch Stuhlgang gehabt; auch am 4. erfolgte vormittags 2mal Stuhlgang, ausserdem aber 3maliges Erbrechen. Im Laufe des Vormittags steigerten sich die Leibschmerzen mehr und mehr und traten, erst jede Viertelstunde, später alle

5 Minuten, anfallsweise auf. Mittags 1 Uhr sah Herr Kollege O. Wyss den Kleinen zum ersten Mal und erhob folgenden Befund: Puls 68, normale Temperatur, Bauch eingezogen, Decken straff gespannt, überall, besonders aber links vom Nabel empfindlich, etwas gedämpft tympanitisch schallend. Kein Tumor, keine Vergrösserung von Leber und Milz. Lungen und Herz frei. Ord.: Morph. mur. 0,02, acid. hydrochl. 0,5 auf 130,0: stündlich 1 Esslöffel v. z. n. Am Abend waren die Schmerzen geringer, der Puls 108, Respiration 44, Temperatur 38,6°. Um 9 Uhr wässeriges Erbrechen. Urin wird spontan gelöst. Die Nacht über klagte Pat. über Kopfweh, während die Leibschmerzen etwas nachliessen; hydropathische Einwicklungen des Bauches empfand Pat. sehr angenehm. Genossen wurde nur ab und zu etwas Thee. Gegen Morgen des 5. Februar erbrach Pat. wieder etwas wässerige Flüssigkeit und hatte 2mal schmerzhaftes Urinlassen. Puls 88, Temperatur 37,8°; Mittags 38,2°; Abends 39,2° und jetzt Puls 120. Am Abend ist der Bauch sehr gespannt; der obere Leberrand steht am obern Rand der 6. Rippe und die Dämpfung reicht nach unten bis zum Rippenbogen. Abdomen weniger diffus gedämpft, aber mehr druckempfindlich, ohne dass aber eine bestimmte Stelle sich durch Schmerz besonders ausgezeichnet hätte. Oefteres Kollern im Leibe; Dysurie; Schmerzen permanent. Kein Stuhl und kein Abgang von Flatus seit dem 4. vormittags.

Zuerst am Abend des 5. Febr. notierte Herr Kollege Prof. O. Wyss „auf der Innenfläche des linken Oberschenkels spontan und auf Druck gegen die Gegend des Foramen obturatorium hin Schmerzen; ausserdem heftige Schmerzen im Abdomen, besonders gesteigert durch Husten und Räuspern". Eisapplikation wurde der Schwere wegen nicht ertragen.

Am 6. Febr. früh zeigte Pat. 38.4° Temperatur, Puls 96, Respiration 48; die Nacht war unruhig gewesen; die Schmerzen in der Tiefe des linken Oberschenkels waren stärker und wurden besonders auch durch Bewegungen im Hüftgelenk vermehrt, weshalb Pat. sich bemüht, das linke Bein ruhig zu halten. Diese Erscheinung lässt den Verdacht aufkommen, dass vielleicht eine Hernia obturatoria vorhanden sei, weshalb Herr Kollege Wyss am Abend desselben Tages noch mich zur Konsultation bat.

Bei meinem Besuche, abends 5 Uhr, konnte ich die Beobachtung des Herrn Kollegen Wyss nur vollauf bestätigen: spontane Schmerzen in der Regio obturatoria sinistr. und distinkter Druckschmerz, wenn der Finger von der Innenseite des linken Oberschenkels hinter dem Adductor longus gegen das Foramen ovale zu vorgedrängt wird, leichte Flexionsstellung des linken Oberschenkels und Sorge, diese Stellung nicht zu verändern. Auch die Untersuchung per rectum ergibt Druckempfindlichkeit der Regio obturatoria sinistr. Keine Spur von Bruchgeschwulst erkennbar. Abdomen mässig gespannt, schmerzhaft, besonders links vom Nabel, und über dem linken Lig. Poupartii; hier vielleicht etwas ver-

mehrte Resistenz und verminderte Sonorität. Nicht empfindlich ist die Ileo-coecalgegend. Stuhlgang fehlt, auch keine Flatus gehen ab; Erbrechen und Durst. Zunge belegt. Temperatur 38,5°; Puls 108. Pat. etwas kollabiert.

So war das Bild, welches der Kranke zur Zeit unserer Konsultation darbot. Unter dem Eindruck meiner eigenen früheren Beobachtungen von eingeklemmter Hernia obturatoria stehend, mit welchen der vorliegende Symptomenkomplex so ganz und gar übereinstimmte, erklärte ich mich in erster Linie für die Wahrscheinlichkeit einer solchen Hernie, obwohl, wie ich gerne zugab, das jugendliche Alter diese Annahme keineswegs unterstützte. Im Gegenteil musste man sich sagen, dass nach allen bisherigen Beobachtungen die Hernie des eirunden Loches im Kindesalter noch nicht konstatiert worden sei, und recht eigentlich die Hernie des höheren Alters bilde. Aber warum sollte nicht einmal diese Regel eine Ausnahme erleiden können? Auch die Schenkelhernie ist im Kindesalter ungeheuer selten, und doch habe ich einen Fall selbst beobachtet und operiert. Immerhin genügte dieses Bedenken, um die Diagnose auf eingeklemmte H. obturatoria sinistr. nur mit Wahrscheinlichkeit zu stellen und die Möglichkeit einer anderen Erklärung des Krankheitsbildes zuzugeben. In zweiter Linie dachten Herr Kollege O. Wyss und ich an die Möglichkeit einer akuten Peritonitis, wobei wir aber mit Bestimmtheit Processus vermiformis und Coecum als Ausgangspunkt ausschlossen, da die Ileo-Coecalgegend beim Auftreten der ersten Symptome völlig schmerzlos befunden wurde. Alles wies auf die linke Hälfte des Abdomen als Hauptsitz der Erkrankung hin; hier waren die Hauptschmerzen, hier glaubte man auch eine etwas vermehrte Resistenz und verminderte Sonorität nachweisen zu können. Lag am Ende eine innere Darmeinklemmung an dieser Stelle vor, welche die Erscheinungen des Ileus und der Peritonitis bedingte? Der Junge soll ja vor 4 Jahren schon an einer schmerzhaften Bauchaffektion kurze Zeit gelitten haben und sonst auch des Oefteren abwechselnd von Stuhldrang, Diarrhoe und Obstipation ohne plausiblen Grund befallen worden sein. Alle diese Fragen wurden im Konsilium aufgeworfen und erwogen; allein immer drängten sich bei unseren Erwägungen die lokalen Symptome, welche sich um die Regio obturatoria sin. konzentrierten, in den Vordergrund und wir sagten uns schliesslich, dass die Annahme einer Einklemmung einer H. obturatoria sin. jedenfalls alle Symptome am befriedigendsten erkläre. Aber war es nun eine Hernia obturatoria incarcerata oder eine innere Darmocclusion oder gar nur eine akute Peritonitis mit Ileuserscheinungen, die Erscheinungen, welche der Junge darbot, drängten zum Handeln und so wurde den Eltern des Pat. die Operation vorgeschlagen; erst sollte auf das Foramen obturatorium sin. vorgegangen und der Befund dort festgestellt werden; sollte wider Erwarten aber eine Hernie sich nicht vorfinden, dann verlangten wir und erhielten wir

auch die Einwilligung von Seite der Eltern, sofort zur Laparotomie zu schreiten.

Pat. wurde zu diesem Zwecke noch denselben Abend in das Schwesternhaus vom roten Kreuz gebracht und daselbst am 7. Febr., morgens 8 Uhr, in Gegenwart von Herrn Kollegen Prof. O. Wyss operiert. Temp. a. op. 38,0°; Puls 104.

Operation: Chloroformnarkose; Sublimatantiseptik 1:5000. Die Blosslegung des Canalis obturatorius sin. erfolgt von einem Hautschnitt aus, der senkrecht vom Poupartbande nach unten und innerhalb der Vasa femoralia etwa 10 cm weit geführt wird. Durchtrennung der Fascie, des M. pectineus, der Fascia subpectinea und Vordringen zum Kanal, indem die sofort sich präsentierenden A. u. V. obturatoria samt dem Nerv. obtur. centralwärts verfolgt werden. Dabei zeigt sich die Vena obturatoria stark gefüllt und dilatiert, so dass ich Herrn Kollegen Wyss noch besonders darauf aufmerksam machte und die Beobachtung auch von ihm feststellen liess. Eine Hernie aber lag nicht vor. Der Canalis obturatorius war geschlossen. Sorgfältige Desinfektion der tiefen Wunde; Drain, Suturen.

Nach dem vorher entworfenen Operationsplane wird nun sofort zur Laparotomie geschritten. Da es uns als sicher erscheint, dass der Ausgangspunkt der Erkrankung und die Ursache der Lokalsymptome in der linken Bauchseite zu suchen seien, wird der Laparotomieschnitt links, parallel dem äusseren Rande des M. rectus abdom. sin. in der Höhe des Nabels beginnend nach unten geführt, so weit, dass die Hand Zugang zur Bauchhöhle erhält. Die Vasa epigastric. inferior. präsentieren sich in der Wunde, und werden doppelt gefasst und durchschnitten. Nach Eröffnung des Peritoneum bläht sich zunächst die Flexur. coli stark in die Wunde, sie erscheint glatt, ohne Belag und wird wieder reponiert; dann kommt eine Dünndarmschlinge, die ebenfalls leidlich gut, nur etwas matt glänzend, aussieht. Indem ich nun vorsichtig zwischen den Intestina mit zwei Fingern nach der linken Fossa iliaca und von da nach der Kleinbeckenhöhle vordringe, um zum Foramen ovale von innen her zu gelangen, entquillt aus dieser Gegend plötzlich ein Schoppen stark stinkenden, gelbgrünen, mit Luftblasen gemengten Eiters, fäkulent riechend. Vorsichtig wird derselbe nach aussen aus der Bauchwunde entleert und die Abscesshöhle, die links von der bis zur halben Nabelhöhle hinaufreichenden Harnblase liegt und von da bis in's kleine Becken sich erstreckt, langsam und vorsichtig mit Sublimatschwämmen ausgetupft und sorgfältig gereinigt. Die Abscesshöhle ist nur ganz leicht durch oberflächliche Verklebung der Dünndarmschlingen gegen oben und rechts abgegrenzt. Erst nach ängstlicher Reinigung dieser Partie der Bauchhöhle dringe ich unter Lösung einiger verklebter Darmschlingen nach der rechten Fossa iliaca, um mich von dem Zustande des Processus vermiformis und des Coecum zu überzeugen. Zwar kann ich ersteren nicht

entdecken; allein ich überzeugte mich auf diese Weise, dass rechts kein Exsudat war und die jauchige eiterige Peritonitis somit sich auf die linke Bauchseite und zwar deren untere Partien beschränkte. Eine Perforationsstolle des Darmes war nirgends zu entdecken; ebensowenig zeigte der Canalis obtur. etwas Abnormes; er erwies sich, auch von innen abgetastet, durchaus geschlossen. Nach Reinigung der Bauchabscesshöhle wird zunächst das Peritoneum durch fortlaufende Catgutnaht, dann die Hautwunde durch Seiden-Knopfnähte geschlossen. Grosser Verband, der beide Wunden deckt.

Der Verlauf nach der Operation war ein ausserordentlich günstiger. Pat. erwachte sehr bald aus der ruhigen Narkose, war nicht sehr kollabiert und spielte schon nachmittags zufrieden mit seiner Taschenuhr. Keine Schmerzen; abends gehen Flatus per anum ab; Temperatur abends 38,1°; Puls 84. Am 9. Febr. nachmittags wird der Verband zum ersten Mal gewechselt, da Pat. über etwas Schmerzen in der Wundgegend klagt und auch die Temperatur 38,8° erreicht hat. Es zeigt sich die Gegend der Laparotomiewunde etwas teigig infiltriert und schmerzhaft, weshalb sofort einige Nähte entfernt und der untere Wundwinkel geöffnet wird. Darauf entleerten sich aus der Bauchhöhle etwa 50 gr. fötiden, blutigen Eiters. Neuer Verband, ohne Einführung eines Drains. Von da ab fieberloser Verlauf bis zur Heilung und rasche Rekonvaleszenz. Am 14. Febr. erfolgt auf ein Klystier der erste Stuhlgang. Am 28. Febr. kann Pat. mit oberflächlich granulierender Wunde der Bauchwand nach Hause entlassen werden. Seither ist der Junge immer gesund geblieben und sieht blühend aus.

Die ausführliche Mitteilung dieser Beobachtung schien mir in Anbetracht der Bedeutung, welche derselben nach mehrfacher Richtung hin zukommt, gerechtfertigt.

Zunächst bereichert sie unsere Kenntnisse über die Bedeutung des Howship-Romberg'schen Symptomenkomplexes, in dem der Fall beweist, dass derselbe nicht allein durch eine Hernia obturatoria incarcerata, sondern gelegentlich auch durch ein intraperitoneales Beckenexsudat bedingt sein kann. Da wie dort sind es zunächst die Druckerscheinungen auf den N. obturatorius, welche die wichtigsten Symptome des Krankheitsbildes darstellen; denn dass auch in unserem Falle ein Druck nach dieser Richtung stattgefunden hatte, ging zur Evidenz aus dem Befunde an der Vena obturatoria hervor, welche gleich bei der ersten Operation auffallend stark gefüllt und dilatiert erschien. Sehr wahrscheinlich hatte das Exsudat auch das Rektum komprimiert und die Obstruktion mitveranlasst, wenn wir auch eine entzündliche Darmparalyse als weitere Ursache derselben nicht ausschliessen wollen. Es ist doch

auffallend, dass die Flexur so stark gebläht war und trotzdem keine Flatus vor der Operation abgingen, während am Operationstage schon einige Stunden nach Entfernung des Exsudats Flatus spontan sich Luft machten.

Für die Lokaldiagnose eines peritonitischen Exsudats kann demnach der Howship-Romberg'sche Symptomenkomplex unter Umständen von Bedeutung sein; in unserem Falle war er uns die Veranlassung, den Laparotomieschnitt nicht in der Linea alba, sondern links von derselben zu führen und wie richtig dieses Vorgehen war, geht aus der Krankengeschichte zur Genüge hervor. Denn ohne weiteres ist klar, dass mehr oder weniger abgesackte und zumal jauchige Empyeme der Bauchhöhle womöglich auf direktestem Wege nach aussen entleert werden sollen, soll man nicht riskieren, dass die von dem Exsudate getrennten und durch oft ausserordentlich leichte Darmverlötungen geschützten Abschnitte der übrigen Bauchhöhle durch die Operation selbst inficiert werden, mit einem Worte, dass aus der lokalisierten Peritonitis nicht eine diffuse entstehe.

Obwohl mir gerade auf dem Gebiete der eiterigen Peritonitis eine ziemlich grosse Erfahrung zu Gebote steht, da hierorts in ärztlichen Kreisen die Ansicht von der Notwendigkeit eines operativen Einschreitens bei dieser Entzündung je länger je fester sich fixiert und die chirurgische Abteilung solche Fälle auch immer gerne aufnimmt, so ist mir die Beobachtung, dass ein akutes, eitriges peritonitisches Exsudat das klinische Bild der eingeklemmten H. obturatoria so täuschend vorspiegeln konnte, doch neu gewesen. Denn bekanntlich sind es vor allem die extraperitonealen eitrigen Beckenexsudate, welche allerdings in verschiedenen, das Becken passierenden Nervenbahnen Schmerzen veranlassen können. So bemerkt Olshausen in seinem Vortrage über puerperale Parametritis und Perimetritis [1]): „Manchmal werden einzelne Nervenstämme, welche dem Exsudat anliegen, gereizt und werden dann ihre Verbreitungsbezirke der hauptsächliche Sitz der Schmerzen. Dies kommt am N. cutaneus femor. extern. und am Cruralis am häufigsten zur Beobachtung." Ebenso ist es richtig, wie Grünberg bei Mitteilung eines Falles von H. foramin. ovalis incarc. erwähnt [2]), dass eine Schmerzempfindung im Bereiche des N. obturat. oft genug als Reflexschmerz bei Uterinkrankheiten auftritt

1) Volkmann's klin. Vorträge. Nr. 28, pag. 256.
2) Deutsche Zeitschrift für Chirurg. Bd. XVII, pag. 180

und auch von Hysterischen geäussert wird. Dass aber von irgend einer Seite auf ähnliche Erscheinungen bei peritonitischen, d. h. intraperitonealen Exsudaten aufmerksam gemacht worden wäre, davon konnte ich mich nicht überzeugen.

Unsere Beobachtung bildet aber ferner einen wichtigen Beitrag zur erfolgreichen operativen Behandlung der akuten eiterigen Peritonitis. Die Operation fand statt auf der Höhe der Affektion, ziemlich genau 3 mal 24 Stunden nach dem akuten und scharf markierten Beginn; wohl war das Exsudat zum Glück circumskript und leidlich gut abgegrenzt und insofern der Fall für ein operatives Vorgehen ganz besonders günstig. Wäre aber ohne die Laparotomie der Ausgang ein günstiger gewesen? Hätte ohne Operation das jauchig-eiterige Exsudat einen Ausweg nach aussen gefunden? Oder wäre nicht vorher der Tod an Kollaps eingetreten? Oder hätte nicht das circumskripte Exsudat, nach oben sich bahnbrechend, in allernächster Zeit zur diffusen septischen Peritonitis geführt?" — offene Fragen, die jeder nach seiner Erfahrung mit ja oder nein beantworten mag. — In jedem Falle entsprach das operative Vorgehen den Maximen der modernen Chirurgie und muss ich es nach meinen eigenen Erfahrungen als ein Glück betrachten, dass die Eltern des Patienten so frühzeitig sich entschlossen, das Leben ihres Kindes dem Messer des Chirurgen anzuvertrauen.

Die Laparotomie bei akuter, diffuser, eiteriger Peritonitis habe ich in den vergangenen 5 Jahren zu wiederholtenmalen ausgeführt und bei Anlass einer Diskussion über dieses Thema in der chirurgischen Sektion der Naturforscherversammlung zu Cöln kurz meine bisherigen Erfahrungen zusammengefasst [1]). Leider musste ich dort gestehen, dass auf meine 6 operierten Fälle immer noch nur jener einzige, allerdings glänzende Fall von Heilung komme, welchen ich seiner Zeit mitgeteilt hatte[2]). Heute bin ich in der Lage meine Statistik durch die vorliegende Mitteilung etwas verbessern zu können; sie lautet auch jetzt noch bescheiden genug: Von 7 Patienten mit akuter jauchig-eiteriger Peritonitis, welche der Laparotomie unterworfen wurden, starben 5, während 2 gerettet wurden; der eine ein Patient mit diffuser jauchig-eiteriger Peritonitis; der andere eine Patient, mit noch lokalisierter jauchig-eiteriger Peritonitis. — Auf Grund meiner

1) Tagblatt der 61. Versammlung deutscher Naturforscher und Aerzte in Cöln. 1888. S. 115—116.

2) Krönlein. Ueber die operat. Behandl. der akuten diffusen jauchig-eiterigen Peritonitis. v. Langenbeck's Arch. Bd. XXXIII.

bisherigen Erfahrungen auf diesem speziellen Gebiete möchte ich wiederholen, was ich vor einem Jahre in Cöln in der Diskussion geäussert habe: „Die Forderung absoluter Asepsis als Ziel unseres Vorgehens bei der operativen Behandlung der jauchig-eiterigen Peritonitis ist wohl niemals zu erfüllen; allein es ist ein Irrtum und widerspricht der Erfahrung wenn angenommen wird, dass nur bei vollständiger Asepsis der Bauchhöhle ein glücklicher Ausgang möglich sei. Dem ist zum Glück nicht so. Bei möglichst sorgfältiger Beseitigung der Exsudate und Säuberung der Bauchhöhle kann Heilung erzielt werden, selbst wenn der Operateur sich vollständig darüber klar ist, dass es ihm nicht gelungen war, die Bedingungen der Antiseptik so zu erfüllen, wie er es in anderen Fällen, insbesondere bei planvoll angelegten Wunden an der Körperoberfläche zu thun gewohnt ist."

AUS DER

TÜBINGER CHIRURGISCHEN KLINIK.

DES PROF. DR. BRUNS.

V.

Lupus des Kehlkopfeinganges. Operation mittelst Pharyngotomia subhyoidea.

Von

Prof. Dr. C. Garrè,
Erstem Assistenzarzt der Klinik

Die erste Mitteilung von Lupus des Kehlkopfes stammt aus dem Jahre 1864 von Türck. Trotzdem die Laryngoskopie seither einen mächtigen Aufschwung genommen hat und die laryngoskopische Untersuchungsmethode nunmehr zum Gemeingut eines jeden Arztes geworden ist, liegen in der Litteratur doch auffallend spärliche Angaben über diese Affektion vor.

Wenn auch nach primärem Lupus der Gesichtshaut eine sekundäre lupöse Erkrankung nicht sogar selten beobachtet worden ist, so ist bisher von primärem isoliertem Lupus des Kehlkopfes in der deutschen Litteratur nur ein einziger Fall genannt. Es ist dies eine Beobachtung von Ziemssen[1]). Die Mitteilung eines weiteren derartigen Falles dürfte nicht nur der Seltenheit solcher Beobachtungen halber für den Laryngologen von Interesse sein, sondern auch dem Chirurgen wegen der ausgeführten Exstirpation des ganzen Aditus laryngis samt Kehldeckel durch die Pha-

1) Mitgeteilt in seinem Handbuch der speziellen Pathologie u. Therapie. IV. Bd. pag. 368.

ryngotomia subhyoidea einiges bemerkenswerte bieten; und das um so eher, als durch diese an und für sich selten geübte Operation nicht nur Heilung, sondern auch ein funktionell durchaus zufriedenstellendes Resultat erzielt wurde.

Ich gebe zunächst den ausführlichen Krankheitsbericht.

Pressler, Maria, 28 J., Köchin, von Oberstetten, wohnhaft in Glarus. Im Frühjahr 1888 bemerkte Patientin zum ersten Male eine warzenartige Erhebung auf dem hintern Teile der Zunge; dieselbe hinderte sie beim Essen und in der Folge stellten sich Schmerzen im Halse ein.

Herr Dr. Fritzsche, Spitalarzt in Glarus (Schweiz), der damals die Pat. behandelte, beobachtete bereits flächenhafte Excrescenzen, die sich auf dem hintern Teile der Zunge bis an die Epiglottis hin erstreckten. Wegen Verdacht auf Tuberkulose pinselte Fritzsche mit Milchsäure, doch ohne Erfolg. Ein zur mikroskopischen Untersuchung excidiertes Stück dieser Wucherungen ergab keine sichern Anhaltspunkte für Tuberkulose. Am 3. Dezember 1888 kam die Pat. in unsere Behandlung.

Der Status am 4. XII. 88 ergab eine ziemlich wohlgenährte Person mit etwas blasser Gesichtsfarbe. Auf der linken Seite vom Zungengrund findet sich eine etwa markstückgrosse flache Prominenz, mit zerklüfteter Oberfläche, am ehesten mit einer flachen Warze zu vergleichen. Diese papillöse Excrescenz fühlt sich derb an, ist schmerzlos auf Berührung und machte nur beim Schlingen geringe Beschwerden.

Die Epiglottis ist an ihrem freien Rande verdickt, teils narbig, teils ulcerös. Der freie Rand ist nicht symmetrisch, so dass man den Eindruck hat, als ob ein kleiner Substanzverlust vorliege. Die Ränder der kleinen Ulcera sind nicht scharf umschrieben, sondern verlieren sich allmälig in die mit blassen stecknadelkopf- bis linsengrossen subepithelialen Knötchen infiltrierte Umgebung. Der Grund der Geschwüre ist gereinigt und mit derben Granulationsknöpfchen bedeckt. Diese geben dem Epiglottisrand ein körniges Ansehen. Das Ligamentum epiglottidis medium ist narbig verkürzt. Die Stimme ist klar, wie überhaupt die Pat. so zu sagen über keine subjektiven Beschwerden von Seite des Kehlkopfs klagte.

Im übrigen ist Pat. gesund. Vor allem ist auf den Lungen nichts abnormes nachzuweisen. Es besteht kein Husten, keine abendlichen Temperaturerhöhungen, keine Nachtschweisse. Weder Lymphdrüsenschwellungen noch Ekzeme etc. deuten auf vorhandene oder überstandene Scrophulose hin. Auch die Untersuchung auf Lues ergibt gar keine Anhaltspunkte.

Gestützt auf den ärztlichen Bericht wurde zunächst während 5 Wochen Jodkalium (48 gr) verabreicht, in der Meinung, dass die Affektion luetischer Natur sein könnte, obschon die Anamnese keinen begründeten Verdacht bot. Der Zustand blieb unverändert; somit musste man trotz

des negativen mikroskopischen Befundes des Kollegen Fritzsche auf die Diagnose Tuberkulose zurückkommen.

Es wurde nun zunächst die auf hiesiger Klinik vielfach geübte Behandlung der Larynxtuberkulose instituiert, indem die Kehldeckelgeschwüre und Infiltrate, sowie die warzig zerklüfteten Wucherungen des Zungengrundes täglich mit Jodoform-Tanninpulver (zu gleichen Teilen) bepudert wurden. Als nach einigen Wochen nicht nur kein Erfolg zu verzeichnen war, sondern die Epiglottis in grösserer Ausdehnung granulierte und sich verdickte, und auch die Papillome der Zunge sich nach der Fläche ausdehnten, machte ich einen ferneren therapeutischen Versuch mit der von Krause gegen tuberkulöse Granulationen so warm empfohlenen Milchsäure. Unter Cocainwirkung wurden in den ersten Sitzungen 20%ige, später 50 und 80%ige Lösungen aufgepinselt. Der Erfolg war der, dass die Pat. heftige Schmerzen bekam, die sie einige Nächte schlaflos legten, Hustenreiz und Schlingbeschwerden auftraten. Lokal aber zeigte sich auch nach Ablauf von mehr als 3 Wochen keine Veränderung. Die Granulationen und die Papillome bestanden nach wie vor. Auch von einer Aetzwirkung war nichts zu sehen. Die Behandlung musste aufgehoben werden.

Inzwischen hatte die Affektion entschiedene Fortschritte gemacht. Unter dem 5. II. 88 finde ich in der Krankengeschichte folgende Notiz: Der rechte hintere Gaumenbogen trägt an der Vorderfläche gleich an der Tonsille eine 20pfennigstückgrosse ungleichmässig ulcerierte Fläche. Die Epiglottis ist im Laufe der letzten Wochen entschieden unförmiger geworden; der freie obere Rand ist in eine dicke mit tuberkelartigen Erhebungen besetzte Leiste umgewandelt. Starke Schleimsekretion im Pharynx und der hinteren Rachenwand. Zur mikroskopischen Untersuchung wird ein Stück des freien Epiglottisrandes abgetragen. Derselbe kam ins hiesige pathologisch-anatomische Institut zur Untersuchung. Die Diagnose lautete: „Tuberkulose."

Die laryngoskopische Untersuchung zeigte den freien Teil des Kehldeckels auf seiner vorderen und hinteren Fläche dicht mit granulationsartigen Knöpfchen besetzt. Die Ligamenta aryepiglottica im oberen Teile verdickt. Die Schleimhaut in der Gegend der Aryknorpel leicht gerötet und geschwellt. Stimmbänder und Taschenbänder frei. Stimme normal. Beschwerden gering. Auf Grund der mikroskopischen Untersuchung, die den letzten Zweifel an der malignen Natur der Erkrankung behebt, wird nun die Entfernung des hauptsächlich afficierten Teiles, der Pars libera epiglottidis beschlossen. Zu diesem Behufe wird eine besondere Zange konstruiert; dieselbe ist nach Art der Schech'schen Zange zur Entfernung der Rachentonsille gebaut, mit starken schneidenden Branchen, gefenstert und im rechten Winkel abgebogen. Mit dieser wird Ende Februar und Anfang März in 5 oder 6 Sitzungen successive unter jeweiliger Cocainanesthesie die Pars libera der Epiglottis bis an den Zungen-

grund entfernt. Nach einem solchen Eingriffe waren die Schmerzen während den folgenden 2 Tagen heftig und erschwerten der Patientin das Schlucken. Es stellte sich auch der charakteristische Larynxhusten ein und ein öfteres Räuspern.

Mit dem Larynxspiegel aber war erst jetzt nach Entfernung der halben Epiglottis zu sehen, dass auch die dem Kehlkopfinnern zugekehrte Fläche der Kehldeckelbasis (Petiolus) höckerig, wie mit derben Granulationen bedeckt schien. Stellen die irgend eine deutliche Tendenz zur Narbenbildung zeigten und Narben selbst waren nicht zu erkennen, ausser den früher am oberen Epiglottisrand und am Ligamentum glosso-epiglotticum genannten.

Die Patientin kam hierauf für einige Wochen aufs Land und trat am 24. IV. 89 wieder in klinische Behandlung. Es fanden sich nun ausser den genannten verrucösen Excrescenzen an der Zungenbasis geschwürige Stellen an der rechten Seite des Rachens, unterhalb der Tonsille. Die Ligamenta ary-epiglottica sind verdickt mit körniger Oberfläche, ebenso ist die Schleimhaut über den Aryknorpeln stark verdickt und auf der linken Seite stark ulceriert. Die Pars interarytaenoiden und die Stimmbänder sind intakt. Stimme war leicht belegt. Starke Schleimabsonderung in Pharynx und Larynx. Trotz der Geschwüre keine lästigen Schmerzen. Die Lungen werden bei wiederholter Untersuchung durchaus intakt gefunden, auch in den Lungenspitzen keine physikalischen Symptome die auch nur einen Spitzenkatarrh hätten vermuten lassen können. Keine abendlichen Temperaturerhöhungen (Max. 38,1 im Rektum). Ernährungszustand ziemlich gut.

19. V. 89. Operation. In Morphium-Chloroform-Narkose wird die Tracheotomia inferior gemacht und die Trendelenburg'sche Tamponkanüle eingelegt, hierauf die Pharyngotomia subhyoidea ausgeführt. Der parallel dem Zungenbein verlaufende Hautschnitt von ca. 12 cm Länge wird bis auf den unteren Zungenbeinrand vertieft und hier die Insertionen der Musc. sterno- und thyreohyoideus abgetrennt. Es liegt nun in der Mitte die Membrana hyothyreoidea vor. An deren rechtseitigen Rande ist der Pharynx nur noch durch die Schleimhaut abgeschlossen. An dieser Stelle wird das Cavum pharyngis eröffnet und unter Leitung des eingeführten Fingers die Membr. hyo-thyreoidea dicht am Zungenbein abgetrennt. Ich gelange so unmittelbar auf den Epiglottisstumpf, der sich stumpf noch völlig vom Zungengrund abdrängen lässt. Damit ist der Pharynx weit eröffnet und durch Aufwärtsziehen des Zungenbeins mit spitzem Hacken ist der Einblick von oben auf den Kehlkopf ein freier. Der Weichteilschnitt reicht nicht bis an die äusseren Grenzen des Zungenbeinhorns — ich erweiterte ihn mit Absicht nicht, damit womöglich die Nervi laryngis superiores nicht verletzt werden.

Die Epiglottis ist bis an die Basis hin infiltriert; ich exstirpiere sie vollständig mit der Cooper'schen Schere, indem ich das Ligamentum

thyreo-epiglotticum in der Incisura thyreoidea durchtrenne. Die miterkrankten Plicae aryepiglotticae werden ebenfalls abgetragen. Die Blutung ist geringfügig. Unmittelbar seitlich liegen die in ihrem untersten Teile (von der Zungenbasis an aufwärts) leistenförmig verdickten und höckerigen vorderen Gaumenbögen. Sie lassen sich leicht mit der Schere abtragen. Vom rechten Arcus glosso-palatinus werden ca. 3 cm vom linken nur 1 cm exstirpiert.

Schwierig ist es den Aryknorpeln beizukommen, weil der ganze Kehlkopf ziemlich tief unter dem Niveau der Wunde liegt. Mit kräftigem Fingerdrucke auf den Ringknorpel und Verschieben des Kehlkopfes nach oben erscheint der ganze Kehlkopfeingang in der Höhe der Wunde. Nun werden noch die erkrankten hinteren Partien der ary-epiglottischen Falten samt den Wrisberg'schen Knorpeln entfernt, ebenso musste ich die Schleimhautkuppe über den Aryknorpeln beiderseits abtragen, auf der linken Seite bloss mit der Spitze, rechts aber mit ca. zwei Drittteilen des Aryknorpels selbst. Die Schleimhaut der Incisura inter-arytaenoidea bleibt erhalten.

Damit scheint alles Erkrankte gründlich entfernt zu sein. Auf der rechten Seite ist die ary-epiglottische Falte so weit excidiert, dass die Schnittlinie fast unmittelbar am Rande des Taschenbandes verläuft, während links noch ein ca. 1—2 mm breiter Schleimhautstreifen mehr erhalten ist.

Um eine koncentrische Narbenstenose des Kehlkopfeinganges zu vermeiden, suche ich die ganze Schnittlinie mit Schleimhaut zu umsäumen. Die Schleimhaut der vorderen Rachenwand ist sehr leicht verschieblich und lässt sich mit 6 Catgutnähten mit der Schleimhaut der Taschenbänder vereinigen, ebenso kann der durch Excision des Arcus glosso-palatinus entstandene klaffende Defekt bequem durch Catgutnähte geschlossen werden. Weitere Catgutnähte fixieren das Ligamentum hyothyreoideum medium, sowie die durchschnittenen Zungenbeinmuskeln an ihrer Stelle. Die Haut wird mit Seide vereinigt. Nur die linke Ecke der Operationswunde wird so weit offen gelassen, dass sie für einen Finger durchgängig ist. Es wird ein Jodoformgazetampon eingelegt. Auf die Pharyngotomie- und die Tracheotomie-Wunde leichter Jodoformgazeverband. Die Narkose blieb während der ganzen Operation eine ruhige; obwohl Patientin nicht tief chloroformiert war, lösten alle Manipulationen im Kehlkopf keinen Reizhusten aus. Puls blieb regelmässig auf 60—70.

Verlauf 19. V. Abends. Pat. hustet ziemlich viel, was ihr heftige Schmerzen verursacht. Die Tamponkanüle wird durch eine gewöhnliche silberne (Nr. 6) ersetzt. Rektumtemperatur 38,3°.

20. V. Viel Husten und Auswurf von blutigem Schleim durch die Kanüle. Temp. morgens 38,6°, abends 38,9°. 2mal Klysma mit Cognac.

21. V. Heftige Schmerzen beim Schlucken. Die Tamponade wird,

weil durch Husten gelockert, z. T. entfernt. Morgentemperatur 38,0°, abends 38,9°. Ernährung durch Klysma.

24. V. Husten hat etwas nachgelassen. Schluckbeschwerden geringer. Kanüle Nr. 5. Tamponade vollständig entfernt, ebenso einige Hautnähte. Temp. abends 38,3°.

26. V. Von heute ab wird Pat. mit der Schlundsonde ernährt, die leicht vom Mund aus eingeführt werden kann. Der Husten hat bedeutend nachgelassen und ist lange nicht mehr so schmerzhaft wie zu Beginn.

31. V. Die Wunde ist bis auf einen Granulationspfropf im linken Wundwinkel vollständig geheilt. Temp. normal. Ernährung mit der Schlundsonde. Beim Herausziehen derselben bricht Pat. gewöhnlich einen Teil der eingegossenen Flüssigkeit und hustet dieselbe z. T. durch die Kanüle heraus. Laryngoskopisch zeigt sich über den Stimmbändern ein fast kreisrunder Schleimhautwulst. Die Stimmbänder nur bei der Phonation in ihrem mittleren Teile sichtbar, doch durchaus normal.

15. VI. Pat. hustet nicht mehr viel, sie kann den Mund- und Rachenschleim schlucken. Es wird deshalb der Versuch gemacht, ihr flüssige Nahrung durch den Mund zuzuführen, umsomehr, als die Kranke selbst grosse Sehnsucht zeigt ihren Gaumen an dem Ernährungsakte mit teilnehmen zu lassen. Sie verschluckt sich aber und hustet das Genossene teilweise zur Kanüle heraus. Sie lässt aber trotzdem von diesen Versuchen nicht ab, und in wenigen Tagen gelingt es ihr in der That, Suppe und Gemüse in grossen Schüben zu schlucken und zwar ohne Beschwerden. Der Wein aber wird ausgehustet. Sie trägt Kanüle Nr. 3. Seit der Operation hat Pat. um 8 Kilo an Gewicht verloren.

25. VI. Die Kranke erfreut sich eines beneidenswerten Appetites, und Dank ihrer unausgesetzten Schlingübungen kann sie Ess- und Trinkbares jeder Konsistenz zu sich nehmen, ohne sich zu „verschlucken." Am besten gelingt es mit halbfesten oder dickflüssigen Sachen, am schwersten mit dünnflüssigen (Wasser, Wein). Die Kanüle wird zugepfropft gehalten. Die Atmung geht durch den Kehlkopf frei und geräuschlos.

30. VI. Entfernung der Kanüle. Die Atmung ist frei. Im laryngoskopischen Bilde sieht man als Introitus laryngis einen ca. 3 mm breiten Schleimhautsaum, in Form eines gleichschenkligen Dreiecks, dessen Spitze nach vorn gerichtet ist. Die Basis entspricht der Gegend der Aryknorpel, doch sind diese nicht als Prominenzen markiert. Dieser dreieckige Introitus liegt in horizontaler Ebene, unmittelbar über den Stimmbändern. Seine beiden Schenkel fallen mit den Taschenbändern zusammen. Die Spitze nach vorne ist leicht abgerundet. Die Stimmbänder selbst sind bei der Inspiration unter den als Taschenbändern anzusprechenden Schleimhautfalten versteckt, treten aber bei der Phonation hervor, indem sie sich in der Richtung von der Spitze nach der Basismitte des geschilderten Schleimhautsaumes spannen. Sie legen sich gut aneinander, sind glänzend und glatt. Die Stimme ist etwas belegt.

Bei der Phonation bewegen sich die von normaler Schleimhaut bedeckten beiden Amputationsstümpfe der Aryknorpel gegen einander, doch ist selbstverständlich wegen der Verkürzung der Ausschlag der Bewegung bedeutend geringer.

Die Oesophagusschleimhaut geht direkt über in den genannten Schleimhautsaum und grenzt sich hier gegen den Larynx ab. Die Sinus pyriformes sind trotz der fehlenden Ligamenta ary-epiglottica in ihrer Gestalt nicht wesentlich verändert.

Der Zungengrund lehnt sich ganz unvermittelt an den dreieckigen Introitus laryngis. Auf dem Zungenrücken, vor den Papillae circumvallatae besteht noch die im Eingangsstatus beschriebene verrucöse oder papillöse Excrescenz in der Ausdehnung von 2 Quadratcentimeter. Diese wird in wiederholten Sitzungen mit dem Galvanokauter zerstört.

6. VII. Pat. wird entlassen. Der Allgemeinzustand hat sich in letzter Zeit zusehends gehoben. Die Stimme ist klar und rein. Die von der Pharyngotomie herrührende Narbe ist vollständig in der Kinn-Halsfalte versteckt.

Im Anfang August stellt sie sich wieder vor. Ausser einer ganz kleinen warzigen Wucherung an der Zunge ist nirgends etwas krankhaftes zu sehen. Galvanokaustik.

Im September hat sich die Kranke vollständig erholt. Sie hat ihr früheres Körpergewicht und die frühere Rüstigkeit wieder erreicht. Sie ist arbeitsfähig und nimmt nun ihren Dienst auf.

Der dreieckige Kehlkopfeingang ist noch mehr abgeschwollen und hat sich in keiner Weise narbig verengt. Die Atmung ist frei, selbst beim Treppensteigen mühelos. Die Stimme ist von normalem Klang und von annähernd früherer Intensität.

Einer Nachuntersuchung vom 16. Dez. 1889 zufolge, die ich Herrn Dr. Hägler in Basel verdanke, ist der Allgemeinzustand der Pressler ein sehr befriedigender. Pat. ist vollkommen arbeitsfähig; die Lungen ohne Infiltration, keine Drüsen. Einzig am Zungengrund besteht noch ein ca. erbsengrosses Geschwür mit geröteter, rauh sich anfühlender Umgebung. Daneben besteht eine hochgradige Pharyngitis sicca, doch ohne Ulcerationen.

Laryngoskopisch scheint das rechte Stimmband unter dem überhängenden Introitus, der einige „stärker gerötete höckerige Erhabenheiten" trägt, versteckt und wird auch bei der Phonation nur teilweise sichtbar. Die Stimme ist kräftig, nur ein wenig „belegt." Beim Trinken verschluckt sie sich hie und da und muss dann heftig husten.

Ich möchte in allererster Linie auf die Diagnose zu sprechen kommen. Nach der obigen Krankengeschichte können nur 3 Affektionen ernstlich in Frage gezogen werden, nämlich: Syphilis, Tu-

berkulose und Lupus. Lepra fällt ausser Betracht, da Pat. Süddeutschland und die Schweiz nie verlassen hat.

Bei der Syphilis denken wir an die Spätformen entzündlichen Charakters, vor allem an das von Lewin[1]) geschilderte kleinnodulöse Syphilid. Dasselbe besteht aus einer Menge von schrotkorngrossen Infiltraten, die z. T. zerfallen und oberflächliche Geschwüre bilden. Dasselbe lokalisiert sich mit Vorliebe an der Epiglottis. Nach Mackenzie und Chiari's Ansicht ist die Differentialdiagnose am schwierigsten gegenüber Syphilis; der Rat geht im allgemeinen dahin, ex juvantibus die Diagnose zu stellen.

Lefferts hält im Gegenteil dafür, dass Lupus und Tuberkulose sich am ähnlichsten sehen, und gestützt auf meine obige Beobachtung möchte ich ihm durchaus zustimmen.

Unsere Therapie ging denn in der That auch darauf aus, alle Zweifel in dieser Hinsicht zu beheben. Die instituierte energische Jodkaliumkur blieb durchaus erfolglos und damit konnte der luetische Ursprung der Erkrankung mit Sicherheit ausgeschlossen werden.

Die Tuberkulose hatte nun, schon ihrer Häufigkeit halber weitaus die grösste Wahrscheinlichkeit für sich. Die Anamnese schien zunächst darauf hinzudeuten, dass die Erkrankung am Zungengrunde begonnen, erst in zweiter Linie auf den Kehldeckel übergegriffen habe. Wir müssten somit eine primäre Zungentuberkulose annehmen.

Ich muss bekennen, dass mich eine Anzahl der Symptome, noch mehr aber die im hiesigen pathologisch-anatomischen Institut gestellte mikroskopische Diagnose („Tuberkulose") an obiger Annahme festhalten und die Therapie darnach richten liess. Erst bei genauer Durchsicht der Litteratur im Verein mit sorgfältiger Präparation der excidierten Stücke bin ich zur Ueberzeugung gelangt, dass wir es mit einem der so seltenen Fälle von primärer und isolierter lupöser Erkrankung von Zunge und Kehlkopf zu thun haben.

In der kasuistisch vollständigen Zusammenstellung der Fälle von Mundhöhlentuberkulose von Schliferowitsch[2]) (1887) finde ich 58 Fälle von tuberkulöser Erkrankung der Zunge, und hievon sind nur 23 als primäre bezeichnet. Auch bei diesen ist auffallend rasch eine sekundäre, gewöhnlich in kürzester Zeit tötlich verlaufende Lungenphthise hinzugetreten. Nur in zwei Fällen liess diese

1) Eulenburg's Realencyklopädie. Bd. VIII.

2) Schliferowitsch. Deutsche Zeitschr. für Chirurgie. Bd 26.

Komplikation länger auf sich warten, nämlich 8 Monate nach Beginn der Zungenulceration (Fall Bouzenet) und im zweiten sogar 2½ Jahre später (Browne und Grant). In unserem Falle sind nun bald zwei Jahre seit Beginn der Zungenerkrankung verflossen, ohne dass auf der Lunge sich etwas nachweisen liesse.

Auffallend ist, dass bei den 58 von Schliferowitsch zusammengestellten Fällen sich eine Anzahl finden, bei denen die Tuberkulose von der Zunge auf die Gaumenbögen und den weichen Gaumen sich fortgepflanzt hat, während in keinem einzigen Falle ein Uebergang auf den Kehldeckel verzeichnet ist.

All' das würde nicht absolut gegen die Tuberkulose sprechen, denn warum sollten wir nicht einen Ausnahmsfall vor uns haben? Ueberdies aber wäre die Erscheinungsform der Tuberkulose eine derartige, wie sie bisher in dieser Form auf der Zunge noch nicht beobachtet scheint.

Die Zungentuberkulose wird unter zwei Formen beschrieben. Das häufigste ist das tuberkulöse Geschwür. Es sitzt meistens an den Zungenrändern, zeigt aufgeworfene Ränder, einen harten, mit spärlichen Granulationen bedeckten Grund. Von den meisten Autoren wird die enorme Schmerzhaftigkeit des tuberkulösen Geschwürs notiert. Die zweite, seltenere Form ist die tuberöse. Es entwickelt sich unter der Mucosa ein Knoten, der früher oder später aufbricht und vereitert.

In unserem Falle hätten wir somit eine dritte bisher noch nicht beschriebene Erscheinungsform der Zungentuberkulose zu verzeichnen, nämlich die verrucöse, die sich durch die entschieden geringe Tendenz zur Ausbreitung in auffallendem Gegensatz zu den rasch um sich greifenden tuberkulösen Geschwüren der Zunge setzt. Die Krankengeschichte zeigt uns, dass die Affektion mehr als ein Jahr lang bestanden hat, bis energische Therapie (Galvanokaustik) eingeleitet wurde, ohne sich auch nur nennenswert auf der Zungenoberfläche auszubreiten. Das muss zum mindesten zur Vorsicht bei Stellung der Diagnose mahnen.

Der verrucöse Charakter der Zungentuberkulose wäre freilich nicht ohne Analogie. Wir wissen seit den verschiedensten Untersuchungen von Karg, Riehl und Paltauf, dass die Hauttuberkulose nicht selten als verrucöse Form auftritt (z. B. der Leichentuberkel), und in klinischer Hinsicht ist die geringe Tendenz derselben zur Ausbreitung eine längst bekannte Thatsache.

Noch mehr als bei der Tuberkulose bilden aber papilläre Wu-

cherungen ein Merkmal für den Lupus. Auf der Haut wird ein Lupus papillaris und verrucosus als eigene Form genannt; auch auf Schleimhäuten, z. B. an Lippen, Zahnfleisch und Gaumen soll nach König der Lupus nicht selten entschieden papillären Charakter annehmen.

Ueber Lupus der Zunge selbst liegen, soviel ich sehe, nur lückenhafte Angaben vor. Butlin [1]) sagt in seiner Monographie: „Die meisten Autoren beobachten über den Lupus der Zunge Stillschweigen, so dass ich diese Erkrankung als eine sehr seltene betrachten muss." — Er selbst weiss nur über zwei Fälle zu berichten, wovon eine eigene Beobachtung. Der Fall von Fairlie Clarke [2]) ist einzig primärer Art, der von Butlin kompliziert mit Lupus des Gesichts und der Hände. Beide zeigten vorzugsweise die geschwürige Form des Lupus.

Wo in der deutschen Litteratur bei Besprechung der lupösen Rachen- und Kehlkopfaffektionen die Rede auf die Erkrankung der Zunge kommt, werden gewöhnlich flache Narben und einzelne Knötchen an deren Rändern genannt, die sich, wie es scheint, vorwiegend auf dem hinteren Teil der Zunge zu lokalisieren pflegen. Ja im Verein mit Lupus des Kehldeckels scheint sogar der Zungengrund nach Idelson [3]) häufig mit erkrankt zu sein.

Was die Erscheinungsformen der Tuberkulose am Kehldeckel im Gegensatz zu Lupus betrifft, so sei bemerkt, dass der tuberkulöse Prozess an der Epiglottis sehr schwere Zerstörungen setzt. Ein gleichzeitiges hochgradiges Oedem gibt dem Kehldeckel wulstige Gestalt (Turbanform). Die Infiltration beginnt an der Hinterfläche und schreitet nach vorn und nach unten zu fort. Die Infiltrate stellen kleine Knötchen dar, die bald zerfallen und flache kraterförmige Geschwüre bilden, welche mehr oder weniger rasch in grössere zusammenhängende Flächengeschwüre übergehen. Die Geschwüre sind mit zähem graugelbem bis grünlichem Sekret bedeckt. Im weiteren Verlauf wird der Knorpel durch die Ulcerationen allmählich zerstört, dass zuweilen nur Rudimente von ihm übrig sind (Bresgen).

Bei unserer Patientin fehlte vor allem das entzündliche Oedem, wie überhaupt alle Entzündungserscheinungen sehr in den Hintergrund traten. Ob die Infiltration an der Hinterfläche des Kehl-

1) Butlin. Krankheiten der Zunge Wien 1887.
2) Transactions of the pathological Society of London XXVII.
3) Idelson. Ueber Lupus der Schleimhäute 1879. Berner Dissert.

deckels begonnen, lässt sich nicht entscheiden, nach der Anamnese hätte die Affektion am Zungengrund begonnen und dann die vordere Epiglottisfläche erreicht. Statt der kleinen punktförmigen Infiltrate fanden sich grobkörnige und drusige Verdickungen, die sich über die ganze Epiglottis ausbreiteten und später auch die Ligamenta ary-epiglottica einnahmen. Auch der allgemeine geschwürige Zerfall trat nicht ein. Wohl bildeten sich da und dort kleine Ulcera, die aber nicht um sich griffen zu grösseren Flächengeschwüren. Das einzige namhafte Ulcus ist am Gaumenbogen aufgetreten, hat sich aber nicht ausgebreitet, sondern im Gegenteil gereinigt. Dabei blieb trotz der diffusen Infiltration die Schleimhautdecke über weitaus der grössten Epiglottisfläche intakt.

Die tuberkulösen Geschwüre breiten sich im Kehlkopfinnern gewöhnlich sehr rasch aus, ergreifen früh die Stimmbänder und lokalisieren sich in der Incisura interarytaenoidea. Hier im Gegenteil: ein langsames Ausbreiten längs den ary-epiglottischen Falten auf die Arywülste während der Dauer eines halben Jahres. Die Stimmbänder blieben stets vollkommen frei, selbst ohne katarrhalische Affektion, und der Lieblingssitz der Tuberkulose zwischen den Giessbeckenhügeln blieb von der Erkrankung ebenfalls verschont. Alle Larynxphthisiker leiden unter heftiger Dysphagie und ausstrahlenden Schmerzen (besonders nach dem Ohr). Besonders wenn die Epiglottis befallen ist, steigern sich diese Schmerzen oft zu einer unerträglichen Höhe, und der Ernährungszustand der Kranken geht sichtlich zurück. Unsere Patientin hatte weder zu Beginn noch in fortgeschrittenem Stadium der Krankheit irgend nennenswerte Beschwerden, es sei denn solche infolge eines therapeutischen Eingriffes. Vor allem bestand nie Dysphagie trotz der starken Infiltration, was sich jedenfalls auf den Mangel an gleichzeitigen Entzündungserscheinungen erklärt. Dieser torpide Charakter der Erkrankung bedingte es auch, dass der Ernährungszustand der Kranken bis zur Operation ein durchaus befriedigender blieb.

Noch ein Symptom, das ich im ersten Status erwähnt finde, dem aber kein Gewicht beigemessen wurde, bedarf der Erwähnung, indem es im positiven Sinne für die Diagnose Lupus spricht. „Das Ligamentum glosso-epiglotticum ist narbig verkürzt." Ferner erschien später der freie Rand des Kehldeckels auf der einen Seite einen Substanzverlust erlitten zu haben, doch war an dieser Stelle kein Geschwür. Diese Narbenbildung kommt bei Tuberkulose, besonders wenn keine eingreifende Therapie eingeleitet war, fast gar

nicht vor, bildet aber gerade ein Charakteristikum für den Lupus nicht nur der äusseren Haut, sondern auch der Schleimhäute. Speziell für den Lupus laryngis betonen Störck und Eppinger dieses Symptom.

Die histologische Untersuchung ergab Präparate, wie sie als charakteristisch für den Lupus überhaupt beschrieben sind. Die meisten Autoren würdigen den Kehlkopflupus keiner besonderen Untersuchung in mikroskopischer Hinsicht, sondern verweisen einfach auf die Analogie mit der gleichen Erkrankung der Haut.

Es sind einzig Virchow, Thoma und Eppinger, welche sich genauer mit der Frage befassen und nach eigenen Untersuchungen eine Schilderung der speziellen Verhältnisse des Lupus laryngis geben. Der Fall Pressler hat mir ebenfalls ganz interessante Präparate geliefert, so dass ich im Stande bin, Einiges den histologischen Bau betreffende hinzuzufügen.

Virchow[1]) bemerkt zwar bloss in einer Fussnote, wo er von der Narbenbildung spricht, dass diese Narben noch überall voll von Granulationsherden stecken, von denen ein kleiner Teil fettige Metamorphosen eingegangen ist.

Thoma[2]) fand die Kehlkopfschleimhaut teils narbig verdickt, teils mit lymphoiden Elementen infiltriert, letzteres besonders in den oberflächlichsten Schichten, dabei in grosser Anzahl Riesenzellen. Epithel erhalten.

Eppinger[3]) ist eigentlich der einzige, der über Kehlkopflupus einen genauen histologischen Befund gibt. Es stand ihm ein Sektionspräparat und zwei von Dr. Ganghofer exstirpierte Stückchen eines lupösen Kehldeckels zur Verfügung. Eppinger betont von vornherein den engen Zusammenhang der granulösen Wucherung mit den epithelialen Elementen. Die Anhäufung der charakteristischen Infiltrate ist perivasculär und zwar nur um Gefässe, die epitheliale Gebilde begleiten; ferner hatte das geschichtete Deckepithel papillenartige Auswüchse nach der Tiefe zu getrieben, selbst das Epithel der Drüsenausführungsgänge wies ganz analoge Bildungen.

Meine Präparate bestätigen das Obige in vollem Masse. Besonders schön war die zapfenartige Wucherung des Schleimhautepithels der Epiglottis ausgesprochen. Es liegen mir Stellen vor,

---

1) Virchow. Die krankhaften Geschwülste. II. pag. 491.

2) Thoma. Virch. Arch. 65 Bd. pag. 316.

3) Eppinger. Handbuch der patholog. Anatomie v. Klebs. VII. Liefg.

die durchaus an die Epithelzapfen bei Carcinom erinnern, worauf schon W. Busch [1]) beim Lupus der Extremitäten hinwies. An Stelle der kleinen normalen Tuberkelknötchen, die das Gewebe durchsetzen, sind ziemlich umfangreiche subepitheliale Infiltrate mit Riesenzellen vorhanden. Doch ist es mir bei Durchmusterung von ca. 20 Schnittpräparaten nicht gelungen, einen Tuberkelbacillus zu Gesicht zu bekommen. An den meisten Stellen reicht diese Infiltration bis auf den Knorpel, an anderen sind Konglomerate von Drüsenacinis dazwischen eingeschaltet, die in verringertem Grade kleinzellig infiltriert sind. An anderen Orten wieder ist die Bindegewebshülle der Acini völlig durchbrochen, und nur noch Reste von Drüsenschläuchen zu erkennen. Die Drüsenepithelien lassen die mannigfachsten Veränderungen, hauptsächlich Degenerationserscheinungen erkennen, ebenso finden sich cystisch dilatierte Drüsenabschnitte, wie sie Eppinger bereits beschrieben.

Das lupöse Granulationsgewebe reicht vielerorts nicht nur bis in's Perichondrium, das vereinzelte perivaskuläre Knötchen aufweist, sondern bis in den Knorpel selbst hinein. An solchen Stellen durchsetzen Züge von Rundzellen den Knorpel in verschiedener Richtung, brechen in die Knorpelzellen ein und lockern das Gefüge. Aber auch hier lassen sich die nebenher gehenden Heilungsprozesse in Form der Narbenbildung deutlich erkennen. An nicht wenigen Orten gehen von Knorpelresten, die zum Teil noch infiltriert sind, strahlige Narben aus. Eine solche Bindegewebsneubildung kann mit Epithel bedeckt sein, während alle Reste der normalen Schleimhautstruktur völlig verschwunden sind. Eppinger sagt, dass sich der Knorpel in sklerotisches Bindegewebe umwandle.

Auch die von Thoma (l. c.) besonders berücksichtigten sog. Pseudo-Riesenzellen finden sich in den Drüsenresten in reicher Zahl vertreten. Gebilde, die durch Wucherung der Epithelzellen im Drüsenlumen entstehen.

Die statistischen Erhebungen ergeben folgendes: Bis zum Jahre 1882 konnten Chiari und Riehl 41 Fälle von Larynxlupus aus der Litteratur und aus eigenen Beobachtungen zusammenstellen, und seither sind noch einige Mitteilungen hinzugekommen. Ich nenne einen Fall von Gottstein [2]), ein Mädchen von 15 Jahren betreffend. Ferner stellte Grossmann der Gesell-

1) Verhandlungen der deutschen Gesellsch. für Chirurg. I. S. 120.
2) Gottstein Die Krankheiten des Kehlkopfes. 2. Aufl. 1888.

schaft der Aerzte in Wien a. 1886 einen 11jährigen Knaben und 1887 zwei weitere Fälle von Larynxlupus vor.

Aus der englischen Litteratur [1]) nenne ich diesbezügliche Mitteilungen von je einem Fall von Hunter Makenzie, Van Santvoord, Shields, O. Stockholm, Solis Cohen, Burgess, Johnstown, Ash, ferner Orwin (London) mit zwei Fällen, Knight mit 3 Beobachtungen.

Es sind somit seit der ersten Veröffentlichung von Türck (1864) etwa 60 Fälle von Kehlkopflupus bekannt geworden.

Unter diesen ist als primärer Lupus laryngis, ohne anderweitige Lokalisation in der Litteratur überall der Ziemssen'sche Fall [2]) genannt, als der einzig bekannte. Ich habe nun in der englischen Litteratur einen zweiten analogen Fall gefunden, der von Orwin [3]) im Dezember 1886 der Medical Society London vorgestellt wurde. Diesen reiht sich nunmehr der unsrige als dritter an.

Alle übrigen zeigten auch anderweitige Lokalisationen derselben Erkrankung. In der grossen Mehrzahl ist Gesichtslupus verzeichnet, der schon lange Jahre bestand.

Der Lupus der Schleimhäute ist bedeutend seltener, als der der äussern Haut, und ist primär nur ausnahmsweise beobachtet. Sekundär ist öfter die Nasenschleimhaut und der Pharynx befallen, erst in dritter Linie der Kehlkopf. Indessen geht die Ansicht vieler Dermatologen dahin, dass bei lange bestehender lupöser Erkrankung der Haut der Kehlkopf nicht so gar selten mit ergriffen wird. Die Zahlen, welche Chiari und Riehl zusammenstellen, weisen aber auffallende Divergenzen. Holm in Kopenhagen hätte unter ca. 90 Lupösen 6 mit Larynxlapus gesehen, in der Wiener dermatologischen Klinik entfallen auf 725 Lupöse nur 6 mit Larynxcomplication und „manche davon ziemlich zweifelhaft"; endlich melden die Autoren selbst 6 Fälle auf 68 Patienten, aber „dabei ist wohl zu bemerken, dass nur jene Kranke untersucht wurden, welche an Kehlkopfbeschwerden litten".

Ob dieser auffallend hohe Prozentsatz von lupöser Larynxer-

---

1) Vergl. Ref. im Centralblatt für Laryngologie. Herausg. von F. Semon, sowie die Transactions of the American Laryngological Association. Es handelt sich nur um Vorstellung einzelner Fälle oder Discussionsbemerkungen. Lesenswert ist die Arbeit von Ash. Vortrag an der 3. Jahresversammlung der amerik. Laryngologen. 1881.

2) Ziemssen. Handbuch IV. Bd.

3) Orwin. Brit. med. Journ. 1. I. 87.

krankung (8,8 %), der nach beistehender Bemerkung eigentlich noch viel zu niedrig gegriffen wäre, den thatsächlichen Verhältnissen entspricht, mögen weitere statistische Erhebungen klar legen.

Das weibliche Geschlecht scheint für diese Affektion besonders disponiert zu sein. Unter 35 Fällen betreffen 27 weibliche Individuen und 16 davon unter 20 Jahren. In der grossen Mehrzahl der Fälle ist die Erkrankung auf Epiglottis und Ligamenta aryepiglottica beschränkt, 30 Mal auf 43 Fälle, ferner 7 Mal die Epiglottis allein und 18 Mal waren die Stimmbänder mitergriffen.

Die Therapie, welche von den meisten Autoren in Anwendung gebracht wurde, bestand in Bepinselung mit Jodglycerin, Bepuderung mit Jodoform, Aetzungen mit Lapis, Galvanokaustik, gewöhnlich kombiniert mit Verabreichung von Leberthran. Der erzielte Erfolg war entweder Null oder doch nur geringfügig. In einigen Fällen besserten sich freilich die stenotischen Erscheinungen, Heilung aber ist in keinem Falle zu verzeichnen. Die Indikation zu einem operativen Eingriffe dürfte schon hieraus ihre Berechtigung herleiten. Die von uns zunächst eingeschlagene Jodoformtherapie, sowie die Aetzungen mit Milchsäure blieben erfolglos, die Affektion breitete sich sogar weiter aus. Die Pars libera der Epiglottis wurde vom Munde aus exstirpiert, und da auch der petiole Teil erkrankt war, entschloss man sich zur Pharyngotomia subhyoidea, um alles krankhafte gründlich zu entfernen.

Die Pharyngotomia subhyoidea, von Malgaigne im Jahr 1835 beschrieben, ist eine sehr wenig geübte Operation. Langenbeck hat die Operation zweimal ausgeführt bis zum Jahr 1870 [1]), und konnte damals nur 3 fernere Fälle aus der Litteratur hinzufügen. Aus einer Arbeit von Axel Iversen [2]) (1885) über diesen Gegenstand entnehme ich, dass sie bis dahin 18 Mal ausgeführt wurde, und zwar davon 6 Mal vom Autor selbst. In der Litteratur finde ich seither noch zwei weitere Mitteilungen über diese Operation. Das eine Mal wurde sie von Subbotic [3]) zur Extraktion einer Nadel ausgeführt; der zweite Fall wegen Sarkom operiert von Krönlein [4]). Die Pharyngotomia subhyoidea wäre somit im

1) Nach einer Bemerkung in den Vorlesungen über Akiurgie scheint Langenbeck die Operation später noch zweimal ausgeführt zu haben.

2) Iversen. Ueber Pharyngotomia subhyoidea. Archiv für klinische Chirurg. XXXI.

3) Subbotic. Wiener med. Ztg. 1886.

4) Billeter. Ueb. operat Chirurg des Larynx u. der Trachea. Dissert. Zürich 1888.

Ganzen 21 (resp. 23) Mal zur Ausführung gekommen. Die Veranlassung hiezu boten in der Regel Geschwülste verschiedener Natur, die im Pharynx ihren Sitz hatten, meist Carcinome der hintern Pharynxwand und des Oesophaguseingangs. Vom Kehlkopf selbst wurden Fibrome und Polypen auf diesem Wege entfernt, und vom Kehldeckel einmal eine fibröse Geschwulst.

Die direkten und indirekten Folgen der Operation sind zwar nicht sehr ermutigend, denn von 20 Fällen erlagen 4 dem Eingriff; meist waren es freilich kachektische Individuen ohne Widerstandskraft. Sechs weitere Kranke erlagen bald einem Recidiv. Doch von diesem Gesichtspunkte aus darf über den Wert einer Operationsmethode nicht geurteilt werden, sondern es frägt sich, ob das Operationsfeld übersichtlich frei gelegt wird, und ob der Eingriff an und für sich eine schwere Verletzung bedeutet oder eventuell unangenehme Folgen hinterlasse. In dieser Beziehung kann die Malgaigne'sche Operation nur empfohlen werden.

Iversen rühmt vor allem den freien Zugang zum Pharynx, ich selbst war erstaunt, wie bequem der Aditus laryngis zugänglich war, obschon ich die normale Schnittbreite nicht völlig ausgenützt habe. Iversen resumiert sein Urteil folgendermassen: „Ich habe den Eindruck bekommen, dass die Methode keineswegs in den Antiquitätenstand zu verweisen ist, in den sie dem allgemeinen chirurgischen Urteil nach gewiesen erscheint, dass sie vielmehr eine gute Methode ist, deren Indikationen viel weiter vorgerückt werden können, als man sich ursprünglich gedacht hat".

Auch Langenbeck [1]) selbst scheint der Operation ein grösseres Feld anweisen zu wollen. Er sagt: „Sehr wichtig wäre die Operation zur Amputation der Epiglottis, — — — die an sich bis jetzt wohl noch nicht ausgeführt worden, sondern nur bei teilweiser Entfernung des Larynx wurde der Kehldeckel mit exstirpiert". Unser Fall bot hiezu die Indikation, und ich muss bekennen, dass die Exstirpation des Kehldeckels durchaus nicht die geringsten Schwierigkeiten bot. Dass die Tracheotomie als Voroperation zu machen sich empfiehlt, bedarf wohl kaum einer besondern Begründung, und zwar am besten die inferior aus begreiflichen Gründen. Die Blutung war in unserm Fall geringfügig, deshalb wäre die Tamponkanüle nicht absolut nötig gewesen; bei malignen Tumoren dürfte wohl eher die Anzeige hiefür vorliegen.

1) Vorlesungen über Akiurgie 1888. pag. 395 (Gluck).

Die einzige Schattenseite der Operation, wie Iversen sagt, die notwendige Durchschneidung der N. laryng. sup., konnte ich vermeiden, indem ich den Schnitt nicht bis an's Ende des grossen Zungenbeinhorns führte. Wenn als Kriterium für die Durchschneidung dieses Nerven der Verlust der Sensibilität des Kehlkopfs gilt, so ist es sicher, dass beide N. laryng. sup. nicht durchschnitten worden sind. Denn eine öftere Sondenprüfung des Kehlkopfs post operationem ergab keine Sensibilitätsstörungen. Auch die heftigen Hustenanfälle bei den ersten missglückten Schlingversuchen sprechen durchaus hiefür. Langenbeck konstatierte übrigens auch bei seinem erstoperierten Falle bei der Obduktion das Intaktsein beider N. laryngei sup.

Soll die Naht angelegt oder die Wunde der Sicherheit halber offen gelassen werden? Langenbeck lässt die Frage unentschieden; Iversen empfiehlt mit Andern die Naht und zwar Etagennaht. Ich habe diese ebenfalls angewandt und habe allen Grund, damit zufrieden zu sein. Es erfolgte prima intentio bis auf den tamponierten Wundwinkel.

Die wichtigste Frage in der Nachbehandlung dreht sich um den Ernährungsmodus. Einige Autoren führen täglich die Schlundsonde ein, andere lassen den Patienten sofort schlucken, und Iversen legt für volle 14 Tage durch die Nase eine Sonde à demeure ein. Das sind grosse Divergenzen. In unserm Fall, wo die Epiglottis völlig entfernt war, konnte man mit einem normalen Schlingakt nicht rechnen. Ich ordnete daher die Ernährung durch Klysma an, so lange bis man eine p. p. der Wunde annehmen durfte. Von da an wurde jedesmal eine Schlundsonde eingeführt. Ich glaube, dieser Anordnung ist die Prima mit zu verdanken.

Hinsichtlich des Enderfolges hebe ich hervor, dass trotz des bis auf eine ganz schmale Schleimhautbrücke cirkulär exstirpierten Aditus laryngis keine Stenose nach vollendeter Vernarbung eingetreten ist. Um dies zu verhüten, habe ich gleich den grössten Teil der Schnittlinie mit Pharynxschleimhaut umsäumt. Kurz nach vollendeter Wundheilung war der Schlingakt bedeutend gestört, woraus die funktionelle Bedeutung der Epiglottis hier in's richtige Licht tritt. Die Patientin hat aber sich neu eingeübt, so dass sie nach Verlauf von einigen Wochen in normaler Weise flüssige und feste Nahrungsmittel schlucken konnte und auch jetzt nicht im geringsten gehindert ist. Krönlein's Patient war erst nach

2½ Monaten im Stande Brei zu essen, bis dahin wurde er mit der Schlundsonde ernährt.

Wenn Frank Donaldson[1]) sagt, dass mindestens das unterste Drittel der Epiglottis als Schutzmittel des Larynx für das Eindringen von Speisen und Getränken nötig sei, so lernen wir aus unserm Fall, dass auch dieses Minimum auf andere Weise in seiner Funktion ersetzt werden kann.

Eine diametral entgegengesetzte Ansicht vertritt Scanes Spicer[2]), der sagt, dass die Epiglottis nicht der Deglutition diene, sondern einzig die Intensität, Tonfarbe und Qualität der Stimme modifiziere. Nach meiner Beobachtung ist das nicht richtig. Die Intensität der Stimme bei unserer Patientin mag etwas geringer geworden sein, doch Tonfarbe und Qualität blieben vollständig unverändert.

1) Donaldson. VIII. Jahresversamml. der amerik. Laryngolog.-Ges.
2) Spicer. Brit. med. Journ. 1888. 17 III.

BEITRÄGE

ZUR

KLINISCHEN CHIRURGIE

MITTEILUNGEN AUS DEN KLINIKEN

ZU

TÜBINGEN HEIDELBERG ZÜRICH BASEL

Herausgegeben

von

Dr P. Bruns Professor in Tübingen

Dr V. Czerny Professor in Heidelberg

Dr R. U. Kroenlein Professor in Zürich

Dr A. Socin Professor in Basel

Redigiert von

Dr P. Bruns

SECHSTER BAND

Zweites Heft

TÜBINGEN 1890

VERLAG DER H. LAUPP'SCHEN BUCHHANDLUNG

DRUCK VON H. LAUPP JR. IN TÜBINGEN.

INHALT.

Seite

Aus der Tübinger chirurgischen Klinik.

VI. Die Amputation des Oberschenkels nach Gritti. Von Dr. Oliva, Primararzt des orthopädischen Instituts in Turin 229

Aus der Tübinger chirurgischen Klinik.

VII. Ueber die Endresultate der Resektion des Kniegelenks. Im Anschluss an 132 Operationen aus der Bruns'schen Klinik. Von Dr. A. Bothe, früherem Prosektor an dem anatom. Institut zu Tübingen 253

Aus der Heidelberger chirurgischen Klinik.

VIII. Ueber Nierenexstirpation. Von Dr. E. Herczel, Privatdocent und Assistenzarzt der Klinik 319

Aus der Züricher chirurgischen Klinik.

IX. Ueber Vorkommen, Ursachen und Behandlung der Pseudarthrosen in der Züricher Klinik aus den Jahren 1881—1888. Von Dr. M. Sommer 363

Aus der Tübinger chirurgischen Klinik.

X. Zur Amputations-Statistik. Bericht über 200 Amputationen aus der Tübinger Klinik in den Jahren 1882—1888. Von Dr. M. Roman u. Dr. J. Klopfer, früheren Assistenzärzten der Klinik 405

Aus der Züricher chirurgischen Klinik.

XI. Einige Bemerkungen zu Gunsten des konservierenden Verfahrens bei der Myomotomie. Von Prof. Dr. R. U. Krönlein . . . 441

Aus der Tübinger chirurgischen Klinik.

XII. Zur Frage der Operation der Hodentuberkulose durch Kastration oder Nebenhoden-Resektion. Von Dr. E. Dürr 451

Aus der Tübinger chirurgischen Klinik.

XIII. Myxödem beim Kinde. Von Prof. Dr. C. Garrè, erstem Assistenzarzt der Klinik 478

AUS DER

TÜBINGER CHIRURGISCHEN KLINIK

DES PROF. DR. BRUNS.

VI.

Die Amputation des Oberschenkels nach Gritti.

Von

Dr. Valentino Oliva,

Primararzt des orthopädischen Instituts in Turin.

Als ich mich zu Studiumszwecken an der Klinik des Herrn Prof. Dr. Bruns zu Tübingen aufhielt, hatte ich Gelegenheit, einigen nach Gritti'schem Verfahren vorgenommenen Oberschenkel-Amputationen beizuwohnen und zugleich in einigen anderen nach dieser Methode operierten Fällen das Endresultat zu kontrollieren. Aus diesem Grunde und mit Rücksicht auf die Meinungsverschiedenheiten der Autoren, die das Verfahren bald gepriesen, bald streng verurteilt haben, sowie mit Rücksicht darauf, dass der heutige Zustand der Chirurgie keineswegs mit jenem zu vergleichen ist, als eben die wichtigsten kritischen Arbeiten über den Wert dieses Amputations-Verfahrens erschienen, hielt ich es nicht für ganz nutzlos, die Besprechung dieses Gegenstandes wieder aufzunehmen, zumal in der Hoffnung, im Gedächtnisse der deutschen Chirurgen diese Operation, die Erfindung eines Italieners, immer lebendig zu erhalten, so dass sie dieselbe in Zukunft häufiger, als es bis jetzt geschehen, ausführen.

Es ist in der That auffallend, wenn man die im letzten Decennium publizierten Amputations-Statistiken durchsieht, dass

auch bei einer ziemlich grossen Anzahl von Oberschenkel-Amputationen die Gritti'sche niemals Erwähnung findet. So z. B. enthält die Statistik der chirurg. Klinik zu Breslau[1]) (1877—84) unter 107 Kontinuitätsamputationen 27 des Oberschenkels, unter denen keine nach Gritti; die Zusammenstellung der Amputationen und Exartikulationen an Billroth's Klinik aus den Jahren 1877—80[2]) mit 23 Oberschenkel-Amputationen enthält auch nicht eine einzige nach Gritti, und dasselbe gilt von der Küster'schen Statistik (1871—85)[3]), welche nicht weniger als 57 Amputationen des Oberschenkels und einige Knie-Exartikulationen enthält. Schliesslich sei noch an die von M. Oberst gelieferte Statistik der an der Halle'schen Klinik vorgenommenen Amputationen[4]) (1874—80) erinnert, in welcher trotz der beträchtlichen Anzahl von 85 Amputationen des Oberschenkels, von denen 48 im unteren Drittel oder transcondylär nach Carden ausgeführt wurden, die Gritti'sche Operation trotzdem nicht ein einziges Mal angeführt ist.

Gritti veröffentlichte seine neue Methode der osteoplastischen Oberschenkelamputation oberhalb des Kniegelenkes im Jahre 1857[5]), nachdem bereits Pirogoff seine wohlbekannte Operation am Fusse in die chirurgische Praxis eingeführt hatte. Er hatte jedoch damals seine Methode einzig an der Leiche versucht, da sich ihm keine Gelegenheit bis dahin dargeboten hatte, dieselbe am Lebenden auszuführen. Nach dem, was v. Wahl[6]) und Szymanowski[7]) angeben, soll die Operation zum erstenmal am Lebenden von Sawostitzki in Kiew 1862 ausgeführt worden sein; nach Dorffmeister[8]) da-

1) Th. Müller. Statistik der Amput. der k. chirurg. Klinik zu Breslau vom Jahre 1877 bis März 1884.

2) A. Wölfler. Die Amputationen an Prof. Billroth's Klinik. 1877—80.

3) Kleinwächter. Die Amput. und Exart. im Augusta-Hospital in den Jahren 1871—85.

4) M. Oberst. Die Amput. unter dem Einflusse der antisept. Behandl. in der Hall. Klinik.

5) R. Gritti. Dell'amputazione del femore al $^1/_3$ inferiore e della disarticolazione del ginocchio, valore relativo de cadauna coll'indicazione di un nuovo metodo denominato amputazione del femore ai condili con lembo patellare Annali universali di medicina. Vol. CLXI. Luglio 1857.

6) E. v. Wahl. Die Amput. im Knie nach Gritti. St. Petersb. med. Zeitschr. VIII. Bd. 1886.

7) Szymanowski. Zur Rechtfertigung der Gritti'schen Operation durch Wort und That. Vierteljahresschr. für die prakt. Heilk. 23. Bd. 1866. Prag.

8) A. Dorffmeister. Zur Kritik der Gritti'schen Operat. Inaug.-Diss. Würzburg 1867.

gegen von Schuh in Wien 1861. Nach den ursprünglichen Gritti'schen Vorschriften reichte der vordere Lappen mit den seitlichen Längsschnitten nur bis zum Niveau der Mitte der Kniescheibe, so dass er etwas zu kurz ausfallen musste; es fehlte die Bildung eines eigentlichen Hinterlappens, da bloss die beiden oberen Enden der Lateralschnitte durch einen halbzirkelförmigen, zur Femurachse senkrechten Schnitt miteinander verbunden wurden, und es musste die Durchsägung des Femur in der Vereinigungslinie der Epiphyse mit der Diaphyse oder etwas oberhalb vorgenommen werden. Heute verfährt Gritti nach mündlicher Angabe folgendermassen:

Der Operateur, an der rechten Seite des Kranken stehend, beginnt die Operation durch die Bildung eines vorderen, viereckigen (oder auch rundlichen) sogenannten Patellarlappens, indem er mit dem Scalpelle einen Hautschnitt führt, der, am oberen Ende des Capit. fibul. beginnend, quer über die vordere Fläche des Beines etwa 3 cm unterhalb des unteren Kniescheibenrandes, bis zur Mitte der Innenseite des Caput tibiae verläuft; von den beiden Endpunkten dieses Querschnittes werden zwei seitliche Längsschnitte über die Oberschenkelcondylen bis zum Niveau des oberen Patellarandes geführt. Sodann wird der Lappen, während man mit der linken Hand die Haut desselben nach aufwärts zieht, um sie von der darunter liegenden Aponeurose abzulösen, bis zum unteren Rande der Kniescheibe abpräpariert, das Ligam. pat. an der Verbindungsstelle mit der Kniescheibe durch einen Querschnitt getrennt und das Gelenk geöffnet; ebenso werden die Ligam. later., cruciata und die Kapsel getrennt. Darnach schreitet der Operateur zur Absägung der inneren Fläche der Kniescheibe, was in der Weise ausgeführt wird, dass er den Lappen samt Patella nach oben umschlägt, dieselbe mit der linken Hand, indem man ihren oberen Rand an die Vorderfläche der Oberschenkelcondylen drückt, in senkrechter Richtung fixiert und mit einer von der rechten Hand geführten kleinen Bogensäge die Gelenkfläche absägt. Darauf lässt man den Kranken bis zum unteren Tischrande herabziehen, um den Hinterlappen und die Durchsägung des Femur auszuführen. Der Lappen wird von den Lateralschnitten aus durch einen zur Femurachse senkrechten Schnitt umschnitten, der bis auf den Knochen geht und die beiden Längsschnitte des Vorderlappens ungefähr 2 cm unterhalb ihren oberen Enden verbindet. Die Durchsägung des Femur wird oberhalb der Condylen, 2 cm nach oben von dem freien Rande des Hinterlappens, vorgenommen, wo der Knochendurchmesser mit dem der

Sägefläche der Patella am besten passt. Nach Unterbindung der Gefässe wird die durchsägte Fläche der Kniescheibe in genaue Berührung mit dem Femurstumpfe gebracht und dort von Gritti durch eine am untern Rande der Knochen ausgeführte silberne Naht fixiert, die Hauträndер des hinteren und vorderen Lappens vereinigt etc.

Uebrigens wurde die Gritti'sche Amputationsmethode von zahlreichen Fachmännern verschiedentlich modifiziert, ja von Szymanowski schon bevor man dieselbe am Lebenden versuchte; allein nicht von allen diesen Modifikationen kann man sagen, dass sie stets nützlich und zweckmässig ausfielen. Einige richteten ihre Aufmerksamkeit auf die Gestalt des patellaren Lappens, indem sie ihn länglicher (Schuh) oder ovaler (Linhart) machten; viele andere bemühten sich um die beste Art des Zusammenhaltes der Knochensägeflächen bald durch den unvollständigen (Szymanowski) oder vollständigen (Neudörfer u. A.) Schnitt der Quadriceps-Sehne, bald durch Knochennaht (Sawostitzki u. A.), bald durch Gypsverbände (Michnowski), Collodiumstriche (v. Wahl) etc. etc. Man suchte die Durchsägungsstelle des Femur mit grösserer Genauigkeit zu bestimmen (Scholz, Stockes, Albert u. A.), man änderte schliesslich auf verschiedene Weise die Zahl und die Ordnung der Momente, in die die Operation zerfällt etc. Allein es ist nicht meine Absicht, auf das Studium dieser verschiedenen Modifikationen weiter einzugehen, die übrigens in jedem etwas ausführlicheren Handbuch der Chirurgie gelesen werden können und allerdings grösstenteils von ihrer früheren Wichtigkeit eingebüsst haben: ich will eher über die Methode, die mit bestem Erfolge an der Bruns'schen Klinik in Anwendung ist, kurz berichten.

Indem das Glied bei leicht gebeugter Kniestellung festgehalten wird, umschneidet der Operateur den vorderen leicht konvexen Hautlappen, der nach unten zu bis unter die vordere Tuberosität der Tibia reicht und oben beiderseits etwa querfingerbreit über dem oberen Rande der Seitenflächen der Femurcondylen seine Ausgangspunkte nimmt. Der Schnitt wird durch das Ligam. patell. ins Gelenk vertieft und der die Kniescheibe enthaltende Lappen nach oben abgelöst und umgeschlagen. Nun bildet man einen kleineren Hinterlappen, der infolge der wohlbekannten starken Retraktionskraft der Weichteile in der Kniekehle nach unten zu etwas über die Gelenklinie reichen muss, indem die Haut nur wenig tiefer als die übrigen Weichteile bis auf den Knochen durchschnitten wird.

Die Stelle, wo man nun den Femur durchzusägen hat, fällt nach Bruns etwa 2 cm über den oberen Rand des Gelenkknorpels, wo die Femurdurchschnittsfläche beinahe dieselbe Grösse hat als die der Kniescheibe.

Die Absägung der Gelenkfläche der Patella bietet in Wirklichkeit nicht die grossen Schwierigkeiten, welche für manche genügten, um das ganze Operationsverfahren ohne weiteres zu verwerfen. Bruns geht dabei mit der gewöhnlichen Amputationssäge vor, indem er die Patella dadurch fixiert, dass er mit der linken Hand die derselben anhaftenden Weichteile umfassend, sie emporhebt, oder aber die letzten vier Finger der linken Hand gegen die Hautfläche des Lappens andrückend, dieselbe zum Hervorragen bringt und mit dem darauf gesetzten Daumen festhält. Dann sorgfältige Blutstillung, Hautnaht und Drainierung der Wunde durch zwei in der Basis des hinteren Lappens angelegte Knopflöcher.

Wenn man die Operation in dieser Art ausführt, so erfordert sie gewiss keinen grösseren Zeitverlust als eine transcondyläre Oberschenkel-Amputation; man vermeidet die vorgängige Kniegelenk-Exartikulation, indem man auf einmal den Unterschenkel und die Condylen des Femur abträgt; die Lappen fallen eher überschüssig als unzureichend aus und die Patella kommt natürlicherweise mit ihrer Sägefläche auf jene des Femur zu liegen, wo sie von selbst mit ziemlicher Adhäsionskraft anhaftet, so dass der Gebrauch des Nagels, dessen sich Prof. Bruns zur besseren Sicherung des beständigen Zusammenhaltens beider Sägeflächen untereinander bedient, entbehrlich wäre.

Die anfangs allgemein günstig aufgenommene Operation fand bald darauf auch eine Reihe hoch angesehener und verdienstvoller Gegner, ganz besonders in Deutschland, vielleicht aus dem Grunde, weil unterdessen neue Operationsverfahren (transcondyläre Amputation) mit Glück vorgeschlagen und ausgeführt, und andere, bereits ausser Gebrauch gekommene Methoden (Knie-Exartikulation), wieder zu Ehren gebracht worden waren, welche alle mit der Gritti'schen Operation konkurrierten.

Als erster unter diesen Gegnern verdient Heine [1]) Erwähnung, der auf Grund der Resultate in den 10 während des Krieges 1864 von ihm, von Langenbeck, Lücke u. A. operierten Fällen

1) C. Heine. Die Schussverletzungen der unteren Extremitäten nach eigenen Erfahrungen aus dem letzten Schleswig-Holstein'schen Kriege. v. Langenbeck's Archiv. VII. 1866.

(2 genassen, 7 endeten tödlich und der letzte starb noch im Laufe des Jahres) die Operation durchaus verwarf, indem er das Nichtbestehen der gepriesenen Vorteile und dagegen das Vorhandensein mancher Nachteile zeigte, die bei den konkurrierenden Operationsverfahren nicht vorkämen. Auch Lücke, der sich früher (1864, 39. Versammlung der Naturforscher und Aerzte zu Giessen) zu Gunsten der Operation ausgesprochen hatte, trat später (1869) auf die Seite der Verteidiger der transcondylären Amputation und äusserte sich über die Gritti'sche Operation folgendermassen: „Wenn die Gritti'sche Operation auch manches Bestechende hat, so wiegen doch die Umstände, welche deren Gelingen in Frage stellen, so schwer, dass ich mich lieber entschlossen habe, in den geeigneten Fällen die Kniegelenks-Exartikulation vorzunehmen“ [1]).

V. v. Bruns [2]) (1879) nannte sie eine nicht empfehlenswerte Modifikation der Amputation in dem untern Vierteil des Femurs und, indem er die nämlichen Einwürfe wiederholt, schloss er sich vollkommen an die ungünstigen Urteile von Heine, Lücke an.

Allein die vollständigste kritische Arbeit ist jene von Salzmann [3]) (1880). Darin finden wir die von den Verteidigern dieses Operationsverfahrens erwarteten Vorzüge erörtert und angegriffen, sowie die zahlreichen von den verschiedenen Gegnern gemachten Einwürfe dargelegt. Deshalb scheint es mir passend, diese Einwürfe der Hauptsache nach hier wiederzugeben.

Zu den Uebelständen, die während der Operation auftreten können, gehört die Schwierigkeit, die Kniescheibe zu durchsägen und eine glatte und regelmässige Sägefläche zu erhalten. Reicht die Patella zur Deckung der Sägefläche des Femurs nicht aus, so können die Weichteile dadurch geschädigt werden, dass sie auf den Rand der Femurfläche zu liegen kommen. Die etwas komplizierte Operationstechnik erfordert eine gewisse Geschicklichkeit und einen Zeitaufwand von mindestens 36 Minuten.

Zu den Uebelständen, die während des Heilungsprozesses eintreten können, gehört die Verschiebung der Kniescheibe durch Retraktion der Quadriceps-Sehne mit darauffolgenden andauernden

1) Lücke. Die Amputatio fem. transcond. nebst Bemerkungen über die Exart. genu. Langenb. Arch. XI. 1869.

2) V. v. Bruns. Die Amput. der Gliedmassen durch Zirkelschnitt mit vorderem Hautlappen. Tübingen 1879.

3) Salzmann. Die Gritti'sche Operationsmethode und ihre Verwertung in der Kriegschirurgie. Langenb. Arch. XXV. 1880.

Entzündungen und Eiterungen in den durchschnittenen Sehnenscheiden, subfascialen Phlegmonen etc. Ferner ist das Verkleben der Synovialmembran fraglich und ihr Zurückbleiben ein Hindernis für die prima intentio; es können in den oberen nicht abgetragenen Kapselteilen plötzlich auftretende Entzündungen mit Eiteransammlungen und -Senkungen entstehen. Im Gegensatz zu der Exartikulation ist die Markhöhle eröffnet und sogar durch die Existenz zweier Knochenwundflächen die Gefahr der Osteomyelitis etc. verdoppelt. Ein Hautlappen haftet an der Knochensägefläche besser als dies bei zwei sich gegenseitig berührenden Knochenflächen der Fall ist. Die Randnekrose des Femurendes kann nicht immer vermieden werden, auch ist nicht allzu selten die Lappengangrän mit darauffolgender Blosslegung des Knochens, so dass eine Reamputation oder Resektion des blossgelegten Knochens notwendig erscheint.

Was nun die endgültigen Heilungsresultate anbelangt, so erinnert Salzmann im Einklange mit Linhart, Heine, V. Bruns u. A. daran, wie die Haut über der Kniescheibe zum Aufstützen des Körpers ungeeignet sei, vielmehr der Druck auf dieselbe fortwährend ein schmerzhafter bleibt. Auch heile nicht jeder Gritti'sche Stumpf mit einer Synostose zwischen Patella und Femur, sondern zuweilen mit einer beweglichen Verbindung, wodurch er ebenfalls schmerzhaft und zur Körperstütze ungeeignet werde. Es sei nicht richtig, dass die Erhaltung der Anheftung der Quadriceps-Sehne an die Patella dazu beitrage, die Gebrauchsfähigkeit des Stumpfes zu erhöhen, da letztere mit dem Femur verwachse. Endlich soll die Länge des Stumpfes (der nach Heine 3—4 cm kürzer wäre als jener der Knie-Exartikulation und 2—3 cm als jener der Amput. transcond.) nach Salzmann den ganz besonderen Nachteil haben, die Anpassung eines künstlichen, mit beweglichem Kniegelenke versehenen Beines zu erschweren. Es bliebe daher nach Salzmann's Ansicht nur der in's Gewicht fallende Vorteil der günstigen Stumpfbildung, welche, wenn die knöcherne Vereinigung gelingt, eine absolute Sicherheit gegen die Conicität des Stumpfes gewährt und in Bezug auf Form und Aussehen von keinem anderen Konkurrenzverfahren erreicht wird.

Vom Gesichtspunkte der Kriegschirurgie aus beruft sich Salzmann auf die hohe Mortalitätsziffer (siehe unten), sowie auch auf die Nachteile der komplizierten und zeitraubenden Technik, der leicht verletzbaren, zum Transport wenig geeigneten Stumpfbildung,

bei welchem Verschiebungen der Patella und Blutungen aus der dicht unter den Wundrändern liegenden, dem Druck ausgesetzten A. poplitea entstehen können, und ferner auf die langwierige Heilungsdauer und deren unsichere Resultate. Er kommt daher zu dem Schlusse, die Gritti'sche Operation eigne sich zur praktischen Verwertung weder auf dem Schlachtfelde noch in den Feldlazaretten.

Die Statistik Salzmann's umfasst 106 Fälle, von denen

50 = 48,1 % heilten (zwei mit nachfolgender Reamputation),
53 = 51,4 % starben,
1 noch in Behandlung,
2 mit unbekanntem Ausgang
106.

Von diesen 106 Fällen stammen aus der Friedenspraxis 72 mit 30 Todesfällen. 33 Gritti'sche Operationen stammen aus den Kriegen der Jahre 1862, 1864, 1866, 1870, so dass durch Hinzurechnen von noch 8 in Deutschland ausgeführten Operationen eine Gesamtzahl von 41 Kriegsoperationen mit 32 Todesfällen, 8 Heilungen und 2 unbekannten Ausgängen zu Stande kommt, d. h. eine Mortalität von 79,5 %. Daher konnte Salzmann bezüglich der Resultate im Kriege folgende Mortalitäts-Skala der miteinander konkurrierenden Operationsverfahren aufstellen:

Exarticul. genu	50—55 %
Amp. femoris supracond.	58 „
„ „ transcond.	60—75 „
„ „ 1/3 infer.	64—75 „
Resectio genu	60—80 „
Amput. Gritti	74—79 „

Diese ganz ungünstigen statistischen Ergebnisse müssen viel dazu beigetragen haben, die Operation in Misskredit zu bringen, so dass ausser den früher genannten Gegnern auch Koenig, Hueter, Heinecke dieselbe für ein Verfahren von geringem praktischem Werte und nicht empfehlenswert erklären. Allein die Frage über die zweckmässigste Methode der Absetzung des Unterschenkels im Bereiche des Kniegelenkes, die bereits zu Ungunsten der Gritti'schen Operation definitiv gelöst zu sein schien, ist neuerdings wieder eine offene geworden. In der 57. Versammlung der deutschen Naturforscher und Aerzte in Magdeburg (1884) trat bei Gelegenheit der Diskussion dieser Frage E. Hahn entschieden zu Gunsten des Gritti'schen Verfahrens auf, das allen Anforderungen, die man an eine gute Amputationsmethode stellt, genüge

und insbesondere die Conicität des Stumpfes verhüte; Petersen dagegen war entgegengesetzter Meinung, Andere priesen die Knie-Exartikulation etc. und Volkmann schloss die Diskussion, indem er hervorhob, dass man nur dann zu einer endlichen Einigung gelangen werde, wenn alle Streitpunkte statistisch entschieden sein werden.

Um zur Lösung dieser Frage beizutragen, stellte A. Uhl [1]) 100 in der antiseptischen Zeit ausgeführte Fälle von Kniegelenks-Exartikulation, transcondylärer und Gritti'scher Amputation des Oberschenkels zusammen. In dieser Statistik ist die letzte Operation durch 23 Fälle vertreten (von Bardeleben, Thiersch, Dittel u. A.), von denen 14 = 61 % mit Heilung endeten, 9 = 39 % mit Tod — davon 1 jedoch an Delirium, 1 an Tetanus, 1 an Pneumonie, bei vollkommen gut aussehenden Wunden, so dass, bemerkt Uhl, also nur 6 Todesfälle, d. h. 26 %, auf Rechnung der Operation zu setzen wären. Ueberdies betont er, wie unter 11 Fällen, bei denen über die Beschaffenheit des Stumpfes berichtet wird, 9mal = 82 % diese als gut, 1mal als druckempfindlich, 1mal als konisch angegeben wird, und wie als Komplikation 2mal Lappengangrän und 1mal die Verschiebung der Patella angeführt wird.

Endlich schliesst Uhl aus seiner Statistik: „die Amput. transcond. und Exarticul. genu" (resp. 15,5 und 16,1 % Mortal.) „haben quoad vitam entschieden den Vorzug vor Gritti, erstere auch vor beiden anderen den der schnelleren Heilung; dagegen bleiben die Seltenheit von Komplikationen und die günstige Stumpfbildung noch heute unanfechtbare und nicht zu verachtende Vorzüge der Gritti'schen Methode."

Wichtig für uns ist es, sogleich festzustellen, dass die Uhl'sche Statistik keinen viel höheren Wert als jene Salzmann's hat, welche die in vorantiseptischer Zeit publizierten Fälle umfasste. Denn der grösste Teil der in derselben zusammengestellten Fälle gehört in die erste Zeit (1875—1878) der Antisepsis; ja 15 von den 23 Fällen sind schon in der Salzmann'schen Statistik angegeben. In diesen letzten Jahren hat endlich Ried [1]) (1887) eine Statistik von 10 von seinem Vater nach einem von ihm selbst etwas modifizierten Gritti'schen Verfahren operierten Fällen ver-

1) A. Uhl. Vergleichende Statistik der seit Einführung der antiseptischen Wundbehandlung mit Exarticul. genu, Amput. fem. transcond. und Gritti's osteoplastischer Verlängerung des Oberschenkels erzielten Heilerfolge. Inaug.-Dissertation. Berlin 1885.

öffentlicht, unter denen die 3 ersten vor oder zu Anfang der antiseptischen Wundbehandlung operierten an Sepsis zu Grunde gingen, während die 7 (1 1874, die übrigen von 1882 bis 1884) antiseptisch behandelten sämtlich mit ganz guter Gebrauchsfähigkeit des Stumpfes heilten; ferner berichtete K. Wenzel[2]) im vergangenen Jahre über die an der Klinik des Prof. Trendelenburg in Bonn angewandte Gritti'sche Methode und über die 9 nach derselben operierten Fälle (1885—1887) mit ebenso vielen Heilungen und vortrefflichen Endresultaten. Endlich stammt aus demselben Jahre eine Mitteilung von H. Voigt[3]) aus der Klinik des Prof. Albert in Wien, in welcher die Operation von 1876 bis 1887 10mal ausgeführt wurde. Bei 8 von diesen Fällen heilte die Amputationswunde prompt, fast durchaus per primam und stets wurde ein schöner, brauchbarer Stumpf erzielt. In den beiden übrigen Fällen, in denen die Kranken starben, konnte der Tod durchaus nicht auf Rechnung der Operation gesetzt werden.

Alle diese Autoren erklären sich infolge der erzielten vortrefflichen Resultate als überzeugte Anhänger dieser Operation, die sie häufiger, als es bis jetzt geschehen, vorgenommen sehen möchten und der Knie-Exartikulation und der transcondylären Amputation vorziehen.

Es gereicht mir zur Freude, durch die Güte des Herrn Prof. Bruns zu diesen Statistiken auch jene der an der Tübinger Klinik vorgenommenen Gritti'schen Operationen vorlegen zu können. Es sind 9 Fälle, operiert in den Jahren 1888—89, mit ebenso vielen Heilungen.

In kurzem mögen sie hier berichtet werden:

Erster Fall. Geiger, Christian, 56 J., Bauer, von Mettenzimmern. Seit 12 Jahren bestehendes vollkommen ringförmiges Unterschenkelgeschwür über dem mittleren und unteren Drittel des Unterschenkels in 19 cm Länge. Der Versuch, die Ueberhäutung des Geschwüres durch Transplantationen nach Thiersch zu bewirken, ist misslungen, da die

1) E. Ried. Ueber die osteoplastische Amputation des Oberschenkels nach Gritti. Deutsche Zeitschr. für Chir. Bd. XXV. 1887.

2) K. Wenzel. Zur Kasuistik der Gritti'schen Oberschenkelamput. aus der chir. Klinik des Herrn Prof. Trendelenburg in Bonn. Berl. klin. Wochenschrift Nr. 3. 1888.

3) H. Voigt. Zur Beurteilung der Amputation des Oberschenkels nach Gritti. Aus der chir. Klinik des Hofr. Prof. Albert in Wien. Wiener med. Presse. Nr. 11. 1888.

Hautstückchen zwar anheilen, aber nach kurzer Zeit wieder abfallen, indem das Geschwür in seiner ganzen Ausdehnung wieder aufbricht.

Daher wird am 8. Februar 1888 die Amputation des Oberschenkels nach Gritti ausgeführt. Annagelung der Patella, Vereinigung der Lappen in T-Form. Drainage. Holzwatteverband.

20. Februar. Verbandwechsel, Entfernung der Drainröhren. Keine Klagen über Schmerzen, Allgemeinbefinden gut.

29. Februar. Verbandwechsel. Wunde vollkommen geheilt bis auf eine kleine Stelle an dem durch Umlegen des unteren Lappens gebildeten Winkel.

7. März. Vollkommene Heilung. Der Stumpf ist vorzüglich geheilt, um als Stützpunkt zu dienen; keine Spannung der Haut, Patella mit dem Femur fest verwachsen, die Oberschenkelmuskulatur nimmt an Volumen wieder zu.

Nachuntersuchung 10. Juli 1889. Pat. ist mit einer Prothese versehen, die hauptsächlich aus einer ledernen Hülse für den Oberschenkel besteht, so dass er sich nicht auf das Stumpfende, sondern auf das Ischion aufstützt. Der Stumpf zeigt nicht die geringste Spur von Conicität, sondern ist vielmehr trommelschlegelartig und endet in eine schöne, runde, von ganz normaler Haut bedeckte Fläche. Die lineäre Narbe liegt hinten. Auch ein stark ausgeübter Druck auf das Stumpfende ist schmerzlos, ja Pat. kann sich auf den Stumpf mit seinem ganzen Körpergewicht aufstützen und arbeitet mit der Prothese den ganzen Tag auf dem Feld, sich mit jeder Art von Feldarbeiten beschäftigend.

Zweiter Fall. Sauer, Jakob, 37 J., Bauer, von Genkingen. Seit 24 Jahren besteht am rechten Unterschenkel an der Stelle einer früheren osteomyelitischen Nekrose der Tibia ein ausgedehntes Geschwür, in dessen Grunde seit einem Jahre papilläre Wucherungen aufgetreten sind. Die mikroskopische Untersuchung der Knollen ergibt kein Carcinom, sondern nur papillomatöse Wucherungen. Fuss im Talocruralgelenke ankylotisch und durch alte Narben an der Aussenseite in Valgusstellung fixiert. Leistendrüsen bohnen- bis haselnussgross, schmerzlos und hart angeschwollen.

16. Juni. Amputation des Oberschenkels nach Gritti. Annagelung der Patella, zwei Drains im hintern Lappen; Holzwatteverband.

26. Juni. Erster Verbandwechsel. Wunde geheilt.

6. Juli. Zweiter Verbandwechsel. Es entleert sich eine kleine Menge Eiter aus der Drainfistel.

12. Juli. Wunde absolut geschlossen. Pat. wird heute mit einem Schutzverband, nachdem er schon einige Tage hindurch mit Krücken gegangen, entlassen.

Nachuntersuchung 6. Juli 1889. Bei der heutigen Untersuchung (ein Jahr nach der Operation) findet man, dass die vorzügliche

Stumpfform sich ganz erhalten, die Muskulatur im Stumpfe an Volum zugenommen hat. Pat. hat am Ende Dezember 1888 die Prothese bekommen und arbeitet mit dieser seit dem Frühjahr auf dem Felde (Mähen, Hacken etc.) den ganzen Tag. Er hat über keine Schmerzen sich zu beklagen, es sei denn, dass er längere Zeit gehen muss, da die Prothese nicht ganz gut passt und ausserordentlich schwer ist. Mit dieser findet er zwei Stützpunkte, den einen, doch nur in geringem Grad benützt, am Ischion, den hauptsächlichen am Stumpfende.

Dritter Fall. Key, Johann, 65 J., Bürstenbinder, aus Mildenstein. Seit 45 Jahren bestehendes Unterschenkelgeschwür von Handtellergrösse, das seit etwa 1 Jahre in Carcinom übergegangen ist. Der Grund ist vielfach zerklüftet, grauweiss verfärbt und besteht aus weichen papillären Wucherungen, welche stellenweise stark prominieren. Die mikroskopische Untersuchung ergibt Epithelcarcinom.

25. Juni 1888. Amputation des Oberschenkels nach Gritti, da zu einer hohen Amputation des Unterschenkels eine genügende Hautbedeckung nicht geschaffen werden kann. Annageln der Patella etc. Wundränder in Yförmiger Linie genäht. Sublimat-Antisepsis. Holzwatteverband.

3. Juli. Abnahme des Verbandes, welcher ganz trocken ist. Wundränder vollständig reaktionslos p. p. vereinigt. Die Temperatur, vor der Operation febril, ist zur Norm abgefallen.

7. Juli. Entfernung des nur noch locker sitzenden Nagels; die Patella zeigte sich fest an der Sägefläche des Femurs angewachsen.

15. Juli. Wunde vernarbt. Pat. entlassen.

Vierter Fall. Schaich, Jakob, 42 J., Holzhauer, von Kohlberg, hatte 10 Tage vor seiner Aufnahme durch Auffallen eines Baumstammes eine Fraktur im unteren Drittel beider Unterschenkelknochen erlitten. Es war Gangrän an der Bruchstelle, Eitersenkung und starke Schwellung der Unterschenkel und hohes septisches Fieber mit Schüttelfrost hinzugetreten.

25. Dezember 1888. Amputation des Oberschenkels nach Gritti. Die Schnitte fallen zum Teil noch in ödematöses Gewebe. Oberschenkel fingerbreit oberhalb der Condylen abgesägt, Patella angenagelt, zwei starke Drain innen und aussen vom Knochen durch die Wunde eingeführt, dieselbe nur durch ein paar Nähte leicht vereinigt. Antisept. Verband.

27. Dezember. Schon am Abend des Operationstages Temperaturabfall. Wechsel des ziemlich stark durchnässten Verbandes. Die Wunde sieht gut aus und entleert nur weniges rotbraunes Sekret. Allgemeinbefinden besser.

14. Januar 1889. Verlauf sehr günstig; Verbandwechsel alle 2—3 Tage, am 10. Januar Entfernung des Nagels. Heute ist die Wunde tadellos geheilt und Pat. wird mit Schutzverband entlassen.

Fünfter Fall. Ade, Afra, 39 J., von Obertalheim. Pat. wurde von der medizinischen Klinik, wo sie an einem Herzleiden behandelt worden war, wegen Gangrän des linken Unterschenkels infolge von Embolie der Art. poplitea auf die chirurgische Klinik transferiert. Demarkation an der Grenze des mittleren und oberen Drittels.

9. März 1889. Amputation des Oberschenkels nach Gritti. Die Umgebung der Gefässe wird bis in die Kniegelenkfalte heraus präpariert, da sie infiltriert und sulzig erscheint. Haut Tförmig vereinigt.

18. März. Heilung der Wunde p. p. mit Ausnahme einer 20pfennigstückgrossen, oberflächlichen, Randnekrose an dem hinteren Lappen, die unter Jodoformschorf heilt.

21. März. Entfernung des Nagels.

28. März. Mit einem Schutzverbande wird Pat. entlassen.

Sechster Fall. Schmied, Gottfried, 46 J., Schmied, aus Neuberg. Sarkom des rechten Unterschenkels, das die oberen zwei Drittel desselben einnimmt und in der Kniekehle die Gelenklinie nach oben überschreitet.

13. März 1889. Amputation des Oberschenkels nach Gritti. Vorderer Lappen noch grösser als gewöhnlich, weil der hintere etwas kürzer genommen werden muss. Die Gefässscheide über handbreit höher frei gelegt und unterbunden, da der Weichteilschnitt dicht an die obere Grenze des Tumors fällt. Yförmige Hautnaht etc.

23. März. Verbandwechsel, keine Sekretion.

26. März. Verbandwechsel. Die Nahtlinie liegt über handbreit oberhalb des Stumpfendes. Heilung p. p.

5. April. Pat. entlassen.

Nachuntersuchung 11. Juni 1889. Wiederaufnahme behufs Excision eines abgekapselten, im Musc. deltoideus dext. sitzenden Sarkomknotens von nicht ganz Billardkugelgrösse. Der Amputationsstumpf ist sehr schön, rund; die Patella fest angewachsen, die Haut darüber beweglich. Pat. kann ohne Schmerzen auf denselben sich aufstützen.

Siebenter Fall. Schrey, Jakob, 60 J., Taglöhner, in Zeissach. Seit 20 Jahren bestehendes Unterschenkelgeschwür, das seit einem Jahre sich in ein Epithelialcarcinom umgewandelt hat. Die Wucherung ist teils knollig, teils blumenkohlartig, teilweise zerfallen und liefert ein aashaft stinkendes Sekret.

16. April 1889. Amputation des rechten Oberschenkels nach Gritti in der gewöhnlichen Art.

24. April. Erster Verbandwechsel. Wunde in ihrem ganzen Verlauf p. p. verklebt.

1. Mai. Verbandwechsel. Nähte, Drain und Nagel entfernt.

9. Mai. Pat. mit vorzüglich geheiltem Stumpf entlassen. Die Patella ist mit der Femursägefläche fest verwachsen.

Achter Fall. Herr E., 61 J., Pferdehändler, von Memmingen. Seit 7 Jahren langsam herangewachsenes Enchondrom der Fibula, das Mannskopfgrösse erreicht hat und eine unförmliche Verdickung des Unterschenkels in den beiden unteren Dritteln bewirkt. Die bedeckende Haut ist teilweise verdünnt, verwachsen und an mehreren Stellen durchbrochen.

20. April 1889. Amputation des Oberschenkels nach Gritti. Die Sägeflächen des Femur und der Patella legen sich sehr gut von selbst aneinander, so dass es eines gewissen Zuges bedarf, um die Kniescheibe vom Oberschenkelknochen abzuheben.

27. April. Erster Verbandwechsel. Wunde überall p. p. verklebt, nur in der Ecke der Yförmig genähten Wundränder eine 1 pfennigstückgrosse oberflächliche Hautnekrose.

1. Mai. Nähte und Nagel entfernt.

14. Mai. Pat. vollkommen geheilt entlassen.

Neunter Fall. Bosch, Luise, 16 J., von Göppingen. Sarkom der oberen Epiphyse der Tibia, seit einem halben Jahre herangewachsen.

6. Juni 1889. Amputation des Oberschenkels nach Gritti. Der Hautschnitt fällt sowohl vorn als hinten in vollständig gesundes Gewebe; die Gefässe werden noch 5—6 cm weit in die Höhe präpariert, hier unterbunden und abgetragen. Femur und Patella vollständig gesund, werden an typischer Stelle abgesetzt, Annagelung der Patella u. s. w.

14. Juni. Pat. hatte in den ersten Tagen nach der Operation wenig Schmerz, später gar nicht mehr. Allgemeinbefinden sehr gut.

19. Juni. Zweiter Verbandwechsel. Die Wunde ist p. p. geheilt.

23. Juni. Pat. wird entlassen.

Zu diesen Fällen der Bruns'schen Klinik kann ich jetzt noch zwei hinzufügen, einen von Trombetta in Messina (1884) [1]) und den zweiten von Monod in Paris (1888) [2]), beide mit glücklichem Erfolg operiert.

---

1) F. Trombetta. Di un nuovo metodo di rinoplastia parziale e di una nuova modificazione all'operazione di Gritti ecc. Giornale internazional. delle scienze mediche. Anno VII. 1885. Drei Jahre darauf berichtete er beim Kongress der ital. Chirurgen nochmals über denselben Fall, indem er die vollkommene Wiederherstellung der Gliedfunktion durch die Anwenduug eines prothetischen Apparates betonte, der nur am Stumpfende seinen Stützpunkt hatte. Nun erklärten in derselben Sitzung auch andere Redner, Caselli und Postempski, bezüglich der Resultate ihrer nach Gritti operierten Fälle immer vollkommen zufrieden gewesen zu sein. Mir war es leider nicht möglich, die Fälle dieser Autoren zusammenzustellen.

2) Monod. Bulletins de la Société de Chirurgie. Paris. Vol XIV. 1888. Semaine médicale 1888. Die Operation wurde ausgeführt, nachdem schon infolge eines Trauma die Kniegelenk-Exartikulation vorgenommen und der Lappen gangränös geworden war.

Die Gesamtzahl der Fälle aus der eigentlichen antiseptischen Aera beträgt damit 37 Gritti'sche Operationen mit zwei Todesfällen, welche übrigens nicht auf Rechnung des Operationsverfahrens zu setzen sind — es starb ein Diabetiker an Kräfteverfall und einer an vorher bestehender Allgemeininfektion. Und wenn man auch aus Uhl's Statistik die nach 1880 operierten Fälle in Betracht ziehen will, so können wir weitere 3 (Bardeleben) mit einem Todesfall an Delirium potatorum hinzufügen.

Während wir also in der Salzmann'schen Statistik aus der vorantiseptischen Zeit als Todesursache bei 38 Fällen 14mal die Pyaemie, 13mal die Septicaemie und 3mal noch Erschöpfung infolge lang andauernder Eiterung erwähnt finden, so haben wir heute bei derselben Operation solch einen Grad von Sicherheit erlangt, dass wir keinen mehr von den — im Sinne Volkmann's — nicht komplizierten Fällen sterben sehen. Daher machen wir jetzt den regelmässigen, ungestörten Heilungsverlauf, ehemals die Hauptbedingung zur Beurteilung eines Amputationsverfahrens, ceteris paribus nicht mehr von der Operations- wohl aber von der Behandlungsmethode abhängig. Ebenso war bei den Oberschenkel-Amputationen das Gesetz aufgestellt worden, dass die Gefahr der Operation mit der Höhe der Absetzung immer mehr zunehme; heute nehmen wir an, dass die Amputationsstelle nur insoferne einen Einfluss auf den Verlauf und den Ausgang der Operation wird ausüben können, als es mehr oder weniger leicht sein wird, insbesondere bei herabgekommenen und dekrepiden Individuen, einen ziemlich bedeutenden Blutverlust bei der Operation zu verhüten und, zur Sicherung der Asepsis bis zur vollständigen Heilung der Amputationswunde, einen passenden Verband anzulegen und zu erhalten.

Es sind also die massgebenden Gesichtspunkte für die Beurteilung eines Amputationsverfahrens heutzutage wesentlich andere geworden als früher.

Bei Veröffentlichung seiner Methode hatte Gritti derselben, jedoch nur aus theoretischen Gründen, folgende Vorteile zuerkannt:

1. die Stumpfbedeckung mit einer Hautpartie, die an starken Druck gewohnt ist;

2. die Vermeidung der Bildung eines konischen Stumpfes oder einer am Ende desselben liegenden Narbe;

3. die gute Anlagerung und Fixierung des Patellarlappens und der freie Abfluss des Eiters aus den Wundwinkeln bei der Eiterung;

4. die leichte und gefahrlose Art und Weise, bei Nachblutung aus der Art. poplitea zu dem blutenden Gefässe zu gelangen;

5. die vorzügliche Beschaffenheit des Stumpfendes zur Anlegung eines künstlichen Beines;

6. die Verlegung der Operation an eine niedrigere Stelle als bei der Amputation im unteren Drittel, wodurch die Prognose für das Leben noch günstiger ist;

7. die Erhaltung der Ansatzpunkte des Musc. rectus femoris, wodurch einerseits die Bewegungsfähigkeit erleichtert, andererseits eine möglich übertriebene Kontraktion der Adduktoren kompensiert wird.

Es gibt keinen von diesen Vorteilen, den man nicht angefochten oder in noch höherem Grade für andere konkurrierende Operationsmethoden geltend gemacht hätte. Ich will auf eine Besprechung derselben um so weniger eingehen, als jedenfalls einige dieser Vorzüge für uns viel von ihrer Wichtigkeit verloren haben, so dass Gritti selbst, auf Grund der gemachten Erfahrung, nur die folgenden drei Vorteile für seine Operation neuestens [1]) gelten lässt:

1. die Patella kommt recht bald in knöcherne Verwachsung mit dem unteren Femurende, so dass der Stumpf eine unveränderliche Gestalt annimmt und die Prothese keinen ungünstigen Einfluss ausüben kann, selbst wenn der Operierte sich auf den Stumpf allein stützen wollte, da die Narbe nach hinten liegt;

2. die Operation erhält die Anheftung der Streckmuskeln des Oberschenkels (insbesondere des Rectus femoris) und verleiht daher diesem letzteren grössere Kraft und gestattet dem Amputierten einen natürlicheren Gang;

3. während des Heilungsprozesses liegt die Wunde nach hinten, was den Abfluss der Sekrete erleichtert und zugleich gestattet, die erstere zu besichtigen und auch im Falle einer sekundären Blutung zu eröffnen, ohne die Knochen aus ihrer gegenseitigen Berührung zu bringen.

Von diesen Vorteilen würde ich gern den 3. Punkt fallen lassen. In der That, wir behandeln jetzt den Abfluss der Sekrete viel besser mit Drainierung und Antisepsis, wodurch man am besten die Eiterungen und die dadurch bedingten sekundären Blutungen verhüten kann.

Den 2. Punkt, die Erhaltung der Patellaranheftung des Rectus femoris, halte ich durchaus nicht für gleichgültig. Denn ist es

1) R. Gritti. Congrès internationale des Sciences médicales. Genève 1877.

auch wahr, was die Gegner behaupten, dass nämlich bei der Verwachsung der Patella mit dem Femur der Hauptvorteil von dieser Erhaltung der Muskelinsertion fehlt, da die Funktion des Muskels aufhöre, so trägt dieser doch jedenfalls, da er sich vom Becken bis zum Stumpfende erstreckt, dazu bei, die Flexion des mit der Prothese belasteten Stumpfes kräftiger zu machen, so dass der Gang ein nicht so mühsamer, viel sicherer und ungezwungener wird — auch ohne seine behauptete, den Adduktoren entgegengesetzte Wirkung in Anspruch nehmen zu wollen. Ausserdem wird dadurch die allmählich eintretende Retraktion des Muskels vom Stumpfende aus vermieden und der Muskel selbst trägt dazu bei, die rundliche Stumpfform wenigstens im vorderen Teile zu erhalten. Der wesentlichste Vorteil der Oberschenkel-Amputation nach Gritti liegt aber in der ausgezeichneten Stumpfbildung. Es ist allgemein bekannt, wie viel Bedeutung der Lösung dieser Frage immer beigemessen wurde, da von der beständigen, guten Gestalt des Stumpfendes die grössere oder geringere Brauchbarkeit desselben abhängt, und wie sich eben die Chirurgen aller Zeiten darum bemühten, durch Abänderungen der Lappenbildung, teils der Form teils der Dicke nach, durch Periostlappenbildungen u. s. w. diesen Zweck zu erreichen. Und gerade die Oberschenkel-Stümpfe gehören bekanntlich zu denjenigen, welche infolge der muskulären Atrophie und Retraktion am häufigsten konisch werden bis zur absoluten Dienstunfähigkeit, wenn man auch bei der Operation dafür gesorgt hatte, eine regelmässige Stumpfbildung zu erreichen.

Nun steht bei der Oberschenkel-Amputation nach Gritti die Sache ganz anders. Unter allen in der antiseptischen Zeit nach Gritti operierten Fällen von Ried, Trendelenburg, Albert und P. Bruns können wir nicht einen einzigen finden, in dem die Stumpfform als eine ungünstige erklärt wird, und was die in vorantiseptischer Zeit operierten Fälle anlangt, so finden wir ebenfalls in den Fällen, bei denen der Heilungsprozess glatt vor sich ging, die Stumpfform immer als eine gute erwähnt. Uebrigens ist die vorzügliche Bildung des Stumpfendes nach Gritti selbst von den Gegnern der Operation stets anerkannt worden.

Allein die Form des Gritti'schen Stumpfes ist nicht nur von Anfang an eine gute, sondern sie bleibt es auch in der Folge. In dieser Hinsicht ist wahrhaft belehrend der Fall eines im Jahre 1874 wegen eines komplizierten Beinbruches mit nachfolgender Gangrän operierten Mannes, über den Ried berichtet. Bei der im Jahre

1887 (also 13 Jahre nach der Operation) wieder vorgenommenen Untersuchung konnte Ried nachweisen, dass die Form des Amputationsstumpfes sich fast ganz gleich der früheren erhalten hatte: „der Breitendurchmesser des unteren Endes des Oberschenkels, mit dem Tasterzirkel gemessen, war genau derselbe wie früher (8 cm) geblieben; auch war die Muskulatur des ganzen amputierten Oberschenkels nicht geschwunden, derselbe bot in seiner ganzen Länge die gleiche Umfangsmasse. Der einzige Unterschied war eine etwas stärkere Hervorragung über der Patella, bedingt durch Verdickung der Wandungen der Bursa praepatellaris ohne Ansammlung von Flüssigkeit."

Ich habe eine Anzahl Gypsabgüsse von Gritti'schen Amputations-Stümpfen vor mir, welche in der Bruns'schen Klinik aus verschiedenen Zeiträumen nach der Operation angefertigt sind; leider beträgt die seit der Operation verstrichene Zeit erst bis zu 2 Jahren, aber man sieht deutlich, wie sich auch nach 2jährigem Gebrauche die gute Form des Stumpfes vollkommen erhält.

Wenn wir nun den Grund nachsuchen wollen, warum der Gritti'sche Stumpf nicht auch mit der Zeit der Conicität verfällt, so dürfen wir denselben darin sehen, dass zur Bildung des Stumpfendes wesentlich nicht Muskeln und andere Weichteile beitragen, die sich zurückziehen, atrophieren und verschwinden können, sondern die Kniescheibe mit ihrer normalen Hautbedeckung, die, so zu sagen, den Femurstumpf, indem sie mit demselben verwächst, in einen vollkommenen Knochen umbildet. Auf solche Weise kann man die trommelschlegelartige Stumpfbildung erklären, worauf Wenzel in einigen Fällen aufmerksam machte, bei denen die Oberschenkelmuskulatur stark geschwunden war, sowie die Abwesenheit jeder Schmerzempfindung bei Druck auf die untere Fläche des Stumpfes. Denn ist die Patella mit dem Femur verwachsen und die Heilung der Amputationswunde per primam geschehen — ein heutzutage alltägliches Ereignis —, so haben wir eine lineäre Narbe, hinten und ausserhalb der Fläche liegend, die beim Aufstützen des Körpers auf den Stumpf den Druck ertragen muss. Unter der den Stumpf bedeckenden Haut liegt, wie Wenzel sagt, keine Wunde: keine Hautwunde, keine Muskelwunde, keine Knochenwunde.

Die Entzündung der Bursa praepatellaris, die nach dem Anspruch der Gegner manchmal das Aufstützen des Körpers auf das Stumpfende unmöglich machen sollte, möchte ich eher als eine aus

rein theoretischen Erwägungen und nicht aus Erfahrungen erhobene Einwendung ansehen; denn bei der Gesamtzahl der Fälle, deren Geschichte ich durchgelesen habe, und insbesondere derjenigen aus der antiseptischen Zeit, bei denen die Bemerkung gemacht wurde, dass der Operierte beim Gehen allein oder hauptsächlich auf den Stumpf seine Körperlast stützte, habe ich trotzdem niemals als unangenehme Komplikation diese Entzündung erwähnt gefunden.

So gibt es keinen stichhaltigen Grund, anzunehmen, dass die Haut auf der Kniescheibe nicht einen gewissen Druck ertragen kann, etwa wie die ebenfalls mit einer Bursa versehene Haut auf dem Olekranon, die wir so häufig auch bedeutendem Drucke ohne Schaden aussetzen. Die Fälle aber, bei denen die Patella mit dem Femur nur bindegewebig verwachsen ist, gehören alle zur vorantiseptischen Zeit und rechtfertigen die Vermutung, es sei die ausgebliebene Synostose der Sepsis der Amputationswunde, den nachfolgenden langwierigen Eiterungen und dem wahrscheinlich wiederholten Verrücken der Patella durch die Kontraktionen des Quadriceps zuzuschreiben, wenn nicht die Ursache in einem Operationsfehler zu suchen ist, indem sehr wenig Achtung darauf gegeben wurde, dass die Berührung beider Knochensägeflächen miteinander zwanglos eintritt und sich erhält. Und aus denselben Gründen kann man vielleicht auch das schräge Anwachsen der Patella auf der Sägefläche des Femur erklären, was zuweilen in der vorantiseptischen Zeit die Brauchbarkeit des Stumpfes herabsetzte, indem derselbe unfähig wurde, ohne Schmerzen irgend einen Druck zu ertragen. Es spricht wenigstens für diese Ansicht die Thatsache, dass bei allen diesen Fällen aus der antiseptischen Zeit immer die Patella durch Knochengewebe und in richtiger Lage an dem Femur angewachsen ist.

Der Gritti'sche Amputationsstumpf also besitzt ausgezeichnete Gestalt, behält sie beständig, erträgt ohne Schmerzhaftigkeit auch einen stärkeren Druck. Das ist beinahe alles, was wir von einem Amputationsstumpfe verlangen können und nicht immer bei den verschiedenen Methoden der Oberschenkel-Amputation erreichen. Die Gebrauchsfähigkeit des Gritti'schen Stumpfes wird am besten bewiesen durch die Fälle, in denen konstatiert ist, dass der Amputierte seinen Beschäftigungen obliegen und Stunden lang gehen konnte, und zwar mit einer Prothese, die auf dem unteren Ende des Stumpfes ihren einzigen Stützpunkt nahm. Auch bei den übrigen Fällen, in denen der Amputierte die Körperlast auf das

Ischion und das Stumpfende gleichzeitig stützt, ist doch die Gebrauchsfähigkeit ganz gewiss viel besser, als wenn der Amputierte am Sitzknorren einzig und beständig seinen Stützpunkt zu suchen gezwungen ist.

Gegenüber einem so grossen Vorteil verlieren die Uebelstände, die nach den Ansichten der Gegner während der Operation oder der Wundheilung sich ereignen können, viel von ihrer Bedeutung. Vor allem will ich bemerken, dass der grössere Teil derselben, wie z. B. Entzündungen in den zurückgebliebenen Kapselresten, in den Sehnenscheiden, Eitersenkungen, subfasciale Abscesse, die verdoppelte Gefahr der Osteomyelitis durch das Vorhandensein von 2 Knochensägeflächen etc. nach der Einführung der Antisepsis keine Bedeutung mehr haben. Und schliesslich beschränkt sich die so oft eingewendete Schwierigkeit der Operation durchaus auf die Durchsägung der Patella, denn bis auf diesen Akt ist alles dem vollkommen gleich, was bei jeder Amputation geschieht. Allein in Wirklichkeit existiert diese Schwierigkeit nicht und die Sägefläche der Patella wird auch immer zur Bedeckung der Femursägefläche hinreichen, wenn nur der Operateur bei der Durchsägung des Femur darauf achtet, dass letztere an der passenden Stelle geschehe. Wenn man auch nur ein einziges Mal die Gritti'sche Operation, z. B. nach dem an der Tübinger Klinik geübten Verfahren ausgeführt oder derselben beigewohnt hat, kann man sich sehr leicht überzeugen, wie gut der Patellarlappen an dem Femurende sich anlegt und fest daran haftet, so dass, um ihn davon zu entfernen, eine aktive Kraftanwendung notwendig ist. Uebrigens lässt sich auch die Anheftung der Patella auf der Sägefläche des Femur absolut sicher bewirken, wenn man entweder, wie an der Klinik des Herrn Prof. Bruns, die Kniescheibe an dem Femurende perkutan annagelt, oder, um sogar die Entstehung jener kleinen Narbe auf der unteren zum Tragen der Körperlast bestimmten Stumpffläche zu verhüten, nach dem heutigen Verfahren des Herrn Prof. Gritti durch eine Knochensutur am unteren Rande, indem man mit einer metallenen Schlinge, deren Ende zwischen den Säumen der hinten gelegenen Amputationswunde hervorragen, den Femur vom unteren Rande zur Sägefläche und die Kniescheibe von der Sägefläche zum unteren Rande durchsticht.

Es bleiben nun noch die Einwürfe bezüglich der langen Heilungsdauer und der Gefahr der Lappengangrän zu erörtern.

In der That ist die Heilungsdauer dadurch verlängert, dass bis zur definitiven Heilung die feste Verwachsung der Patella mit dem

Femur abgewartet werden muss. Allein dieser Nachteil ist mehr scheinbar als wirklich. Ried konnte bei seinen Fällen 40 Tage nach der Operation die absolute Unverschieblichkeit der Patella an dem Femur konstatieren und macht darauf aufmerksam, dass diese Untersuchung von ihm meist erst spät vorgenommen wurde, als nämlich über das Verwachsensein der Knochen kein Zweifel mehr existieren konnte. Die von Prof. Bruns Amputierten verliessen, mit einer Gypskappe am Stumpfe versehen, die Klinik im Durchschnitt 20 Tage nach der Amputation, und man konnte dann schon das genügende Festhaften der Patella am Femur konstatieren. Und es ist ein solches Vorgehen gerechtfertigt, da nur der Zeitaufwand bei der Heilung der äusseren Wunde wesentlich massgebend sein muss; nach Vernarbung dieser letzteren sind wir berechtigt, ohne Gefahr den Operierten aus der Behandlung zu entlassen, in der Gewissheit, dass bald nachher auch das Zusammenschmelzen beider Sägeflächen innerhalb des Schutzverbandes eine vollendete Thatsache sein wird. Während dieser zweiten Zeitperiode ist der Operierte gar nicht ans Bett gezwungen, kann vielmehr mit den Krücken herumgehen, kurz er befindet sich genau in dem Zustande eines am Oberschenkel nach dem gewöhnlichen Verfahren Amputierten.

Was die Gefahr der Lappengangrän anbelangt, so wissen wir, dass die Gefahr der Randnekrose der Hautlappen bei allen Amputationsmethoden besteht, und dass besonders bei der Bildung eines einzigen grossen und langen Hautlappens sogar Gangrän des ganzen Lappens zuweilen eintritt. Nun kann ich aus der Statistik der in dieser Zeitperiode von Ried, Trendelenburg, Albert und P. Bruns vorgenommenen Gritti'schen Operationen nur zwei Fälle entnehmen, wo Lappengangrän erwähnt wird, und zwar in einem Falle (Albert) bei einem sehr herabgekommenen Diabetiker, der schon wegen Gangraena pedis operiert worden war, und in einem zweiten (Trendelenburg), der wegen traumatischer Gangrän des rechten Unterschenkels operiert worden war; bei letzterem trat an der Hinterfläche des Stumpfes, wo schon bei der Operation die Weichteile mit übelriechendem Serum infiltriert waren, eine handbreite Gangrän der Haut ein. Auch in der Statistik von Uhl finden wir die Lappengangrän nur zweimal als Komplikation erwähnt unter 23 Gritti'schen Operationen, einmal (Bardeleben) Gangrän des vorderen Lappens nach schwerer Sepsis der Amputationswunde, ein anderes mal (Kubar) Gangrän des stark gequetschen und ekchymoti-

schen Hinterlappens, da die Operation wegen Zermalmung des Unterschenkels vorgenommen worden war. Und so werden wir durch die Betrachtung aller dieser Fälle vielmehr dazu veranlasst, die Gritti'sche Operation als diejenige anzusehen, die unter den verschiedenen Amputationen der unteren Extremität die günstigsten Bedingungen aufweist, um das Eintreten der Lappengangrän hintanzuhalten. Gewiss aber steht dieselbe in dieser Hinsicht weit höher als die Carden'sche Amputation und die Kniegelenks-Exartikulation, welche, wie wir aus den Statistiken entnehmen, unter all den Gliedabsetzungen diejenigen sind, die den höchsten Prozentsatz bezüglich der Lappen-Gangrän bieten. Bei diesen beiden Operationen wirken Grösse und Länge des Lappens, die Dünne der Haut, die auf eine verhältnismässig grosse Knochenfläche direkt zu liegen kommt, sicherlich ungünstig auf die Ernährung des Hautlappens ein. Dagegen behält bei der Gritti'schen Operation die Haut des Lappens ihre Beziehungen zu den untergelegenen Teilen unverändert bei, so dass ihre Ernährung nicht nur von der Basis, sondern auch von der Unterlage fast in deren ganzen Ausdehnung fortbesteht.

Und da wir hier in einen Vergleich zwischen der Gritti'schen, der Carden'schen Operation und der Kniegelenks-Exartikulation — die einzigen konkurrierenden Verfahren — eingetreten sind, so anerkenne ich zwar einerseits bei den zwei letzterwähnten Verfahren den übrigens nicht zu grossen Vorteil eines um 2—3 cm längeren Stumpfes, kann aber andererseits nicht umhin, zu Ungunsten der Kniegelenks-Exartikulation die Häufigkeit der Lappengangrän, sowie einen auch der transcondylären Amputation eigentümlichen Nachteil hervorzuheben, nämlich die Schwierigkeit, einen so grossen Lappen mit gesunder Haut zu bekommen, wie bei dieser Operation erforderlich ist, um die Möglichkeit zu vermeiden, dass die Narbe auf eine dem Druck ausgesetzte Stelle zu liegen komme. Und zu Ungunsten der transcondylären Amputation ist die Thatsache zu betonen, dass man bei dieser eine ziemlich ausgedehnte Knochenwundfläche setzt, die ohne alle Periostbedeckung nur von Haut und Unterhautzellgewebe überzogen wird, was vielleicht den von Volkmann bei seinen Operierten konstatierten Nachteil erklärt, dass einige derselben nach einer gewissen Zeit nicht mehr sich auf das Stumpfende stützen konnten, da der Stumpf der Atrophie verfallen und konisch, wie bei einer gewöhnlichen Amputation des Oberschenkels, geworden war.

Uebrigens habe ich bei der Empfehlung der Gritti'schen Operation durchaus nicht die Absicht, die Carden'sche oder die Kniegelenks-Exartikulation zu bekämpfen. Jedes dieser 3 Verfahren besitzt seinen speziellen Wert und seinen Platz in der chirurgischen Praxis. Es hängt nur von den besonderen Umständen des einzelnen Falles ab, ob die eine oder die andere dieser Methoden in Anwendung zu bringen ist. Wie es Fälle gibt — gewiss die zahlreichsten —, wo die Gritti'sche Amputation angezeigt ist, so bieten sich sicherlich auch andere, in denen der Chirurg zur Kniegelenks-Exartikulation schreiten darf, und noch andere, wo er sich genötigt sieht, die transcondyläre Amputation mit V. Bruns'schem Vorderlappen vorzuziehen, oder, wenn auch die Haut auf der Patella nicht zu verwenden ist, dieselbe mit grossem Hinterlappen in Anwendung zu bringen.

Zum Schluss noch ein Wort über die Frage der Anwendbarbeit des Gritti'schen Verfahrens in der Kriegschirurgie. Nach dem, was ich eben gesagt, halte ich es ganz für nutzlos, viel Worte darüber zu verschwenden, um den Wert desselben als kriegschirurgisches Verfahren nachzuweisen. Die verschiedenen dagegen erhobenen Einwendungen wurden von mir bereits oben bestritten, es verdient nur jene in Betreff der eventuellen Verschiebung der Patella während des Transportes des Operierten eine Beachtung. Während es nämlich in der Zivilpraxis gleichgültig bleibt, ob die Patella am Femur durch eines der oben erwähnten Mittel fixiert wird oder nicht, wird es dagegen in der Kriegspraxis durchaus notwendig sein, die Fixierung der Patella nach dem Vorgange von Bruns durch Annagelung zu sichern.

Wenn ich schliesslich noch die Indikationen der Gritti'schen Amputation kurz berühren soll, so können zur Ausführung der Operation folgende Affektionen Anlass geben. Zunächst schwere komplizierte Frakturen oder Schusswunden des Unterschenkels mit Zerreissungen der grossen Gefäss- und Nervenstämme; Zermalmungen des Beines durch Ueberfahren, Maschinenverletzungen. Ferner diffuse, phlegmonöse Vereiterungen und Verjauchungen in den Weichteilen und Knochen des Unterschenkels, wenn sie das Leben des Kranken direkt bedrohen und durch das antiseptische Verfahren nicht mehr zu bekämpfen sind. Ferner Gangrän des Unterschenkels, chronische, ausgedehnte, durch die Plastik nicht zu dauernder Heilung zu bringende Beingeschwüre; desgleichen maligne Geschwülste nament-

lich der Unterschenkelknochen, sowie schwere Formen von Elephantiasis.

Bei den Verletzungen und Erkrankungen des Kniegelenkes, die die Absetzung des Gliedes erfordern, können wir noch zum Gritti'schen Verfahren greifen, wenn nur die Haut der Vorderseite des Kniees und die Patella gesund sind. Daher können wir auch bei schweren penetrierenden Schussverletzungen des Kniegelenkes mit Durchbohrungs- und Sprengfrakturen der Femurcondylen oder bei schweren irreponiblen, zu Gangrän führenden Knieverrenkungen etc. unter oben erwähnten Umständen das Gritti'sche Verfahren vornehmen. Und so sind wir auch vollkommen berechtigt, bei Kniegelenkstuberkulose, sobald die Haut an der Vorderfläche sowie die Sägefläche des Femur und der Patella unversehrt sind und man die Synovialis samt ihrer Ausbuchtung unter dem Quadriceps extirpiert hat, die Gritti'sche Amputation auszuführen.

Hiermit schliesse ich diese Arbeit, indem ich die angenehme Pflicht erfülle, dem hochgeehrten Herrn Prof. Bruns für die Ueberlassung der angeführten Fälle und die Anregung zu dieser Arbeit meinen besten Dank auszusprechen.

AUS DER

TÜBINGER CHIRURGISCHEN KLINIK

DES PROF. DR. BRUNS.

VII.

Ueber die Endresultate der Resektion des Kniegelenks.

Im Anschluss an 132 Operationen aus der Bruns'schen Klinik.

Von

Dr. Alfred Bothe,

früherem Prosektor an dem anatomischen Institut zu Tübingen.

Die vorliegende Arbeit soll einen Beitrag zur Lösung der gegenwärtig vielfach diskutierten Frage über den Wert der Resektion des Kniegelenks, insbesondere bei Tuberkulose, liefern. Diese Frage ist noch eine offene und wegen der Häufigkeit der Kniegelenks-Tuberkulose praktisch sehr wichtige. Denn während diese Operation im letzten Dezennium unter dem Einfluss der Antiseptik einen grossen Aufschwung genommen hatte, ist sie in neuester Zeit, mit Rücksicht auf ungünstige Erfahrungen bezüglich der nachträglichen Verkürzung und Winkelstellung des Gelenks, wieder stark in Misskredit gekommen. Hat doch sogar v. Volkmann geraten, bei Kindern die Kniegelenk-Resektion zu Gunsten der Arthrektomie möglichst ganz zu vermeiden.

So hängt denn also die Entscheidung der Frage wesentlich von den Endresultaten der Operation ab, welche namentlich bei Kindern, möglichst lange Zeit nach der Operation zu ermitteln sind.

Von diesem Gesichtspunkte aus habe ich das reichhaltige Material der Tübinger Klinik aus der antiseptischen Zeit verarbeitet.

Im ganzen lagen bis Mitte 1888 vor 121 totale Resektionen (d. h. Operationen, bei denen durch Säge oder Messer zwei kongruente Sägeflächen an den Gelenkenden von Femur und Tibia geschaffen sind) sowie 18 partielle Resektionen und Kapselexstirpationen an 132 Patienten. Von allen diesen Fällen habe ich bezüglich des weiteren Verlaufs Nachforschungen angestellt und war in der glücklichen Lage, über sämtliche Patienten, mit Ausnahme von nur 4 Fällen, teils durch Nachuntersuchung teils durch briefliche Nachfrage das Endresultat feststellen zu können. Namentlich konnte ich in allen denjenigen Fällen, in denen die Operation bei Kindern vorgenommen war, und seither eine Reihe von Jahren verflossen war, selbst die Nachuntersuchung vornehmen, und zwar im ganzen bei 58 Fällen. Beispielsweise geschah die Nachuntersuchung bei

1	im	Alter	von	2	Jahren	Resecierten	nach	14	Jahren		
6	„	„	„	7	„	„	„	5— 9	„		
2	„	„	„	9	„	„	„	8	„		
2	„	„	„	10	„	„	„	5— 7	„		
4	„	„	„	11	„	„	„	5— 9	„		
2	„	„	„	12	„	„	„	7—12	„		
1	„	„	„	13	„	„	„	12	„		
5	„	„	„	11	„	„	„	5	„	u. s. w.	

Die Indikationen zur Resektion war 129mal eine bestehende Gelenktuberkulose, 11mal eine neben schlechter Stellung bestehende Ankylose des Gelenks, welche einmal nach Osteomyelitis der Tibia, in den übrigen Fällen nach Ausheilung von Gelenktuberkulose sich ausgebildet hatte.

Die Operierten verteilen sich folgendermassen nach Alter und Geschlecht.

Alter	männlich	weiblich	zusammen
1— 5	3	2	5
6—10	25	11	36
11—14	13	11	24
15—20	21	13	33
21—30	13	11	24
31—40	5	4	9
Summa	80	52	132

In der folgenden Tabelle wollen wir die Formen der Tuberkulose, wie sie bei den verschiedenen Operationen gefunden wurden, einordnen, nach Ausschluss der Fälle, die nicht mit hinreichender Genauigkeit beschrieben waren:

	1—17 J. Anzahl	%	Ueber 17 J. Anzahl	%	Zusammen Anzahl	%
Synovial	10	= 15	9	= 15	19	= 15
Ossal	36	= 53	33	= 59	69	= 55
Mittelform	15	= 22	10	= 17	25	= 20
Ausgeheilt	7	= 10	5	= 9	12	= 10
	68		57		125	

Dabei sind unter „synovial" diejenigen Formen gerechnet, wo die Synovialis granulös, die Gelenkenden entweder ganz intakt oder nur mit Granulationen bedeckt waren. „Ossal" sind genannt die Formen, wo sich tiefe ulceröse Zerstörung der Gelenkenden oder centrale Caries derselben fand. Als „Mittelform" sind diejenigen bezeichnet, wo sich die Gelenkenden ganz oberflächlich ulcerös fanden. Was bei dieser Zusammenstellung zunächst auffällt, ist der geringe Unterschied in der Häufigkeit des Vorkommens der einzelnen Formen bei jugendlichen und erwachsenen Individuen. Unsere Zusammenstellung bestätigt übrigens Volkmann's Angaben über das Ueberwiegen der ossalen Form über die synoviale. Rechnet man unsere „Mittelform" zur „synovialen" hinzu, so stimmen unsere Zahlen mit denen aus der Kieler Klinik [1]) ziemlich überein.

Die zur Verwendung gekommene Technik der Operation unterscheidet sich in der Hauptsache nicht von der allgemein anerkannten und üblichen, und die für dieselbe massgebenden Grundsätze sind von Herrn Prof. Bruns in diesen „Beiträgen" erörtert worden [2]). Durchgängige Anwendung der Narkose und der künstlichen Blutleere; Eröffnung des Gelenks durch Schnitt auf der Vorderseite desselben, bei 101 Resektionen 62mal durch das Lig. patell. mittelst untern Bogenschnitts, 27mal durch die Quadricepssehne mittelst oberen Bogenschnitts, 12mal kam der Querschnitt über die Patella mit Durchsägung derselben zur Verwendung. Im allgemeinen wurde derjenige Schnitt gewählt, durch den man glaubte, die grösste Ausdehnung der Erkrankung zu treffen, jedoch der Schnitt durch das Ligam. patell. bevorzugt, wenn nichts für einen anderen zu sprechen schien.

Nach Zugänglichmachung der knöchernen Gelenkenden folgt die Entfernung von Teilen derselben nach Massgabe ihrer Erkrankung. Man bemerkt hier das mit den Jahren zunehmende Bestreben, möglichst wenig wegzunehmen; erst von Anfang 1882 ab beschränkt

1) Mitteilungen aus der chirurg. Klinik zu Kiel. Heft 4.

2) Bruns. Zur Technik der Kniegelenks-Resektion bei fungöser Erkrankung. Diese Beiträge. Bd. I. S. 360.

man sich, namentlich bei Kindern, möglichst auf die Fortnahme dünner Scheiben und schabt tiefer in den Knochen eindringende Herde mit dem scharfen Löffel aus; von 1884 ab findet einigemal das Verfahren Anwendung, keine Sägefläche zu schaffen und nur den scharfen Löffel anzuwenden, nachdem man es in früheren Jahren schon zweimal mit ungünstigem Erfolg (bei Benzing und Kentner), allerdings ohne vollständige Eröffnung des Gelenks versucht hatte. Die Absägung der Knochen wurde vorgenommen stets in einer zur Längsaxe des Knochens senkrechten Ebene, nur in sieben Fällen wurde davon abgewichen: 6mal wurde der Femur konvexcylindrisch mit sagittaler Axe des Cylinders und die Tibia dem entsprechend konkav gesägt, einmal bekam das Femurende die Form eines vorspringenden, das Tibiaende die Form eines einspringenden Winkels. In der Regel wurde eine vollständige Gradstellung des Beines angestrebt und nur in einigen Fällen, wo die Spannung der hinteren Weichteile dieselbe nicht gestattete, eine Ausnahme gemacht und geringe Flexionsstellung belassen. Diese Fälle werden genau besprochen unter den nach der Resektion vorkommenden Winkelstellungen. Ausser den Knochenenden wurde die Patella fast stets entfernt; 6mal wurde von ihr nur die Gelenkfläche entfernt, 4mal wurde sie subperiostal reseciert, 5mal ganz erhalten. Entfernt wurde sie auch in den 12 mit Querschnitt durch die Patella operierten Fällen ganz oder teilweise, weil sie sich erkrankt zeigte, bis auf 3 Fälle; von diesen letzteren ist einer wegen Recidiv amputiert; in einem musste gleichfalls wegen Recidiv die Patella nachträglich noch exstirpiert werden, und nur Fall Lösch wurde mit intakter Patella geheilt. Die zwei anderen Fälle mit erhaltener Patella sind Gsell und Kurz; Gsell ist geheilt, Kurz hat ein Recidiv. Ein anderer als ästhetischer Vorteil der Erhaltung der Patella, der allerdings bei Gsell hervortritt, dass die Form des Knies gewahrt wird, lässt sich nicht finden; dieser dürfte wohl für die Erhaltung nicht massgebend sein. Es ist deshalb bei den Totalresektionen seit mehreren Jahren die Patella immer entfernt und der Volkmann'sche Querschnitt nur mehr dann gewählt worden, wenn die Operation zunächst als Arthrektomie begonnen werden sollte; musste dann zur Totalresektion übergegangen werden, so wurden die beiden Hälften der Patella nachträglich exstirpiert.

Die Entfernung der erkrankten Weichteile wurde mit den Jahren in zunehmender Genauigkeit ausgeführt, von 1883 ab erst wird sie so recht „im Gesunden" vorgenommen. Doch zeigen die gleichfalls

guten Resultate der früheren Jahrgänge, was die Ausheilung der Lokaltuberkulose betrifft, dass doch wohl nicht so eminent viel davon abhängt für die Ausheilung, jedes Granulationskörnchen zu entfernen. Der obere und hintere Recessus wurde stets typisch entfernt, wenn er sich erkrankt zeigte. Die durchschnittenen Weichteile, wie auch die etwa noch vorhandene durchschnittene Patella, wurden seit einer Reihe von Jahren mit versenkten Catgutnähten vereinigt und zwar, da meist die Patella entfernt war, der Stumpf des Ligam. patell. mit der Quadricepssehne. Die Knochen werden mit 1—2 Stahlnägeln genagelt, während man sie früher hin und wieder mit Catgut genäht hatte. Eine weitere Fixation wurde den Knochen zu Teil durch die stets angewandte hintere Schiene; von 1883 an wurde das ganze Bein sofort nach der Operation in einen über Schiene und Verband weggehenden cirkulären Gypsverband eingeschlossen. Drainiert wurde bei sämtlichen Operationen aus seitlichen Knopflöchern, während die Wunde selbst ganz durch die Naht vereinigt wurde, und zwar in den ersten Jahrgängen mit weit abstehenden wenigen Nadeln, später immer exakter.

Der erste im Dauerverband von 4 Wochen per primam geheilte Fall war Frey im Jahre 1879; in neuerer Zeit erfolgt der Verbandwechsel in der Regel nach 2—3 Wochen, um Suturen und Drains und meistens auch die Nägel zu entfernen.

Die Anwendung der Antiseptica und ihr Einfluss auf die Wundheilung mit der fortschreitenden Uebung in der Anwendung derselben zeigt sich aus folgender Uebersicht:

I. Periode der Versuche mit Lister'schem Carbolverbande und häufigem Verbandwechsel 1875—78:

Geheilt p. I 1 = 8%
„ p. II 12 = 92%.

II. Periode der Carbol-Antiseptik mit Dauerverbänden 1879—82:

Geheilt p. I 8 = 44%
„ p. II 10 = 56%.

III. Periode der Antiseptik mit Sublimat und Trockenverbänden mit Holzwatte 1883—88:

Geheilt p. I 73 = 91%
„ grösstenteils p. I 3 = 4%
„ p. II 4 = 5%.

Einen Ueberblick im ganzen und grossen über die erhaltenen Heilungs-Resultate gewährt folgende Tabelle:

Lebens-Alter	Geheilt	Amputiert	Gestorben
1— 5	5	—	—
6—10	35	1	—
10—14	23	1	—
15—20	31	2	1
21—30	22	2	—
30—40	7	2	—
Summe	123	8	1
		132	

Unsere genauere Betrachtung der Resultate und Folge-Erscheinungen wollen wir anstellen im Anschluss an folgende Fragen:

1. Wie gross ist die Lebensgefahr?

2. Inwieweit wird unsere Operation der Aufgabe gerecht, die Gelenktuberkulose zur Ausheilung zu bringen?

3. Welches sind die funktionellen End-Resultate?

Zunächst die Lebensgefahr: Gestorben „post operationem" ist einer (Huber) an Nephritis, „propter" keiner, Mortalität der Resektion also gleich Null. Vorhanden war Lebensgefahr 2mal und wurde Indikation zur Amputation: bei Benzing septisches Fieber, Amputation 14 Tage post. op.; bei Schaible Phlegmone, Amputation 9 Tage post. op.; sämtliche wurden geheilt entlassen.

Zur Beantwortung der Frage inwieweit die typische Total-Resektion ihrem Zwecke, die Ausheilung der Gelenktuberkulose zu bewirken, gerecht wird, stehen uns 83 Fälle zu Gebote, welche vor mehr als einem Jahre (bis Juli 1887) operiert worden sind. Die neueren Fälle müssen wir ausschliessen wegen der Kürze der verflossenen Zeit, ferner ist auszuschliessen Huber wegen Todesfalls. Vollständig und dauernd geheilt von diesen 83 Fällen sind 72 = 87%, und zwar 45 (54%) ohne Fistel zu bekommen, 27 (33%) mit zeitweiser Fistel, welche bis zu ihrer Heilung noch 1—21 Monate lang bestand. Nachoperiert von diesen sind 7: 5 Schabungen, 1 Patella-Exstirpation, 1 Recidiv-Operation mit dem Meissel.

Von den 11 Fällen, in denen die Resektion eine Heilung nicht zu Stande brachte, sind 5 = 6% wegen fortbestehender, resp. recidivierender Lokaltuberkulose amputiert worden; in 6 Fällen = 7% bestehen Fisteln seit 4—10 Jahren, ohne zur Heilung gekommen zu sein.

Ueber die bis zum angegebenen Termin gemachten Arthrektomien bei Kindern hat Mandry[1]) berichtet. Die beiden partiellen Resektionen bei Erwachsenen Benzing und Kantner mussten beide amputiert werden.

1) Diese Beiträge. Bd. III.

Die Gesamtzahl der nachträglich Amputierten beträgt 9 = 6,8 Procent der Resecierten. Bei dieser Zahl ist in Betracht zu ziehen die grosse Einschränkung, in der die Amputation bei Gonitis tuberculosa gemacht wurde, und die grosse Ausdehnung auch für recht verzweifelte Fälle, die der Resektion gegeben worden ist. In den letzten Jahren ist wegen Kniefungus bei Kindern und jugendlichen Individuen gar nicht amputiert worden.

Name Alter	Amput. wie lange nach der Resektion	Indikation zur Amputation	Entlassen	Weiteres Schicksal
Benzing, 21 J.	14 Tage	Septisches Fieber.	Geheilt.	Starb nach 5 1/2 Jahren an Abscessen.
Wetzler, 33 J.	3 Mon.	Recidiv in den Weichteilen u. zwisch. d. Knochenenden	„	Starb nach 8 Monaten an der Auszehrung.
Kienzle, 18 J.	3 Mon.	Recidiv in den Weichteilen und Knochen	„	Starb nach 2 1/2 Jahren an der Auszehrung.
Schlee, 12 J.	5 Mon.	Recidiv in den Weichteilen u. an der Sägefläche	„	Starb nach 6 Jahren an Abscessen.
Kentner, 16 J.	2 3/4 J.	Recidiv in den Weichteilen	„	Nach 5 1/2 Jahren noch gesund u. arbeitsfähig.
Böckler, 25 J.	6 Mon.	Recidiv in den Weichteilen, Sägefl. u. Knoch. gesund.	„	Nach 2 Jahren gesund.
Ortlieb, 18 J.	6 Mon.	Recidiv in den Weichteilen u. zwischen d. Sägeflächen.	„	Fehlt Nachricht.
Woll, 9 J.	12 Woch.	Recidiv in den Weichteilen u. zwischen d. Sägeflächen.	„	Noch 1 Jahr gesund.
Schaible, 33 J.	9 Tage	Phlegmone.	„	Fehlt Nachricht.

Inwieweit mit der Beseitigung der Tuberkulose des Kniesgelenks auch ein Freisein des ganzen Körpers von Tuberkulose erzielt worden ist, lässt sich aus vorliegendem Material nicht konstatieren, da man nicht weiss, ob die Knietuberkulose die einzige lokalisierte Tuberkulose in jedem Falle war. Gestorben sind von den 96 Resecierten bis Ende 1886 9 (darunter 3 Nachamputierte) und zwar an Tuberkulose der Lungen 2, der Meningen 4, Abscessen der Weichteile 1, Nephritis, „Halsbräune“ 1; schwer krank sind 4, davon an Lungentuberkulose 1, an anderweitiger mehrfacher Lokaltuberkulose 2, an Peritonitis 1.

Unsere Erfahrungen lauten somit bezüglich der beiden ersten Punkte ausserordentlich günstig: die Lebensgefahr von Seiten der Operation ist gleich Null, die Zahl der Primaheilungen beträgt 91 Procent, die der defi-

nitiven Ausheilungen der Gelenktuberkulose mit Erhaltung des Gliedes 87 Procent.

Wie verhält es sich nun mit dem 3. Punkte, den funktionellen Endresultaten? Um diese Frage zu entscheiden, müssen wir den Zustand, in dem das operierte Glied längere Zeit nach der Resektion sich befindet, sowie seine Gebrauchsfähigkeit eingehender untersuchen.

Die Totalresektion des Kniegelenks bezweckt eine knöcherne Vereinigung des Femur und der Tibia. Unter 107 Totalresektionen, nach welchen hinreichend lange Zeit verflossen ist, trat diese Synostose 105mal ein, nur in 2 Fällen blieb dieselbe aus und statt deren eine minimale Beweglichkeit zurück. Ellinger hat 2 Jahre post resect. eine ganz geringe aktive Beweglichkeit, welche aber doch deutlich ist und hingereicht hat, den Quadriceps, besonders das Caput externum vor einer stärkeren Atrophie zu bewahren; die Beweglichkeit ist zu gering, um beim Gehen eine Rolle zu spielen. Kessberger hat 4 J. post resect. zwischen beiden Gelenkenden eine nachgiebige Bandmasse, welche ziemliche Exkursion der Tibia gestattet; das Bein ist infolge dessen unbrauchbar. Dass unsere Nachbehandlung die knöcherne Vereinigung nur begünstigt, nicht veranlasst, dafür spricht, neben der Analogie der Knochenbrüche, das Eintreten derselben auch in den Fällen, wo eine regelrechte Nachbehandlung nicht durchgeführt werden konnte. Ueber die näheren Umstände der knöchernen Vereinigung sind wir noch wenig unterrichtet; ein sprechender Beweis ist die ausserordentlich grosse Meinungsverschiedenheit über den Zeitpunkt des Zustandekommens derselben. Zudem sind die Angaben über bestehende knöcherne Vereinigung wertlos, wenn sie nicht auf einer in Narkose gemachten Untersuchung fussen; man kann überrascht werden durch die leichte Nachgiebigkeit in Narkose in Fällen, die vor derselben eine solche nicht konstatieren liessen. Ich möchte den durchschnittlichen Eintritt der vollständigen Verknöcherung nicht vor Ablauf eines Jahres ansetzen, oft genug dauert es ins zweite hinein, ehe es dazu kommt, z. B. die Resektionsstelle bei Reichert, operiert vor 2¼ Jahren, federt noch deutlich. Ausnahmen hiervon kommen jedoch vor, und die Verknöcherung kann recht früh eintreten; in der Regel freilich ist sie erst spät abgeschlossen, so sehr auch die Fälle, wo trotz ausgebliebener Nachbehandlung eine tadellos gewordene Stellung des Beins sich darbietet, für das Vorkommen recht früher Verknöcherung sprechen.

Man ist wohl in der Regel zu der Annahme berechtigt, dass eine knöcherne Vereinigung noch nicht da ist, wenn eine Winkelstellung sich einstellt oder eine bestehende zunimmt; dies findet aber statt noch am Ende des nach der Operation verflossenen Jahres bis zum Ende des zweiten. Die Vereinigungsstelle der Knochen gibt nach unter dem Drucke des Körpersgerwichts, das Bein stellt sich im Knie in eine winkelige Stellung, und zwar meist in Flexionsstellung infolge des Zuges der Flexoren, da ihre Antagonisten des Ansatzes beraubt sind. In dieser Stellung erfolgt dann die Verknöcherung. Immerhin ist es aber nicht von der Hand zu weisen, dass auch nach vollständiger knöcherner Vereinigung eine vorhandene Winkelstellung dadurch zunimmt, dass infolge der veränderten Belastung das epiphysäre Knochenwachstum am hinteren Umfange des Knochens zurückbleibt (König).

Von den 52 Fällen, bei denen die Nachuntersuchung vorgenommen werden konnte, standen in Flexion 27, wobei sich die Winkelstellungen folgendermassen verteilten:

95°	je 1 mal	130°	5 mal
100°		140°	1 „
105°		145°	3 „
110°	3 mal	150°	2 „
115°	2 „	155°	5 „
125°	1 „	160°	2 „

Neben der Flexion war in 10 unter diesen 27 Fällen vorhanden eine Valgumstellung zwischen 8° und 40°, (d. h. Abweichungswinkel der Tibia von der geraden Stellung) und in 3 Fällen eine Varumstellung von 150°, 155° und 170° (innerem Winkel zwischen Tibia und Femur). In 2 Fällen von den 52 bestand eine bedeutende Varumstellung, in 4 Fällen eine Valgumstellung von 30°, 20° und zweimal 15° Abweichungswinkel der Tibia. Die übrig bleibenden 19 Fälle von 52 standen vollkommen gerade. Nehmen wir hierzu 27 Fälle, über deren Stellung schriftliche Nachricht einlief, so erhalten wir folgende Tabelle.

27	in Flexionsstellung	(nach Untersuchung)	43 = 55% in Winkelstellung.
2	in Varumstellung	(nach Untersuchung)	
4	in Valgumstellung	(nach Untersuchung)	
10	„gekrümmt“	(nach Bericht)	
19	exakt gerade	(nach Untersuchung)	36 = 45% in gerader Stellung.
17	„gerade“	(nach Bericht)	

Begünstigt wird das Zustandekommen der Winkelstellung durch späte Verknöcherung der Vereinigungsstelle und frühzeitiges Ablegen des fixierenden Verbandes. Die Zeiträume, wie lange unsere Patienten den Verband getragen haben, variieren von einigen Wochen bis zu 2 Jahren; jedoch kommen keineswegs die längeren Zeiten auf die gerade geheilten und die kürzeren auf die gekrümmten; der Durchschnitt der Nachbehandlungszeit ist bei den geraden wie bei den gekrümmten 6½ Monat, Beweis genug, eine wie grosse Rolle andere Faktoren gegenüber der Nachbehandlung mit fixierenden Verbänden spielen. Zu diesen gehört wohl als hauptsächlichster der zeitliche Verlauf der Verknöcherung: die unvollkommene Antisepsis der Versuchsperiode mit ihrer Eiterung scheint von günstigem Einfluss auf dieselbe gewesen zu sein, da sich in ihr die Resultate bezüglich der Winkelstellung am günstigsten stellen, trotz der sehr kurzen Nachbehandlungszeiten mit fixierenden Verbänden in der damaligen Periode. Von Einfluss ist auch eine nach der Resektion durch ungünstige Adaptionsverhältnisse zurückbleibende Flexionsstellung, die stets Neigung zum Fortschreiten zeigt. In den Fällen, wo die Geradestellung mühsam war, da sich wegen Verkürzung der hinteren Weichteile in der Kniekehle ein Widerstand gegen die Geradestellung fühlbar machte (wie bei Wagner, Haug, Schmid, Roller, Rau, Notter, Buck, Saile) kam meist eine stärkere Stellungsanomalie zu Stande, auch trotz der Tenotomie der Flexoren (bei Wagner und Saile); nur wo zur Erzielung einer geraden Stellung unter diesen Verhältnissen so viel vom Knochen weggenommen wurde, bis dieselbe vollständig hergestellt war, liess sich die Geradestellung durch Gypsverbände auch erhalten (wie bei Wirth und Kögler).

Wenig von Bedeutung war die durch Rotation der Tibia um ihre Längsaxe hervorgebrachte Stellungsanomalie, welche sich fand unter 52 Fällen 7mal nach innen und 1mal nach aussen, und zwar nur bei Fällen mit noch anderen Stellungsanomalien, nicht bei den gerade geheilten; sie betrug in maximo 1mal 30°, in den anderen Fällen bedeutend weniger. Ebenfalls ohne Bedeutung war die Verschiebung der Tibiasägefläche auf der des Femur, welche in der Richtung nach aussen oder hinten und aussen 10mal, nach innen 1mal beobachtet wurde; nach Schätzung wird die Verschiebung nie mehr als ein Drittel der Sägefläche betragen haben.

Mit einer Flexionstellung höheren Grades stets verbunden ist eine Psoaskontraktur geringeren Grades; manchmal schliesst sich

derselben eine Lordose der Lendenwirbelsäule an, welche sich aber stets in sehr bescheidenen Grenzen hält und nur manchmal in die Augen fällt (z. B. bei Knaus).

Die Gesamtsumme der gekrümmten Kniee ist eine nicht unbedeutende und die Grade der Krümmungen manchmal recht bedeutende. Eine Schuld kann der Klinik etwa der zu kurzen Nachbehandlungszeiten wegen nicht zugemessen werden, da hierbei der gute Wille der Patienten eine so grosse Rolle spielt; dass derselbe nicht grösser ist, ist leicht erklärlich. Das Material der Klinik rekrutiert sich aus ganz Württemberg, zum Teil aus ziemlich entfernten Bezirken, dabei ist die Bevölkerung keineswegs wohlhabend; so begnügen sich diese Leute oft genug mit dem klar sichtbaren Erfolg der Beseitigung der Krankheit, teils aus Indolenz, selbst Eigenwilligkeit, wie mehrmals konstatiert wurde, teils aus Armut, welche sie veranlasst, das Reisegeld zum Verbandwechsel in der Klinik oder die Kosten der Nachbehandlung durch den Ortsarzt zu sparen. Ein nicht kleiner Procentsatz der Patienten hat sich nach der Entlassung überhaupt nicht wieder gezeigt und über den zur Neuanfertigung des Gypsverbandes gesetzten Termin hinaus denselben zu Haus getragen, so lange er eben halten wollte [1]).

Zu den Veränderungen, welche wir im Verlauf der Jahre an einem resecierten Beine beobachten, gehört ferner eine Wachstumsstörung des Beines, und zwar fast ausnahmslos im negativen Sinne.

Die Verkürzung hängt von verschiedenen Ursachen ab. Zunächst kommt diejenige Verkürzung in Betracht, die etwa

1) Hier eine Aenderung zu schaffen, wäre wohl nur durch eine Einrichtung möglich, wie sie im Königreich Sachsen besteht. Die entlassenen Patienten bekommen einen Schein mit vom Hospital, worauf konstatiert wird, dass der mit Namen genannte Patient zur Nachbehandlung noch in Behandlung des Hospitals steht und auf einen bestimmten Termin zum Verbandwechsel in die Klinik bestellt wird. Diesen Schein reicht der Patient mit einem Armutszeugnis seiner Ortsbehörde zusammen in der Zwischenzeit bei der Generaldirektion der Staats-Eisenbahnen ein mit der Bitte um freie Fahrt, und diese verfügt die Gewährung derselben durch einen einfachen Vermerk auf dem Hospitalschein des Patienten selbst. Die Gültigkeit auf einen bestimmten Tag und die Einfachheit und Sicherheit der Kontrolle des auf dem Schein angegebenen: „Gypsverband am Knie" oder dergl., welche jeder Schaffner zu üben im Stande ist, schützen die Einrichtung vor jedem Missbrauch. Der Staat wie jede einzelne Gemeinde kann durch Ermöglichung einer geregelten Nachbehandlung und dadurch erzielte Erhöhung der Arbeitsfähigkeit nur Nutzen haben.

schon vor der Resektion an der Extremität vorhanden war, wie es nicht selten der Fall ist. Entstanden kann man sich dieselbe denken durch die oft jahrelange Unthätigkeit des Beines, die der Resektion voraufging, und ferner durch die direkte Schädigung der dem Gelenk benachbarten Epiphysen im Wachstum durch den in ihnen vor sich gehenden krankhaften Prozess. An dem Zurückbleiben im Wachstum vor der Resektion scheint sich die Tibia mehr als das Femur zu beteiligen, auch wenn die Tibia nicht die vorwiegend ergriffene ist; eine Verschmälerung der von aussen fühlbaren Fläche der Tibia lässt sich oft beobachten. Die oft nachzuweisende Verkürzung des Fusses der erkrankten Seite um 1—2 cm beruht auf derselben Ursache. Zweitens ist bei der Verkürzung der Defekt zu berücksichtigen, der bei der Absägung der Gelenkenden aus der Länge der Knochen gesetzt wird. Dabei bleibt es aber nicht, wenn die Resektion zu einer Zeit stattfand, wo der Knochen noch im Wachstum begriffen war: Die resecierte Extremität bleibt mehr oder weniger im Wachstum zurück, das ist der dritte Anteil der Verkürzung. Nach welchen Gesetzen dieses Zurückbleiben erfolgt, wissen wir zur Zeit noch nicht. Kennen wir doch nicht einmal die Werte der jährlichen Zuwachsgrössen für die einzelnen Knochen des Körpers und die einzelnen Lebensjahre. Nur so viel ist im Allgemeinen darüber bekannt, dass, je grösser das entfernte Stück und je jünger das operierte Individuum ist, desto grösser der Wachstumsausfall ist, welcher mit dem Lebensalter zunimmt, bis das Knochenwachstum aufhört. Folgende Tabelle, in welcher wir diejenigen Fälle jugendlicher Individuen zusammenstellen, in denen die Grösse des entfernten Knochenstückes genauer bekannt ist, zeigt, innerhalb welcher Grenzen oben gesagtes gilt.

Name	Abgesägt von Femur u. Tibia	Alter z. Z. d. Resekt.	Jahre seit Resektion	Verkürzg in cm
Bott	dünne Scheibchen	6	5	1
Salzmann	„ „	7	5	1
Schlegel	„ „	8	5	1
Straub	„ „	11	5	5
Rau	„ „	11	5	5
Müller	„ „	11	5	8,5
Wössner	„ „	7	6	3
Ganter	0,75 + 0,5	13	4½	7
Häring	1,5 + 1,5	8	5	4,5
Greiner	2,5 + 1,0	11	5½	10
Troch	2,0 + 0,5	7	7	11
Markwart	2,0 + 0,5	12	7	6
Binder	1,5	10	8	4

Name	Abgesägt von Fem. u. Tibia	Alter z. Z. d. Resekt.	Jahre seit Resektion	Verkürzg in cm
Müller	2,0 + 0,5	6	8	5
Katz	1,5 + 0,5	7	9	12
Aberle	1,5 + 1,5	11	9	10
Schlipf	4 + einige mm	15	10	4,5
Klaiber	3 + 1	15	10	7

Ferner ergibt sich, dass der Wachstumsausfall besonders gross ist, wenn die Epiphysenlinie betroffen wird, wie aus folgender Tabelle zu ersehen ist.

		Alter z. Z. d. Resekt.	Jahre seit Resektion	Verkürzg in cm
Weber	Am Femur bis Epiphyse abgesägt, von Tibia nur die Eminentia intercond. entfernt	2	13½	14,0 + 0,5
Knaus	1,5 cm von Femur, ein Scheibchen von Tibia, an beiden Sägeflächen durch Auskratzung mehrfach die Epiphysenlinie freigelegt	9	9	7
Embacher	3,5 bis 3,0 + 1,5 bis 1,0 an der Tibia die Epiphysenlinie berührt	9	8	19
Motter	1,5 + 1,0 an der Tibia die Epiphysenlinie berührt	7	8	13
Saile	Am Femur Epiphysenlinie sichtbar	11	5	14,5
Kögler	Ziemlich viel entfernt, von Femur bis an die Grenze der Epiphyse	12	4½	12
Kessberger	Femur bis zur Epiphysenlinie abgesägt, von der Tibia schmales Scheibchen	6	4½	9 + 3

Die Verhältnisse der Wachstumsstörung sind verwickelte schon deshalb, weil wir den Einfluss, den die Gelenk-Tuberkulose auf das Wachstum hatte, nicht ermessen können. Derselbe wird sich wohl auch nach der Ausheilung noch fühlbar machen, ebenso wie eine jahrelang beschränkte oder aufgehobene Gebrauchsfähigkeit des Beines auch nach Herstellung der Funktion sich für das weitere Wachstum desselben als ungünstig zeigt. Wie gross der Einfluss dieser Faktoren ist, zeigt z. B. ein von Bruns in seiner „Lehre von den Knochenbrüchen“ [1]) erwähnter Fall eines Mannes mit konservativ behandelter Gonitis tuberculosa, dessen Bein eine Verkürzung von 16 cm aufwies. In der Arbeit von Caumont [2]) ist eine Zusammenstellung von 9 Fällen von konservativ behandelter Gonitis tuberculosa mit Verkürzung bis zu 13,5 cm. Neuer-

1) Deutsche Chirurgie. Liefg. 27. S. 30.

2) Deutsche Zeitschrift für Chir. Bd. XX. S. 137.

dings hat Dollinger[1]) Messungen an 41 mit Kniegelenkstuberkulose behafteten Extremitäten angestellt und konstatiert, dass in allen schwereren Fällen das Glied bis zur Beendigung des Knochenwachstums um mehrere, in einzelnen Fällen um 8—10 cm, einmal sogar um 19,5 cm im Längenwachstum zurückgeblieben ist. Es scheint ferner, als ob die Resektion eines gleich grossen Stückes der Epiphysen aus zwei Knien gleichalteriger Individuen ungleiche Wachstumsstörung im Gefolge haben würde, dass also eine individuell verschiedene Reaktion stattfände auf den gleichen Eingriff. Auch ist es wohl sicher, dass es nicht der gesetzte Defekt allein ist, welcher die Wirkung hervorbringt, sondern dass auch die durch die knöcherne Vereinigung gesetzten Veränderungen der mechanischen und statischen Verhältnisse der Epiphysen an der veränderten Wachstumsenergie Schuld tragen. Dann muss man auch die Winkelstellung, welche gleichfalls durch die Veränderungen der statischen Verhältnisse ihre Wirkung hervorbringt, mit aufzählen unter die Ursachen, welche an dem Zurückbleiben des Wachstums teil haben, mit beweisenden Zahlen lässt sich dies aber nicht belegen.

Die folgende Tabelle enthält sämtliche gemessenen Verkürzungen[2]).

Name	Alter z. Z. der Resekt.	Jahre seit Operat.	Länge des Gliedes: gesunde Seite	Länge des Gliedes: resecierte Seite	Verkürzg in cm
Weber	2	13½	75,0	60,5	14,5
Schmelzle	16	12	88	77	11
Stoll	12	11	82	72	10
Rosenbaum	17	10	72	68	4
Schlipf	15	10	74	69,5	4,5
Klaiber	15	10	83	76	7
Knaus	9	9	80	73	7
Uberle	11	9	75	65	10
Katz	7	9	78	66	12
Embacher	9	8	83	64	19
Müller	6	8	68	63	5
Binder	10	8	82,5	78,5	4
Motter	7	8	77	64	13
Markwart	12	7	79	73	6
Frech	7	7	88	77	11

1) Centralbl. für Chir. 1888. Nr. 49.

2) Gemessen von Trochanter bis Malleolus externus.

Name	Alter z. Z. der Resekt.	Jahre seit Operat.	Länge des Gliedes: gesunde Seite	Länge des Gliedes: resecierte Seite	Verkürzg in cm
Rothfuss	10	6¾	66	65	1
Wössner	7	6	65	62	3
Greiner	11	5½	68	58	10
Müller	11	5	72,5	64	8,5
Rau	11	5	82	77	5
Häring	8	5	67	62,5	4,5
Saile	11	5	79,5	65	14,5
Straub	11	5	85,5	80,5	5
Gsell	14	5	75,5	72	3,5
Schlegel	8	5	67	66	1
Wagner	13	5	83	76	7
Salzmann	7	5	63,5	62	1,5
Keller	13	5	76	69	7
Ringwald	13	5	76	69	7
Bott	6	5	64	63	1
Kögler	12	4½	76	64	12
Kessberger	6	4½	56	44	12
Ganter	13	4¼	82	75	7
Häring	16	2¼	79	73	6
Lösch	11	1¾	71	69,5	1,5
Roth	10	1½	63	61	2
Schmid	12	1	71	63	8
Collin	8	1	58	58	0
Ellinger	23	1	76,5	73,5	2,5
Böhringer	7	1	55	55	0
Wiedmann	21	1	81,5	72,5	9
Wurster	12	1	71	68	3
Fös	16	1	86	82	4
Nägele	23	1	79	78	1
Beck	15	1	74	73,5	0,5
Eisenhard	8	1	53,5	53	0,5
Oberer	22	¾	72	70,5	1,5

Was die Bedeutung der Verkürzung in unsern Fällen betrifft, so lehren dieselben, dass selbst bei Patienten unter 14 Jahren, die vor mehr als 4 Jahren reseciert wurden, falls die Ausdehnung der Resektion auf das Knappste beschränkt wurde, die Verkürzung eine recht geringe geblieben ist; dass bei denjenigen Patienten, bei denen wegen grösserer Ausdehnung der Krankheit mehr entfernt ist, die Verkürzung zwar eine oft beträchtliche ist, aber keineswegs eine solche, um das Bein zu einem unbrauchbaren zu machen; es erfüllte vielmehr in allen Fällen

seine ihm zukommende Thätigkeit in stets hinreichender, meist aber sehr guter Weise. Wir fanden sogar, dass in den Fällen, in denen die Gelenkenden bis zum Sichtbarwerden der Epiphysenlinie abgetragen worden sind, das Bein keineswegs durch Verkürzung zu einem unbrauchbaren Anhängsel geworden ist, sondern lang genug, um seinem Zwecke als Fortbewegungsorgan in hinreichender Weise zu dienen. Das absprechende Urteil Volkmann's über die Knieresektion bei Kindern unter 14 Jahren können wir also nicht als berechtigt anerkennen, und die Operation wird zu Recht bestehen bleiben in allen Fällen, in denen sie behufs Entfernung der erkrankten Knochenteile erforderlich ist.

Weit seltener als eine Verkürzung kommt eine Verlängerung der resecierten Extremität vor, unter 50 Fällen 4 mal = 8 Procent.

Name	Alter z. Z. der Resekt.	Wie viel weggenommen	Jahre seit Operat.	Länge des Gliedes: gesunde Seite	Länge des Gliedes: resecierte Seite	Verkürzg in cm
Wilhelm	13	dünne Scheibchen	5	73	74,5	1,5
Laufer	8	„ „	4½	67,5	68,5	1,0
Reichert	7	„ „	2	62,5	64,0	1,5
Kurz	4½	„ „	1	47,0	48,0	1,0

Ausser der Verkürzung und Steifigkeit ist von Bedeutung für die Resecierten die Winkelstellung, welche an Bedeutung dadurch gewinnt, dass sie Verkürzung schafft oder bestehende vergrössert durch Verkleinerung der Entfernung zwischen Trochanter und Malleolus externus. Je weniger stumpf der Winkel zwischen Femur und Tibia, desto grösser wird die Differenz aus der Summe von Femur- und Tibialänge und die Entfernung der Endpunkte beider.

Wie gross diese Differenz ist, lässt sich leicht berechnen. Die Entfernung von Trochanter und Malleolus ist mit sehr grosser Annäherung gleich der Summe von Femur- und Tibia-Länge mal dem Sinus des halben Flexionswinkels. Dies ergibt für Femur und Tibia = 70 cm, bei 170° 0,3 cm, 160° 1,1 cm, 150° 2,4 cm, 140° 4,3 cm, 130° 6,6 cm. 120° 9,4 cm, 110° 12,7 cm, 100° 16,4 cm Verkürzung, für Femur und Tibia = 80 cm, bei 170° 0,3 cm, 160° 1,1 cm, 150° 2,7 cm, 140° 4,8 cm, 136° 7,5 cm, 120° 10,7 cm, 110° 14,5 cm, 100° 18,7 cm Verkürzung — also recht beträchtliche Werte.

Wir wollen, um ein kurzes Wort dafür zu haben, die Verkürzung in der Länge der Knochen die virtuelle Verkürzung nennen und die Differenz des Abstandes von Trochanter und Malleolus externus auf beiden Seiten die reelle Verkürzung, welche also gleich ist der virtuellen Verkürzung plus der durch die Winkelstellung des Beines hervorgebrachten. Diese reelle Verkürzung ist es, welche für die Brauchbarkeit des Beines die massgebende ist. Ordnen wir in folgender Tabelle die virtuellen Verkürzungen nicht in ihren absoluten Werten, sondern, um Vergleichswerte zu haben, in relativen, als Procente der Länge des gesunden Beines, und daneben die Werte für die reellen Verkürzungen, ebenfalls als Procente der Länge des gesunden Beines, so sehen wir, welche Steigerung die Verkürzungen erfahren können durch das Hinzukommen einer Winkelstellung, in Bestätigung unserer durch Rechnung gefundenen Werte.

Name	Virt. Verkürzg in %	Flexion	G. valg. (* G. var.)	Reelle Verkürzg in %
Böhringer	0	155	15	3,6
Beck	0,6	165	10	5
Eisenhard	1	155	0	8
Vögele	1,5	165	0	4
Schlegel	1,5	160	10	5
Roth	1,5	115	0	20
Rothfuss	1,5	165	*170	4
Oberer	2	0	0	2
Salzmann	2	160	10	6
Lösch	2	155	0	6
Ellinger	3	0	0	3
Wurster	4	5	20	7
Gsell	4,5	0	15	5
Wössner	4,5	130	0	15
Fös	5	0	*175	5
Rosenbaum	5	0	0	5
Binder	5	0	0	5
Rau	6	145	0	10
Schlipf	6	150	12	13
Häring	7	150	0	26
Markwart	7,5	0	*160	8
Häring	7,5	165	0	12
Müller	7,5	95	25	28
Wagner	8	140	0	14
Klaiber	8,5	0	15	10
Knaus	9	145	8	14
Keller	9	150	0	14,5
Straub	11	0	0	11

Name	Virt. Verkürzg in %	Flexion	G. valg. (* G. var.)	Reelle Verkürzg in %
Wiedmann	11	0	0	11
Schmid	11	145	0	20
Müller	11,5	0	30	17
Schmelzle	12	0	0	12
Frech	12	195	0	14
Stoll	12	165	8	17
Aberle	13	115	0	18
Greiner	15	130	0	22
Kögler	16	0	0	16
Katz	16	125	30	25
Motter	17	105	30	35
Saile	18	0	5	18
Weber	20	100	40	38
Embacher	23	155	0	26

Bei einem frisch Resecierten ruht das Gewicht des Körpers auf einem Bein und der zweite Stützpunkt wird gegeben durch Stock oder Krücke; im weitern Verlauf aber der Gehübungen drückt das Gewicht des Rumpfes die nicht unterstützte Seite des Körpers herab, bis die Sohle des Fusses den Boden berührt. Diese Senkung des Beines geht einher mit einer Senkung der einen Seite des Beckens, und zwar erfolgt die Drehung um eine Axe, welche in sagittaler Richtung durch den Mittelpunkt des Femurkopfes des gesunden Beines geht. Die Möglichkeit also, eine Verkürzung auszugleichen, wird abhängen von der Grösse des Winkels, um den sich das Becken zu drehen hat.

Wir müssen also bestimmen, von welchen Grössen die Grösse des Winkels abhängt. Ist C der Schenkelkopfsmittelpunkt der einen Seite, O der der andern, so liegt der Schenkelkopf, wenn sich Bein OP um OQ verkürzt, im Schnitt der Parallele O'Q zu CO mit dem Kreisbogen mit Radius CO und Mittelpunkt C. CO hat sich also um $\sphericalangle \alpha$ gedreht; sin α ist aber gleich $\frac{O'R}{O'C} = \frac{v}{p}$. Die Grösse der Winkel α ist keine unbedeutende. Bei einem Abstand der Mittelpunkte der Schenkelköpfe von 17 cm für Verkürzung 1 cm $\alpha = 3°$, für 2 cm 7°, 3 cm 10°, 4 cm 14°, 5 cm 17°, 6 cm 21°, 7 cm 24°, 8 cm 28°, 9 cm 32°, 10 cm 36°, 11 cm 40°, 12 cm 45°. Aus $\sin \alpha = \frac{v}{p}$ ergibt sich: das Becken muss sich, um einen Aus-



gleich herzustellen, um einen um so grösseren Winkel drehen je grösser die Verkürzung, um einen um so kleineren aber, je breiter das Becken; ohne jeden Belang aber für den Ausgleich ist die Länge der Beine.

Ordnen wir, zum Beweise, dass das Verhältnis der Länge der Verkürzung zur Länge des Beines wirklich belanglos ist für den Ausgleich, die Patienten in zwei Abteilungen von ausgeglichenen und nicht ausgeglichenen und fügen wir hinzu die Zahlen, welche angeben, wie viel Hundertstel die Verkürzung von der Länge des gesunden Beines ist, so erhalten wir die beiden Gruppen: 1) Ausgeglichene, und zwar bei ihnen 0,7, 1, 2, zweimal 3, 3,6, 4, fünfmal 5, dreimal 6, 7, 8,5, 8, 10, zweimal 11, 12, 13, 14,5, 17 % Verkürzung. 2) Unausgeglichene und zwar bei ihnen 10, 12, 13, dreimal 14, 15, 16, 17, zweimal 18, zweimal 20, 22, 25, zweimal 26, 28, 35, 38 % Verkürzung. Wir sehen also 7 Fälle, deren Verkürzung zwischen 10 und 17 % der Länge des gesunden Beines ausmachte, ausgeglichen, und 9 Fälle, deren Verkürzung ebenfalls zwischen 10 und 17 % der Länge des gesunden Beines betrug, unausgeglichen; unter ersteren 7 Fällen sind aber 5 Weiber, während unter letzteren 9 nur 3 sind; siehe Tabelle:

Ausgeglichen			Unausgeglichen		
Klaiber	w.	10	Rau	m.	10
Straub	m.	11	Schmelzle	m.	12
Wiedmann	w.	11	Schlipf	m.	13
Häring	w.	12	Wagner	m.	14
Laufer	m.	13	Frech	m.	14
Keller	w.	14,5	Knaus	w.	14
Müller	w.	17	Wössner	m.	15
			Kögler	w.	16
			Stoll	w.	17

Welche Bedeutung die Breite des Beckens für den Ausgleich hat, kommt zur Anschauung, wenn wir die Verkürzungen nach ihrer absoluten Grösse ordnen; wir sehen dann, dass alle Verkürzungen bis 7 cm sämtlich ausgeglichen sind, es sind dies 20; alle Verkürzungen aber über 12,5 cm sämtlich unausgeglichen, es sind dies 9. 15 Fälle haben wir mit Verkürzungen von mehr als 8 und weniger als 13 cm. Von diesen 15 sind 6 Weiber und 9 Männer; die Weiber haben ihre Verkürzung sämtlich ausgeglichen bis auf eine; die Männer sämtlich unausgeglichen bis auf einen, und zwar ohne dass die Männer vorwiegend die hochgradigen, die Weiber die geringgradigen Verkürzungen besassen, wie folgende Tabelle zeigt.

1. Die Weiber.			2. Die Männer.		
	Reelle Verkürzg			Reelle Verkürzg	
Klaiber	8 cm	ausgeglichen	Laufer	8,5 cm	ausgeglichen
Wiedmann	9	"	Rau	8,5	unausgegl.
Häring	9,5	"	Schlipf	9,5	"
Keller	10	"	Wössner	10	"
Knaus	11	unausgeglich.	Schmelzle	11	"
Müller	12,5	ausgeglichen	Bott	12	"
			Kögler	12	"
			Wagner	12	"
			Frech	12,5	"

Dabei ist noch zu beachten, dass das einzige Weib ohne Ausgleich eine Verkürzung besass, welche den überhaupt unausgleichbaren sehr nahe war, während der einzige Mann mit Ausgleich eine Verkürzung hatte, welche den stets Ausgeglichenen am nächsten war.

In folgender Tabelle sind sämtliche gemessenen Fälle, welche durch Beckensenkung vollständig ausgeglichen waren, aufgezählt:

	Geschlecht	Alter	Reell. Verkürzung in cm		Geschlecht	Alter	Reell. Verkürzung in cm
Wilhelm	w.	18	0,5	Binder	m.	18	4
Eisenhard	w.	9	0,5	Beck	m.	17	4
Kurz	w.	4½	0,5	Lösch	w.	13	4
Oberer	w.	23	1,5	Wurster	w.	13	5
Böhringer	m.	8	2	Straub	m.	16	5
Rothfuss	m.	17	2,5	Häring	w.	16	6
Ellinger	m.	24	2,5	Markwart	w.	19	6,5
Nägele	w.	24	3	Ganter	m.	18	7
Schlegel	w.	13	3	Klaiber	w.	25	8
Gsell	w.	19	3,5	Laufer	m.	12	8,5
Salzmann	w.	12	3,5	Wiedmann	w.	22	9
Rosenbaum	w.	27	4	Keller	w.	18	10
				Müller	w.	16	12,5

In den Fällen, wo die Beckensenkung nicht hinreicht, eine Berührung zwischen Boden und Sohle herzustellen, stellt der den Boden suchende Fuss eine Berührung her, indem er Spitzfussstellung annimmt und die Last des Körpers auf den Metatarsusköpfchen der Zehen ruhen lässt. Eine gewisse Prädisposition und Erleichterung des Zustandekommens der Spitzfussstellung schafft vorhandene grössere Flexionsstellung. Eine Gegenüberstellung jedoch der Individuen mit reellen Verkürzungen zwischen 8 und 12,5 cm

und Vergleichung auf ihre Flexionsstellung und Art des Ausgleichs hin, ob Beckensenkung allein oder Dazukommen von Spitzfussstellung, ergibt nicht, dass die grössere Flexionsstellung einen entscheidenden Anteil gehabt hätte für das Zustandekommen der Spitzfussstellung und Verhinderung der vollen Ausgleichung durch Beckensenkung.

	Ohne Spitzfuss.			Mit Spitzfuss.	
	Reelle Verkürzung	Flexionsstellung		Reelle Verkürzung	Flexionsstellung
Klaiber	8 cm	0°	Rau	8,5 cm	0°
Laufer	8,5	130°	Schlipf	9,5	150°
Wiedmann	9	0°	Wössner	10	130
Häring	9,5	165	Knaus	11	145
Keller	10	150	Schmelzle	11	0
Müller	12,5	0	Bott	12	145
			Kögler	12	0
			Wagner	12	140
			Frech	12,5	195

Einen durch Spitzfussstellung vervollständigten Ausgleich der Verkürzung, wo dieselbe durch Beckensenkung nicht ganz ausgeglichen war, finden wir bei 12 von den gemessenen Fällen, die in in folgender Tabelle vereinigt sind.

	Geschlecht	Alter	Reelle Verkürzg		Geschlecht	Alter	Reelle Verkürzg
Rau	m.	16	8,5 cm	Mössner	m.	13	10 cm
Schmelzle	m.	28	11	Kögler	w.	17	12
Schlipf	m.	25	9,5	Stoll	w.	24	14
Wagner	m.	18	22	Schmid	w.	13	14
Frech	m.	14	12,5	Saile	m.	16	14,5
Knaus	w.	18	11	Häring	w.	13	17,5

Uebrig bleiben 8 Fälle, in denen trotz hochgradiger Spitzfussstellung das Metatarsusköpfchen der grossen Zehe bei gestrecktem gesundem Bein den Boden nicht erreichte, sondern das gesunde Bein eine leichte oder stärkere Flexionsstellung einnehmen musste, damit diese Berührung stattfinden und der Mensch auf beiden Füssen stehen konnte. Die folgende Tabelle enthält diese Fälle zusammengestellt.

	Geschlecht	Alter	Reelle Verkürzg		Geschlecht	Alter	Reelle Verkürzg
Aberle	m.	18	12,5 cm	Embacher	m.	17	22 cm
Bott	m.	11	12	Müller	m.	14	19
Greiner	w.	17	15	Notter	m.	15	27
Katz	m.	16	20	Weber	m.	16	29

Wie an die Flexionsstellung des resecierten Beines infolge der Kontraktur des Psoas die Lordose, so schliesst sich an die Beckensenkung an die Skoliose. Der Grad der Skoliose wächst mit der Zunahme der Verkürzung und nimmt ab mit der Zunahme des Abstandes der Femurköpfe, bleibt aber unabhängig von der Länge der Beine. Wir sehen dies bestätigt darin, dass die Skoliose mit zunehmendem Alter, wenn die Verkürzung eine mit der Länge der Beine verglichen immer grössere wird, nicht auch immer grösser wird, sondern selbst bei recht bedeutender Verkürzung eine bescheidene bleibt, da der grösser werdende Femurkopfabstand den Einfluss des Grösserwerdens der Verkürzung annähernd kompensiert. Die bei unsern Fällen beobachteten Skoliosen waren immer leichte, beinahe alle sehr geringen Grades. Aeusserlich nicht wahrzunehmen war eine Skoliose bei Verkürzungen bis zu 5 cm, auch nicht bei einem nur zwölfjährigen Mädchen; allein bei Eisenhard, einem sehr muskelschwachen Mädchen von 9 Jahren mit nur 1,5 cm Verkürzung, war eine Skoliose da. Erst jenseits 5 cm Verkürzung begann eine leichte Ausbiegung des unteren Teiles der Wirbelsäule nach der resecierten Seite hin, welche meist schon in der Gegend des 12. Brustwirbels zur Körperaxe zurückkehrte, seltener erst höher in der Gegend des 9. Brustwirbels. Eine deutlich sichtbare kompensatorische Ausbiegung der obern Hälfte der Wirbelsäule fand nirgends statt, mit Ausnahme des Falles Weber und Eisenhard; dementsprechend fand sich auch nirgends ein Höherstand der einen Schulter, als bei Weber und Eisenhard. Bei Aberle und Embacher endlich nahm die ganze Wirbelsäule an der Ausbiegung dergestalt teil, dass sie einen nach der resecierten Seite konvexen Bogen bildete, mit entsprechendem Höherstand der Schulter. Bei der Thatsache, dass hier, wo doch die günstigsten Bedingungen vorzuliegen scheinen, es nicht zur Ausbildung einer progredienten Skoliose kommt, muss man namentlich an die Mehrarbeit denken, die die Rückenmuskeln dieser Menschen zu leisten haben, um einen leidlichen Gang zu erzielen. Bei geeigneten Individuen, namentlich fettarmen, muskelkräftigen Knaben, sieht man das Spiel derselben, die jedesmalige Kontraktion des Erector trunci derjenigen Seite, welche das Bein zum Schritt vorstreckt, in einer Weise, wie es sonst nicht so gut zu sehen ist. Bei diesen Kontraktionen auf der resecierten Seite wird jedesmal teils dadurch, dass die Beckenseite etwas gehoben wird, teils durch direkte redressierende Wirkung der Rückenmuskeln, die Skoliose

bei einigen ziemlich, bei andern etwas ausgeglichen. Wie wenig diese statischen Skoliosen Neigung haben, sich zu fixieren, sieht man daraus, dass beim Sitzen sehr oft die Skoliosen, ohne auch nur eine Andeutung zurückzulassen, schwinden, und dies bei Fällen, wo trotz jugendlichen Knochengerüstes eine nicht geringe Verkürzung schon recht lange bestand, so z. B. zeigte Bott, reseciert vor 5 Jahren im 6. Lebensjahr, bei 12 cm reeller Verkürzung (= 20 % der Länge des gesunden Beines) eine Skoliose, welche im Sitzen vollständig schwand.

Neben diesen rein statischen Erscheinungen der Beckensenkung und Skoliose stellen sich aber auch aktive Bestrebungen ein, um die durch die Resektion geschaffenen Veränderungen, namentlich die Steifheit im Knie und Verkürzung des Beines auszugleichen. Schon bei der Beckensenkung ist es das Körpergewicht sicher nicht allein, welche dieselbe hervorbringt, sondern die Muskeln wirken hierzu mit durch Hervorbringen einer Adduktionsstellung des gesunden Beines $\left(\frac{\pi}{2} - \alpha\right)$ und einer Abduktionsstellung $\left(\frac{\pi}{2} + \alpha\right)$ des resecierten. Das Hauptfeld jedoch der aktiven Ausgleichbestrebungen des Körpers liegt beim Gehen. Einundeinhalbes, selbst zwei Jahre vergehen, ehe der Körper diese Aufgabe gelöst und ein befriedigendes Gehen sich wieder hergestellt hat. Das, was man dem Körper leisten kann zur Unterstützung, ist recht wenig. Der erhöhte Schuh ist eine recht zweifelhafte Hilfe; vielleicht lernen die Resecierten mit erhöhtem Schuh schneller gut gehen als die, welche ohne erhöhten Schuh gehen lernen. Aber dass ein Resecierter, der ohne Schuh gut geht, besser daran ist, wie einer, der mit Schuh auch nicht besser geht, daran dürfte wohl kein Zweifel sein. Natürlich gilt die Zurückweisung des erhöhten Schuhes nur für die überhaupt ausgleichbaren Verkürzungen, nicht für die, wo auch durch Beckensenkung und Spitzfussstellung zusammen keine Ausgleichung möglich ist; hier tritt der erhöhte Schuh in sein gutes Recht und ist wohl unentbehrlich. Da aber so hochgradige Verkürzungen erst im Weiterverlauf bei jugendlichen Resecierten eintritt, so dürfte der Grundsatz, einem Resecierten einen erhöhten Schuh zunächst nicht zu geben, im Allgemeinen richtig sein, wenn, wie wir unten zeigen, unsere Resecierten mit Verkürzungen ersten und zweiten Grades, d. h. mit Beckensenkung und Spitzfussstellung, fast ausnahmslos ohne erhöhten Schuh recht gut gingen.

Neben der Verkürzung ist es die knöcherne Vereinigung von

Femur und Tibia zu einem Ganzen, welche dem Körper durch Aenderung des Geh-Mechanismus zu Aenderungen in der Verwendung von Muskelkraft Anlass gibt. Durch die Steifheit im Knie fällt der Anteil weg, den der Quadriceps und die Flexoren auf der Hinterseite des Oberschenkels an der Erzielung der zur Fortbewegung nötigen Kraft nehmen; den Ausfall, soll ein leidliches Gehen möglich sein, müssen die andern am Gehen beteiligten Muskeln decken, und zwar sowohl die noch zur Verwendung kommenden Muskeln des resecierten Beines, als auch die des gesunden. Am resecierten Bein sind es die Gruppen: Ileo-Psoas, Glutaeen, Soleo-Gastrocnemius, denen die Mehrarbeit zufällt. Natürlich können die Muskeln diesen Anforderungen nicht sofort gerecht werden; sie sind teils durch längere Unthätigkeit geschwächt, teils direkt geschädigt durch die Mitleidenschaft, in die jede Gelenkkrankheit die Muskeln erfahrungsgemäss zieht, welche an den das Gelenk bildenden Epiphysen ansetzen; es vergeht längere Zeit, 1—2 Jahre, ehe sich die Muskeln so weit gekräftigt haben und womöglich hypertrophiert sind. So lange dies nicht geschieht, bleibt das Gehen mangelhaft, und man muss sich hüten, dies auf Rechnung der Verkürzung zu setzen; manchmal bleibt es auch bei der Mangelhaftigkeit des Gehens, wenn die Muskeln nicht im Stande sind, das erforderliche Mehr zu leisten. Der Muskel, dem der Hauptanteil zufällt an der Mehrleistung, ist der Ileo-Psoas. Sein Kraftzuwachs lässt sich demonstrieren, indem man die Patienten, auf einem Bein stehend, das andere in der Hüfte möglichst flektieren lässt; es stellt sich dann fast immer ein um 5—20° grösserer Flexionswinkel auf der resecierten Seite heraus, oft aber eine Vermehrung noch um mehr. Die höchsten Werte erhält man, wo eine beträchtliche Flexionsstellung im Knie besteht; doch ist dann ein grosser Teil des Plus auf Rechnung einer bestehenden Psoas-Kontraktur zu setzen. Der Befund jedoch einer ausgiebigeren Flexion in der Hüfte auf der resecierten Seite, auch bei vollständig geradem Bein, spricht genügend dafür, dass jene nicht allein auf diesen Umstand zu beziehen ist. Ist der Flexionswinkel nicht grösser, so ist es oft die Dauer, wie lange das Bein in Flexion gehalten werden kann, welche die grössere Stärke des Psoas auf der resecierten Seite anzeigt. Die älteren Patienten zeigen, wenn man sie diese Bewegungen machen lässt, oft eine erstaunliche Sicherheit in der Beherrschung ihrer Beinmuskeln. Auch der Einwurf, dass die Leute deshalb besser mit dem resecierten Bein flektieren könnten, weil sie auf dem gesunden

stehend, sicherer seien als umgekehrt, lässt sich entkräften, indem man zeigt, dass dasselbe Resultat zu erhalten ist, wenn sie mit den Armen den Körper bequem und sicher fixieren. Eine Kräftigung der Glutaeen dürfte daraus zu schliessen sein, dass sich auf der resecierten Seite die Sehne des Glutaeus medius an seinem Ansatz an den Trochanter ungleich härter und fester anfühlen lässt. Eine Hypertrophie der Wadenmuskulatur habe ich einmal (bei Binder) beobachtet, welche allerdings aussergewöhnlich gut lief; der grösste Umfang der Wade auf der resecierten Seite war 32 cm, auf der gesunden 31 cm. Ist der Körper kräftig genug, von allen diesen Vorteilen Gebrauch machen zu können, so kommt ein Gehen zu Stande, das vom normalen Gang nicht allzuweit entfernt ist. Bleibt aber diese Muskelausbildung am resecierten Bein aus, so fällt dem gesunden Bein der grösste Teil der zu leistenden Mehrarbeit bei der Fortbewegung zu, allerdings zum Schaden der Gleichmässigkeit des Ganges: es zeigt sich Hinken, das überhaupt in der ersten Zeit nach der Resektion vorhanden ist, bis das resecierte Bein seiner Aufgabe gewachsen ist. In der That haben die Resecierten, wenn sie sonst gesund sind, meist ein recht kräftiges, wohl entwickeltes Bein; besonders auffällig war dies bei Weber.

Für das Zustandekommen eines guten Ganges bei steifem Knie scheint eine mässige Verkürzung nicht nur nicht von Nachteil, sondern eher von Vorteil zu sein. Das Vorwärtspendeln des Beines zum Schritt ist erschwert bei steifem Knie; erleichtert wird es durch eine Beckenhebung auf der resecierten Seite. Ist eine Verkürzung nicht vorhanden oder sehr gering, das Becken also annähernd horizontal, so kann bei schnellem Lauf das Vorwärtspendeln des Beines in sagittaler Ebene wegen der mangelnden Kniebeuge nicht ausgeführt werden, dann werfen die Resecierten das Bein in einem Bogen nach auswärts und vorn herum, ähnlich, wie es die Oberschenkelamputierten mit ihrem unbeweglichen Stelzfuss thun. Dass eine geringe Flexionsstellung durch Erleichterung der Abwickelung der Sohle des Fusses vom Boden für einen guten Gang günstig sein solle, habe ich nicht gefunden; ich kann mir auch nicht ableiten, wie es geschehen sollte. Die Abwickelung der Fusssohle vom Boden erfolgt recht glatt und schön auch bei den Geradegeheilten, wenn nur die Resektion genügend lange Zeit her ist und die Muskeln Herr des resecierten Beins geworden sind.

Die Betrachtung des Gangs der Resecierten sondern wir nach den 3 Graden des durch die Verkürzung bedingten Ausgleichs.

Die erste Klasse mit vollständigem Ausgleich durch Beckensenkung (vergleiche pag. 272) zeigt uns (eingerechnet Collin ohne Verkürzung) 26 Fälle, nur 2 davon erhöhten Schuh tragend, einer um 0,5 cm, einer um 3 cm. Der Gang war meist befriedigend, oft sehr gut (z. B. bei Binder, Straub, Böhringer), trotz Verkürzungen bis 12,5 cm. Frei von jedem Hinken waren 16 Fälle von den 21; leichtes Hinken zeigten 2 Fälle (Keller und Ganter) bei grosser Verkürzung; leichtes Hinken zeigten ferner Lösch (noch im Gipsverband nach Streckung aus grösserer Flexionsstellung), Oberer (vor $^3/_4$ Jahr erst reseciert, noch in der Lernperiode begriffen) und Wiedmann wegen mangelnder Uebung im Gehen. Ganz unbefriedigend war das Gehen bei Kurz, Katharina Müller, Klaiber, Wurster, Beck: es sind dies die reinen Valgumstellungen von 15°, 20°, 30° ohne oder mit geringer Flexion. Die anderen Valgumstellungen mit hochgradiger Flexion, um dies gleich vorweg zu nehmen, Katz mit Flex. 125° und Valg. 30°, F. Müller mit Flex. 95° und Valg. 25°, Notter mit Flex. 105° und Valg. 30°, Roth mit Flex. 130° und Valg. 35° zeigten dies nicht.

Die Bewegungshinderung bei reiner Valgumstellung hat ihren Grund in einem sehr starken Anstreifen der Innenseite der Kniee; bei der Valgumstellung kombiniert mit stärkerer Flexionsstellung wird dies vermieden durch starke Rotation des Femur um seine Längsaxe nach aussen. Nicht so, wo nach Resektion neben der Valgumstellung keine weitere Deformität existiert; diese Patienten entbehren sowohl dieses Hilfsmittels der Rotation als auch der Fähigkeit, ihre Kniee in der Art auseinander weichen zu lassen, wie es die Patienten mit beweglichen Genua valga thun. Ferner müssen Patienten mit Genu valgum bei steifem Knie und Verkürzung auch den Ausweg vermissen, ihre Füsse in einiger Entfernung von einander auf den Boden zu setzen und so die Oberschenkel von der Konvergenz zu entlasten, wie Patienten mit beweglichem Genu valgum es bei ruhigem Stehen thun. Durch alles dies wird eine Vergrösserung des Raumes zwischen den Knieen hintangehalten. Zu einer Kalamität für die Betroffenen wird aber dies erst durch die Annäherung der Kniee, die bei jeder Verkürzung des einen Beins zugleich mit der Beckensenkung eintritt.

Vergleiche Figur S. 270. C R ist immer kleiner als C O, d. h. die Femurköpfe rücken der Mittellinie des Körpers näher, also auch die Beine; da die Beine nicht wie auf der Figur parallel, sondern nach dem Boden zu konvergieren, wird der Raum dazwischen nur noch mehr ver-

engt. Dass diese Annäherung an die Mittellinie durchaus keine zu vernachlässigenden Werte repräsentiert, sehen wir, wenn wir sie berechnen als $p - \sqrt{p^2 - v^2}$. Dies gibt für einen Femurkopfabstand von 17 cm bei einer Verkürzung von 1 cm eine Annäherung von 0,03 cm, bei 2 cm eine von 0,12 cm, bei 3 cm eine von 0,3 cm, bei 4 cm eine von 0,5 cm, bei 5 cm 0,8 cm, bei 6 cm 1,1 cm, bei 7 cm 1,5 cm, bei 8 cm 2 cm, bei 9 cm 2,6 cm, bei 10 cm 3,3 cm, bei 11 cm 4 cm, bei 12 cm 5 cm.

Die zweite Klasse mit Ausgleich durch Beckensenkung und Spitzfussstellung (vergl. pag. 273) weist 12 Fälle auf. Ein Teil dieser Patienten erleichterten sich den Gang durch Verringerung der Spitzfussstellung, indem sie gleichzeitig das gesunde Bein in Beugestellung treten liessen; einige gingen auch von der Spitzfussstellung zum vollständigen Sohlengang über unter entsprechender Beugung des gesunden Beins. Ohne Hinken gingen 7 von 12, 3 mit kaum bemerkbarem Hinken, 2 mit deutlichem Hinken. Erhöhten Schuh trugen 6 (um 1 bis 4 cm erhöht), ohne dass ein Einfluss desselben auf den Gang und das Ausbleiben des Hinkens ersichtlich gewesen wäre.

Die dritte Klasse umfasst 8 Fälle, in denen durch Beckensenkung und Spitzfussstellung der Fuss nicht mit dem Boden in Berührung gebracht werden konnte, sondern das Stehen auf beiden Füssen nur durch gleichzeitige Beugung des gesunden Beins ermöglicht wurde (vergl. S. 273). Bei allen war dementsprechend mehr oder weniger Hinken vorhanden; doch in den 3 Fällen (Greiner, Notter, Bott), in denen der Abstand des Metatarsusköpfchens der grossen Zehe vom Boden nur 2—3 cm betrug, war der Gang noch recht befriedigend. Greiner, mit 3 cm Abstand und ohne erhöhten Schuh, hinkte kaum, Motter mit 3 cm Abstand und um 2 cm erhöhtem Schuh hinkte ganz unbedeutend und Bott mit 2 cm Abstand und Schuh von 5 cm hinkte nur etwas. Stärkere Behinderung des Ganges wurde beobachtet bei den 5 Fällen mit grösserem Abstande von 9 und 11 cm (Müller, Embacher, Katz, Aberle); doch hinkte Katz mit gutem Schuh von 9 cm gar nicht; Embacher mit Schuh, Aberle mit sehr unbehilflicher Prothese unter dem Schuh und die Anderen ohne Schuh hinkten stark.

Die Funktionsfähigkeit war in der ersten Klasse vorhanden nach Massgabe der Körperkräfte, abgesehen von den das Gehen behinderten Valgusstellungen. Wenn nicht allgemeine Kraftlosigkeit da war, welche ja nicht von der Resektion abhängt (wie

bei Rothfuss), konnten Alle mehrere Stunden weit gehen bis zu 10 Stunden, Alle genügend für ihr Bedürfnis (natürlich sind die nicht mindestens zwei Jahre alten Resektionen ausgenommen). Alle konnten arbeiten nach Massgabe ihrer Körperkräfte, ohne durch das resecierte Knie behindert zu sein. Straub, Keller, Ganter konnten schwerste Feldarbeit verrichten; Binder ist Schlosser und arbeitet den ganzen Tag stehend; Wilhelm ist Hausierer mit täglichen Märschen bis zu 10 Stunden. Von den Frauen sind die kräftigeren bei Haus- und Feldarbeit beschäftigt, die schwächeren als Näherinnen; eine von ihnen kann ihre Nähmaschine sehr gut mit dem gesunden Fuss allein treten. Ebenso lauten die Nachrichten von den Patienten, welche nicht in der Klinik untersucht wurden; ein Beschäftigungswechsel hat nur einmal stattgefunden: ein Fabrikarbeiter wurde Korbmacher.

In der zweiten Klasse ist die Funktionsfähigkeit auch noch wenig beschränkt; Alle konnten stundenweit ohne besondere Ermüdung gehen: Frech 4—5 Stunden, Rau 5, Schlipf 7, Stoll 8, Knaus 10, Häring 11, Wagner 8—12 Stunden; letzterer ist Hausierer; 4 der männlichen Individuen sind Schneider, von denen einer stehend arbeitet, und 1 Ciseleur, der sitzend arbeitet; unter den Weibern ist ein Dienstmädchen, 2 Fabrikarbeiterinnen, eine davon arbeitet stehend. Eine Verkürzung also, welche noch durch Beekensenkung und Spitzfussstellung ausgleichbar ist, gibt bei guten Körperkräften noch ein zu allen im gewöhnlichen Leben vorkommenden Verrichtungen leistungsfähiges Bein.

Grösser war die Beschränkung in der dritten Klasse, nur zwei konnten über eine Stunde weit gehen; Weber allein war schon bis 6 Stunden marschiert, dazu befähigt durch die besonders kräftige Muskulatur seines gesunden Beins. Vier waren Schneider oder wollten es werden, einer Goldschmied, einer Korbmacher, alle arbeiten stehend; einer war Buchbinder, arbeitete zuweilen stehend.

Unter dem Eindrucke der überraschend guten funktionellen Resultate, wie sie sich bei unseren Patienten gefunden haben, wird man sich genötigt sehen, die entstehende Verkürzung als Hauptgrund des Einwurfs gegen die Knieresektion fallen zu lassen, da eben unsere Resecierten trotz der Verkürzung so gut und ausdauernd gingen; und man wird doch nicht gut die Verkürzung an und für sich als bedeutungsvoll hinstellen können, sondern sie nur als Ursache

etwaiger schlechter Funktion gelten lassen. Lassen wir die als Kinder Resecierten nochmals Revue passieren. Stoll vor 11 Jahren reseciert im 12. Lebensjahr, Knaus vor 9 im 9., Müller vor 8 im 6., Binder vor 8 im 10., Markwart vor 7 im 12., Frech vor 7 im 7. u. s. w., alle gehen gut und ausdauernd. Eine Ausnahme machen allerdings die Fälle der 3. Klasse; aber bei allen diesen ist es nicht die Verkürzung der Knochen, sondern die Winkelstellung, welche die zum guten Gang nötige Berührung von Fuss und Boden bei gestrecktem gesunden Knie verhindert. Also ist es allein die Winkelstellung, welche wir anschuldigen können, in einem kleinen Bruchteil der Resektionen gute Erfolge zu vereiteln. Die Winkelstellung aber ist nichts der Resektion eigenes: die Winkelstellungen kommen bei der Arthrektomie und bei spontaner Ausheilung gerade so häufig vor, als bei der Resektion. Dass wir im Stande sind, ungünstige Stellungen durch die Osteotomie zu beseitigen und so auch den kleinen Bruchteil unserer ungünstigen Resultate noch in gute zu verwandeln, ist dabei zunächst nur von sekundärem Interesse.

Es ist also erwiesen, dass man dem Punkt, in dem die Resektion gegenüber der Arthrektomie im Nachteil zu sein schien, der Verkürzung, eine ungebührliche Bedeutung zuerteilt hat. Die Resektion ist in Bezug auf die Funktionsfähigkeit des Gliedes nur dann entschieden im Nachteil, wenn die Arthrektomie zur Erhaltung der Beweglichkeit des Gelenkes führt, was bisher nur ausnahmsweise der Fall ist. Allein die Resektion und Arthrektomie sind überhaupt keine Rivalen, sondern jede an ihrem Platze vollberechtigte und unentbehrliche Operationen. Wo die Arthrektomie wegen der Ausdehnung der Erkrankung im Knochen nicht ausreicht, bleibt die Resektion zu Recht bestehen — und dass sie ihr Recht nicht durch allzu ungünstige Endresultate verwirkt hat, das zu beweisen, war der Zweck dieser Arbeit.

Zum Schlusse wollen wir, um unsere Beurteilung der Resultate der Resektion auf breiterer Basis aufzubauen, unsere Resultate mit denen anderer Kliniken vergleichen. Hiezu stehen uns nur die Veröffentlichungen aus Esmarch's Klinik von Hitzegrad[1]), aus König's Klinik von Willemer[2]), sowie die aus Lücke's Klinik von Neugebauer[3]) zu Gebote, weil in den anderen Veröffentlichungen entweder antiseptisch und nichtantiseptisch behandelte

1) Hitzegrad. Mitteilungen aus der chirurg. Klinik zu Kiel. Heft 4.
2) Deutsche Zeitschrift für Chirurg. Bd. XXII.
3) Ibid. Bd. XXIX. S. 379.

Fälle vermischt gegeben oder dieselben überhaupt von anderen Gesichtspunkten aus zusammengestellt worden sind.

Die Resultate der Bruns'schen Klinik sind folgende:

Alter	Geheilt	Unvollkom. geheilt	Nachamputiert	gestorben	Summa
1—10	39 (95 %)	1 (2,5%)	1 (2,5%)	—	41
11—20	50 (88 „)	3 (5 „)	4 (6,8 „)	1 (2 %)	58
21 u. mehr	27 (82 „)	2 (6 „)	4 (12 „)	—	33
Insgesamt	116 (87,8 „)	6 (5 „)	9 (6,8 „)	1 (0,7 „)	132

Resultate der Esmarch'schen Klinik:

Alter	Geheilt	Unvollkom. geheilt	Nachamputiert	Gestorben	Summa
1—10	28 (70 %)	7 (17,5%)	4 (8,5%)	2 (4%)	41
11—20	29 (60,5 „)	11 (23 „)	6 (12,5 „)	2 (4 „)	48
21 u. mehr	16 (61,5 „)	6 (23 „)	2 (8 „)	2 (8 „)	26
Insgesamt	73 (64 „)	24 (21 „)	12 (10 „)	6 (5 „)	115

Resultate der König'schen Klinik:

Alter	Geheilt	Unvollkom. geheilt	Nachamputiert	Gestorben	Summa
1—10	20 (53%)	9 (24%)	2 (5%)	7 (16%)	38
11—20	15 (43 „)	2 (6 „)	6 (17 „)	12 (34 „)	35
21 u. mehr	10 (46 „)	2 (9 „)	2 (9 „)	8 (36 „)	22
Insgesamt	45 (46 „)	13 (15 „)	10 (11 „)	27 (28 „)	95

Resultate der Lücke'schen Klinik:

Geheilt	Unvollkommen geheilt	Nachamputiert	Gestorben	Summa
64 (63,3%)	18 (17,8%)	9 (8,9%)	10 (10%)	101

Nehmen wir die Summen der Ergebnisse aus diesen 4 Kliniken so erhalten wir:

	Geheilt	Unvollkom. geheilt	Nachamputiert	Gestorben	Summa
Bruns	116 (87,5%)	6 (5 %)	9 (6,8%)	1 (0,7%)	132
Esmarch	73 (64 „)	24 (21 „)	12 (10 „)	6 (5 „)	115
König	45 (46 „)	13 (15 „)	10 (11 „)	27 (28 „)	95
Lücke	64 (63,3 „)	18 (17,8 „)	9 (8,9 „)	10 (10 „)	101
Insgesamt	**298 (67,4%)**	**61 (13,7%)**	**39 (8,8%)**	**44 (10%)**	**443**

Die obige Gesamtsumme der Ergebnisse der genannten 4 Kliniken dürfte ziemlich genau die Resultate ausdrücken, welche gegenwärtig an den deutschen Kliniken durch die Kniegelenks-Resektion durchschnittlich erzielt werden — fürwahr diese Zahlen lauten nicht wie ein Verdikt der Operation.

Anhang. Krankengeschichten.

1. Karl Weber, 2 J., aus Calw. Vor ½ J. langsamer Beginn. — L. Knie: Starke Schwellung, Flexions-Kontraktur, Tibia nach hinten subluxiert. Fistel. — 13. III. 75. Resektion: unterer Bogenschnitt. Synovialis fungös, Cond. fem. int. zerstört. Von Femur eine Scheibe, von Tibia die Emin. intercond. abgeschnitten, Patella exstirpiert. — Heilung in 3 Wochen unter ganz geringer Eiterung. 13 Wochen lang fixierende Verbände. Von Juli 75 ab zunehmende Beugestellung. — Nachuntersuchung nach 13½ J.: Mässig kräftig. Ist Goldschmiedlehrling, sitzt bei der Arbeit. Allgemeinbefinden gut. Lunge gesund. Das Knie ist geheilt geblieben, und steht vollkommen fest in Flexionsstellung von 100°, Valgumstellung von 40°, Tibia ist 25° innen rotiert. Länge des Femurs links 24,5 cm, rechts 38,5 cm, der Tibia links 36 cm, rechts 36,5 cm. Entfernung von Troch. und Mall. ext. links 46 cm. Verkürzung zum kleinen Teil ausgeglichen durch Beckensenkung (Ferse 23 cm über dem Boden), zum Teil durch Spitzfussstellung (Metatarsusköpfchen der grossen Zehe 11 cm über Boden). Gang mit starkem Hinken unter Gebeugthalten des gesunden Beines; Ist schon 6 Stunden weit gegangen. Skoliose, Gleichstand der Schultern.

2. Christian Schmelzle, 16 J., Bürstenmacher, aus Lauffen. Vor 7 J. Schwellung, Fistel. — L. Knie: geringe Schwellung, Flexions-Kontraktur. Tibia nach hinten und aussen subluxiert. Grosse seitliche Beweglichkeit. Patella fest. Fisteln. — 19. II. 76. Resektion: unterer Bogenschnitt. Cariöse Zerstörung der beiden Gelenkenden. Von Femur 3 cm, von Tibia 2,5 cm dicke Scheibe abgesägt, in Tibia bohnengrosser Herd ausgelöffelt, Patella exstirpiert. — Heilung in 3 Monaten unter Eiterung, mehrere Abscesse. Nach 4½ Monat mit Fistel entlassen, läuft ohne fixierenden Verband. Nach 8 Monaten Spaltung und Auskratzung einer Fistel, worauf dauernd geheilt. — Nachuntersuchung nach 12 J.: Befinden sehr gut. Lunge beiderseits infiltriert in den Spitzen, vor 3 J. Haemoptoe. Das resecierte Bein vollständig gerade, im Knie vollkommen fest durch knöcherne Verwachsung, ohne Fistel ausgeheilt geblieben. Länge rechts 88 cm, links 77 cm; Verkürzung ausgeglichen durch Beckensenkung zum grössten Teil, zum kleineren Teil durch einen um 2½ cm erhöhten Schuh. Skoliose der untern Hälfte der Wirbelsäule, Gleichstand der Schultern. Geht ohne jedes Hinken, arbeitet oft tagelang hintereinander stehend ohne jede Beschwerde, ist bergsteigend in der Schweiz 7—8 Stunden täglich ohne Beschwerde zu Fuss gegangen.

3. Jakob Schöberle, 12 J., aus Iselshausen. Vor 7 J. nach Fall Schwellung, langsam zunehmende Beugestellung. Fisteln, später geschlossen. — R. Knie: Ankylose in Flexionsstellung von 90°, Tibia nach aussen rotiert um 30°, nach aussen subluxiert; Patella fest auf Cond. ext. fem. — 27. II. 77. Resektion: unterer Bogenschnitt. — Heilung nach

7 Wochen mit geringer Eiterung. Verkürzung 2 cm. Geht nach 10 Wochen ohne Krücke. Nach 3¼ Monat entlassen mit Fistel, gut gehend mit Gypsverband. Zu Haus noch ½ J. Gypsverband getragen. — Nachricht: War an seiner Arbeit als Schneider nicht gehindert. Ist 10 J. post op. gestorben. Das Bein war steif im Knie, etwas verkrümmt.

4. Barbara Stoll, 13 J., aus Pfinzweiler. Vor 5 J. nach Fall Schwellung; Aufbruch, wieder geschlossen. — L. Knie: starke Schwellung, Flexions-Kontraktur von 90°, geringe aktive Beweglichkeit, Tibia nach hinten subluxiert. Patella unverschieblich. — 17. III. 77. Resektion: unterer Lappenschnitt. — Heilung nach 8 Wochen unter starker Eiterung. Abscess. Nach 4½ Monaten entlassen mit kleiner granulierender Stelle, in Gypsverband, geht gut mit erhöhtem Schuh. Zu Haus noch etwa ¼ J. Gypsverband getragen; nach ½ J. vollends geheilt. — Nachuntersuchung nach 11 J.: Verrichtet ihre Arbeit als Dienstmädchen. Allgemeinbefinden gut. Lunge gesund. Das Knie ausgeheilt und vollständig fest. Flexion von 165°, Valgumstellung von 5—10°, die Sägefläche der Tibia etwas auf der des Femur nach aussen geschoben. Länge von Femur und Tibia links 82 cm, direkte Entfernung Troch. und Mall. ext. 68 cm, Länge rechts 82 cm. Verkürzung zum Teil ausgeglichen durch Beckensenkung. Skoliose des untersten ¾ der Wirbelsäule, Ferse steht noch 4,5 cm über Boden, beim Gang ausgeglichen durch Flexionsstellung des gesunden Beines. Gang ohne Hinken, mit Schuh um 1 cm erhöht. Geht zu Fuss 8 Stunden weit ohne Beschwerden.

5. Georg Obergfell, 32 J., aus Schönbronn. Seit 10 J. wiederholte Anschwellung und Schmerzen, jedesmal mehr zurückbleibende Gehstörung. Fast immer gegangen. — L. Knie: Schwellung, rechtwinklige Flexions-Kontraktur, keine aktive und passive Beweglichkeit, Patella fest auf Cond. ext. Femur 3 cm, Tibia 4 cm Verkürzung. — 5. VI. 77. Resektion: unterer Lappenschnitt. Abtragung von Femur und Tibia zusammen 10 cm. Peri-artikuläre Abscesse. — Heilung mit Eiterung bis auf Fistel. Fistel geheilt nach 10 Monaten, 7 Monate lang Gypsverband. — Nachuntersuchung nach 11 J.: Geheilt geblieben. Bein ganz fest im Knie und ganz gerade. Pat. kann seine Arbeit als Landmann ungehindert verrichten.

6. Heinrich Häberle, 12 J., aus Neckarsulm. Vor 8 J. ohne bekannte Ursache Knie-Verkrümmung mit Aufbruch, später geschlossen. 2 J. lang Bettruhe. — R. Knie: geringe Schwellung, rechtwinklige Flexions-Kontraktur, sehr geringe aktive Beweglichkeit, Patella fest auf Cond. ext., Tibia 2 cm Verkürzung. — 10. VII. 77. Resektion: Gelenkenden abgesägt, zusammen 6—7 cm hoch; partielle fibröse Verwachsungen. — Heilung unter mässiger Eiterung bis auf mehrere Fisteln. Entlassen nach 3 Monaten, ohne Stock gehend, mit Fisteln, welche bald nachher ge-

schlossen. — Nachricht nach 11 J.: Geheilt geblieben. Bein ganz fest im Knie und ganz gerade. Pat. kann seinem Flaschner-Gewerbe gut nachkommen.

7. Johann Benzing, 21 J., Harfenmacher, aus Schwenningen. Seit 8 Monaten Schwellung, Abscess, Incision. — L. Knie: Schwellung, Fluktuation, Fistel über Cond. ext. fem., Flexions-Kontraktur, Bewegung bis 145° möglich. — 20. XI. 77. Partielle Resektion: Längsschnitt über Cond. ext. fem., Weichteil-Granulationen ausgelöffelt. Caries des Cond. ext. fem. mit wallnussgrossem Sequester, Auskratzung, wobei Gelenk-Eröffnung. — Wegen Fieber, Eiterung im Gelenk und peri-artikulärem Abscess am 14. Tage Amputatio femoris über der Mitte. Heilung. — Nachricht: Ist $5^1/_2$ J. post amput. gestorben, nachdem er über 1 J. lang an zahlreichen eitrigen Geschwüren besonders am Oberschenkel des amputierten Beines und Gürtelgegend schwer gelitten.

8. Karl Dieterle, 19 J., Steinhauer, aus Dürrweiler. Seit 10 J. wiederholt Schwellung und Schmerzen mit zurückbleibender Bewegungshinderung. — R. Knie: geringe Schwellung, Flexions-Kontraktur, passive Beweglichkeit zwischen 120 und 145°. Patella fest sitzend. — 8. I. 78. Resektion: unterer Lappenschnitt. — Heilung in 9 Wochen bis auf kleine granulierende Stelle. Entlassen nach 11 Wochen im Gypsverband, dann noch 2 Monate Gypsverband. Nach 12 Monaten vollständig fest, gute Gebrauchsfähigkeit, kann seinem Geschäft nachgehen; ist 14 Stunden weit gegangen. — Nachricht nach 10 J.: Betreibt sein Steinhauer-Gewerbe ungehindert. Geheilt geblieben. Das Bein fest im Knie, etwas gekrümmt.

9. Maria Rosenbaum, 17 J., aus Neufra. Vor 11 J. ohne bekannte Ursache Schwellung, Abscess, Incision. Vor 2 Jahren Abscesse und Aufbruch. — R. Knie: geringe Schwellung, Flexions-Kontraktur, Beweglichkeit zwischen 90 und 130°, Tibia nach hinten und aussen subluxiert und um 30° aussenrotiert. Patella auf Cond. ext. fem. fest. — 19. I. 78. Resektion: unterer Bogenschnitt. Von Femur $^1/_2$ cm, von Tibia einige mm abgesägt. Auskratzung. — Heilung p. p. Geht nach 5 Wochen im Verband, nach 7 Wochen ohne Stock. Verkürzung 3 cm. Entlassen nach 8 Wochen in Wasserglasverband. Zu Haus etwa noch $^1/_2$ J. getragen. — Nachuntersuchung nach 10 J. (Dr. Keser): Ist Hospitals-Köchin, arbeitet von früh bis abends. Knie ausgeheilt. Bein vollständig fest im Knie und vollständig gerade, nur ist die Sägefläche der Tibia an der des Femur etwas nach hinten verschoben. Länge rechts 68 cm, links 72 cm. Verkürzung vollständig ausgeglichen durch Beckensenkung. Gang sehr gut ohne erhöhten Schuh. Kann Bergtouren machen, 2 Stunden steil bergauf und bergab ohne geringste Beschwerde.

10. Ferdinand Schlipf, 15 J., aus Stuttgart. Vor 4 J. Scharlach,

seitdem Schwellung, Aufbruch. — L. Knie: starke Schwellung, Flexions-Kontraktur, passive Beugung zwischen 90° und 30°, keine aktive. Tibia stark nach hinten subluxiert und aussenrotiert. Patella fest auf Cond. ext. fem. Fisteln. — 16. II. 78. Resektion: unterer Bogenschnitt. Patella bis auf eine Schale durch Granulationen zerstört. Cond. int. fem. durch Granulationen usuriert. Von Femur 4 cm, von Tibia einige mm abgetragen; Patella und Synovialis exstirpiert. — Heilung in 3 Wochen bis auf Granulationsstreif. Entlassen nach 6 Wochen im Gypsverband, der noch 4 Monate getragen. — Nachuntersuchung nach 10 J.: Ist Schneider geworden, arbeitet fast den ganzen Tag stehend mit schwerem Bügeleisen. Lunge gesund. Knie geheilt geblieben, steht in Flexion von 150° und Valgumstellung von 12°, vollständig feste knöcherne Vereinigung. Länge von Femur und Tibia links 69,5, rechts 74. Verkürzung zum Teil ausgeglichen durch Beckensenkung, so dass Ferse noch 6 cm über Boden; geringe Lordose, Skoliose der untern Hälfte der Wirbelsäule, Schultern in gleicher Höhe. Geht mit kaum merkbarem Hinken mit wenig erhöhtem Schuh bis 7 Stunden Weg.

11. Katherine Klaiber, 15 J., aus Wittershausen. Seit 10 J. Schwellung. — R. Knie: Starke Schwellung, Fluktuation, Flexions-Kontraktur, seitliche Beweglichkeit, Patella schwappend. — 23. II. 78. Resektion: unterer Bogenschnitt. Caries beider Femurcondylen und der Tibia; Weichteile fungös. 100 ccm Eiter im Gelenk. Von Femur 3 cm, von Tibia 1 cm abgesägt. Excision der Patella und des oberen Recessus. — Heilung in 5 Wochen bis auf Fisteln, nachher Fistelspaltung, Sequester von hinterer Femurfläche entfernt. Entlassen nach 10 Monaten im Gypsverband mit Fisteln, die ¼ J. später geheilt. — Nachuntersuchung nach 10 J.: Allgemeinbefinden immer gut gewesen, Lunge gesund. Knie vollständig geheilt geblieben, in Valgumstellung von 15° mit geringer Verschiebung der Tibiasägefläche nach aussen. Knie vollständig fest. Länge von Femur und Tibia rechts 76 cm, links 83 cm. Verkürzung vollständig ausgeglichen durch Beckensenkung. Gang sehr ungeschickt durch Anstreifen des rechten Knies ans linke infolge der Valgumstellung. Hat nie weiter als 2 Stunden gehen können.

12. Andreas Meier, 23 J., aus Deggingen. L. Knie: Caries des Cond. fem. int. — 1878. Resektion: Verlauf sehr gut. — Heilung nach 7 Wochen; feste Ankylose. — Nachricht nach 10 J.: seit der Operation sind 2 secernierende Fisteln vorhanden. Knie fest, etwas gekrümmt. Pat. ist seiner Arbeit als Gypser und Maurer nur in beschränktem Masse nachgegangen, meist kränklich.

13. Georg Hoffmann, 32 J., Wagner, aus Hall. Abgemagert, Lungenspitzen beiderseits gedämpft. Vor 4 J. Kontusion mit Schwellung, vor 2 J. Aufbruch. — L. Knie: Mässige Schwellung, Fluktuation. Keine aktive Beweglichkeit, passive kaum. Tibia nach aussen subluxiert. Valgum-

stellung. Seitliche Beweglichkeit. Patella auf Cond. ext. fem. fest. Fisteln. — 18. III. 78. Resektion: 2 Querschnitte über und unter Patella, Entfernung des umschnittenen Stückes mit der Patella. Beide Gelenkenden ulcerös. Von Femur die Condylen, von Tibia 1 cm entfernt. Excision der hintern Kapselwand. — Heilung nach 5 Wochen nach einer Abscessincision. Entlassen nach 3½ Monaten gehend ohne Gypsverband, geheilt bis auf eine Fistel. — Nachricht: Starb nach 6¾ J. an Auszehrung. Die Fistel bestand bis zum Tode. Das Bein stand gerade.

14. Marie Wezlar, 33 J., aus Altheim. Seit 21 J. infolge einer Kontusion Schwellung mit Gebrauchsstörung, seit 3 J. zunehmende Schwellung und Schmerzen. — R. Knie: starke Schwellung; Kontraktur von 150°, Fluktuation, keine aktive Bewegung, passive von wenig Graden, starke Valgumstellung, Tibia aussenrotiert um 45°; Patella adhärent. Seitliche Beweglichkeit. — 23. III. 78. Resektion: 2 quere Bogenschnitte über und unter Patella, mit Entfernung derselben und der umschnittenen Weichteile. Von Femur 3 cm, von Tibia ¾ cm entfernt. In Femurcondylen Käseherd, in Cond. int. tib. Sequester markstückgross. Auskratzung. — Eiterung, Abscedierung, hohes Fieber, Knochen ohne Vereinigung, deshalb 22. VI. 78 Amputatio femoris. Nach 4 Wochen geheilt entlassen. — Nachricht: gestorben nach 8 Mon. an Auszehrung.

15. Wilhelm Huber, 19 J., Schneider, aus Enzberg. Seit 10 J. nach Fall Schwellung, Beugestellung, seit 2 J. nach erneutem Fall Verschlimmerung. — L. Knie: Schwellung, Kontraktur in Streckung, keine aktive, geringe passive Beweglichkeit; Tibia nach aussen subluxiert; Patella unbeweglich; Femur ½ cm, Tibia 3 cm Verkürzung. — 29. VII. 78. Resektion: doppelter Bogenschnitt mit Entfernung der Patella. Von Femur und Tibia je 2 cm abgesägt. Im Tibia haselnussgrosser Käseherd, Auskratzung. — Heilung mit mässiger Eiterung. Nach 5 Wochen Tod. — Autopsie: Parenchymatöse Nephritis mit Ascites und Hydrothorax. Knie geheilt.

16. Antonie Knaus, 9 J., aus Mengen. Vor 2 J. nach Fall Schwellung, Schmerzen. — L. Knie: sehr starke Schwellung; Kontraktur von 115°; Tibia nach hinten und aussen subluxiert; Patella unverschieblich. — 8. II. 79. Resektion: Querschnitt unterhalb Patella. Caries der Gelenkenden, besonders des Condyl. ext. Von Femur mehr als 1½ cm, von Tibia flache Scheibe abgesägt; von beiden Sägeflächen noch erkrankte Stelle mit Löffel ausgekratzt, so dass an mehreren Stellen Epiphysenlinie sichtbar. Granulöse Synovialis exstirpiert. — Heilung unter stärkerer Eiterung in 3 Monaten. Entlassen nach 3½ Monaten im Gypsverband mit Fistel, die einige Wochen später geschlossen. — Nachuntersuchung nach 9 J.: Sehr kräftiges blühendes Mädchen. Allgemeinbefinden sehr gut, Lungen gesund. Fabrikarbeiterin, arbeitet den ganzen Tag stehend ohne Beschwerden. Das Bein steht in Flexion von 145°

und Valgumstellung von 8°. Länge von Femur und Tibia links 73 cm, direkte Entfernung von Troch. und Mall. ext. 69 cm, Länge rechts 80 cm. Verkürzung ausgeglichen durch Beckensenkung, Ferse links noch 4 cm über Boden; beim Gehen diese Verkürzung ausgeglichen durch Flexionsstellung des gesunden Beines; Skoliose der untern Hälfte der Wirbelsäule, Gleichstand der Schultern, Lordose. Gang ohne Hinken, ohne erhöhten Schuh; läuft 10 Stunden des Tages weit ohne besondere Beschwerden.

17. Johannes Frey, 9. J., aus Hochmössingen. Vor 2 J. nach Scharlach Schwellung, Incision, Fistel. Fixierende Verbände. — L. Knie: Schwellung, Fluktuation; Kontraktur von 135°. Patella unbeweglich. Seitliche Beweglichkeit. — 17. VI. 79. Resektion: Querschnitt unterhalb Patella. Knorpel teils granulös, teils cariös, in Tibia Käseherd bis in die Markhöhle. Von Femur 5 cm, von Tibia 1 cm abgetragen, Patella entfernt, Kapsel excidiert. — 1. Verbandwechsel nach 4 Wochen: Wunde p. p. geheilt. Nach 7 Wochen geht mit Stock im fixierenden Verband. Nach 8 Wochen mit Gypsverband an Stock gehend entlassen. — Nachricht: Ist bald darauf zu Haus an Halsbräune gestorben.

18. Johann Gessler, 18 J., Papierarbeiter, aus Peterzell. Vor 13 J. Beginn; Aufbruch, später geschlossen. — L. Knie: Flexions-Kontraktur von 130°, keine Beweglichkeit, Valgumstellung, Tibia aussenrotiert, Patella verwachsen. Femur 2 cm, Tibia 1 cm Verkürzung. Fistel. — 28. VI. 79. Resektion: unterer Bogenschnitt. Beide Gelenkenden oberflächlich cariös. Von Femur 3 cm, von Tibia 1 cm abgesägt. Excision der Kapsel und der Patella. — Heilung unter Eiterung. Nach 7 Wochen bis auf granulierende Fläche geheilt, in Gypsverband entlassen; geht umher. — Nachuntersuchung nach 9 J.: Kartonmacher in einer Papierfabrik beschäftigt. Knie fest und fast gerade. Verkürzung 12 cm. Geht bis zu 5 Stunden Weg und macht Bergtouren.

19. Wilhelm Aberle, 11 J., aus Hagelloch. Vor 2 J. nach Fall Schwellung und Schmerzen, Aufbruch, seither Fisteln. — R. Knie: Schwellung, Fluktuation, Flexions-Kontraktur zwischen 120 und 90°, keine aktive Beweglichkeit; Tibia nach hinten subluxiert, Patella wenig beweglich. Seitliche Beweglichkeit. Fisteln. Fuss steht in Spitzfussstellung. — 21. VII. 79. Resektion: unterer Bogenschnitt. Cond. ext. fem. und tib. durch fungöse Granulationen zerstört, von Femur und Tibia je 1,5 cm entfernt, Herd im Cond. ext. tib. noch tiefer ausgekratzt. Kapsel und Patella exstirpiert. Die Spannung der Weichteile auf der Rückseite erlaubt keine ganz vollständige Geradstellung des Beines. — Heilung mit mässiger Eiterung. Entlassen nach 4 Monaten geheilt; noch leichte Beweglichkeit, 3 cm Verkürzung. — Nachuntersuchung nach 9 J.: Sehr kräftiger Mensch. Allgemeinbefinden gut, Lunge gesund. Korbflechter, sitzt den ganzen Tag bei der Arbeit. Knie geheilt geblieben,

in Flexion von 115°, vollständig fest. Länge von Femur und Tibia rechts 65 cm, direkte Entfernung von Troch. und Mall. ext. 52,5 cm; Länge links 75 cm. Verkürzung zum Teil ausgeglichen durch Beckensenkung, zum Teil durch Spitzfussstellung stärksten Grades; es bleiben unausgeglichen 9 cm zwischen Boden und grosser Zehe. Ganz geringe bogenförmige Skoliose der ganzen Wirbelsäule, Gleichstand der Schultern. Geht mit um 9 cm erhöhtem Schuh mit sehr starkem Hinken bei starkem Neigen des ganzen Oberkörpers nach rechts; kann nur 1 Stunde weit gehen.

20. Anna Schweitzer, 24 J., aus Thalheim. Vor 15 J. nach Sturz Schwellung, Aufbruch, seither Fisteln. — L. Knie: Schwellung, Fluktuation; Kontraktur, Beugung bis 100°. Patella beweglich. Fisteln. — 26. VII. 79. Resektion: doppelter Bogenschnitt mit Entfernung der Patella. Beide Gelenkflächen cariös. Femur über den Condylen, von Tibia dünne Scheiben abgesägt; Granulationen ausgekratzt. — Heilung in 4 Wochen per sec. unter Aufgehen der Wunde. 2—3 cm Verkürzung. Entlassen nach 6 Wochen, geheilt bis auf granulierende Stelle, mit gefenstertem Gypsverband. Vollends geheilt in 6 Monaten. — Nachricht nach 9 J.: Zu jeder Arbeit fähig, auch Feldarbeit. Knie geheilt geblieben, ganz fest und gerade.

21. Anton Katz, 7 J., aus Haigerloch. Vor 5 J. Schwellung, Aufbruch. — L. Knie: Schwellung, Fluktuation; Flexions-Kontraktur zwischen 90 und 40°; Tibia nach hinten und aussen subluxiert. Patella unbeweglich. Fisteln. — 18. VIII. 79. Resektion: 2 Bogenschnitte über und unter Patella mit Entfernung derselben. Knorpel beider Gelenkflächen zerstört. Von Femur 1,5 cm, von Tibia 0,5 cm abgesägt. Auskratzung des obern Recessus. Excision der Kapsel. Bein steht nicht völlig gerad. — Heilung mit Randgangrän per sec. in 5 Wochen bis auf granulierenden Saum. Entlassen nach 5 Wochen in gefenstertem Gypsverband. Bein in fast völlig gerader Stellung, noch nicht ganz fest; 2,5 cm verkürzt. — Nachuntersuchung nach 9 J.: Sehr kräftiger Mensch. Allgemeinbefinden gut, Lunge gesund. Knie geheilt geblieben, in Flexionsstellung von 125° und Valgumstellung von 30°, vollständig fest. Länge von Femur und Tibia links 66 cm, direkte Entfernung von Troch. und Mall. ext. 58 cm, Länge rechts 78 cm; Beckensenkung unbedeutend; Verkürzung meist ausgeglichen durch 9 cm hohen Schuh und Flexionsstellung des gesunden Beines; geht ohne bemerkbares Hinken 1 Stunde und mehr ohne Beschwerde.

22. Christian Lipps, 21 J., Gypser, aus Calmbach. Vor ¼ J. entzündliche Anschwellung, Aufbruch. — R. Knie: Schwellung, Tibia nach hinten subluxiert, aussenrotiert, Patella wenig beweglich, Fisteln und Ulcus mit unterminierten Rändern. Fieber. — 2. IX. 79. Resektion: unterer Bogenschnitt. Knorpel der Patella und beide Gelenkenden zerstört. Cond. ext. fem. und tib. cariös. Von Femur 3 cm, von Tibia

einige mm abgesägt. Kapsel exstirpiert. — Heilung nach 8 Wochen per sec. unter mässiger Eiterung. Entlassen nach 8 Wochen, geheilt bis auf Granulationsfläche in Kniekehle. — Nachricht nach 9 J.: Ist gesund und vollkommen arbeitsfähig als Gypser. Knie geheilt geblieben.

23. Maximilian Embacher, 9 J., aus Unterweiler. Vor 3 J. Schwellung und Schmerzen ohne bekannte Ursache; Aufbruch. — R. Knie: Schwellung stark, Fluktuation, Flexions-Kontraktur von 90°. Patella unbeweglich. Seitliche Beweglichkeit. Keine Verkürzung. Geschwür der Haut und Fisteln. — 30. I. 80. Resektion: doppelter Bogenschnitt mit Entfernung der Patella. Oberflächliche Caries beider Gelenkenden. Von Femur Stück innen 3,5 cm, aussen 3 cm dick, von Tibia innen 1 cm, aussen 1,5 cm abgesägt, an Tibia aussen die Epiphyse berührt. Kapsel excidiert und ausgekratzt, auch oberer und hinterer Recessus. — Heilung mit Eiterung und Recidiv des Fungus. Entlassung nach 4 Monaten mit Fisteln und starker Sekretion, heilt zu Haus in 10 Monaten zu. — Nachuntersuchung nach 8 J.: Mässig kräftig. Allgemeinbefinden gut, Lunge gesund. Ist Schneider, arbeitet sitzend. Knie geheilt geblieben, vollständig fest, in Flexion von 155°. Länge von Femur und Tibia rechts 64 cm, direkte Entfernung von Troch. und Mall. ext. 61 cm; Länge links 83 cm. Verkürzung zum Teil ausgeglichen durch Beckensenkung, zum Teil durch Spitzfussstellung: es bleiben beim Geradstehen noch 10 cm vom Metatarsusköpfchen der grossen Zehe bis zum Boden (Schuh um 6,5 cm erhöht); beim Gehen Flexion des gesunden Beines. Skoliose der ganzen Wirbelsäule mit Höherstand der rechten Schulter. Geht mit starkem Hinken unter Beugen des ganzen Rumpfes nach der resecierten Seite.

24. Josef Kienzle, 18 J., Dreher, aus Waldstetten. Abgemagert, Lungenspitzen-Infiltration. — Seit 1 J. Schwellung ohne bekannte Ursache. — R. Knie: Schwellung, Fluktuation; aktive und passive Beweglichkeit vermindert, Tibia nach aussen subluxiert. Patella ballotierend. Arthrotomie ohne Erfolg. — 12. III. 80. Resektion: Querschnitt mit Durchsägung der Patella. Cond. int. fem. ulcerös, sonst Knorpel abgehoben. Von Femur und Tibia je 1—1,5 cm abgesägt. Synovialis excidiert, hinterer Recessus ausgekratzt. — Heilung mit Eiterung, nach 6 Wochen Konsolidation des Knochens, dann ausgedehntes fungöses Recidiv der Weichteile und Caries der Knochen. Deshalb 11 Wochen nach der Resektion Amputation des Oberschenkels. Heilung p. p. in 2½ Wochen. — Nachricht: Starb 2½ J. post op. an Abzehrung.

25. Emil Aeschelmann, 17 J., Schullehrer, aus Strassburg. Vor 8 J. nach Kontusion Schwellung. — L. Knie: Schwellung, Flexions-Kontraktur in stumpfem Winkel, ohne Beweglichkeit. Tibia nach hinten subluxiert, aussenrotiert; laterale Beweglichkeit. — 25. V. 80. Resektion: Querschnitt durch Patella. Käseherd in Patella, Patella entfernt. Ge-

lenkflächen ulcerös, tiefe Caries des Cond. int. fem. Absägung der Condylen des Femur, von Tibia 0,5 cm. — Im 1. Verband nach 30 Tagen p. p. geheilt, Knochen fest konsolidiert. Entlassen geheilt nach 7 Wochen; 2 cm Verkürzung. Stellt sich nach 3 J. mit Fisteln vor. Weiteres Schicksal nicht zu ermitteln.

26. Friedrich Müller, 6 J., aus Dettingen. Seit 3 J. Schwellung und Schmerzen, Aufbruch. — L. Knie: Geringe Schwellung. Flexions-Kontraktur von 90°, ohne Beweglichkeit; Tibia aussenrotiert, Patella unverschieblich, Fisteln. — 5. VII. 80. Resektion: unterer Bogenschnitt. Gelenkenden und Patella oberflächlich cariös; 2 cm von Femur (convex), 0,5 cm von Tibia (concav) abgesägt; Kapsel granulös, ausgekratzt; Patella und oberer Recessus exstirpiert. — Heilung p. p., nach 4½ Wochen Knochen fest in leichter Flexion. Verkürzung 2—3 cm. Entlassen nach 6 Wochen mit 175° Flexion. Noch ½ J. Gypsverbände getragen. — Nachuntersuchung nach 8 J.: Mässig kräftig. Allgemeinbefinden gut. Lunge gesund. Knie geheilt geblieben, ganz fest, in Flexion von 95° und Varumstellung von 25°; Tibia in 25° innenrotiert, etwas nach aussen und hinten am Femur verschoben, in der Epiphysenlinie leichte Knickung nach aussen. Länge von Femur und Tibia links 63 cm, direkte Entfernung von Troch. und Mall. ext. 49 cm, Länge rechts 68 cm. Verkürzung 3 cm, grösstenteils ausgeglichen durch Beckensenkung und Spitzfussstellung des Fusses, mässige Skoliose der untern Wirbelsäulenhälfte. Gang mit starkem Hinken links auf den Zehen; kann 3—4 Stunden weit gehen.

27. Eberhard Binder, 10 J., aus Mezingen. Vor 1 J. Beginn mit Schmerzen und Schwellung. — L. Knie: Mässige Schwellung; Flexions-Kontraktur von 100°, ganz geringe passive Beweglichkeit. Tibia nach hinten subluxiert und aussen rotiert; seitliche Verschieblichkeit. — 9. VII. 80. Resektion: Querschnitt mit Durchsägung der Patella. Patella cariös, entfernt; beide Gelenkflächen ulceriert, Femurende konvex zugeschnitten, Käseherd ausgekratzt. Tibia konkav gesägt; Gesamtdicke des Entfernten 1,5 cm. — Nach 30 Tagen 1. Verbandwechsel, p. p. geheilt, Knochen konsolidiert, so dass Bein frei gehoben wird. Verkürzung 2 cm. Entlassen nach 5 Wochen mit Schiene. — Nachuntersuchung nach 8 J.: Sehr kräftiger Mensch. Allgemeinbefinden gut, Lunge gesund. Ist Schlosser, arbeitet den ganzen Tag stehend. Knie geheilt geblieben, vollständig gerade und fest. Länge von Femur und Tibia links 78,5 cm, rechts 82,5 cm. Verkürzung durch Beckensenkung vollständig ausgeglichen. Geht sehr gut und schnell ohne jedes Hinken, ohne erhöhten Schuh; kann sehr behend und geschwind Treppen steigen.

28. Michael Müller, 17 J., Dienstknecht, aus Kupferzell. Vor 3 J. ohne bekannte Ursache Schwellung und Schmerzen. — L. Knie: Starke Schwellung, Schmerzen; Kontraktur in Hyperextension und Valgumstel-

lung, ohne aktive und passive Beweglichkeit; Fistel. — 19. VII. 80. Resektion: Querschnitt unterhalb Patella. Patella cariös, entfernt. Innere Condylen von Femur und Tibia cariös. Femur durch schräges Absägen beider Condylen keilförmig zugespitzt, in Tibia dem entsprechende Rinne eingesägt, so dass zusammen 3—4 cm aus der Länge der Extremität ausfallen. — 1. Verbandwechsel nach 28 Tagen: p. p. geheilt, Knochen konsolidiert. Entlassen geheilt nach 6 Wochen. Verkürzung 3 cm. — Nachricht nach 8 J.: Kann leichte Arbeit verrichten. Allgemeinbefinden gut. Knie geheilt geblieben, ganz fest und ganz gerade. Verkürzung 1,5 cm. Gang ist gut, etwas hinkend.

29. Karl Zahnenbenz, 14 J., aus Tübingen. Vor 2 J. Schwellung, Flexions-Kontraktur im rechten Winkel. — R. Knie: Mässige Schwellung; Flexions-Kontraktur zwischen 100 und 80°. Femur in unterer Epiphysenlinie nach vorn geknickt. Tibia nach aussen subluxiert und aussenrotiert. Patella fest. Seitliche Beweglichkeit; Fistel. — 10. XI. 80. Resektion: Querschnitt. Centrale Caries der Condylen, oberflächliche der Tibia; Femur konvex abgesägt, Tibia konkav, Gesamtdicke des Entfernten 2,5 cm. Synovialis granulös, Patella exstirpiert. — Heilung mit mässiger Eiterung. Verkürzung 5 cm. Entlassen nach 8 Wochen, gehend mit 2 Stöcken. — Nachricht nach 8 J.: Gesund und arbeitsfähig, ist zur Zeit auf der Wanderschaft. Knie geheilt geblieben,

30. Heinrich Motter, 7 J., aus Reutlingen. Vor 4 J. ohne bekannte Ursache Schwellung und Schmerzen, Aufbruch. — R. Knie: Keine Schwellung, Flexions-Kontraktur zwischen 140 und 90°. Tibia nach hinten subluxiert und nach aussen rotiert. Patella fest. — 14. XII. 80. Resektion: unterer Bogenschnitt. Beide Gelenkenden cariös; von Femur 1,5 cm, von Tibia 1,0 cm, bei letzterer Epiphysenlinie berührt. — Heilung per sec. in 5 Wochen. Entlassen geheilt nach 6 Wochen, im Gypsverband, der noch ¼ J. getragen. — Nachuntersuchung nach 8 J.: Allgemeinbefinden gut, Lunge gesund. Ist Buchbinder, arbeitet meist stehend. Knie geheilt geblieben, vollständig fest, in Flexionsstellung von 105°, Varumstellung von 30°; Tibia auf Femur nach aussen verschoben. Länge von Femur und Tibia rechts 64 cm, direkte Entfernung von Troch. und Mall. ext. 50 cm, Länge links 77 cm. Verkürzung zum Teil durch starke Beckensenkung ausgeglichen, Ferse bleibt 19 cm über dem Boden, Skoliose der untern Hälfte der Wirbelsäule. Beim Gehen ausgeglichen durch geringe Spitzfussstellung und Flexion des gesunden Beines.

31. Anna Markwart, 12 J., aus Tuttlingen. Vor 4 J. nach Fall Schwellung. — L. Knie: Starke Schwellung, Fluktuation, Flexions-Kontraktur, passive Beweglichkeit zwischen 180 und 90°. Tibia aussenrotiert und nach hinten subluxiert. — 28. III. 81. Resektion: Bogenschnitt über und unter Patella. Beide Gelenkenden und Patella cariös; von

Femur 2 cm convex, von Tibia 0,5 cm concav abgesägt. Fungöse Kapsel entfernt, oberer Recessus ausgekratzt. — Nach 32 Tagen erster Verbandwechsel, p. p. geheilt. Verkürzung 2,5 cm. Entlassen nach 6 Wochen geheilt im Gypsverband, der nur noch 3 Wochen getragen. Allmählich zunehmende Verkrümmung. — Nachuntersuchung nach $4^1/_2$ J.: Feste knöcherne Vereinigung der Knochen in Varumstellung von 110. 2—3 cm Verkürzung. Daher (VII. 85) Osteotomia tibiae. Geheilt p. p. in guter Stellung. Dann $^3/_4$ J. lang Gypsverbände. — Nachuntersuchung nach 7 J.: Knie geheilt geblieben, ganz fest, in Varumstellung von 160°. Entfernung von Troch. und Mall. ext. links 72—73 cm, rechts 79 cm. Verkürzung vollständig ausgeglichen durch Beckensenkung, geht ohne Hinken und ohne Beschwerden mit wenig erhöhtem Schuh stundenweit.

32. Karl Frech, 7 J., aus Esslingen. Vor 2 J. ohne bekannte Ursache Beginn mit Schwellung und Schmerzen. — R. Knie: Schwellung mässig. Flexions-Kontraktur von 150°, Tibia subluxiert, aussenrotiert. Patella wenig beweglich. — 5. VII. 81. Resektion: unterer Bogenschnitt. Beide Gelenkenden cariös; von Femur konvex 2 cm, von Tibia koncav 0,5 cm abgesägt, Patella entfernt. — Heilung mit ziemlicher Eiterung in 6 Wochen; entlassen mit 2,5 cm Verkürzung und mehreren Fisteln. — Nachuntersuchung nach 4 J.: Bedeutendes Genu varum, so dass Auftreten des Fusses nur bei bedeutender Beckensenkung, Knickungswinkel in der Tibia 2 Finger breit unter tuberos. tib. 7 cm Verkürzung. Fisteln. Daher Osteotomie im Knickungswinkel. Mit Fisteln entlassen, die dann bald geheilt. — Nachuntersuchung nach 7 J.: Allgemeinbefinden sehr gut, Lunge gesund. Knie geheilt geblieben, vollständig fest, in Hyperextension von 195°, Varumstellung von 15°. Länge von Femur und Tibia rechts 77 cm, direkte Entfernung von Troch. und Mall. ext. 75,5 cm; Länge links 88 cm. Verkürzung zum Teil ausgeglichen durch Beckensenkung. Geht in Schuh um 4 cm erhöht mit Hinken, starke Skoliose; kann 4—5 Stunden weit gehen.

33. Johannes Rothfuss, 10 J., aus Rothfelden. Vor 1 J. nach Fall Schmerzen und Schwellung. — L. Knie: Bedeutende Schwellung, Fluktuation, Flexions-Kontraktur, passive Beugung bis 90° möglich. Patella wenig beweglich. Grosse seitliche Beweglichkeit. — 13. I. 82. Resektion: Querschnitt mit Durchschneidung der Patella. In Cond. tib. ext. Käseherd 0,5 cm tief, Patella cariös, reichliche Granulationen, periartikulärer Abscess. Von Tibia 1 cm, so dass Epiphysenlinie zu Tage tritt, von Femur dünne Schicht abgesägt. — Heilung per prim.; nach 13 Wochen geheilt in Gypsverband entlassen. — Nachuntersuchung nach 7 J.: Schwächlicher Mensch mit Kyphose, kann nur leichte Hausarbeit verrichten. Lunge gesund. Knie geheilt geblieben, vollkommen fest, in Flexion von 165° und Varumstellung von 170°. Länge von Femur und

Tibia links 65 cm, direkte Entfernung des Troch. und Mall. ext. 63,5 cm; Länge rechts 66 cm. Verkürzung durch Beckensenkung vollständig ausgeglichen. Gang ohne Hinken.

34. Christian Eitel, 14 J., aus Haufen. Vor 3 J. ohne bekannte Ursache langsamer Beginn. — R. Knie: Starke Schwellung, Flexions-Kontraktur. Tibia aussenrotiert. — 25. I. 82. Resektion: Querschnitt mit Durchsägung der Patella. Knorpel zerstört. Von Femur dünne Scheibe abgesägt, von Tibia 0,5 cm und ausserdem Herd ausgekratzt; Granulationen mit Schere entfernt. — Heilung mit geringer Sekretion, entlassen nach 9 Wochen mit Fistel. Nach 2¾ J.: Kann mehrere Stunden weit gehen. Seit Operation 4 Fisteln um die Patella. Daher Exstirpation der Patella mit Hautnarbe. Patella zeigt kleine cariöse Stelle, Durchsägungsstelle noch als feine Linie sichtbar. Heilung per prim. nach 6 Wochen. — Nachricht nach 6¾ J.: Gesund und arbeitsfähig; zur Zeit Hausknecht in einem Hotel. Knie geheilt geblieben.

35. Johannes Schlee, 13 J., aus Herzogsweiler. Beginn vor 4 Monaten. — R. Knie: Sehr starke Schwellung, Fluktuation. Keine aktive Beweglichkeit. — 20. V. 82. Resektion: unterer Lappenschnitt. Gelenkflächen mit Granulationen besetzt, Knorpel an kleiner Stelle zerstört; ganz flache Scheiben von Femur und Tibia, Patella entfernt. — Heilung tritt nicht ein: Fieber, Abscesse, fungöse Granulationen. Daher nach 5 Monaten Amputat. fem. (Sägeflächen der Knochen vollständig cariös, ausgedehnter Weichteilfungus); Heilung per prim. — Nachricht nach 6 J.: vorgeschrittene Auszehrung, kindskopfgrosser Abscess am Kreuz.

36. Max Wössner, 7 J., aus Rottenburg. Beginn vor 2 J. — R. Knie: Schwellung, Flexions-Kontraktur, Tibia nach hinten subluxiert, Patella fest, laterale Beweglichkeit. — 5. VIII. 82. Resektion: unterer Bogenschnitt. Cariöse Zerstörung an den Condylen; flache Scheiben von Femur und Tibia, cariöse Herde mit Löffel ausgekratzt. — Geheilt per prim. in 5 Wochen. Entlassen nach 6 Wochen in Wasserglasverband, dann noch 2 Jahre Gypsverbände. — Nachuntersuchung nach 6 J.: Befinden gut, Lunge gesund. Knie geheilt geblieben, in Flexionsstellung von 130°, einige cm unterhalb Sägefläche der Tibia leichte Knickung nach aussen; Vereinigung der Knochen federnd. Länge von Femur und Tibia rechts 62 cm, direkte Entfernung von Troch. und Mall. ext. 55 cm; Länge links 65 cm. Verkürzung zum Teil durch Beckensenkung ausgeglichen, zum Teil beim Stehen durch Spitzfuss, beim Gehen durch Flexion des gesunden Beines; Gang ohne Hinken, leichte Skoliose der untern Wirbelsäulenhälfte, Gleichstand der Schultern.

37. Rosine Greiner, 11 J., aus Digelsberg. Beginn vor 1 J., Schwellung, Aufbruch. — R. Knie: Mässige Schwellung, Pseudo-Fluktuation; Flexions-Kontraktur unter 90°; seitliche Verschieblichkeit; Fistel. —

11. II. 83. Resektion: Querschnitt über Gelenk. Knorpel zerstört, Synovialis fungös; Von Femur 2,5 cm, von Tibia 1 cm abgesägt; Granulationen ausgelöffelt. Patella exstirpiert. — Heilung mit Eiterung in 5 Monaten. Nach 12 Monaten entlassen mit Fisteln in Gypsverband, der noch ½ J. getragen. — Nachuntersuchung nach 5½ J.: Aeusserst schwächlich, im Wachstum zurückgeblieben. Knie vollständig fest, in Flexion von 130°; Länge von Femur und Tibia rechts 58 cm, direkte Entfernung von Troch. und Mall. ext. 53 cm, Länge links 68 cm. Verkürzung zum Teil durch Beckensenkung, Spitzfuss und Flexion des gesunden Beines ausgeglichen. Geht auf dem Metarsusköpfchen; geringes Hinken. Kann ohne Krücke leidlich gehen, gebraucht aber meist Krücke.

38. Katharine Müller, 11 J., aus Göttelfingen. Beginn vor 9 Monat. — L. Knie: Schwellung, Fluktuation. Flexions-Kontraktur von 90°. Tibia nach hinten subluxiert. — 19. II. 83. Resektion: oberer Bogenschnitt. Gelenkflächen granulös, dünne Scheiben abgesägt, oberer Recessus mit Schere und Löffel entfernt; von Patella dünne Lamelle stehen gelassen. Nagelung. — Nach 4 Wochen 1. Verbandwechsel: per prim. geheilt. Entlassen nach 6 Wochen in Gypsverband, der noch ½ J. getragen. — Nachuntersuchung nach 5 J.: Befinden gut, Lunge gesund. Knie geheilt geblieben, vollkommen fest, in Valgumstellung von 30°. Länge von Femur und Tibia links 64 cm, direkte Entfernung von Troch. und Mall. ext. 60 cm, Länge rechts 72,5 cm. Verkürzung durch Beckensenkung vollständig ausgeglichen, geht mit unbedeutendem Hinken, aber wegen Anstreifen des Genu valgum nur mit Mühe 3 Stunden weit.

39. Karl Kantner, 17 J., Schlosser, aus Zuffenhausen. Vor 7 J. Schwellung, mehrmals Aufbruch und Fisteln. — L. Knie: starke Schmerzen, Schwellung, Fluktuation, Flexions-Kontraktur von 160°, keine Beweglichkeit, mässige Valgumstellung, Tibia stark aussen rotiert. Patella fest. — 19. II. 83. Resektion: unterer Bogenschnitt. Kleiner Herd am Femur, oberflächliche Caries der Tibia, ausgelöffelt. — Geheilt per prim. bis auf kleine granulierende Stelle. Entlassen in Gypsverband nach 12 Wochen. — Nachuntersuchung nach 1 J.: Leichte Flexion, ganz geringe Beweglichkeit, Schmerzen, Fistel, 2 cm Verkürzung, fungöses Weichteil-Recidiv, ausgekratzt. Bleiben Fisteln, starke Schmerzen. Daher 2¾ J. post res. Amput. fem. (Femur mit Tibia knöchern verwachsen). Geheilt entlassen. — Nachricht nach 5½ J.: Kann seine Schlosser-Arbeit gut verrichten.

40. Max Saile, 11 J., aus Tübingen. Beginn vor 5 J. nach Scharlach. Schwellung, Fistelbildung. — L. Knie: Flexions-Kontraktur von 80°. geringe Beweglichkeit. Tibia aussen rotiert und nach hinten subluxiert. Patella fest. Femur und Tibia verkürzt. — 9. III. 83. Resektion: Querschnitt durch Patella. Keil von Femur, schmälerer von Tibia abgesägt. Am Femur Epiphysenlinie sichtbar. Tenotomie des

Semitendinosus. Patella subperiostal entfernt. Nagelung. — Heilung p. p. Entlassen nach 5 Wochen mit Fisteln, die in einigen Wochen geheilt. 1 J. lang Gypsverbände getragen. — Nachuntersuchung nach 4½ J.: Knie geheilt geblieben, fest, in Flexion von 110°. Daher Keil-Osteotomie. Geheilt entlassen nach 2½ Wochen in Gypsverband. — Nachuntersuchung nach 5½ J.: Befinden gut, Lunge gesund. Knie geheilt geblieben, ganz fest und fast ganz gerade. Länge von Femur und Tibia links 65 cm, rechts 79,5 cm. Verkürzung zum grossen Teil ausgeglichen durch Beckensenkung und Spitzfuss. Geht ohne erhöhten Schuh auf den Zehen mit Hinken, mit erhöhtem Schuh mit kaum merkbarem Hinken. Geht stundenweit ohne besondere Ermüdung.

41. Victor Häring, 8 J., aus Frittlingen. L. Knie: geringe Schwellung, Flexions-Kontraktur von 30°, geringe Beweglichkeit. Tibia nach hinten subluxiert. — 26. V. 83. Resektion: unterer Bogenschnitt. Beide Gelenkenden oberflächlich cariös, je 1,5 cm abgesägt. Patella bis auf's Periost entfernt, gründlichste Exstirpation der Kapsel. — Heilung p. p. in 3 Wochen; in Gypsverband entlassen. — Nachuntersuchung nach 2½ J.: geheilt, Verkürzung 3,5 cm (von Spina ant. bis Mall. ext. 61/57,5). Flexions-Kontraktur von 160°, Genu valgum von 160° Aussenwinkel. Knochen noch nicht vollständig fest. — Nachuntersuchung nach 5 J.: Befinden gut. Lungen gesund. Knie geheilt geblieben, vollständig fest, in Flexion von 150°. Länge von Femur und Tibia links 62,5 cm, direkte Entfernung von Troch. und Mall. ext. 59,5 cm, Länge rechts 67 cm. Verkürzung durch Beckensenkung nicht ganz ausgeglichen, Ferse noch etwas über Boden, geht gut mit geringem Hinken. Ist schon 11 Stunden an einem Tag gegangen ohne besondere Beschwerde.

42. Anton Straub, 11 J., aus Girtenstein. Beginn vor 1 J. — R. Knie: Mässige Schwellung, Fluktuation. — 30. V. 83. Resektion: unterer Bogenschnitt. Periartikuläre Abscesse, Synovialis fungös, Knochen frei. Dünne Scheiben von beiden Gelenkenden abgesägt, Kapsel exstirpiert. — Heilung p. p. nach 3 Wochen bis auf granulierende Stelle. Entlassen mit kleiner Fistel nach 4 Wochen, die nach 14 Tagen geschlossen. Gypsverband nur noch 4 Wochen lang getragen. — Nachuntersuchung nach 5 J.: Ausserordentlich kräftiger Mensch. Lunge gesund. Knie geheilt geblieben, vollständig gerade und ganz fest. Länge von Femur und Tibia rechts 80,5 cm, links 85,5 cm. Verkürzung vollständig ausgeglichen durch Beckensenkung, Skoliose der untern Hälfte der Wirbelsäule. Geht sehr gut, ohne Hinken, ohne erhöhten Schuh. Kann ziemlich geschwind laufen und recht schnell Treppen steigen. Arbeitet schwerste Feldarbeit ohne Beschwerden wie ein anderer.

43. Josef Nuding, 20 J., Kaufmann, aus Ellwangen. Beginn vor 13 J. — L. Knie: Geringe Schwellung; Fluktuation. Flexions-Kontraktur

von 150°; Valgumstellung; Tibia aussen rotiert. — 6. VII. 83. Resektion: unterer Bogenschnitt. Gelenk grösstenteils verödet, wenig Fungositäten, in Cond. ext. fem. Käseherde, periartikulärer Abscess. Gelenkenden abgesägt, Herd ausgelöffelt. Granulationen und Patella exstirpiert. — Heilung in 3½ Wochen p. p. Entlassen nach 4 Wochen. Gypsverband noch ¾ J. getragen. — Nachuntersuchung nach 5 J.: Vollständig arbeitsfähig zu Arbeiten im Komptoir, Magazin und auf Reisen. Knie geheilt geblieben, ganz fest und vollständig gerade. Pat. hat 8—14tägige Fusstouren mit täglich 6—8 Stunden Gehen ohne geringste Beschwerden gemacht.

44. Karl Wilhelm, 13 J., aus Wasseralfingen. Beginn vor 5 J. — L. Knie: Schmerzen, starke Schwellung, Fluktuation; Flexions-Kontraktur von 90°; Fistel. — 18. VI. 83. Resektion: oberer Bogenschnitt. Synovialis fungös, periartikulärer Abscess. Schmale Knochenteilchen abgesägt, Synovialis und Patella herauspräpariert. — Heilung bis auf kleine granulierende Stelle per prim., nach 6 Wochen geheilt entlassen in Gypsverband, der noch ½ J. getragen. — Nachuntersuchung nach 5¼ J.: Sehr schwächlich, Hausierer. Befinden gut, Lunge gesund. Seit Abnahme des Gypsverbandes bestehen mässig secernierende Fisteln; Kniegelenksgegend stark schwartig verdickt von Mitte Oberschenkel bis Mitte Unterschenkel, mit mehreren Fisteln. Knie ganz fest, in Flexion von 155°. Länge von Femur und Tibia links 74,5 cm, direkte Entfernung von Troch. und Mall. ext. 72,5 cm, Länge rechts 73 cm. Geht ohne Hinken bis zu 10 Stunden weit ohne Beschwerden.

45. Therese Schermann, 13 J., aus Altheim. Beginn vor 1 J. — L. Knie: Starke Schwellung, Flexions-Kontraktur in spitzem Winkel, Tibia nach hinten subluxiert. — 13. VII. 83. Resektion: oberer Bogenschnitt. Knochen gesund, Synovialis fungös, mit Schere entfernt, dünne Scheiben von den Knochen abgesägt. Patella entfernt. — Heilung p. p. nach 3 Wochen, entlassen in Gypsverband. — Nachricht nach 5 J.: Dauernd geheilt, zur Zeit Dienstmagd.

46. Friedrich Geiger, 21 J., Wagner und Bauer, aus Grossglattbach. Beginn vor einem Jahr nach Verletzung, Aufbruch. — R. Knie: Schwellung bedeutend, Flexions-Kontraktur von 90°. Beweglichkeit sehr gering. Fisteln. — 17. VII. 83. Resektion: Querschnitt durch die Patella. Synovialis fungös, zum Teil obliteriert, Patella exstirpiert, Gelenkende abgesägt. — Heilung in 6 Wochen mit reichlicher Eiterung bis auf Fistel, Knochen fest konsolidiert; nach 9 Wochen in Gypsverband entlassen. ½ J. Gypsverband. — Nachricht nach 5 J.: Bei seiner Arbeit als Wagner und auch bei Feldarbeit wenig gehindert. Knie ganz fest und ganz gerade.

47. Elisabeth Gsell, 14 J., aus Thanheim. Beginn vor 10 J. —

L. Knie: Schwellung, gerade Stellung, etwas Beweglichkeit, Hautgeschwür mit Fisteln. — 23. VII. 83. Resektion: unterer Bogenschnitt mit Erhaltung der Patella. — Heilung p. p. bis auf die Stelle um das Ulcus. Nach 3½ Wochen mit Fistel und granulierender Stelle entlassen. Noch 3 Monate Gypsverbände getragen. Die Fistel schliesst sich nach 7 Monaten. — Nachuntersuchung nach 5 J.: Befinden gut. Lunge gesund. Knie geheilt geblieben, vollkommen fest und fast ganz gerade bis auf Valgumstellung von 15°. Länge von Femur und Tibia links 72 cm, rechts 75,5. Verkürzung vollständig ausgeglichen durch Beckensenkung, keine Skoliose. Geht ohne erhöhten Schuh ohne Hinken, bis zu 5 Stunden weit ohne Beschwerden.

48. Friedrich Rau, 11 J., aus Feuerbach. Seit 3 J. Schwellung, Aufbruch, Fistel. — R. Knie: Mässige Schwellung, Flexions-Kontraktur im stumpfen Winkel, Patella fest. Seitliche Beweglichkeit. Fisteln. — 2. VIII. 83. Resektion: unterer Bogenschnitt. Patella knöchern verwachsen, Gelenk teils fungös, teils verwachsen. Dünne Scheibchen von Femur und von Tibia abgesägt. Patella exstirpiert. — Heilung p. p. nach 16 Tagen, nach 19 Tagen geheilt in Gypsverband entlassen, der noch 4 Wochen getragen. — Nachuntersuchung nach 5 J.: Befinden gut. Lunge gesund. Knie geheilt geblieben, vollkommen fest, in Flexion von 145°, in der Tibia ist einige cm unter der Sägefläche eine Einknickung nach hinten und aussen. Länge von Femur und Tibia rechts 77 cm, direkte Entfernung des Troch. und Mall. ext. 73,5 cm, Länge links 82 cm. Verkürzung fast ganz ausgeglichen durch Beckensenkung. Geht ohne Hinken mit wenig erhöhtem Schuh bis mehr als 5 Stunden weit ohne jede Beschwerde.

49. Friedrich Schlenker, 23 J., Uhrmacher, aus Mariazell. Beginn vor 5 J. — R. Knie: Teigige Schwellung. Bewegung gehindert, Tibia nach aussen subluxiert. — 8. VIII. 83. Resektion: Querschnitt durch Patella. Knochen relativ gesund, Kapsel fungös. Scheiben von Gelenkenden gesägt, hintere Flächen der Patellahälften entfernt. — Heilung nach 3 Wochen p. p., nach 6 Wochen entlassen; noch 6 Monate Gypsverbände getragen. — Nachricht nach 5 J.: Ist vollständig arbeitsfähig. Knie geheilt geblieben, gerade und ganz fest.

50. Friederike Zopf, 19 J., aus Leonberg. Seit 5 J. Schwellung, Steifigkeit, Aufbruch. — R. Knie: Schwellung mässig, Flexions-Kontraktur nur von 90°, passive Bewegungen schmerzhaft, Tibia hinten subluxiert, Patella fest. Fistel. — 10. VIII. 83. Resektion: unterer Bogenschnitt. Patella derb verwachsen. Beide Gelenkende cariös, Synovialis fungös. Knochenscheibchen abgesägt, in Cond. fem. int. Herd ausgekratzt, Synovialis exstirpiert. Patella subperiostal entfernt. — Nach 3 Wochen p. p. geheilt. Entlassen mit Verkürzung von 2—3 cm, nach 4 Wochen in

Gypsverband entlassen, der noch 4 Monate getragen. Nach 1½ Jahr Verkürzung 4,5 cm, nach 2 J. Verkürzung 7 cm. — Nachricht nach 5 J.: Kann ihre Arbeit in Haushaltung und in der Wirtschaft gut verrichten. Knie geheilt geblieben, gerade und ganz fest.

51. Karl Wagner, 13 J., aus Sternenfels. Vor 2 J. Schwellung, Krümmung, Aufbruch. — L. Knie: Mässige Schwellung. Flexions-Kontraktur in spitzem Winkel. Geringe Beweglichkeit. Tibia nach aussen und hinten subluxiert. — 11. VIII. 83. Resektion: unterer Bogenschnitt. Cond. ext. tib. oberflächlich cariös, Synovial fungös, periartikuläre Granulationen. Von den Gelenkenden wegen Spannung der hinteren Weichteile viel entfernt, Patella und oberer Recessus entfernt. Tenotomie der Flexoren. — Heilung in 3 Wochen p. p. bis auf kleine granulierende Stelle. Entlassen nach 6 Wochen; noch 4 Wochen Gypsverband. — Nachuntersuchung nach 5 J.: Befinden sehr gut, Lunge gesund. Ist Hausierer. Knie geheilt geblieben, ganz fest, in Flexion von 140°. Länge von Femur und Tibia links 76 cm, direkte Entfernung von Troch. und Mall. ext. 71 cm; Länge rechts 83 cm. Verkürzung zum grössten Teil ausgeglichen durch Beckensenkung, beim Stehen Ferse 3 cm über dem Boden, deutliche Skoliose der unteren Wirbelsäulenhälfte, geht merkbar hinkend, ohne erhöhten Schuh, täglich 8—12 Stunden weit ohne Beschwerden.

52. Albertine Schlegel, 8 J., aus Saulgau. Seit 4 J. Schmerzen und Schwellung. — R. Knie: Schwellung, Flexions-Kontraktur von 90°, Tibia nach hinten subluxiert, aussenrotiert, Patella fest. — 13. VIII. 83. Resektion: unterer Bogenschnitt. Beide Gelenkenden oberflächlich cariös, Kapsel fungös, dünne Scheibchen abgesägt, Kapsel exstirpiert, oberer Recessus ausgekratzt. Patella subperiostal entfernt. — Heilung p. p. in 14 Tagen bis auf kleine granulierende Stelle; entlassen mit granulierender Hautstelle nach 5½ Wochen. Nach 4 Monaten fungöses Hautgeschwür ausgekratzt, geheilt. — Nachuntersuchung nach 5 J.: Schwächlich, hochgradige Kyphose. Befinden gut. Lungen gesund. Knie geheilt geblieben, vollkommen fest, in Flexion von 160°, Valgumstellung von 10°. Länge von Femur und Tibia rechts 66 cm, direkte Entfernung von Troch. und Mall. ext. 64 cm, Länge links 67 cm. Verkürzung vollständig ausgeglichen durch Beckensenkung, geht gut ohne erhöhten Schuh ohne Hinken, kann ohne Beschwerden mehrere Stunden weit laufen.

53. Maria Salzmann, 7 J., aus Geisslingen. Beginn vor 2 J. — L. Knie: Schwellung, Fluktuation, Flexions-Kontraktur von 30°, etwas Valgumstellung, Tibia aussenrotiert, nach hinten subluxiert. — 16. XI. 83. Resektion: oberer Bogenschnitt. Knorpel der Gelenkenden und der Patella zum Teil zerstört. Caries an Cond. int. tib., Synovialis ausgedehnt fungös, im oberen Recessus käsiger Eiter. Flache Scheiben von

den Knochen, ausgiebige Entfernung der Synovialis besonders des oberen Recessus nach Spaltung der Haut darüber. — Heilung p. p. Entlassen nach 7 Wochen mit 2 cm Verkürzung in Gypsverband, der noch ¼ J. getragen. — Nachuntersuchung nach 5 J.: Befinden gut. Lunge gesund. Knie geheilt geblieben, vollständig fest, in Flexion von 160°. Valgumstellung von 10°, Tibia hat 30° Innenrotation. Länge von Femur und Tibia links 62 cm, direkte Entfernung von Troch. und Mall. ext. 60°, Länge rechts 63,5 cm. Verkürzung durch Beckensenkung vollständig ausgeglichen, Skoliose auch des Brustteils der Wirbelsäule, ungleicher Schulterstand. Geht ohne Hinken mit Schuh um ½ cm erhöht.

54. Konrad Ringwald, 20 J., aus Onstmettingen. Beginn vor 3 J. L. Knie: Schwellung sehr bedeutend, Fluktuation, Kontraktur in Streckstellung, Bewegungen sehr schmerzhaft, Patella nach aussen dislociert. — 21. XI. 83. Resektion: oberer Bogenschnitt. Eiter im Gelenk. Knorpel zerstört, zwei Herde in Femur bis Haselnussgrösse, vier Herde in Tibia, Patellafläche rauh, Synovialis fungös. Scheiben von den Gelenkenden abgesägt, die Herde ausgelöffelt, Patella und Kapsel exstirpiert. — Heilung p. p. nach 3 Wochen. Entlassen nach 7 Wochen mit 2,5 cm Verkürzung in Gypsverband, der noch 6 Monate getragen. — Nachricht nach 5 J.: Arbeitet in der Fremde als Handwerker, durch sein Knie nicht behindert. Knie geheilt geblieben, ganz fest, aber etwas gekrümmt.

55. Maria Keller, 13 J., aus Durchhausen. Beginn vor 10 J. — L. Knie: Flexions-Kontraktur von 90°, Spur von Beweglichkeit, Patella fest, Verkürzung 2,5 cm. Redressement forcé in Narkose nach Incision und Absprengung der Patella mit dem Meissel; Eiterung, Abscedierung, daher nach 2 Wochen: — 31. XII. 83. Resektion: Querschnitt durch Patella. Traubenbeergrosse Sequester im Gelenk. Vom Gelenkende Scheiben abgesägt, Spongiosa der Femur-Epiphysen von punktförmigen Käseherden durchsetzt, Auskratzung bis in Markhöhle, Exstirpation der Patella und des oberen Recessus. Abscess hinter den Femurcondylen. — Heilung p. p. bis auf kleine Fisteln. Entlassen mit Gypsverband, der noch 9 Wochen getragen. — Nachuntersuchung nach 5 J.: Sehr kräftig. Befinden gut. Lunge gesund. Verrichtet schwerste Feldarbeit wie jede andere ohne Beschwerde. In der Narbe noch 2 minimal secernierende Fistelchen, die schon mehrmals geschlossen gewesen sind. Knie in Flexion von 150° vollständig fest. Länge von Femur und Tibia links 69 cm, direkte Entfernung von Troch. und Mall. ext. 66 cm. Länge rechts 76 cm. Verkürzung vollständig ausgeglichen durch Beckensenkung, Skoliose der unteren Wirbelsäulenhälfte. Geht mit leichtem Hinken und um 1 cm erhöhtem Schuh 6 Stunden weit ohne jede Beschwerde.

56. Therese Klett, 2½ J., von Memmingen. — 8. I. 84. Arthrektotomie (vergl. Mandry. Zur Frage der Arthrektomie des Kniegelenks bei Kindern. Diese Beiträge. Bd. III. S. 247).

57. Georg Bott, 6 J., aus Calmbach. Seit 2 J. — R. Knie: Teigige Schwellung. Flexions-Kontraktur von 150°, passive Beweglichkeit bis 90°, Valgumstellung, Tibia nach aussenrotiert. — 16. I. 84. Resektion: Oberer Bogenschnitt. Gelenkende intakt. Synovialis fungös. Schmale Knochenteilchen abgesägt, Patella exstirpiert, Kapsel mit oberem Recessus im Gesunden ausgeschält. — Heilung in 4 Wochen p. p., in Gypsverband entlassen. — Nachuntersuchung nach 4¾ J.: Befinden gut, Lunge gesund. Knie geheilt geblieben, vollkommen fest, in Flexion von 115°, Tibia auf dem Femur etwas nach innen verschoben. Länge von Femur und Tibia rechts 63 cm, direkte Entfernung von Troch. und Mall. ext. 52 cm, Länge links 64 cm. Verkürzung zum kleinsten Teil ausgeglichen durch Beckensenkung (Ferse noch 9 cm über dem Boden) zum grösseren Teil durch Spitzfussstellung und beim Gehen durch Gebeugthalten des gesunden Beins. Skoliose der unteren Wirbelsäulenhälfte, Schultergleichstand. Lordose. Geht hinkend in einem um 5 cm erhöhten Schuh.

58. Maria Kögler, 12 J., aus Scharnhausen. Vor 5 Jahren Schwellung, Aufbruch, Fistel schliesst sich wieder. — L. Knie: Flexions-Kontraktur von 120°, Valgumstellung, Tibia nach hinten subluxiert und aussenrotiert, Verkürzung um 4 cm, Patella wenig beweglich. — 3. III. 84. Resektion: Oberer Bogenschnitt. Synovialer Fungus mit teilweiser Zerstörung des Gelenkknorpels. Von Gelenkenden ziemlich viel entfernt wegen Spannung der hinteren Weichteile, von Femur bis an Grenze der Epiphyse; Patella und oberer Recessus exstirpiert. Bleibt etwas Flexionsstellung. — Geheilt nach 3⅛ Wochen p. p., in geschlossenem Gypsverband entlassen, noch 9 Wochen getragen. — Nachuntersuchung nach 4½ J.: Befinden gut, Lunge gesund. Fabrikarbeiterin. Knie geheilt geblieben, vollständig fest und ganz gerade. Länge links 64 cm, rechts 76 cm. Verkürzung zum Teil ausgeglichen durch Beckensenkung (Ferse bleibt 4,5 cm über dem Boden). Geringe Skoliose. Geht mit kaum merklichem Hinken ohne erhöhten Schuh.

59. Christiane Kessberger, 6 J., aus Gröttingen. Vor 1 J. Schwellung, Aufbruch. — L. Knie: Schwellung, leichte Flexions-Kontraktur, Beugung bis unter 90° möglich, Fisteln. — 11. III. 84. Resektion: Oberer Bogenschnitt. Cond. int. fem. total cariös bis in Epiphysen-Linie. Synovialis fungös. Femur bis zur Epiphysen-Linie abgesägt, von der Tibia schmale Scheiben. Exstirpation der Patella und der Synovialis. Reichliche Eiterung; entlassen nach 10 Wochen mit Recidiv. — Nachuntersuchung nach 4½ J.: Elendes Kind, seit 2 J. Fungus cubiti rechts, Fungus manus beiderseitig, Halsdrüsen-Abscesse. Im Knie Beweglichkeit, mässig secernierende Fistel. Femur rechts 29, links 20 cm, Tibia rechts 27, links 24 cm.

60. Martin Raible, 4 J., von Ergenzingen. (Vgl. dse. Beitr. Bd. III. S. 248.)

61. Thomas Ganter, 13 J., aus Frittlingen. Vor 4 J. Beginn von Schmerzen und Schwellung. — R. Knie: Starke Schwellung, Fluktuation, mässige Flexions-Kontraktur, Valgumstellung. — 15. III. 84. Resektion: Oberer Bogenschnitt. Von Femur 0.75 cm abgesägt, Herd in Sägefläche ausgekratzt, von Tibia 0,5 cm. Synovialis fungös, exstirpiert. Patella am Rande cariös, exstirpiert. — Heilung nach 3 Wochen p. p., entlassen nach 4 Wochen in Gypsverband, der noch 7 Monate getragen. Nach 3 J. wegen Flexionsstellung von 116°, die sich seit 2 J. allmählich herausgebildet hat, Osteotomie: 3 cm dicker Knochenteil ausgesägt, p. p. in 3 Wochen geheilt, seither Wasserglasverbände. — Nachuntersuchung nach 4½ J.: Befinden gut, Lunge gesund. Knie geheilt geblieben, in Flexion von 165° und vollständig fest. Arbeitet schwere Feldarbeit ohne Beschwerden mit gleicher Leistungsfähigkeit wie ein anderer. Länge von Femur und Tibia rechts 75, links 82 cm. Verkürzung vollständig ausgeglichen durch Beckensenkung, Skoliose der Lendenwirbelsäule. Geht mit leichtem Hinken sehr gut und schnell.

62. Ruppert Laufer, 8 J., aus Dauchingen. Beginn vor 2 J. nach Scharlach. — R. Knie: Schwellung, Fluktuation, Flexions-Kontraktur von 120°, Valgumstellung, Tibia nach aussen rotiert und hinten subluxiert. — 23. V. 84. Resektion: Oberer Bogenschnitt. Knorpel der Gelenkenden und Patella zerstört, Cond. int. tib. cariös, Synovialis fungös, grosse periartikuläre Abscesse. Von Gelenkenden dünne Scheiben abgesägt, Patella, Synovialis mit oberem Recessus und Abscesswände exstirpiert. Geheilt nach 7 Wochen p. p., in Gypsverband entlassen. — Nachuntersuchung nach 4¼ J.: Befinden gut, Lunge gesund. Knie geheilt, ganz fest, in Flexion von 130°. Tibia aussenrotiert. Länge von Femur und Tibia rechts 68,5 cm, direkte Entfernung von Troch. und Mall. ext. 59 cm, Länge links 67,5 cm. Verkürzung ausgeglichen durch Beckensenkung, Skoliose, geht ohne bemerkbares Hinken stundenweit ohne Beschwerde.

63. Mathilde Krieger, 31 J., aus Gmünd. L. Knie: Mässige Schwellung, Flexions-Kontraktur von 150°, G. valgum, Tibia aussenrotiert, nach hinten subluxiert. — 28. VI. 84. Resektion: Unterer Bogenschnitt. Knorpel abgehoben und zerstört, Synovialis fungös. Dünne Scheibe von Femur, 0,5 cm von Tibia; cariöse Höhle bis an Epiphysengrenze ausgekratzt, Synovialis exstirpiert mit hinterem Recessus. — Heilung nach 3 Wochen p. p., nach 4 Wochen in Gypsverband entlassen. Stirbt 3 Monate nach Entlassung an Meningitis tuberculosa, durch Sektion bestätigt, auf der Lunge Phthisis mit Cavernen.

64. Wilhelm Zeeb, 18 J., Fabrikarbeiter, aus Cannstatt. Seit ½ J. Schwellung, Aufbruch, Fisteln. — L. Knie: Schwellung, Fluktuation, Flexions-Kontraktur, Fisteln. — 16. VII. 84. Resektion: Unterer

Bogenschnitt. Gelenkende intakt, dünne Scheiben abgesägt. Synovialis fungös, besonders in Kniekehle, mit Schere und Löffel exstirpiert. Periartikuläre Abscesse, besonders weit ausgedehnt in der Wade. Patella exstirpiert. — Heilung p. p. bis auf Fistel. Nach 3 Monaten fungöses Recidiv, nochmals Fistelspaltung und Ausschabung. Mit Fisteln entlassen. — Nachricht nach 4 J.: Ist arbeitsfähig. Die letzte Fistel hat sich vor ½ J. geschlossen, seitdem Knie geheilt geblieben. Bein ganz gerade und ganz fest. Kann stundenweit ohne besondere Ermüdung gehen.

65. Anna Jöck, 8 J., aus Wurzach. Seit 5 J. Schwellung mit mehrfachem Aufbruch. — R. Knie: Schwellung, Flexions-Kontraktur von 90°, passiv kaum beweglich, Patella fest, Fisteln. — 25. VII. 84. Resektion: Unterer Bogenschnitt. Tenotomie der Flexoren an der Aussenseite. Nach 5 Wochen mit geheilter Wunde in Gypsverband entlassen. Ist 11 Tage nach Entlassung nach kurzem Kranksein unter Brechen und Kopfschmerzen gestorben.

66. Pauline Roller, 18 J., aus Nagold. Ankylose des r. Kniegelenks in rechtwinkliger Flexion, Genu valg. von 140°, Patella unbeweglich, Tibia aussenrotiert. — 2. VIII. 84. Resektion: Unterer Bogenschnitt. Gelenkhöhle vollständig verödet, Keil mit Basis innen herausgesägt. Patella exstirpiert. Geradestellung mühsam. Nach 5 Wochen p. p. geheilt in Gypsverband entlassen, der noch 4 Monate getragen. — Nachricht nach 4 J.: Arbeitsfähig für alle häuslichen Arbeiten. Knie geheilt geblieben, ganz fest, ziemlich gerade.

67. Rudolf Michel, 33 J., Uhrmacher, aus Engen. Beginn vor 3 J. R. Knie: geringe Schwellung, Fluktuation, Flexionsstellung, aktive Beugung bis 90° möglich. — 20. I. 85. Resektion: Knorpel zerstört, dünne Scheiben von Gelenkenden, Tibia haselnussgrosser Käseherd, ausgelöffelt, periartikulärer Abscess. Nach 3 Wochen p. p. geheilt, nach 7 Wochen in Gypsverband entlassen mit Fistel, nach 3 Monaten geschlossen. — Nachricht nach 3¾ J.: Vollständig arbeitsfähig. Knie geheilt geblieben, vollständig fest und ganz gerade.

68. Wilhelm Schmid, 10 J., aus Paris. Fungus des rechten Kniegelenks mit cariösem Herd im Cond. int. fem. — Arthrektomie. (Vgl. diese Beiträge. Bd. III. S. 250.)

69. Lina Lutz, 7 J., aus Krauchenwies. Fungus des linken Kniegelenks. — Arthrektomie. (Vgl. ebenda S. 251.)

70. Christian Müller, 10 J., aus Neckarwestheim. Fungus des rechten Kniegelenks. Arthrektomie. (Vgl. ebenda S. 252.)

71. Otto Traub, 4½ J., aus Ehingen. Fungus des linken Kniegelenks. — 2. III. 85. Resektion: Verlauf gut. Bis auf Fisteln geheilt in Gypsverband entlassen. Gypsverbände noch 6 Monate getragen. —

Nachricht nach 3½ J.: Knie fest und gekrümmt. Es bestehen 2—3 kleine Fisteln. Ist den ganzen Tag zu Fuss gleich einem gesunden.

72. August Böcklen, 24 J., aus Bodelshausen. Beginn vor 4 J. — R. Knie: Schmerzen, geringe Schwellung, Fluktuation, Crepitation. — 10. VI. 85. Resektion: Mittlerer Querschnitt. Knochen relativ wenig zerstört, ausgedehnter Weichteilfungus, dünne Knochenscheiben abgesägt. — Heilung p. p. Wegen Recidiv nach 3 Monaten Auskratzung, nach 6 Monaten Amputatio femoris (Synostose der Sägeflächen, Käseherd im Knochen, Eitersenkungen in Wade). Geheilt entlassen. — Nachricht nach 2 J.: Befinden gut.

73. Heinrich Bausshof, 28 J., Arbeiter, aus Brachbach. Vor 11 J. Schwellung, Aufbruch, Fisteln, seit 2 J. geschlossen. — L. Knie: Mässige Schwellung, Flexions-Kontraktur von 90°, keine Beweglichkeit, Tibia nach hinten und aussen subluxiert. — 4. VII. 85. Resektion: Unterer Bogenschnitt. Femur konvex, Tibia konkav zugesägt, sodass nur geringe Verkürzung. — Heilung nach 3 Wochen p. p., nach 5 Wochen entlassen in Gypsverband in leichter Flexion. Gypsverbände noch 6 Monate getragen. — Nachricht nach 3 J.: Zu leichten Geschäften tauglich. Knie geheilt geblieben, ganz fest, gekrümmt.

74. Maria Specher, 20 J., aus Zossnegg. Vor 2 J. Schwellung, Aufbruch, seit 1¼ J. wegen Schmerzen Bettruhe. — R. Knie: Starke Schwellung, Fluktuation, Flexionsstellung von 90°, Fistel sehr stark secernierend. — 14. VII. 85. Resektion: Oberer Schnitt. Knorpel der Gelenkenden und der Patella zerstört, Synovialis fungös. Femur konvex, Tibia konkav 2 cm abgesägt, Exstirpation der Patella, des oberen und hinteren Recessus. Geheilt p. p., entlassen nach 5 Wochen in Gypsverband. Nachträglich 2mal Fistelspaltung und Schabung, Fistel heilt 1¾ J. post. op. — Nachricht nach 3 J.: Ist arbeitsfähig. Knie geheilt geblieben, ganz fest und ganz gerade.

75. Benedikt Liebold, 9 J., aus Tettnang. Vor 7 J. nach Fall Schwellung, Aufbruch. — L. Knie: Schwellung, Pseudofluktuation, Flexions-Kontraktur von 90°, keine Beweglichkeit, Tibia nach hinten subluxiert, Fistel. — 8. VIII. 85. Resektion: Querschnitt. In Femur und Tibia je ein wallnussgrosser Herd, ausgekratzt, je 0,5 cm abgesägt, Patella exstirpiert, Synovialis fungös, exstirpiert. Geheilt p. p. mit mässiger Eiterung aus Drains, nach 4 Wochen in Gypsverband entlassen, Fistel nach 1½ J. geschlossen. — Nachricht nach 3 J.: Das Knie geheilt geblieben und fest.

76. Jakob Vogel, 18 J., Fabrikarbeiter, aus Auenstein. Seit 12 J. Schwellung. — L. Knie: Starke Schwellung, Flexions-Kontraktur von 135°, leichte Valgumstellung, Tibia nach hinten subluxiert. — 21. X. 85. Resektion: Oberer Schnitt. Gelenkknorpel zerstört, von Femur 2—3 cm,

von Tibia dünne Scheibe entfernt; Patella in der Mitte cariös, exstirpiert; Synovialis fungös, mit Schere exstirpiert. — Nach 3 Wochen Heilung per prim. Recidiv aus Fistel ausgekratzt, nach 3½ Monat entlassen mit noch granulierender Stelle in Gypsverband. 1 J. Gypsverbände. — Nachricht nach 3 J.: Ist als Korbmacher vollkommen arbeitsfähig. Knie geheilt geblieben, ganz fest und gerade.

77. Sophie Schmid, 17 J., aus Hagedorn. Vor 2 J. Schwellung, Aufbruch. — R. Knie: Mässige Schwellung. Flexions-Kontraktur von 90°. Tibia aussenrotiert. — 20. XI. 85. Resektion: Unterer Bogenschnitt. Knorpel zerstört, von Femur 1 cm, von Tibia 0,5—1 cm abgesägt. Synovialis fungös, oberer Recessus mit Schere entfernt; Patella exstirpiert. — Heilung in 3 Wochen per prim.; 4 Monate lang bleiben die Drainöffnungen fistulös, dann geheilt entlassen. — Nachricht: Pat. nach einigen Monaten unter Hirnsymptomen gestorben. Das Knie war geheilt geblieben, ganz fest und ganz gerade.

78. Leonhard Bässler, 32 J., aus Göppingen. Seit ½ J. Schmerzen und Schwellung. — L. Knie: Schwellung, Flexions-Kontraktur, passive Beugung bis 90° möglich. — 7. XII. 85. Resektion: Oberer Schnitt. Von Femur und Tibia je eine dünne Scheibe, in Tibia haselnussgrosser Herd; Patella exstirpiert; Synovialis fungös, exstirpiert; periartikulärer Weichteilfungus. — Heilung per prim., nach 6 Wochen in Gypsverband entlassen, der noch ¼ J. getragen; eine zurückgebliebene Fistel heilte nach ¼ J. — Nachricht nach 2¾ J.: Vollständig arbeitsfähig als Tagelöhner in einer Gerberei. Knie geheilt geblieben, ganz fest, etwas gekrümmt.

79. Jakob Elsässer, 6 J., aus Vaihingen. Seit 1 J. Schmerzen und Schwellung, Aufbruch. — R. Knie: Schwellung. Flexions-Kontraktur, Fistel. — 14. XII. 85. Resektion: Oberer Bogenschnitt. Gelenkenden cariös, je 0,5 cm abgesägt, in Cond. ext. fem. und tib. je ein haselnussgrosser Käseherd, ausgekratzt; von Patella nur vordere Schale zurückgelassen; Synovialis fungös, exstirpiert; periartikulärer Weichteilfungus. — Heilung nach 3 Wochen per prim. bis auf 2 Fisteln, mehrmalige Ausschabung der Drain-Fisteln; nach 5 Monaten mit Fisteln entlassen, welche nach 1 J. geschlossen. — Nachricht nach 1¾ J.: Knie ist geheilt geblieben, fest und steht gekrümmt.

80. Peter Joner, 18 J., Bauer, aus Hausen. Beginn vor 2 J. — L. Knie: Geringe Schwellung, Pseudo-Fluktuation, Flexions-Kontraktur, Beugung bis 90° möglich, geringe seitliche Beweglichkeit. — 30. I. 86. Resektion: Oberer Schnitt. Eiter im Gelenk. Gelenkknorpel von Granulationen bedeckt. Von Femur dünne Scheibe (erbsengrosser Käseherd in Cond. ext.), von Tibia dünne Scheibe (2 grössere Sequester beide ausgekratzt); Patella cariös, exstirpiert; Synovialis fungös, pünktlichst

entfernt. — Heilung per prim., nach 6 Wochen in Gypsverband entlassen, eine zurückgebliebene Fistel nach 6 Monaten geschlossen. — Nachricht nach 2¾ J.: Verrichtet Feldarbeit ohne bedeutende Behinderung. Knie geheilt geblieben, fest und gerade.

81. Johann Klenk, 18 J., Bauer, aus Renzen. Beginn vor 4 J. — L. Knie: Schwellung, Flexions-Kontraktur von 45°, Beweglichkeit sehr beschränkt, Tibia aussenrotiert, nach hinten subluxiert. — 13. IV. 86. Resektion: Oberer Schnitt. Gelenkende und Patella cariös, von Femur und Tibia je 1 cm entfernt; Patella exstirpiert; Synovialis fungös, exstirpiert mit oberem Recessus. — Heilung per prim., nach 7 Wochen in Gypsverband entlassen, der noch ¾ J. getragen. — Nachricht nach 2¼ J.: Als Bauerknecht vollständig zu allem arbeitsfähig. Knie geheilt geblieben, ganz fest und ganz gerade.

82. Christiane Ortlieb, 19 J., aus Hödelfingen. Seit 3 J. Schmerzen, Schwellung, Aufbruch. — R. Knie: Starke Schwellung, Flexions-Kontraktur von 45°, geringe passive Beweglichkeit. Fistel. — 21. IV. 86. Resektion: Unterer Bogenschnitt. Von Femur und von Tibia dünne Platten abgesägt; in Tibia 2 cariöse Herde; Patella exstirpiert; Synovialis fungös, exstirpiert. Hinterer Recessus abscediert, Senkung entlang den Gefässen; periartikuläre Abscesse. — Nach 6 Wochen Recidiv mit periartikulären Abscessen; Spaltung und Ausschabung; geheilt bis auf zahlreiche Fisteln. Spitzendämpfung rechts; ½ J. post op. Amputatio femoris (knöcherne Vereinigung in guter Stellung, oberflächliche Caries an Femur, sehr reichlicher Weichteilsfungus); geheilt. — Nachricht nicht erhalten.

83. Maria Mauke, 20 J., aus Thailfingen. Seit 13 J. Schwellung. — L. Knie: Mässige Schwellung, Flexions-Kontraktur, leichte Valgumstellung, Tibia nach aussen subluxiert. — 2. VI. 86. Resektion: Oberer Bogenschnitt. Dünne Scheiben von den Gelenkenden entfernt, erbsengrosser Käseherd im Femur und in der Tibia. — Geheilt nach 3 Wochen per prim., entlassen nach 6 Wochen in Gypsverband, der noch 11 Wochen getragen. — Nachuntersuchung nach 2¼ J.: Knie geheilt geblieben, vollständig fest, ganz gerade. Länge von Femur und Tibia links 75 cm, rechts 76,5 cm. Ist immer nur wenig gegangen wegen Schwellung und Schmerzen im Knöchel des resecierten Beines. Ellbogenfungus seit 5 J., VI. 88 reseciert.

84. Richard Reichert, 7 J., aus Sontheim. Seit 2 J. Schwellung und Schmerzen. — R. Knie: Geringe Schwellung, Flexions-Kontraktur von 90°, Tibia nach aussen subluxiert und aussenrotiert, Patella fest, Hautgeschwür. — 26. VI. 86. Resektion: Unterer Bogenschnitt. An Femur oberflächlicher Knochen- und Knorpeldefekt, dünne Scheibe abgesägt; von Tibia dünne Scheibe; Patella ganz frei, exstirpiert; Synovialis fungös; periartikulärer Abscess. — Geheilt unter mässiger Sekretion aus

Drains, nach 6 Wochen mit Gypsverband entlassen. — Nachuntersuchung nach 2¼ J.: Sehr mager und schwächlich. Befinden gut, Lunge gesund. Knie geheilt geblieben, federt noch deutlich, in Flexion von 145° und Valgumstellung mit 10° Abweichung. Länge von Femur und Tibia rechts 64 cm, Entfernung von Troch. und Mall. ext. 58,5 cm; Länge links 62,5 cm. Verkürzung durch Beckensenkung vollständig ausgeglichen; Skoliose bis 9. Brustwirbel. Gang ohne erhöhten Schuh ohne Hinken, 4 Stunden weit.

85. Rosine Häring, 16 J., aus Wehingen. Seit 1 J. Schmerz und Kontraktur. — R. Knie: Flexions-Kontraktur von 90°, aktive und passive Bewegung unmöglich, Tibia in der Epiphysenlinie eingeknickt nach hinten. — 10. VII. 86. Resektion: Unterer Bogenschnitt. Knorpel der Gelenkflächen verschwunden, feste Adhäsionen zwischen denselben; von Femur und Tibia je 1,5 cm abgesägt, Patella entfernt. — Geheilt p. p., nach 4 Wochen in Gypsverband entlassen, der noch 1 J. getragen. Verkürzung 8 cm; geht gut in Schuh um 6 cm erhöht. — Nachuntersuchung nach 2 J.: Als Näherin arbeitsfähig. Befinden gut, Lunge Knie geheilt geblieben, vollkommen fest. Flexionsstellung von 165° und Varumstellung von 175°. Länge von Femur und Tibia links 73 cm, Entfernung von Troch. und Mall. ext. 69,5 cm; Länge von Femur und Tibia rechts 79 cm. Verkürzung durch Beckensenkung vollständig ausgeglichen. Gang ohne Hinken, 2 Stunden weit.

86. Karl Schlichenmayer, 13 J., aus Heutensbach. Seit 6 J. Anschwellung. — R. Knie: Mässige Schwellung, Flexions-Kontraktur in spitzem Winkel, geringe passive Beweglichkeit, Tibia nach hinten subluxiert, Patella fest. — 17. VII. 86. Resektion: Unterer Bogenschnitt. Von Femur 2,5 cm, von Tibia 1,5 cm abgesägt; Patella exstirpiert; Kapsel schwielig verdickt; periartikulärer Abscess. — Geheilt per prim. nach 5 Wochen in Gypsverband entlassen. Nach 1½ J. Flexionsstellung von 160°; Gang mit Hinken, Knochen fest vereinigt, daher Keil-Osteotomie, geheilt. — Nachuntersuchung nach 2 J.: Knie geheilt geblieben, Stellung vollständig gerade, federt noch etwas an der Osteotomiestelle.

87. Katharine Wirth, 11 J., aus Sternenfels. Beginn vor 2½ J. Dämpfung der rechten Lungenspitze. — L. Knie: Ziemliche Schwellung, Flexions-Kontraktur von 90°, minimale passive Beweglichkeit, Patella fest. Fisteln. — 29. VII. 86. Resektion: Unterer Bogenschnitt. Femur und Tibia cariös, viel von beiden abgesägt zur Geradstellung wegen Verkürzung der Weichteile hinten. Patella cariös, exstirpiert; ausgedehnter Weichteilsfungus. — Entlassen nach 7 Wochen, bis auf eine Fistel geheilt in Gypsverband. Fistel heilte in 3 Monaten. — Nachricht nach 2 J.: Knie geheilt geblieben, steht gerade und ganz fest. Kann gut gehen.

88. Kaspar Weinhardt, 37 J., aus Weil. Beginn vor 5 J. — R. Knie: Schmerzen, Schwellung, Flexions-Kontraktur von 140°. — 29. VII. 86. Resektion: Unterer Bogenschnitt. Beide Gelenkenden teilweise cariös. Von Femur und Tibia 1,5 cm abgesägt, in Cond. int. beider Knochen tiefer Herd, ausgelöffelt. Patella cariös, exstirpiert. — Geheilt p. prim., nach 4 Wochen entlassen mit Drainfistel, die nach 3 Monaten geschlossen. — Nachricht nach 2 J.: Vollkommen gesund und arbeitsfähig zu Feldarbeit. Knie geheilt geblieben, ganz fest und gerade.

89. Josef Buck, 10 J., aus Feldhausen. Seit 3 J. Schwellung, Aufbruch. — R. Knie: Mässige Schwellung, Flexions-Kontraktur von 90°, minimale Beweglichkeit, Valgumstellung, Tibia nach hinten subluxiert, nach aussen rotiert. — 7. VIII. 86. Resektion: Feste bindegewebige Verwachsungen zwischen Femur und Tibia, nirgends Fungöses. 2 mm vom Femur, von Tibia nur die Emin. intercond. entfernt. Geradstellung schwierig wegen Narben in Kniekehle. — Geheilt p. p. in 3 Wochen, nach 5 Wochen in Gypsverband entlassen. 1 J. lang Gypsverbände. — Nachuntersuchung nach 2 J.: Knie geheilt geblieben, feste knöcherne Vereinigung in Flexion von 130°. Verkürzung der Knochenlänge 1 cm, durch Winkelstellung Verkürzung des ganzen Beines 3 cm, durch Beckensenkung vollständig ausgeglichen; läuft gut, ohne jedes Hinken.

90. Johanna Meier, 22 J., Dienstmagd, aus Burladingen. Seit 3 J. Schwellung, Aufbruch. — L. Knie: Mässige Schwellung, Fluktuation, Fistel. — 7. XII. 86. Resektion: Oberer Bogenschnitt. Von Femur und Tibia Scheiben abgesägt, in letzterer 2 erbsengrosse Herde. Patella exstirpiert. Synovialis fungös. Ausgedehnter periartikulärer Weichteilsfungus mit Käseherden bis in die Mitte des Oberschenkels. — Geheilt p. p., nach 6 Wochen entlassen in Gypsverband mit 3 cm Verkürzung. — Nachricht: 6 Monate nach der Operation Tod nach kurzem Kranksein an Meningitis basilaris, durch Sektion bestätigt. Knie war geheilt geblieben, feste Vereinigung der Knochen. Käsige Bronchialdrüsen, keine tuberkulöse Lungenaffektion.

91. Emma Hornstein, 32 J., Näherin, aus Konstanz. Seit 10 J. knöcherne Ankylose des rechten Kniegelenks in rechtwinkliger Flexion. — 14. I. 87. Resektion: Unterer Bogenschnitt. Aussägung eines Keils von 8 cm vorderer Höhe. Bleibt Flexionsstellung von 170°. — Geheilt per prim., nach 5 Wochen in Gypsverband entlassen, der noch 5 Monate getragen. Verkürzung 9 cm. — Nachricht nach 1¾ J.: Kann alle Arbeiten verrichten und stundenweit gehen, ohne zu ermüden. Knie geheilt geblieben, vollständig fest und gerade.

92. Mathilde Lösch, 12 J., aus Tübingen. Seit 2 J. Schmerzen und Schwellung, periartikuläre Abscesse. — R. Knie: Schwellung, Flexions-Kontraktur von 90°, Valgumstellung, Tibia aussenrotiert, nach hinten

subluxiert. — 28. I. 87. Resektion: Querschnitt durch die Patella. Cond. int. fem. und tib. des Knorpels beraubt, kleine Scheiben von beiden Gelenkenden entfernt; Synovialfungus exstirpiert. — Heilung gestört durch Abscess in Kniekehle. Geheilt entlassen in Gypsverband, der noch 8 Wochen getragen. — Nach 1½ J. ohne Fistel ausgeheilt, Flexion 130°, noch federnde Verbindung der Knochen (in Narkose gestreckt, eingegypst entlassen). Gang leicht hinkend. Länge von Femur und Tibia rechts 67 cm, links 71 cm. Ganz unbedeutende Skoliose. Kann 1 Stunde weit gehen.

93. Elisabeth Dreher, 15 J., aus Balgheim. Beginn vor 10 J. — R. Knie: Mässige Schwellung, Flexions-Kontraktur von 160°, Valgumstellung, Tibia aussenrotiert, nach hinten subluxiert; seitliche Beweglichkeit. — 2. III. 87. Resektion: Unterer Bogenschnitt. Gelenkflächen mit Knorpeldefekt, dünne Scheiben von Femur und Tibia abgesägt; Synovialis fungös, excidiert, Patella mit oberem Recessus exstirpiert. — Geheilt nach 3 Wochen p. p., nach 4 Wochen in Gypsverband mit 3 cm Verkürzung entlassen. Gypsverbände zu Haus bis jetzt getragen. — Nachuntersuchung nach 1⅞ J.: Befinden gut, Lunge gesund. Knie geheilt geblieben, vollkommen gesund und ganz gerade. Verkürzung 3 cm, durch Beckensenkung vollständig ausgeglichen; geht ½ Stunde weit mit Stock.

94. Engelbert Roth, 10 J., aus Messstetten. Beginn vor 4 J. — L. Knie: Keine Schwellung, Flexions-Kontraktur von 90°, geringe passive Beweglichkeit, Tibia nach hinten subluxiert und aussenrotiert, Patella fest. — 11. III. 87. Resektion: Oberer Bogenschnitt. Condylen von Knorpel entblösst, Fungus ausgeheilt. 2 dünne Scheibchen von Femur und Tibia abgesägt. Patella exstirpiert. — Nach 3 Wochen mit p. p. geheilter Wunde entlassen. 1½ J. Gypsverbände getragen. — Nachuntersuchung nach 1½ J.: Knie geheilt geblieben, ganz fest, in Flexion von 130°, Valgumstellung von 35°; Länge von Femur und Tibia links 61 cm, Länge rechts 63 cm. Verkürzung ausgeglichen durch Beckensenkung. Gang gut und hinreichend ausdauernd.

95. Emma Dolfinger, 7 J., aus Ergenzingen. Seit 1 J. Schwellung. — R. Knie: Ziemliche Schwellung, Flexions-Kontraktur von 90°, geringe Beweglichkeit, Tibia aussenrotiert, seitliche Beweglichkeit. — 15. III. 87. Resektion: Querschnitt durch Patella. Auf den Gelenkflächen Granulationen, dünne Scheiben von Femur und von Tibia abgesägt; Weichteilsfungus, Synovialis und Patella exstirpiert. — Geheilt p. p., in Gypsverband entlassen mit 1 cm Verkürzung. — Ist 5 Monate post op. nach Amerika ausgewandert.

96. Christiane Haug, 6 J., aus Pliezhausen. Beginn vor 2 J. — R. Knie: Starke Schwellung, Flexions-Kontraktur in spitzem Winkel, passive Beweglichkeit, Tibia aussenrotiert, Fistel. — 16. III. 87. Re-

sektion: Oberer Bogenschnitt. Ungewöhnlich starker Synovialfungus, Exstirpation der Bänder, des obern, untern und hintern Recessus im Gesunden. Periartikuläre Abscesse. Geradestreckung erst möglich, nachdem kleine Scheiben von den intakten Gelenkenden abgetragen. Patella exstirpiert. — Nach 3 Wochen p. p. geheilt, nach 6 Wochen in Gypsverband entlassen. — Nachricht nach 1½ J.: Fisteln von Zeit zu Zeit aufgetreten und wieder geheilt. Knie fest, gekrümmt.

97. Hermann Collin, 7 J., aus Dettingen. Seit ½ J. Schmerzen und Schwellung. — R. Knie: Ziemliche Schwellung, Fluktuation, Flexions-Kontraktur, Tibia aussenrotiert. — 7. II. 87. Arthrektomie: Querschnitt durch Patella, Eiter im Gelenk, Gelenkenden intakt, Granulationen auf Cond. int. fem., mit Schere entfernt, Patella gesund, Synovialis fungös, exstirpiert samt oberem und hinterem Recessus. — Geheilt p. p. bis auf Fisteln, bei deren Schabung cariöser Knochen konstatiert wird. — 25. V. 87. Resektion: Querschnitt in der alten Narbe. Gelenkflächen granulös, von Femur und von Tibia je 0,3—0,5 cm entfernt, in Cond. int. fem. 2 haselnussgrosse Herde, ausgekratzt, Patella cariös, exstirpiert. — Nach ¼ J. mit Fistel in Gypsverband entlassen; nach ¼ J. geheilt. Gypsverband noch ¾ J. getragen. — Nachuntersuchung nach 1¼ J.: Befinden gut, Lunge gesund. Knie geheilt geblieben, vollständig gerade und fest. Länge von Femur und Tibia beidseitig 58 cm. Geht gut, schnell und ausdauernd, ohne Hinken.

98. Marie Kraut, 19 J., aus Wald-Rennach. Seit 4 J. Schwellung. — R. Knie: Mässige Schwellung, geringe passive Beweglichkeit, Patella unbeweglich. — 8. VI. 87. Resektion: Unterer Bogenschnitt. Gelenkknorpel zerstört, Knochen cariös. Dünne Scheibe von Femur, tiefer Herd ausgekratzt; dünne Scheibe von Tibia, Cond. int. als verdächtig ausgekratzt. Patella exstirpiert. — Nach 4 Wochen per prim. geheilt in Gypsverband entlassen. Zu Haus 1 J. Gypsverbände getragen. — Nachuntersuchung nach 1¼ J.: Knie geheilt geblieben und vollständig est; gute Stellung, Verkürzung 3,5 cm; kann ordentlich marschieren.

99. Sophie Wiedmann, 21 J., Näherin, aus Dörtel. Seit 17 J. Kontraktur, seit 6 Monaten Schmerz und Schwellung. — R. Knie: Mässige Schwellung, Flexions-Kontraktur von 165°, minimale Beweglichkeit, Valgumstellung, Tibia nach hinten subluxiert und aussen rotiert, Patella fest. Femur und Tibia kürzer als links um 6,5 cm. — 9. VII. 87. Resektion: Unterer Bogenschnitt. Cond. ext. fem. fast völlig zerstört mit haselnussgrosem Sequester; in Cond ext. tib. baumnussgrosse Höhle. — Geheilt p. p., nach 4 Wochen in Gypsverband entlassen, der noch 9 Monate getragen. — Nachuntersuchung nach 1 J.: Verrichtet häusliche Arbeiten ohne Beschwerde. Befinden gut, Lunge gesund. Knie geheilt geblieben, vollkommen fest und ganz gerade; die Tibia steht in Aussenrotation von 15°, die rechte Tibia ist nur etwa ⅞ so dick als die linke.

Länge von Femur und Tibia rechts 72,5 cm, links 81,5 cm. Verkürzung vollständig ausgeglichen durch Beckensenkung. Gang noch recht ungeschickt wegen Schonung des Beines.

100. Friedrich Moll, 8 J., aus Uttenweiler. Vor $^3/_4$ J. Schmerzen, Schwellung, Aufbruch, Fieber. — R. Knie: Schwellung, Fluktuation, Flexions-Kontraktur von 45°, Bewegung sehr schmerzhaft, Tibia nach hinten subluxiert und aussenrotiert. Fisteln. — 11. VII. 87. Resektion: Oberer Bogenschnitt. Eiter im Gelenk; Gelenkende cariös, in Cond. int. fem. und tib. je ein haselnussgrosser Herd, ein bohnengrosser in Emin. intercond., ausgelöffelt; von Femur und Tibia zusammen 2 cm entfernt; Synovialis exstirpiert; grosse periartikuläre Abscesse bis Mitte Oberschenkel, Weichteilfungus hinten bis Mitte der Wade herab. Pat. erholt sich zunächst, Wunde heilt mit Eiterung bis auf Fisteln. Dann Abscesse, Recidiv-Operation nach 10 Wochen. Trotzdem bleibt Befinden schlecht, daher nach 2 Wochen Amputat. fem. (Recidiv zwischen den Sägeflächen). Mit gutem Befinden und Zunahme des Körpergewichts entlassen. — Nachricht nach 1 J.: Allgemeinbefinden gut.

101. Barbara Wurster, 12 J., aus Grombach. Beginn vor 5 J. nach Fall. — L. Knie: Flexions-Kontraktur von 160°, geringe Beweglichkeit, stärkere Valgumstellung, Tibia aussenrotiert, nach hinten subluxiert, Patella fest. — 20. VII. 87. Resektion: Unterer Bogenschnitt. Herd mit Cond. ext. fem. Nach 4 Wochen p. p. geheilt, in Gypsverband entlassen. Zu Hause Gypsverbände 10 Monate getragen. Verkürzung 1,5 cm. — Nachuntersuchung nach 1 J.: Befinden gut, Lunge gesund. Knie geheilt geblieben, ganz fest und fast gerade; G. valg. von 20°. Länge von Femur und Tibia links 68 cm, direkte Entfernung von Troch. und Mall. ext. 66 cm, Länge rechts 71 cm, Verkürzung vollständig ausgeglichen durch Beckensenkung. Geht auffallend schlecht durch Anstreifen des Genu valgum.

102. Hippold Kern, 10 J., aus Engelswies. Vor 4 Monaten Beginn mit Schmerzen, Schwellung, Aufbruch. — R. Knie: mässige Schwellung, Fisteln. — 23. VII. 87. Resektion: Oberer Bogenschnitt. Gelenkknorpel zerstört, von Femur 1 cm, von Tibia 0,2 cm abgesägt; Patella exstirpiert; Synovialis fungös, exstirpiert mit oberem und hinterem Recessus; periartikulärer Abscess. — Heilung p. gran. unter nochmaliger Abscessspaltung. Entlassen nach $^3/_4$ J. bis auf Fistel geheilt in Gypsverband. Fistel in 1 Monat geheilt. — Nachuntersuchung nach 1 J.: Knie geheilt geblieben, ganz fest und ganz gerade. Geht stundenweit.

103. Wilhelm Ellinger, 24 J., Wagner, aus Weiler. Seit 4 Monaten Schmerzen, Schwellung, Abscedierung. — R. Knie: Schwellung, Fluktuation, leichte Flexions-Kontraktur, keine Beweglichkeit, Patella fest. — 8. VIII. 87. Resektion: Unterer Bogenschnitt. Knorpel mit Granu-

lation überzogen, je 1 cm abgesägt von Femur und von Tibia. Synovialis fungös, exstirpiert. Weichteilfungus und Patella exstirpiert. — Geheilt p. p., nach 8 Wochen mit Fisteln entlassen. Kein Gypsverband mehr getragen. — Nachuntersuchung nach 1 J.: Schlecht genährt. Infiltration der Lungenspitzen. Am Knie einige Fisteln. Knie in völlig gerader Stellung, jedoch so, dass aktive und passive Beweglichkeit um einige Grad möglich. Atrophie der Oberschenkelmuskulatur geringer als sonst. Länge rechts 73,5 cm, links 76,5 cm. Verkürzung durch Beckensenkung vollständig ausgeglichen. Skoliose der Lendenwirbelsäule. Gang ohne Hinken, ohne erhöhten Schuh; geht mehrere Stunden weit.

104. Otto Sting, 8 J., aus Balingen. Beginn vor 4 J. — R. Knie: Starke Schwellung, Flexions-Kontraktur von 50°, keine aktive und passive Beweglichkeit, Tibia aussenrotiert und nach hinten subluxiert, Patella fest, Fisteln. — 9. VIII. 87. Resektion: Unterer Bogenschnitt. Fast ausgeheilt. Gelenkende von Knorpel entblösst, keine frischen Fungositäten, in Cond. int. fem. und tib. je ein bohnengrosser Defekt, von Femur und Tibia je 0,5 cm abgesägt, Patella exstirpiert. Wunde p. p. geheilt, nach 3 Wochen in Gypsverband entlassen. — Nachuntersuchung nach 1 J.: Blühendes Aussehen. Befinden sehr gut. Es bestehen mehrere wenig secernierende Fisteln. Unbedeutende Flexionsstellung, sonst Stellung gut. Festigkeit sehr gut.

105. Maria Beck, 15 J., aus Nürtingen. Seit 13 J. Schwellung und Gehstörung, seit ½ J. Schwellung zunehmend. — R. Knie: Ziemliche Schwellung, Flexionsstellung von 100°, Tibia aussenrotiert, seitlich subluxiert, Patella unbeweglich. — 10. VIII. 87. Resektion: Oberer Bogenschnitt. Gelenkknorpel zerstört, ein Herd in Tibia, von Patella die vordere Hälfte stehen gelassen. Synovialis fungös, samt oberem Recessus exstirpiert. — Nach 4 Wochen p. p. geheilt, in Gypsverband entlassen. Fistel 1 J. lang, 10 Monate lang Gypsverband getragen. — Nachuntersuchung nach 1 J.: Kann Hausarbeiten gut verrichten. Ziemlich kräftig. Befinden gut, Lunge gesund. Knie geheilt, in Flexion von 165°, Valgumstellung von 10°. Länge von Femur und Tibia rechts 73,5 cm. Entfernung von Troch. und Mall. ext. rechts 70 cm, Länge links 74 cm. Verkürzung vollständig ausgeglichen durch Beckensenkung. Gang etwas ungeschickt durch Anstreifen des Genu valgum, ohne eigentliches Hinken. Geht 1 Stunde weit ohne Beschwerde.

106. Hermann Böhringer, 7 J., aus Heilbronn. Beginn vor 2 J. — L. Knie: Ziemliche Schwellung, Flexionsstellung von 90°, Fisteln. — 15. VIII. 87. Resektion: Unterer Bogenschnitt. Von Femur und von Tibia je 1,5 cm abgesägt; Patella exstirpiert; Synovialis fungös, entfernt mit oberem Recessus; periartikulärer Weichteilfungus; periartikulärer Abscess, besonders am Oberschenkel, von aussen gespalten. — Nach 4 Wochen

geheilt p. p. bis auf kleine granulierende Stellen in Gypsverband. Zu Haus 1 J. Gypsverband getragen. — Nachuntersuchung nach 1 J.: Befinden gut, Lunge gesund, Knie geheilt geblieben, vollständig fest, in Flexion von 155° und in Valgumstellung von 15°, Tibia innen rotiert 18°, Länge von Femur und Tibia 55 cm links, direkte Entfernung von Troch. und Mall. ext. 53 cm, Länge rechts 55 cm, Verkürzung vollständig ausgeglichen durch Beckensenkung, Gang ohne Hinken, ohne erhöhten Schuh. Geht gut und ausdauernd.

107. Christian Lang, 29 J., Bauer, aus Dornstetten. Seit 9 Jahren Schwellung, mehrmals Aufbruch. — L. Knie: Schwellung, Flexions-Kontraktur, 3 cm Verkürzung. — 16. VIII. 87. Resektion: Unterer Bogenschnitt. Vom Gelenkende zusammen 1,5 cm abgesägt, in Cond. ext. tib. kleiner Sequester, Synovialis fungös, exstirpiert, Patella entfernt, periartikulärer Fungus, periartikuläre Abscesse. Nach 5 Wochen Wunde p. p. geheilt, entlassen in Gypsverband, der noch 8 Monate getragen. — Nachricht nach 1 J.: Kann leichte landwirtschaftliche Arbeiten verrichten. Knie geheilt geblieben, ganz fest, ziemlich gerade.

108. Camilla Schmid, 12 J., aus Vehringenstadt. Vor 6 J. Schwellung, Aufbruch, Eiterung, seitdem Krümmung. — R. Knie: Flexions-Kontraktur von 60°, geringe passive Beweglichkeit, Tibia aussen subluxiert; 7 cm Verkürzung. — 19. VIII. 87. Resektion: Unterer Bogenschnitt. Patella knöchern verwachsen, abgemeisselt, Keil ausgesägt, so dass beide Epiphysenlinien frei liegen. Es bleibt Flexionsstellung von 160°. — Nach 5 Wochen p. p. geheilt in Gypsverband entlassen, der noch 6½ Monate getragen. — Nachunteruchung nach 1 J.: Sehr schwächlich. Mässig secernierende Fistel in Kniekehle. Knie in Flexion von 145°. Tibia nach hinten und etwas nach aussen verschoben. Länge von Femur und Tibia rechts 63 cm, direkte Entfernung von Troch. und Mall. ext. 57 cm, Länge links 71 cm. Verkürzung teils durch Beckensenkung ausgeglichen (Ferse 6 cm über dem Boden), teils durch Spitzfuss. Geht auf den Metatarsusköpfchen, ohne erhöhten Schuh, ohne Hinken. Skoliose, Gleichstand der Schultern.

109. Marie Schaible, 33 J., aus Sternbach. Seit ½ J. Schmerzen und Schwellung. Doppelseitiger Lungenspitzen-Katarrh. — R. Knie: Starke Schwellung, Fluktuation, geringe passive Beweglichkeit. — 22. VIII. 87. Resektion: Oberer Bogenschnitt. In Cond. int. fem. haselnussgrosser Herd; fungöse Synovialis und Patella exstirpiert; mehrere periartikuläre Abscesse bis auf Hinterfläche der Tibia, ausgekratzt. — Befinden schlecht, Fieber, Oedem der Beine, Phlegmone in der Umgebung des Knies, daher nach 9 Tagen Amputat. femor.: per prim. geheilt, mit leidlichem Allgemeinbefinden entlassen. — Nachricht über spätere Befinden nicht erhalten.

110. Marie Kurz, 4½ J., aus Göppingen. Beginn vor 2 J. — L. Knie: Mässige Schwellung, Flexions-Kontraktur, geringe Beweglichkeit. — 23. VIII. 87. Resektion: Unterer Bogenschnitt. Knorpeldefekt auf Femur und Tibia. Dünne Scheiben von den Gelenkenden, massiger Synovialfungus, exstirpiert, Patella erhalten. — Geheilt p. p., entlassen nach 10 Wochen mit Fisteln in Gypsverband. 8 Monate Gypsverband getragen. — Nachuntersuchung nach 1 J.: Schwächlich, Befinden gut. Fisteln fortbestehend seit Operation. Diffuse Schwellung des Knies, besonders über oberem Recessus, augenscheinlich Recidiv. Verbindung der Knochen fest. Flexion von 165°, Valgumstellung von 20°. Länge von Femur und Tibia links 48 cm, direkte Entfernung von Troch. und Mall. ext. 46,5 cm, Länge rechts 47 cm. Geht sehr schlecht.

111. Katharine Eisenhard, 8 J., aus Denfringen. Beginn vor 1 J. L. Knie: Ziemliche Schwellung, Flexions-Kontraktur von 90°, Beugung passiv bis 25°, Tibia aussen rotiert, nach hinten subluxiert, Patella wenig beweglich. — 29. VIII. 87. Resektion: Unterer Bogenschnitt. Dünne Scheiben von Femur und von Tibia abgesägt, in den Femurcondylen je 1 erbsengrosser Käseherd, ausgekratzt; Synovialis fungös, exstirpiert mit hinterem Recessus; Patella zum Teil entfernt. — Nach 7 Wochen p. p. geheilt mit Fisteln in Gypsverband entlassen. Zu Haus noch 10 Monate Gypsverbände getragen. Fisteln nach 3 Monaten geheilt. — Nachuntersuchung nach 1 J.: Befinden gut, Lunge gesund. Knie geheilt geblieben, vollkommen fest in Flexion von 155°, Tibiasägefläche leicht nach hinten verschoben. Länge von Femur und Tibia links 53 cm, Entfernung von Troch. und Mall. ext. 52 cm; Länge rechts 53 cm. Verkürzung durch Beckensenkung vollständig ausgeglichen, Skoliose fast der ganzen Wirbelsäule, Schulter rechts höher. Gang ohne Hinken, ausdauernd, ohne Beschwerden.

112. Marie Nägele, 23 J., Näherin, aus Hepsisau. Seit 5 J. Schmerzen und Schwellung. — L. Knie: Mässige Schwellung, Flexions-Kontraktur. geringe Valgumstellung. — 8. XI. 87. Resektion: Oberer Bogenschnitt. Gelenkknorpel mit Granulationen überzogen, dünne Scheiben von Femur und von Tibia abgesägt, in beiden erbsen- bis wallnussgrosse Herde. ausgekratzt; Patella exstirpiert; fungöse Synovialis excidiert. — In 4 Wochen p. p. geheilt, 2 Wochen später wegen Recidiv Auslöffelung und Abscessincision. 11 Wochen post op. geheilt in Gypsverband entlassen. Gypsverband noch 3—4 Monate getragen. — Nachuntersuchung nach 1 J.: Sehr kräftig. Befinden gut, Lunge gesund. Knie geheilt geblieben, fest, in Flexion von 165°. Länge von Femur und Tibia links 78 cm, direkte Entfernung von Troch. und Mall. ext. 76 cm, Länge rechts 79 cm. Verkürzung ausgeglichen durch Beckensenkung. Gang ohne Hinken.

113. Heinrich Füs, 16 J., Cigarrenarbeiter, aus Neckargartach. Vor

4 J. Beginn mit Schmerzen und Schwellung. — L. Knie: Schwellung Flexions-Kontraktur von 120°, geringe passive Beweglichkeit. — 2. XII. 87. Resektion: Unterer Bogenschnitt. Von Femur 1 cm abgesägt, Herd in Cond. ext., erweichte Stelle in Cond. int., von Tibia 0,5 cm. Fungöse Synovialis mit der Schere excidiert; periartikuläre Abscesse. Patella exstirpiert. — Heilung p. p., nach 5 Wochen mit einer Fistel entlassen. Gypsverband noch 8 Monate getragen; Fistel nach 4 Wochen geheilt. — Nachuntersuchung nach 1 J.: Befinden gut, Lunge gesund. Knie geheilt geblieben, fast vollständig gerade (Varumstellung von 175°) und ganz fest. Länge von Femur und Tibia links 82 cm, rechts 86 cm, Verkürzung durch Beckensenkung vollständig ausgeglichen. Geht ohne Hinken gut und ohne Beschwerden.

114. Kaspar Volg, 10 J., aus Sontheim. Beginn vor 1 J. — L. Knie: Mässige Schwellung, Fluktuation, Flexions-Kontraktur von 130°, Valgumstellung. — 9. XII. 87. Resektion: Querschnitt durch Patella. Eiter im Gelenk. Gelenkknorpel teilweise zerstört, von Femur 0,5 cm, von Tibia einige mm abgesägt; Patellaknorpel cariös, ausgeschnitten bis auf dünne Knorpelschale; fungöse Synovialis excidiert. — Nach 5 Wochen p. p. geheilt entlassen in Gypsverband mit Fistel. Noch 2½ Monate Gypsverbände getragen; Fistel heilte in 3—4 Wochen. — Nachricht nach 1 J. Kann ohne Stock mit etwas Behinderung gehen. Knie geheilt geblieben, ganz fest, steht gekrümmt.

115. Katharine Oberer, 22 J., Fabrikarbeiterin, aus Langenau. Seit 5 J. langsam zunehmende Schwellung, Aufbruch. — R. Knie: Geringe Schwellung, Flexions-Kontraktur von 170°. Fistel. — 26. V. 87. Resektion: Längsschnitte zu beiden Seiten der Patella. In Tibia wallnussgrosser Herd, ausgekratzt, Weichteilfungus um Ligam. patell. herum. — Nach 3½ Wochen geheilt in Gypsverband entlassen. Wiederaufnahme mit Schmerzen, Schwellung, Fistel. — 19. XII. 87. Total-Resektion: Unterer Bogenschnitt. Durch subchondrale Granulationen Knorpel abgehoben, Scheiben je 0,3—0,5 dick von Femur und von Tibia abgesägt, in Cond. ext. tib. wallnussgrosser Herd; Patella exstirpiert; fungöse Synovialis excidiert. — Heilung p. p., nach 8 Wochen mit Fistel in Gypsverband entlassen. 8 Monate Gypsverband getragen. — Nachuntersuchung nach ¾ J.: Infiltration der linken Lunge. Bestehen noch kleine Fisteln am Knie. Bein vollständig gerade, ganz fest. Länge von Femur und Tibia rechts 70,5 cm, links 72 cm; Verkürzung durch Beckensenkung ausgeglichen. Geht mit Hinken.

116. Marie Schreiber, 26 J., aus Nordheim. Vor 10 J. Beginn von Schmerzen und Schwellung. — L. Knie: Schwellung mässig, leichte Flexions-Kontraktur, Valgumstellung. — 4. II. 88. Resektion: Unterer Bogenschnitt. Gelenkflächen mit Granulationen überzogen, von Femur und von Tibia je 0,5 cm abgesägt, in beiden mehrere erbsen- und hasel-

nussgrosse Herde. — Geheilt p. p., nach 4 Wochen in Gypsverband entlassen; noch 9 Wochen Gypsverband getragen. — Nachricht nach 7 Monaten: Kann ohne besondere Anstrengung und Behinderung Feld- und Weinbau treiben. Knie geheilt geblieben, ganz fest und ganz gerade.

117. Adolf Pfeifer, 17½ J., aus Tübingen. Seit 6 J. Schwellung und mehrfacher Aufbruch. — L. Knie: Diffuse Schwellung, Fluktuation, 8 Fisteln („Amputationsfall"). — 22. II. 88. Resektion: Oberer Bogenschnitt. Kapsel speckig fungös, Knorpel abgehoben. Von Femur und Tibia je ¼ cm dicke Scheibe abgesägt; 2 grosse cariöse Herde in Cond. int. fem., ausgekratzt. Reichliche periartikuläre Abscesse, besonders in den Oberschenkel-Muskeln bis über Mitte. Patella exstirpiert. — Heilt sehr langsam bis auf Fisteln. Wiederholte Ausschabung und regelmässige Eingiessung von Jodoformlösung. — Nach 1 J. Bein fest und gerade. Fisteln zum Teil geschlossen. Pat. sehr gekräftigt, arbeitsfähig. Gang mit erhöhtem Absatz sicher und gut.

118. Marie Herb, 20 J., aus Geisslingen. Beginn seit 6 Monaten. — L. Knie; Schmerzen, Schwellung. — 9. V. 88. Resektion: Unterer Bogenschnitt. Gelenkflächen intakt; dünne Scheiben abgesägt. Excision der Patella, der fungösen Kapsel und der periartikulären Abscesse. — Nach 4 Wochen p. p. geheilt in Gypsverband entlassen.

119. Christian Deusch, 15 J., aus Fluorn. Beginn vor 2 J. — L. Knie: Starke Schwellung, Kontraktur in 50° Flexion und Valgumstellung. — 6. VI. 88. Resektion: Unterer Bogenschnitt. Dünne Scheiben von den Gelenkenden abgesägt. Fungöse Kapsel mit Patella und oberem Recessus exstirpiert. Periartikuläre Abscesse. — Nach 4 Wochen p. p. geheilt in Gypsverband entlassen.

120. Karl Kumpfer, 21 J., Metzger, aus Ennfeld. Beginn seit 6 Monaten. — R. Knie: Schwellung, Fluktuation. — 20. VI. 88. Arthrektomie: Querschnitt durch die Patella, möglichste Erhaltung der Seitenbänder bei Eröffnung des Gelenks. Fungöse Synovialis exstirpiert. — Nach 4 Wochen p. p. geheilt in Gypsverband entlassen. Nach 4 Wochen Massagekur, Beweglichkeit um 10° erzielt.

121. Marie Reiner, 15 J., aus Apelfingen. Beginn vor 12 J. — R. Knie: Ankylose in Flexion von 100°, Valgumstellung von 20°, Tibia aussenrotiert. 2—3 cm Verkürzung. — 25. VI. 88. Resektion: Querschnitt. Keil ausgesägt von 4¾ cm Höhe. Es bleibt leichte Flexionsstellung. — Nach 3 Wochen p. p. geheilt entlassen in Gypsverband.

122. Katharine Walz, 10 J., aus Ober-Schwandorf. Beginn vor 1 J. — L. Knie: Schwellung, Flexions-Kontraktur von 80°. — 25. VI. 88. Resektion: Querschnitt durch die Patella. Synovialis fungös, periartikuläre Abscesse. Patella bis auf vordere Rinde entfernt. Von Femur und Tibia je ½—¾ cm dicke Scheibe entfernt; Herd in Femur und Tibia, bis in Epiphysenlinie ausgelöffelt. — Nach 14 Tagen p. p. geheilt

entlassen. Nach 6 Monaten Knie ohne Fistel ausgeheilt, etwas federnd, fast gerade. Geht gut ohne Verband.

123. Romuald Kleinmann, 17 J., Bauer, aus Kiebingen. Beginn vor 12 J. — R. Knie: Schwellung, Flexions-Kontraktur, leichte Valgumstellung, Fluktuation. — 6. VIII. 88. Arthrektomie: Querschnitt durch Patella. Gelenkende intakt. Fungöse Synovialis exstirpiert. Seitenbänder erhalten. — Nach 3 Wochen p. p. geheilt in Gypsverband entlassen.

124. Sophie Kullon, 21 J., aus Heilbronn. Beginn vor 5 J. — R. Knie: Schmerzen, Schwellung, Bewegung unmöglich. — 12. VII. 88. Resektion: Querschnitt durch Patella. Synovialis fungös, exstirpiert. Condylen rund zugesägt. Käseherd. Periartikulärer Abscess. — Nach 4 Wochen p. p. geheilt entlassen in Gypsverband.

125. Georg Rist, 24 J., Bauernknecht, aus Riedhausen. Beginn vor 6 J. (Castratio duplex wegen Tuberkulose vor 3 Monaten). — R. Knie: Starke Schwellung, Flexions-Kontraktur, Beugung bis 90° möglich. — 19. VII. 88. Resektion: Querschnitt durch Patella. Synovialis fungös, Knorpel zum Teil zerstört, wenig arrodiert. Condylen rund zugesägt, in Cond. ext. fem. und Cond. int. tib. je ein Herd ausgekratzt. Kapsel exstirpiert. — Geheilt per prim.

126. Adolf Weber, 21 J., Bäcker, aus Christofsthal. Beginn vor 2 J. — R. Knie: Schwellung, Valgumstellung, Tibia aussen rotiert. — 29. VII. 88. Arthrektomie: Querschnitt durch Patella. Synovialis fungös, exstirpiert; in Tibia 2 Käseherde, ausgelöffelt. — Nach 4 Wochen geheilt p. p. in Gypsverband entlassen.

127. Marie Angele, 9 J., aus Ellwangen. Beginn vor 3 J. — L. Knie: Schwellung, Flexions-Kontraktur von 130°, Tibia hinten subluxiert. Fistel. — 1. VIII. 88. Resektion: Querschnitt durch Patella. Dünne Scheiben von Gelenkenden abgesägt, Herd in Cond. int. fem. und in Patella; Patella subperiostal reseciert. — Nach 4 Wochen p. p. geheilt in Gypsverband entlassen.

128. Friederike Lausterer, 25 J., aus Mezingen. Beginn seit 1 J. — L. Knie: Starke Schwellung, Kontraktur in Streckstellung, Flexion um 15—20° möglich. — 2. VIII. 88. Arthrektomie: Querschnitt durch Patella. Herd in Cond. ext. fem., ausgemeisselt. Patella cariös, exstirpiert. Synovialis exstirpiert. — Nach 13 Tagen p. p. geheilt in Gypsverband entlassen.

129. Sophie Schreiner, 20 J., aus Tübingen. Beginn vor 6 J. — R. Knie: Schmerzen, Schwellung, Fluktuation, Flexions-Kontraktur von 90°. — 2. VIII. 88. Resektion: Querschnitt durch Patella. Knorpel zerstört, kein Knochenherd. $^3/_4$ cm von Femur, 2 mm von Tibia entfernt. Patella kariös, subperiostal entfernt. — Nach 3 Wochen p. p. geheilt in Gypsverband entlassen.

130. Mathäus Grosse, 39 J., aus Wellendingen. Beginn vor 4 J. — R. Knie: Schwellung, Kontraktur in Flexion, kaum passive Beweglichkeit. — 11. VIII. 88. Resektion: Unterer Bogenschnitt. Gelenkende stellenweise bindegewebig verwachsen. Synovialis teils verödet, teis fungös. Kapsel entfernt mit Erhaltung der Seitenbänder. Condylen rund zugeschnitten. — Nach 4 Wochen p. prim. geheilt in Gypsverband entlassen.

131. Katharine Roller, 27 J., aus Hasloch. Beginn vor 3 J. — L. Knie: Starke Schwellung, Fluktuation, Kontraktur in Streckstellung, Beweglichkeit gering, Tibia subluxiert, Patella unbeweglich, 3 cm Verkürzung. — 20. VIII. 88. Resektion: Gelenkenden intakt. Von Femur $^1/_2$ cm, von Tibia $^1/_8$ cm abgesägt. Kapsel exstirpiert. — Nach 3 Wochen in Gypsverband per prim. geheilt entlassen.

132. Marie Beger, 23 J., aus Esslingen. Beginn vor 8 J. — R. Knie: Schwellung, Fluktuation, 2 cm Verkürzung. Geringe Flexions-Kontraktur. — 22. VIII. 88. Resektion: Unterer Bogenschnitt. Gelenkenden intakt. Synovialis fungös, exstirpiert. Gelenkfläche von Patella abgesägt. Femur unter Entfernung einer 0,5 cm dicken Schale rund zugesägt; in Femurcondylen je ein Herd ausgekratzt. Von der Tibia die Emin. intercond. mit dem Meissel abgelöst. — Geheilt p. p.

AUS DER

HEIDELBERGER CHIRURGISCHEN KLINIK

DES PROF. DR. CZERNY.

VIII.

Ueber Nierenexstirpation.

Von

Dr. Emanuel Herczel,
Privatdozent und Assistenzarzt der Klinik.

Zwanzig Jahre sind verflossen, seitdem Gustav Simon nach reiflicher Ueberlegung und nach sorgsam ausgeführten Tierexperimenten die kühne Idee, ein normal funktionierendes lebenswichtiges Organ — die Niere operativ zu entfernen, verwirklichte. Entgegen den herrschenden Anschauungen und wider alles Erwarten gelang das grosse Werk. Aber nur ganz allmählich und schrittweise brachen sich die neuen Ideen Bahn. Und als der geniale Meister 7 Jahre später, durch ein heimtückisches Leiden überwältigt, im Sommer 1876 für immer seine Augen schloss, da waren die Erfolge der Nephrektomie noch sehr spärlich, und diese selbst noch keineswegs Gemeingut aller Chirurgen.

Von seinem Nachfolger auf der Lehrkanzel war es daher ein Akt ehrender Pietät hier auf den festgemauerten Grundlagen der neuen Lehre emsig weiter zu bauen. Schon im Jahre 1881 konnte Czerny während des internationalen medicinischen Kongresses zu London über 72 (darunter 13 eigene) Nierenexstirpationen mit 40 Heilungen berichten, und die begründete Hoffnung aussprechen, dass es den Errungenschaften der Antiseptik und einer verbesserten Ope-

rationstechnik baldigst gelingen werde die Endresultate der Nephrektomie besser zu gestalten.

Diese Hoffnung ist bisher leider ein pium desiderium geblieben. Die sorgsamen neueren Statistiken von Gross[1]) aus dem Jahre 1885 mit 233 Fällen und 44,6 % Mortalität, und die Zusammenstellung von Brodeur[2]) aus dem Jahre 1886 bestätigen zur Genüge, dass die Nierenexstirpation noch heutzutage eine gerade so gefährliche Operation ist wie vor einem Decennium, und dass nach derselben ungefähr ebenso viele Kranke sterben als genesen.

Wenn wir offen sein wollen, müssen wir allerdings gestehen, dass auf keinem Gebiete der operative Uebereifer sich so leicht versündigt, wie gerade auf diesem, und dass oft, wie es Billroth so treffend geisselt, besonders bei Entfernung maligner Geschwülste das Unmögliche gewagt, und das Unerreichbare angestrebt wurde.

Auch wir sind an den Triumphen wie an den Misserfolgen der Nierenchirurgie in gleichem Masse beteiligt. Nur zu leicht wird man durch erfolgreiche Kuren kühn und tritt hoffnungsvollen Herzens an die Lösung der schwierigsten chirurgischen Probleme, zumal wenn man die Gewissheit hat, dass der Kranke sonst unrettbar verloren ist.

Wie nirgends bei Ausübung einer Erfahrungswissenschaft gilt hier der Satz, dass man nur durch eigenen Schaden klug wird; wie nirgends, dass man jeden kleinsten noch so nebensächlich erscheinenden Umstand genau in Betracht ziehen soll, da er für das Leben des Individuums von ausschlaggebender Bedeutung werden kann.

Sorgsamste Anamnese, minutiöseste Anwendung aller physikalischer Untersuchungsmethoden, häufige gewissenhafte Urinuntersuchungen Hand in Hand mit scharfer Verfolgung des Krankheitsbildes, sichern in der überwiegenden Mehrzahl der Fälle nicht nur eine bestimmte Diagnose, sondern auch eine wahrscheinliche Prognose bezüglich des mutmasslichen Erfolges der in Betracht kommenden chirurgischen Eingriffe.

Die Gefahren einer jeden Nephrektomie, und möge sie unter noch so günstigen Verhältnissen vorgenommen werden, sind heutzutage noch recht gross und werden es auch noch für lange Zeit bleiben. Wir sind wohl im Stande diese Gefahren einzudämmen und ihnen bis zu einem gewissen Grade auszuweichen — gänzlich

1) Gross. Nephrectomy. Its Indications et Contraindications. (Americ. Journal of the Medical Sciences for July 1885.)

2) Brodeur. De l'intervention chirurgicale dans les affections du rein. Paris G. Masson 1886.

bannen können wir sie nicht. Mehr denn bei anderen unter dem Schirme der Antiseptik vorgenommenen Encheiresen gilt daher hier der Satz: Erst wägen — dann wagen!

Seit 1878 führte mein Lehrer, Herr Geh.-Rat Czerny, 33mal die Nephrektomie, 7mal die Nephrotomie, 3mal die Nephrolithotomie, 2mal die Pyelolithotomie, 3mal die Nephrorrhaphie aus. 8mal wurden Hydronephrosen punktiert, 2mal Myxolipome der Nierenfettkapsel mit günstigem Erfolg entfernt.

Bezüglich der Nephrektomien, die den Gegenstand dieser Abhandlung bilden, überstanden 47 % die Operation dauernd. Doch weichen die Endresultate der Exstirpation bei den einzelnen Nierenleiden so weit auseinander, dass es nicht nur berechtigt, sondern auch dringend erforderlich ist, die verschiedenen Arten der Nierenkrankheiten, welche die Nephrektomie erheischen, gruppenweise gesondert zu betrachten.

Wir unterscheiden 5 Gruppen: a) Niereneiterungen, b) Nierensteine, c) Hydronephrosen, d) bösartige Neubildungen, e) Harnleiterfisteln.

Nie wurde wegen einer Wanderniere die Niere exstirpiert, ebensowenig hatten wir Gelegenheit, wegen Risswunden, Prolaps, Echinokokken, Adhäsionen u. s. w. operativ einzugreifen.

a. Niereneiterungen.

Niereneiterungen geben unstreitig die wichtigste Indikation zur Vornahme von Nierenexstirpationen, nicht nur weil diese den schwer darniederliegenden Kranken augenblickliche Erleichterung schaffen, sondern auch weil durch die radikale Entfernung des kranken Gebildes oft der weiteren Infektion und Zerstörung des Organismus Einhalt gethan, und die Patienten nach vielen Leiden endgültiger Genesung zugeführt werden.

Simon selbst verwarf noch für die Pyelitis suppurativa ohne Lithiasis die Exstirpation [1]), weil er sie wegen der Grösse des Sackes und der hiebei meist vorkommenden ausgebreiteten Verwachsungen für gefährlich, oft für unausführbar hielt. Heute sind wir anderer Meinung, denn eine rechtzeitig angewandte Nephrektomie feiert gerade bei Niereneiterungen ihre grössten Triumphe.

Es mag auf den ersten Blick befremden, dass ich in diese Krankheitsgruppe ätiologisch so verschiedenartige Processe wie Tu-

1) G. Simon. Chirurgie der Nieren. II. T. Stuttgart. Ferd. Enke. 1876.

berkulose, einfache Pyonephrosen und Nierenabscesse zusammenfasse. Ich thue es aus doppelten Gründen. Erstens bleiben die Grundprinzipien der chirurgischen Therapie für alle Fälle bis zu einem gewissen Punkte dieselben; zweitens ist das klinische Bild dieser Krankheiten oft selbst auf der Höhe der Entwickelung, geschweige denn im Anfangsstadium so ungemein ähnlich, dass es selbst dem geübtesten Diagnostiker in vielen Fällen schwer fallen wird aus diesem allein über das Wesen des Processes ein treffendes Urteil zu fällen.

Bisher war dies auch öfters ein Ding der Unmöglichkeit. Und doch müssen wir gerade bei Niereneiterungen sorgsam bemüht sein, uns über das ätiologische Moment Klarheit zu verschaffen, weil unsere Prognose sich je nachdem verbessert oder verschlimmert. Den bakteriologischen und experimentalpathologischen Forschungen sind wir gerade auf diesem Gebiete zu grossem Danke verpflichtet.

Seit dem Jahre 1883, also fast seit dem Zeitpunkte, wo R. Koch's epochemachende Entdeckungen Gemeingut geworden sind, ist es Gesetz auf unserer Klinik, in jedem verdächtigen Harn sorgfältig auf Bacillen zu fahnden. Die folgenden Krankengeschichten beweisen, dass es nichts destoweniger unter 8 Fällen von Niereneiterung nur zweimal gelang, Bacillen im Harnsediment zu finden, trotzdem 5 dieser Fälle exquisite Nierentuberkulosen waren, wie dies die nachträgliche mikroskopische und z. T. bakteriologische Untersuchung der Objekte bestätigte und erwies. Aber selbst in den Geweben gelang es nicht immer Bacillen nachzuweisen, so z. B. im Falle 6, wo eine grosse Anzahl von Schnitten (64) mit Oelimmersion daraufhin untersucht wurde [1]) und das tuberkulöse Wesen des Processes nach den histologischen Befunden gerade hier gar keinem Zweifel unterliegen konnte.

Spricht schon der Mangel des Bacillennachweises im Harnsediment absolut nicht gegen eine Tuberkulose des uropoetischen Systems, weil eben selbst bei Anfertigung zahlreicher Präparate nur minimale Bruchteile des Bodensatzes zur Untersuchung kommen, so sichert auf der anderen Seite selbst der positive Befund charakteristischer Bacillen nicht zur Genüge die Diagnose, seitdem die Untersuchungen von Matterstock, Alvarez, Tavel, Lustgarten

1) O. Beselin. Cholesteatomartige Desquamation im Nierenbecken bei primärer Tuberkulose derselben Niere. Virchow's Archiv. Bd. 99. 1885.

und Mannaberg unzweifelhaft bewiesen haben, dass die im Präputialsekret und in der Harnröhre vorkommenden Smegmabacillen den aufgenommenen Anilinfarbstoff gegen Säuren ebenso resistent halten wie die Tuberkelbacillen.

Nur die Impfung des der Tuberkulose verdächtigen Exkretes in die Bauchhöhle von Meerschweinchen oder Kaninchen gibt hier positiven Aufschluss.

Ich glaube, dass die Sonderung dieser im Wesen so verschiedener Prozesse, wie Tuberkulose und einfache Pyonephrose in Zukunft leichter durchführbar sein wird; bei mancher Niereneiterung wird sich die tuberkulose Grundlage klarstellen lassen, wo man bisher gezwungen war mit der Hypothese einer idiopathischen „Entzündung" oder einer „Erkältungspyelitis" über die Klippe des unbekannten ätiologischen Momentes hinwegzuschreiten.

Bis zur Auffindung des Tuberkelbacillus wogte ja bekanntlich mächtig der Streit, ob die käsigen Massen, welche insbesondere in den Pyramiden der Nieren gefunden werden, nur als Umwandlungen einfach entzündlicher Processe oder als spezifisch tuberkulöse zu betrachten sind. Jetzt zwingt uns die Erfahrung, auch bezüglich der Nieren zur ursprünglichen Einheitslehre Laennec's zurückzukehren, wenn wir auch intra vitam bei der Niere noch nicht in jedem Falle mit so apodiktischer Sicherheit den Nachweis des Wesens der Processe führen können, wie dies bezüglich der Lunge möglich geworden ist.

Die Häufigkeit der Nierentuberkulose wird von verschiedenen Autoren verschieden angegeben. Während Willigk unter 475 Fällen in den Jahren 1850—52 nur 7mal Nierentuberkel gefunden hatte, beobachtete King Chambers, dem wir die ausführlichsten Mitteilungen verdanken, unter 503 Fällen von Tuberkulose 91mal die Nieren als den Ort der Lokalisation [1]), und Steinthal [2]) berichtet aus dem pathologisch-anatomischen Institute zu Genf, dass dort unter 58 Fällen, welche im Jahre 1883 zur Sektion kamen, 18 Fälle, also genau 45 %, mit Nierentuberkulose behaftet waren.

Sicher ist, dass, wenn wir von den Pyonephrosen, welche im Anschluss an Steinbildungen entstehen, absehen, die Mehrzahl, ge-

1) Cit. nach S. Rosenstein. Die Pathologie und Therapie der Nierenkrankheiten. Berlin 1886.

2) C. F. Steinthal. Ueber die tuberkulose Erkrankung der Niere in ihrem Zusammenhang mit der gleichnamigen Affektion des männlichen Urogenitalapparates. Virch. Arch. Bd. 100. S. 87.

wiss über die Hälfte der Niereneiterungen auf tuberkulöse Grundlage zurückgeführt werden kann. In der Publikation von Jong[1]) finden wir zwar, dass die Tuberkulose der Niere nur in 17 Fällen, dagegen Pyelonephritis suppurativa in 25 Fällen die Indikation zur Nephrektomie abgab; und auch bei Brodeur[2]) ist die Nierentuberkulose nur mit 21, dagegen die Pyonephrose mit 43 Fällen vertreten. Allein der letzten Kategorie zählen beide Autoren viele Fälle mit „unbekannter Ursache" und Fälle „vielleicht" tuberkulöser Natur bei, darunter auch zwei von den unserigen, die sich bei späteren Untersuchungen als sicher tuberkulös erwiesen, und so würde wohl bei der genaueren Bearbeitung sich noch manche exstirpierte Niere als tuberkulös erweisen, welche bei der Anfertigung der Statistik der anderen Gruppe zugezählt wurde.

Von den 8 Fällen von Niereneiterung, welche Geheimrat Czerny in den letzten 6 Jahren exstirpierte, waren 6 (3 m. 3 w.) nachweisbar tuberkulös erkrankt; nur einer ging von Erkrankungen der unteren Harnwege aus (Fall 4, Gonorrhoe, Striktur), während bei einem anderen die Erkrankung vielleicht mit der kongenitalen Missbildung in ursächlichem Zusammenhange stand.

Die tuberkulösen Prozesse der Niere verlaufen sehr langsam, allmählich, schleichend, was schon daraus erhellt, dass von unseren sämtlichen Patienten nur einer 1½ Jahre, alle anderen 5—6½ Jahre krank waren, ehe sie in unsere Behandlung kamen. Dieser Umstand spricht nur zu Gunsten einer chirurgischen Therapie, und die nachfolgenden Krankengeschichten sollen einen überzeugenden Beweis dafür liefern, dass es nicht nur erlaubt, sondern dringend indiciert ist, einseitig käsig degenerierte Nieren durch die Exstirpation selbst dann zu entfernen, wenn die tuberkulöse Erkrankung anderer Organe schon aufgetreten, aber nicht zu weit vorgeschritten ist, das Allgemeinbefinden noch nicht zu sehr Not gelitten hat. Um so zuversichtlicher können wir die Nephrektomie unternehmen, weil wir ja aus Erfahrung wissen, dass die durch Bacillen nachgewiesene Tuberkulose der Harnorgane der Ausheilung keineswegs unzugänglich ist (Schede).

Was man ferner Patienten mit Urogenitaltuberkulose unter Umständen zumuten kann, beweist zur Genüge der Fall von Mau-

1) C. M. de Jong. Beiträge zur Nieren-Exstirpation. Inaug.-Dissertation. Heidelberg. 1885.

2) Brodeur l. c.

dach [1]). M. entfernte bei einem 28jährigen Mädchen erst die rechte tuberkulöse Niere durch Lumbalschnitt, da aber die Beschwerden nicht nachliessen und die Schmerzen immer heftiger wurden, mussten 2 Jahre später die tuberkulösen Tuben und Ovarien exstirpiert werden. Trotzdem eine mit Eiter gefüllte Tube beim Anziehen platzte, und die Flüssigkeit sich in die Bauchhöhle entleerte, erfolgte Heilung, und wurde die Kranke arbeitsfähig.

Es folgen Aufzeichnungen über jene 11 Nephrektomien, welche bei Niereneiterungen ausgeführt wurden. Die Krankengeschichten der noch nicht publizierten Fälle sind etwas ausführlicher mitgeteilt.

Die Operationserfolge widerlegen glänzend die Auffassung Rosenstein's, der die Exstirpation der kranken Niere bei einseitig käsiger Nephritis als verwerflich zurückweist.

1. Rechtsseitige Pyonephrose mit Fistel bei einer 32jährigen Frau. Lumbale Nephrektomie mit Resektion der XI. Rippe, Heilung; hat seit der Operation (22. Mai 79) zweimal geboren; noch gesund 1889 [2]).

2. Rechtsseitige Pyonephrose mit Fistel bei einer 35jährigen Dame. Lumbale Nephrektomie (10. Jan. 81) Heilung. 1888 Amputatio mammae wegen Carcinom. Fibroma uteri.

3. Frau Anna S., 43 J., verh., aus St. Petersburg (in die Klinik aufgenommen am 18. Okt. 81), war bis zum Beginne ihres jetzigen Leidens stets gesund. Sie gebar innerhalb 9 Jahren 5 Kinder, von denen das jüngste 1¼ Jahre alt ist. Alle Geburten normal, verliefen leicht. Vor 9 und 4 Jahren während der Schwangerschaften Cystitis, welche beidemale in völlige Genesung überging. Seit 2 Jahren anfallsweise auftretende starke Schmerzen in der linken Nierengegend, welche anfänglich nur alle 3—4 Monate kamen und meist 2—3 Tage dauerten. Während der sehr heftigen Schmerzen häufiges Erbrechen, Obstipation, starke Prostration. Urin während und zwischen den einzelnen Anfällen stets klar, am Ende derselben stark eiterig vermengt. Ostern 81 wurde zuerst eine Geschwulst während des Anfalls unter dem linken Rippenbogen konstatiert; nach dem Ende desselben soll sie verschwunden gewesen sein; später wurde abermals während und nach dem Anfall dasselbe Verhalten konstatiert. Bisher 12 ähnliche Anfälle; in den Intervallen vollständige Euphorie.

Stat. praes. Mässig gut genährte Frau. Unterhautzellgewebe mässig entwickelt. Brustorgane zeigen keine Abnormitäten. Abdomen

1) F. Maudach. Exstirpation der linken Niere. Zwei Jahre später Exstirpation beider Ovarien und Tuben wegen Tuberkulose der genannten Organe. Korr.-Bl. für Schweizer Aerzte. Nr. 3. 1884.

2) Czerny. Ueber Nierenexstirpation. Centralbl. für Chir. 1879. Nr. 45.

ist nicht aufgetrieben, sehr weich und leicht zu palpieren. Unter dem linken Rippenbogen fühlt man in der Axillarlinie einen runden, ca. doppelt faustgrossen Tumor, der sich etwas nach allen Richtungen hin verschieben lässt; legt man eine Hand auf die linke Nierengegend, so kann man den Tumor bimanuell palpieren und nach allen Richtungen hin etwas verschieben. Die Geschwulst ist sehr prall, scheint undeutlich zu fluktuieren, und ist auf Druck in geringem Grade schmerzhaft. Sonstige Bauchorgane normal.

Urin wird spärlich secerniert (ca. 600 ccm pro die), lässt viele Urate fallen, zeigt ein geringes Sediment — 1026 sp. G.; geringe Albumentrübung. In Sediment viele Eiterzellen und verfette Epithelien (Nierenbecken?) sowie viele Vaginalepithelien.

Patientin wurde nun 14 Tage lang in der Klinik beobachtet. Während dieser Zeit hatte sie einen mehrere Tage lang dauernden heftigen Nierenkolikanfall mit häufigem Erbrechen galliger Massen, wobei die Schmerzen entlang des linken Urethers in die Blasengegend ausstrahlten. Während des Anfalles Harntagesmenge 500—700 ccm mit 1024—1028 sp. G. mit starkem Eidersediment und schwach alkalischer Reaktion. Hand in Hand mit der Besserung des subjektiven Befindens steigt die Urinmenge auf 1300—1500 ccm pro die mit 1016—1018 sp. G., mit entsprechend geringer Eiweisstrübung, welche dem mässigen Eitersedimente entspricht. Dabei hat sich die Geschwulst bedeutend verkleinert, ist aber noch gut palpabel und auf Druck leicht schmerzhaft.

4. Nov. 81. Operation in Chloroformnarkose. Spray mit 2% Carbolwasser. Bei rechter Seitenlage etwas schräger 11½ cm langer Lumbalschnitt, dessen hinteres Ende 7 cm vor den Proc. spin. entfernt beginnt, und der annähernd in der Mitte zwischen XII. Rippe und Crista ilei am vorderen Ende sich diesem letzteren nähernd, verläuft. Nach Durchtrennung der Haut des reichlichen subkutanen Fettpolsters wird die Fascia lumbodors. am äusseren Rande eingeschnitten; der Obl. ext. und der äussere Rand des Quadrat. lumbor. und Muse. transvers. durchtrennt. Nach Spaltung der wenig fettreichen Kapsel kommt die von der Albuginea überzogene Niere zum Vorschein. Nach vorn von ihr bläht sich das Colon etwas vor.

Die Niere ist leicht ausschälbar, klein, äusserlich ausser einer leichten Granulation der Oberfläche nicht verändert. Nierenbecken nicht wesentlich vergrössert aber verdickt. Kein Stein.

Durchstechung des Stieles mit Aneurysmennadel und Ligatur desselben nach beiden Seiten mit dicker Seide; dahinter eine en masse fassende Seidenligatur. Beim Abtragen der Niere wird zur Sicherung der Unterbindungsfäden ein kleines Stück Nierengewebe zurückgelassen. Die Fäden selbst gehen durch den obersten Teil des Nierenbeckens, werden kurz am Stiel abgeschnitten, der Stiel versenkt.

13 Catgutligaturen in die Bauchwunde; 3 versenkte Muskelcatgut-

nähte, 2 Gummidrains, Desinfektion mit 3% Carbolwasser; 7 Hautseidennähte. Dauer der Operation eine Stunde.

Vollkommen glatter Heilverlauf. Kein Fieber. Puls nie über 100 in der Min. Unmittelbar nach der Operation war Pat. stark angegriffen und litt fast 3 Tage lang an unstillbarem Erbrechen. Der anfangs stark bluthaltige Harn (Menge ca. 700—800 ccm mit 1032—1040 sp. G.) wurde allmählich klarer und verlor in den nächsten Tagen seinen Eiweissgehalt. Am 14. Nov. schon betrug die abgesonderte Tagesquantität 1650 ccm mit 1016 sp. G.; mikroskopisch im Sediment Eiterzellen in mässiger Anzahl. Anfangs wurde der Verband, da er häufig blutig durchtränkt war, fast täglich (unter Thymolspray) gewechselt, die Drains dabei gereinigt, die Wunde mit Thymolgaze bedeckt. Am 9. Nov. wurden alle Nähte entfernt samt dem hinteren Drainrohre. Am 18. Nov. — die Wunde war bis auf die Drainagestelle vollkommen fest vernarbt — enthielt der Verband plötzlich eine grössere Menge aromatisch riechenden blaugrünen Eiters, weshalb statt der Thymolverbände essigsaure Thonerdeumschläge appliciert wurden. Trotzdem dauerte die Fisteleiterung unvermindert fort, bis im Februar und März 1882 zwei dicke Seiden-(Stiel-)ligaturen aus der eiternden Oeffnung extrahiert werden konnten, und im April 1882 die kleineigrosse Höhle, in deren Tiefe nirgends etwas von einem Stiel zu fühlen war, ausgeschabt und mit Jodoformgaze tamponiert wurde. Auf mehrfache Aetzungen mit Lapis heilte die Fistel im Juli vollständig. Der Urin blieb anhaltend eiweissfrei, es schwankte die Tagesmenge 1200 bis 1650 ccm, das sp. G. 1011—1019.

Das erstemal verliess die Kranke am 22. Tage nach der Operation das Bett, und trägt seither zum Schutze der Operationsstelle eine flache weiche Lederpelotte, welche auf die Innenseite eines Korsets befestigt ist. Eine Diastase machte sich nie bemerkbar. Pat. Sommer 89 noch ganz wohl.

4. Herr Jakob G., 39 J., Kaufmann, aus Californien, ist verheiratet, und hat 2 gesunde Kinder. In der Familie keine Phthise, keine Geschwülste. 16 Jahre vor der Aufnahme (Sept. 83) Tripper mit langwierigem Nachtripper. Im Frühjahr 81 zum erstenmale Schwierigkeiten beim Urinieren, häufiger Drang, aber wenig Urin, schwacher Strahl. Sein Arzt diagnosticierte eine Striktur im Blasenhalse und behandelte ihn lange mit Bougies, von denen die dickeren nicht passieren konnten. Im Laufe des Jahres 1882 wurde Pat. immer schwächer, es trat Eiter im Urin auf, und nun klagte er über Schmerzen in der Gegend der linken Niere, zuweilen auch rechterseits. Er nahm zusehends ab und hatte stets mässiges Fieber (hie und da bis 39—40° C.). Die tägliche Urinmenge schwankte zwischen 1300—1700 ccm mit 1018—1025 sp. G. und 75 bis 130 ccm Eitersediment. Mikroskopisch viele weisse, spärliche rote Blutzellen, keine Cylinder, keine Epithelien. Auswaschungen der Blase mit schwachen Carbollösungen blieben erfolglos. Die behandelnden Aerzte

Waldstein, H. B. Sands und Fr. Lange in Newyork diagnosticierten Nierenabscesse linkerseits, konnten aber durch halbstündige Handkompression des linken Urethers auf den Rand des Beckens und Auffangen des Urins der rechten Niere mit Sicherheit eine Erkrankung der letzteren nicht ausschliessen, da auch dieser Harn Eiter, wenn auch in geringeren Mengen, enthielt. Es wurde deshalb später von Dr. Sands in Aethernarkose die Incision des Abscesses vorgenommen, wobei aus einem abgeschlossenen Eitersacke ca 80 ccm dicken grünlichen Eiters entleert wurden. Der Urin wurde daraufhin etwas klarer, doch eitert die Fistel kontinuierlich weiter, und nimmt der Nierentumor stetig zu, der Kranke selbst aber nimmt trotz roborierender Behandlung sichtlich ab (Oedem etc.), fühlt sich immer müde, ist arbeitsunfähig, hat ein permanentes Druckgefühl aber wenig Schmerz an Stelle der Geschwulst, weshalb er über See fährt und Rat und Hilfe in unserer Klinik sucht.

Stat. praes. Mässige Ernährung, blasses Aussehen, Brustorgane, Leber und Milz normal. Dicht unterhalb und ziemlich parallel der XII. Rippe befindet sich eine am vorderen Rand des Musc. sacrolumbalis beginnende und von hier 10 cm nach vorne sich erstreckende lineäre Narbe, in deren äusserem Ende eine bleistiftdicke andauernd ziemlich viel dicken gelben Eiters secernierende Fistel gelegen ist. Unter dem linken Rippenbogen vorragend fühlt man einen von hinten verschieblichen zweifaustgrossen Tumor (linke Niere), zu dem die erwähnte Fistel, wie die Sondierung derselben ergibt, hinführt, jedoch erscheinen in die Fistel eingespritzte Flüssigkeiten (Lycopodiumsamen) nicht im Urin. Die Geschwulst ist derb von flachhöckeriger Oberfläche, in querer Richtung etwas beweglich, am unteren Pole etwas von Därmen überlagert, während sie nach aussen und oben der Bauchwand und Thoraxwand unmittelbar anliegt. Die Dämpfung begann in der Axillarlinie an der IX. Rippe und reichte zwei Finger unter den Rippenbogen nach vorne bis zur vorderen Axillarlinie. In Bauchlage war die Nierendämpfung dieser Seite verbreitert, rechts normal. Harnröhre für Nélaton Nr. 9 leicht durchgängig.

Urin: bald stark eitrig getrübt (besonders am Abend), bald fast völlig klar, schwach sauer, im Filtrat Albumen in mässiger Menge enthaltend; im Sediment (fast $^1/_3$ des Vol.) viel Eiterkörperchen und sehr vereinzelte rote Blutkörperchen, keine auf eine bestehende Nephritis hindeutende Formbestandteile.

13. IX. 92 Operation. Chlorof.-Narkose. Entleerung und Ausspülung der Fistel. Schnitt in der alten Narbe; stumpfe Dilatation der Fistel mit dem Finger, der in's Nierenbecken vorgeschoben werden kann. Entleerung von grossen Eitermengen. Schichtweise Durchtrennung der Muskulatur in der ganzen Länge des Hautschnittes nach vorne bis an die Umschlagstelle des Peritoneums; stumpfe Lösung der grossen Niere mit der schliesslich ganz eingeschobenen Hand, was ziemlich leicht gelingt; doch ist es schwer, die bis auf den Stiel gelöste Niere aus der

verhältnismässig kleinen Schnittöffnung herauszuwälzen. Es gelingt dies erst nach Verlängerung des Schnittes um mehrere Centimeter.

Durchstechung des aus Ureter, Gefässen und schwartig verdickter Kapsel bestehenden 3fingerdicken Stieles und Umschnürung in 2 Partien und en masse mit dickster Seide (nachdem Catgut riss) und isolierte Unterbindung von 3 grösseren Gefässen in der Schnittfläche des Stumpfes nach Abtragung des Tumors. Irrigation mit 2 % Carbolwasser und 1/10 % Sublimatlösung. 3 Gummidrains. 2 fortlaufende Muskel-Catgutnähte. 10 Hautseidennähte. Blutverlust gering. Die während der Lösung der Niere entstandene venöse Blutung durch Schwammkompression gestillt. Dauer der Operation: 1 Stunde.

Das exstirpierte Präparat hat im allgemeinen noch Nierenform, stark gelappte Oberfläche, so dass es aus einzelnen Kugelsegmenten zusammengesetzt erscheint, die namentlich am oberen Pol durch 2 cm tiefe Furchen bei der Präparation etwas auseinandergerissen sind. An der Vorderfläche präsentieren sich auf diese Weise 11 Tubera, an der Hinterfläche, die etwas weniger höckerig ist, etwa 7. Namentlich diese Tubera fühlen sich weich elastisch an, sind von gelbrötlicher anämischer Farbe, hinten etwas von Petechien besetzt. Die grösste Länge der Geschwulst ist 18 cm, der grösste Querdurchmesser, der am oberen Pole liegt, 8 cm; der grösste Dickendurchmesser 6,5 cm. Die alte Fistelöffnung liegt an der hinteren Fläche, 4 cm oberhalb des unteren Endes, nahe dem Hilus, und mündet dicht am Parenchym vorbei in's Nierenbecken. In den früher beschriebenen Tuberositäten sitzen überall Abscesse, die offenbar von den Pyramiden ausgehend noch von einer 0,5 cm dicken Rindenschichte bedeckt sind.

Vollkommen glatter fieberloser Heilverlauf. Die ersten 24 Stunden nach der Operation betrug die Urinmenge schon 840 ccm; den 2. Tag 1150, den 3. Tag 1200, den 4. Tag 1250, den 7. Tag 1630 ccm. Der starke Eiweissgehalt schwand allmählig und schon am 25. IX. war der Harn fast völlig frei von Albumen. Dagegen wurde eine Polyurie manifest, indem in den nächsten 2 Monaten die Urintagesmenge zwischen 1640—2950 ccm mit 1010—1016 sp. Gew. schwankte.

Die Wunde heilte völlig reaktionslos unter Jodformlisterverband; der Verband wurde anfangs alle 2—3 Tage gewechselt; alle Nähte am 8. Tage post operat. entfernt. Mitte November schon konnte Pat. die Anstalt verlassen, doch secernierte die Fistel noch immer ziemlich stark, weshalb sie am 1. XII. dilatiert und ausgeschabt wurde. Darauf gingen am 5. XII. drei dicke Seiden- (Stiel) ligaturen in einem Knäuel ab. Um diese Zeit war der filtrierte Urin wieder stark eiweisshaltig. — Januar 84 nahm der Albumengehalt dann wieder bedeutend ab; Pat. erholte sich sichtlich, besonders als die Wunde anfangs März 84 definitiv geschlossen war. Herr G. war noch im Januar 90 vollkommen gesund und nannte seinen jüngstgeborenen (1888) Sohn zur Erinnerung an seinen Arzt „Czerny".

5. J. G., 22 J., aus Paris (aufgenommen 23. Nov. 1883), war als Kind stets schwächlich. Mit 7 Jahren Varicellen, mit 9 Jahren Masern, mit 12 Jahren Eintritt der oft schmerzhaften Menstruation, mit 16 Jahren starke fieberhafte Bronchitis, (Gewichtsabnahme 8 Kilogr. in drei Wochen) damals Beginn der Schmerzen in der linken Nierengegend. Urin wurde eitrig getrübt; ca. 1mal im Monat kamen heftige Schmerzanfälle, dabei häufiger Urindrang mit schmerzhafter Harnentleerung. Dieser Zustand, gepaart mit Mattigkeit und schlechtem Appetit dauerte unverändert 2 Jahre. Mit 18 Jahren wurden die Schmerzen stärker, der Blasentenesmus heftiger, das Brennen beim Urinieren dauerte oft zwei bis drei Stunden lang. Aetzungen der Vaginalportion wegen hier bestehender Geschwüre. Juni 80 Entleerung von Blutgerinnseln mit heftigen Schmerzen in der linken Seite. Heirat trotzdem erlaubt und im Nov. 80 vollzogen. Im Winter darauf häufige Krämpfe mit Auftreibung des Unterleibes; Periode wird immer schwächer. Mai 81 Beginn der Gravidität, stärkere Schmerzen im Leib, Cystitis, im Urin viel Albumen, Nierenepithelien, mitunter Blut. Febr. 82 normal verlaufende Geburt. Im Juni 82 diagnosticierte Guyon Urogenitaltuberculose. Seit Frühjahr 83 stets hohes Fieber mit Frösteln, dabei Menses enorm schmerzhaft. Im Mai Periode geschwunden, Allgemeinbefinden wird immer schlechter.

Stat. praes. Stark abgemagert, sehr blass; die ganze Unterbauchgegend und die linke Inguinalgegend sowie der Introitus vaginae bei Berührung sehr empfindlich.

In der linken Axillarlinie vom oberen Rande der IX. Rippe abwärts leerer Schall bis zur Crista ossis ilei. Ganze linke Lumbalgegend leer längs der IX. Rippe, dann nach vorn zum Rippenbogen längs einer der Mamillarlinie entsprechenden Linie. Auch bei rechter Seitenlage bleibt der Schall leer. In der Rückenlage auch in der rechten Lumbalgegend etwas gedämpfter Schall und auch hier von der Leberdämpfung ein Dämpfungsbezirk links bis zur Mitte von Crista ilei und Rippenbogen. In der linken Lumbalgegend stärkere Resistenz nachweisbar; bei bimanueller Palpation lässt sich von hinten unter dem Rippenbogen eine diffuse Anschwellung, deren unteres Ende bis zum Darmbeinstachel reicht, nach vorn vordrängen, aber nicht frei bewegen. In der rechten Nierengegend wohl etwas vermehrte Resistenz, aber die rechte Niere nicht deutlich durchzufühlen.

Uterus klein, etwas retrovertiert, ziemlich normal hoch stehend; im l. Parametrium dem Blasengrund entsprechend eine derbe schwartige Infiltration, die ziemlich diffus in der Richtung des linken Retraktor gegen die l. Symphysis sarco-iliaca hinzieht; nach rechts von der Mittellinie und an dieser Infiltration anliegend, jedoch auch etwas über die Mittellinie nach links verschiebbar ein lappiger beweglicher Körper zu fühlen, wahrscheinlich das rechte Ovarium, während das linke durch die früher erwähnte Infiltration gedeckt ist.

Bei einer in der linken Lumbalgegend mit feinstem Troisquart ausgeführten Punktion hat man das Gefühl fortwährend in einer festen Masse sich zu befinden, und nicht etwa in eine Höhle einzudringen. Bei der Aspiration werden nur wenige Tropfen blutiger Flüssigkeit herausbefördert, in der sich mikroskopisch ausser Blutkörperchen reichliche Fettkörnchenkugeln und fettiger Detritus finden. Tuberkelbacillen sind darin nicht nachweisbar.

Blase blutet leicht bei Einführung des Catheters. Urin: sauer, trübe, mit dickem aus Eiterkörperchen und einzelnen Blasenepithelien bestehenden Bodensatz. Im Filtrat nur wenig Albumen. Tagesmenge 1000—1200 ccm. Im Sediment keine Tuberkelbacillen.

Da während einer 12tägigen Beobachtungsdauer der Zustand der Patientin ziemlich unverändert bleibt, der Harn wechselnde Albumenmengen enthält, die linksseitigen Koliken, Druck in der Magengegend, Uebelkeiten nicht aufhören, gegen Abend sich Frösteln und hohes Fieber einstellt, wird am

6. XII. 83 mit der Diagnose Pyonephrosis lat. sin. in Narcose die Nephrotomie mit schrägem, bis zur Spina ant. sup. reichendem Lumbalschnitt vorgenommen, da der schwachen Patientin, die täglich bis 9,09 Morphin subkutan braucht, nicht viel zugemuthet werden kann. Nach Durchtrennung der Muskelschichte liegt eine eigrosse fluktuierende Geschwulst vor, deren Punktion Eiter ergibt. Anschlingung mit 2 Fadenbändchen, Incision, Entleerung einer beträchtlichen Menge übelriechenden Eiters. Mit dem Zeigefinger gelangt man durch die Abscesshöhle in das Nierenbecken und fühlt mit aller Sicherheit einen Nierenkelch. Von hier aus kommt man mit der Sonde in andere Ausbuchtungen des Nierenbeckens, die vom erstgeöffneten Abscess durch Scheidewände getrennt sind. Diese letzteren werden mit dem Finger durchgerissen, und so eine weite Kommunikation zwischen den einzelnen Höhlen hergestellt. Ein Stein ist nirgends zu fühlen. Blutung mässig. Ausspülung mit 1 % Karbolwasser mit 1 ‰ Sublimatlösung, Excision eines Stückes der Abscesserand, die aus atrophischer Nierensubstanz zu bestehen scheint. 2 gefensterte Gummidrains. 5 Hautmuskelseidennähte. Jodoformgazewatteverband.

Die Operation brachte nicht die erhoffte Erleichterung. Die erste Woche ging es zwar leidlich, das Fieber war mässig, das Allgemeinbefinden besser, der Harn enthielt nur minimale Spuren Eiter. Doch bald verschlechterte sich der Zustand. Aus der Lendenfistel flossen (vom dritten Tage ab post. oper.) grosse Mengen übelriechenden Urins und Eiters, die Dämpfung, Empfindlichkeit und Resistenz in der linken Lendengegend nahmen zu, der durch die Blase entleerte Urin (1000—1500 ccm mit 1008—1010 sp. Gew.) enthielt wieder viel Eiweiss; Herzpalpitationen, Oppressionsgefühl, Schüttelfröste mit Kopfschmerz und Temperatursteigerungen bis 40° C., Durchfall, heftiger Icterus traten auf. Da eine Dilatation der Fistel keinen Erfolg hatte und der Eiterherd in der linken

Niere als Ursache der Sepsis angesehen werden musste, wurde trotz des elenden Allgemeinzustandes die Nephrektomie beschlossen und am 25. I. 84 in Chloroformnarcose ausgeführt. Dilatation der Fistel mit dem Knopfmesser in der alten Narbe. Die stumpfe Auslösung der Niere (mit der Hand) gelingt leicht, weil dieselbe nur locker in der Kapsel liegt; doch entleert sich hiebei eine beträchtliche Menge eines dicken stinkenden Eiters, welcher aus einem völlig abgeschlossenen perinephritischen unter dem Diaphragma gelegenen Abscess stammt.

Bei der Isolierung des Stieles riss eine über strohhalmdicke Arterie dicht am Hauptstamme der A. renalis ab, und verursachte eine starke Blutung, welche bis auf weiteres mit Fingerkompression gestillt werden musste, da das Gefäss mit Schiebern nicht zu fassen war. Nach Durchstechung des Nierenstieles mit Aneurysmennadel und Umschnürung nach beiden Seiten hin (mit Seide), gelingt es nach Abtragung der Niere erst nach vieler Mühe den nun $^1/_2$ cm langen Schlitz in der Arterie mit 2 Hegar'schen Hackenschiebern zu fassen, und dann mit einer seitlichen Ligatur abzubinden. Ausspülung mit 1 ‰ Sublimatlösung. Herausleitung der Stielligatur. Tamponade der Wundhöhle mit Jodoformgaze. 2 Gummidrains. Hautseidenähte.

In der exstirpierten Niere fand sich noch ziemlich viel secernierendes Nierenparenchym, was ja auch wegen der reichlichen Urinmenge, die sich immer aus der Fistel entleerte, anzunehmen war. Im stark erweiterten Nierenbecken war kein Eiter, so dass die erste Incision bezüglich der Secretableitung aus dem Nierenbecken ihren Zweck völlig erfüllt hatte; aber unter dem Zwerchfell ein fast faustgrosser perinephritischer Abscess, der jedenfalls Ursache der Sepsis gewesen war.

Verlauf: Mehrere Tage lang nach der Operation Uebligkeit, Aufstossen, Erbrechen. Fieber schwand mit einem Schlage, und hatte Pat. in der Reconvalcenz nur hie und da mässige Temperatursteigerungen bedingt durch Secretretention der eiternden Fistel. — Die Urintagesmengen betrugen in den ersten 12 Tagen nach der Operation: 36, 184, 790, 810, 1020, 925, 1240, 1330, 1425, 1630, 1845, 2110 ccm, und auch in den nächsten 2 Monaten konnte stets eine leichte Polyurie konstatiert werden, wobei im Sediment Eiterzellen und wenig Blasenepithelien vorhanden waren.

Der früher starke Eiweissgehalt sank aber bis auf eine leichte Opalescenz im filtrierten und gekochten Urin (nach Säurezusatz.)

Am 31. I. 84 wurde die Jodoformgaze völlig aus der Wunde entfernt, diese letztere von diesem Zeitpunkte ab täglich 4 Wochen lang mit 1 % essigsaur. Thonerdelösungen ausgespült und mit frischer Jodoformgaze tamponiert.

Pat. hatte eine äusserst hartnäckige Obstipation, erst am 6. II. nach Darreichung mannigfacher Laxantien und mehrerer Einläufe erfolgte Stuhlgang. Dabei starkes Pressen, heftige Schmerzen im After und in der linken Unterbauchgegend, wohl bedingt durch die Kothanhäufung im Colon und

Rektum. Wahrscheinlich in Folge dieser Umstände erfolgte am 7. II. nachmittags 4 Uhr, während die Kranke in ruhiger Rückenlage sich befand, eine Blutung (ca. 200 ccm) aus der Wunde, die sofort stand, wie sie auf die rechte Seite gelegt wurde. Coagula durch Ausspülung entfernt. Gazetamponade. Heftpflasterkompressionsverband. Tags darauf wiederholte sich die Blutung in verstärktem Maasse. Sie stand wieder bei Rechtslagerung der Pat., weshalb diese Lage nun für mehrere Tage beibehalten wurde. Das Rektum musste mehreremale von harten Kotmassen geräumt und gesäubert werden. Laxantien.

Von da ab rasche Fortschritte in der Reconvaleszenz. Aussehen besser; nimmt an Gewicht stetig zu, befindet sich bis auf zeitweilige Blasenkrämpfe völlig wohl.

Am 26. II. gehen die Seidenligaturen mit dem Rest des Stieles ab; am 2. III. verlässt die Kranke das Bett; am 15 III. ist die Infiltration im linken Parametrium um den linken Ureter herum fast ganz geschwunden; am 26. III. wird die Kranke mit einer 2 cm tiefen trichterförmigen gut granulierenden Fistel entlassen, welche sich in einem Badeorte bald schloss.

Pat. ist drei Jahre später am 12. Jan. 87 in Mentone an Phthisis pulmonum gestorben.

6. Herr C. St., 35 J., aus Holland, hat drei gesunde Kinder. Vater starb, 60 J. alt, an Carcinoma ventriculi. Mutter, Brüder, Schwestern gesund. Keine ansteckenden Krankheiten, keine Gonorrhoe. Bis zum 18. Jahre völlig gesund; vom 18.—20. Jahre traten von Zeit zu Zeit, ungefähr zehnmal sich wiederholend, einige Stunden dauernde Schmerzanfälle in der rechten Seite des Leibes auf. Während derselben wurde kein Harn gelassen; der nachher entleerte war klar, ohne fremde Bestandteile. Die Anfälle blieben dann von selber aus, und Pat. fühlte sich bis zum 30. Jahre gesund. Während eines Rittes trat plötzlich wieder heftiger Schmerz in der rechten Nierengegend ein; der Körper bedeckt sich mit kaltem Schweiss, Erbrechen. Mit einem unbestimmten Gefühl in der Blase hörten nach ca. 20 Minuten plötzlich die Schmerzen auf. In dem alsdann entleerten Harn fanden sich weisse membranöse Fetzen, aus Plattenepithelien und Cholestearintafeln bestehend, Eiterzellen, wenig rote Blutkörperchen; der Harn war wenig getrübt, ohne Eiweiss. Diese Schmerzanfälle kehrten von Zeit zu Zeit wieder; sie wurden immer heftiger, dauerten bisweilen bis zu 8 Stunden und wurden stets durch die Ausstossung gleicher Membranen durch die Blase beendet. Zusammengerechnet soll in den folgenden 5 Jahren die Anzahl der schweren Anfälle gegen 200 betragen und die aufgefangenen Membranfetzen sollen zusammen 1 kg gewogen haben. Im letzten Jahre nahm die Eitermenge beträchtlich zu und Pat. ist in seinen Kräften stark heruntergekommen. Auch stellten sich heftige Schmerzen in der Glans penis ein. Der während eines Anfalles entnommene, offenbar von der linken Niere stammende Urin war immer normal

befunden. Nie Blutungen. Im Harn keine Tuberkelbacillen; eine Impfung in der vorderen Kammer eines Kaninchens gab negatives Resultat. Es wurde ein im Nierenbecken festsitzender Stein mit sekundärer Pyelitis vermutet. Abnahme der Kräfte, kolossale Schmerzen.

Stat. praes.: Abgemagerter Mann mittlerer Statur. Innere Organe normal. Leib eingezogen. Blasendämpfung nach Entleerung 2 querfingerbreit oberhalb der Symphyse, sonst im Bereiche des Unterleibes keine abnorme Dämpfung. In linker Seitenlage keine vergrösserte Nierendämpfung rechts. Bei tiefer Palpation in der rechten Lumbalgegend ein rundlicher harter Körper zu fühlen, der den Eindruck des unteren Endes der rechten Niere macht. Katheter Nr. 11 leicht in die Blase zu führen. Der nach den Anfällen entleerte Urin ist trübe mit reichlichem Bodensatz, der aus Eiterkörperchen, Cholestearintafeln, und weissen perlmutterartig glänzenden bis 7 mm grossen und flachen Schollen besteht. Diese letzteren sind zusammengesetzt aus grossen polygonalen Epithelzellen, die an einzelnen Stellen mosaikartig angelagert sind, an andern vereinzelt oder regellos aneinandergeballt liegen.

Die Schmerzen waren nun offenbar auf den Durchtritt dieser Membranen durch den rechten Ureter zu beziehen; dieselben müssen aus dem Nierenbecken oder aus dem Gewebe der Niere stammen. Sie konnten demnach entweder von einer abnormen Desquamation des Beckenepithels herrühren oder abgestossene Teile eines in das Nierenbecken durchgebrochenen Tumors sein. Nach der epidermisartigen Beschaffenheit der Epithelien und nach der Beimengung der Cholestearinkrystalle wurde als das wahrscheinlichste eine Dermoidcyste mit sekundärer Pyelitis vermutet. In jedem Falle schien die Affektion ausschliesslich auf die rechte Niere beschränkt und demnach gute Aussicht zu sein, durch Exstirpation derselben den Herd des Leidens vollständig zu entfernen. Da Pat. die Operation dringend wünschte, wurde dieselbe am 28. Jan. 84 vorgenommen. Schräger Lumbalschnitt am äusseren Rande des M. sacrolumbalis dicht unter der 12. Rippe beginnend. Schichweise Durchtrennung der Muskulatur und Spaltung der Fettkapsel. Nicht ohne Schwierigkeit wurde die Niere stumpf mit eingeführter Hand gelöst. Nach isolierter Unterbindung zweier streichholzdicker Arterien platzte bei dem Versuche, die Niere vorzuziehen, das prall gefüllte Nierenbecken, Eiter mit weisslichen Schollen gemischt ergoss sich in die Wunde und musste durch Auswaschen entfernt werden. Schliesslich gelang es, die Niere aus der Wunde herauszuziehen; der Stiel wurde durchstochen und nach beiden Seiten hin mit dicker Seide mehrfach umschnürt, dann die Niere abgetragen. Bei der Revision des Stieles glitt plötzlich die Ligatur teilweise ab, und es trat eine reichliche arterielle Blutung ein, welche durch Kompression ziemlich schnell beschränkt wurde. Im Moment des Abgleitens der Ligatur hörte man ein zischendes Geräusch, wie wenn Luft aspiriert würde. Pat. wurde pulslos und blass; doch ging die Re-

spiration ruhig weiter. Bald war auch der Puls wieder fühlbar mit einer Frequenz von 120—130, während er anfangs circa 80 betragen hatte. Allmählich ging sie wieder zurück und hielt sich bis zum Ende der 2 Stunden dauernden Operation zwischen 90—100. Unter ziemlichem Blutverlust wurden die blutenden Gefässe einzeln gefasst und mit Seide unterbunden, ebenso der Ureter, und der Rest des mit Schollen ausgekleideten Nierenbeckens abgetragen. Sublimatlösung 1‰. 2 Knochendrains. Sublimatholzwolleverband.

Der Wundverlauf war ein ungünstiger, sei es, dass von dem Inhalte des in der Wunde geplatzten Nierenbeckens eine Autoinfektion stattfand, sei es dass gefährliche Keime von aussen sich nicht hatten fern halten lassen. Schon an demselben Abend stieg die Temperatur auf 38.9° C.; um 12 Uhr auf 40.3° C. und hielt sich bis zu dem am 8. Tage eintretendem Tode mit allabendlichen Erhöhungen und Remissionen, morgens zwischen 38.7 und 40.1° C. Der Puls war stets klein, Anfang 130, später 100—110. Allgemeinbefinden schlecht, viel Erbrechen, Kreuzschmerzen, unruhiger Schlaf. Die äussere Wunde blieb auffallend reaktionslos, Ränder schlaff, nach Lockerung der Nähte klaffend. Sekret spärlich, anfangs blutig, dann eiterig, völlig geruchlos. Unter allmählich zunehmenden Erscheinungen von Seiten der Lungen (Rasselgeräusche, Bronchialatmen) mit klein werdendem Puls und fallender Temperatur trat am 8. Tage der Tod ein.

Sektion (Geheimrat Arnold), anatomische Diagnose: Jauchige Infiltration der Weichteile der rechten Lendengegend, septische Peritonitis und allgemeine Sepsis nach Exstirpation der rechten Niere wegen tuberkulöser Pyelonephritis und Cholesteatombildung im Nierenbecken. Chronische Cystitis. Compensatorische Hypertrophie der linken Niere. Atelektase des linken unteren Lungenlappens.

In der Bauchhöhle eiterige Flüssigkeit. Perit. pariet. et viscer. fleckig gerötet und stark getrübt. Mesocolon des Colon ascendens zeigt nahe der Insertionsstelle am Darme eine blutige Sugillation. Der Peritonealüberzug an Stelle des Defektes der rechten Niere unverletzt, haemorrhagisch infiltriert und getrübt, auch das dahinter gelegene Zellgewebe haemorrhagisch durchsetzt.

Die rechte (exstirpierte) Niere (Spirituspräparat) ist 9,5 cm lang, 7 cm breit, 5 cm dick. Kapsel verdickt und getrübt. Durch leichte Furchen erscheint die Oberfläche knollig; über den einzelnen Knollen ist sie im Allgemeinen glatt, nur hie und da uneben, dagegen oben von ausgesprochen höckeriger Beschaffenheit. In ihr Gewebe ist oben lateral eine 2,5—3 cm im Durchmesser betragende rundliche und ganz abgeschlossene Cyste derart eingebettet, dass sie hinten noch von einer ½ mm dicken Schicht von Rindensubstanz bedeckt wird, rechts und vorne hingegen die Oberfläche um weniges überragt. Der 1—2 mm dicke Balg wird aus festem fibrösem Gewebe gebildet; an der Innenseite ein schmie-

riger weisser Belag. Inhalt ein breiiger gelblicher Detritus. Das Nierenbecken ist beträchtlich erweitert (5,3 cm lang, 1,5 cm breit und tief) und die Papillen sind abgeflacht. Bis zum Ansatze des Ureters hin sind Becken und Kelche mit einer ziemlich dünnen, weisslichen perlmutterartig glänzenden Membran ausgekleidet, welche an einzelnen Stellen abblättert und sich leicht abziehen lässt; unter derselben erscheint dann die Schleimhaut des Beckens mit einer papillären Oberfläche. Von dem Nierenbecken aus erstreckt sich nach oben wie nach unten eine Ulceration tief in das Gewebe der Niere, so dass von dem letzteren stellenweise nur noch eine 4 mm dicke Rindenschicht erhalten ist. Der Geschwürsgrund ist mit bröckligen nekrotischen Massen belegt.

Auf dem Durchschnitte lassen sich im erhaltenen Nierengewebe von der gesamten Marksubstanz nur die beiden mittelsten Pyramiden als solche erkennen, indem sie sich mit etwas diffuser Grenze durch hellbräunliche Farbe von der gleichmässig gelben Rindensubstanz absetzen. Sonst ist die Marksubstanz von der gleichen gelben Farbe wie die Rinde und deswegen von ihr nicht zu unterscheiden. Rinde wie Mark sind durchsetzt von einer grösseren Anzahl hellgelber Herde von Stecknadelkopf- bis Hirsekorngrösse.

Nach den mikroskopischen Untersuchungen des Herrn Dr. Beselin[1] kann kein Zweifel obwalten, dass eine primäre käsige Tuberkulose der rechten Niere und ihres Ureters vorliegt, welche höchst wahrscheinlich von der Schleimhaut des Beckens oder des Ureters ausgegangen ist. Dabei tritt eine epidermisartige Umwandlung des Epithels, und deren Abstossung in Form von kleinen perlmutterartig glänzenden Fetzen, also eine „cholesteatomartige Desquamation" der Nierenbeckenwandung auf. In einer grossen Anzahl von Schnitten ist es nicht gelungen, Tuberkelbacillen im Gewebe nachzuweisen.

7. Der 35jährigen ledigen Näherin Babette R. aus Heidelberg (aufgenommen am 6. Okt. 86) wurde wegen Caries des rechten Fusses im Jahre 1878 der Unterschenkel amputiert; zwei Jahre später befand sie sich 3 Monate im hiesigen Krankenhause wegen Haematurie. Eine bestimmte Diagnose wurde damals nicht gestellt: im Urin fanden sich einige Cylinder und vorübergehend traten Schmerzen in beiden Lendengegenden auf, so dass Verdacht auf Pyelitis caseosa ausgesprochen wurde. Ein Tumor der Nierengegend war nicht zu konstatieren. Seitdem sollen niemals Blutungen vorgekommen sein. Vor 2 Jahren, bis zu welcher Zeit sie sich völlig wohl befand, bemerkte sie eine wenig schmerzhafte Anschwellung der linken Gesässgegend, die nach einem Jahr von selbst sich öffnete und zeitweise sehr profus secernierte, so dass sie oft zu täglich dreimaligen V. W. genötigt war. Seit einigen Wochen hat sie beim

1) O. Beselin. Cholesteatomartige Desquamation im Nierenbecken bei primärer Tuberkulose derselben Niere. Virch. Arch. Bd. 99. 1885.

gebückten Sitzen, beim Husten, beim Liegen auf der linken Seite Schmerzen in der linken Bauchhälfte. Nie Fieber. Keine sonderliche Abmagerung. Periode ist jetzt regelmässig, aber spärlich.

Stat. praes. Ziemlich guter Ernährungszustand. Schmaler flacher Thorax. Wirbelsäule nirgends empfindlich, ohne Verbiegung. Schall L. H. O. kurz, Exspirium daselbst gedehnt, saccadiert. Milz und Leber normal. Oedeme. In der rechten Nierengegend fühlt man einen derben der Niere an Form entsprechenden Körper unterhalb des Rippenbogens, der sich in die Lumbalgegend rücken lässt, und ungefähr einer leicht vergrösserten Niere entspricht. Unterhalb des linken Rippenbogens fühlt man eine grosse Geschwulst, die mit ihrem unteren Pol bis in die Höhe der Spina ant. sup. reicht, 1½ Finger breit von der Medianlinie entfernt bleibt und nach oben mit dem unteren Rande der X. Rippe abschliesst. Tumor etwas von links nach rechts verschieblich, Oberfläche höckerig, Konsistenz derb; auf Druck empfindlich; 14 cm lang, 15 cm breit. Linke Bauchhälfte durch Tumor vorgewölbt; Distanz vom Nabel zur Spina rechts 15, links 16½ cm. Zwischen Spina anterior und Kreuzbein 3 gerötete, eingezogene, unregelmässig gestaltete Narben von 4, 5, 2½ cm Länge, 1 cm Breite, von denen die beiden lateralen je eine feine Fistelöffnung besitzen, die 5 cm weit nach aufwärts, aber nicht auf Knochen führen, und ziemlich viel dickflüssigen Eiter secernieren. Auf Druck der Geschwulst entleert sich aus den Fisteln Eiter, der ebensowenig wie das Urinsediment Tuberkelbacillen auffinden lässt (30 Präparate), Harn sauer, hell, enthält eine wechselnde, sehr geringe Menge Eiweiss. Tagesquantität 800—1300 ccm mit 1010—1019 sp. G. Mikroskopisch: viele in Gruppen zusammenliegende polyedrische geschwänzte Plattenepithelien, viele weisse, wenig rote Blutzellen, spärliche hyaline und gekörnte Cylinder. Pat. fiebert nicht; Geschwulst macht ihr bei Bewegungen nach der linken Seite und bei längerem Sitzen Beschwerden. Amputationsstumpf oberflächlich ulceriert.

Am 21. X. 86 wurde in Narkose eine Sondierung nach Pawlick versucht; sie gelang nicht. Uterus etwas retrovertiert; rechtes Ovarium leicht vergrössert, linkes normal. Dilatation und Ausschabung der Fistelgänge. Tamponade mit Jodoformgaze. Da die profuse Eiterentleerung andauert, Pat. immer mehr herunterkommt, wird am 16. XII. 86 die Nephrektomie vorgenommen, obgleich es zweifelhaft war, ob die andere Niere sich im gesunden Zustand befände. Rechte Seitenlage. Unterschieben von Polstern unter das Becken um den Raum zwischen Rippen und Darmbein zu erweitern; 15 cm langer Horizontalschnitt von der Fistel aus mit schichtweiser Durchtrennung der Muskulatur bis zur Umschlagstelle des Peritoneums am Colon descend. Ein Ablösen und Verschieben des Bauchfells nach vorne ist wegen Verwachsung desselben mit der Umgebung des Tumors nicht möglich. Es wird daher versucht, den letzteren in loco zu isolieren (nachdem die Fistel vollständig ge-

spalten ist), was jedoch auch nach Incision desselben nicht gelingt. Er enthält in mehreren getrennten Abschnitten eiterige Flüssigkeit und ist besonders nach unten fest adhärent, eine extrakapsuläre Lösung aus dem perirenalen Fett gelingt nicht. Es wird daher, um mehr Zugang zu gewinnen, der Bauchdeckenschnitt noch weiter nach vorne verlängert und mit der Absicht intra- und extraperitoneal vorzugehen, das Peritoneum an der linken Umschlagstelle eröffnet. Es wird dadurch so viel Raum gewonnen, dass es jetzt schon gelingt, die Geschwulst aus der Kapsel meist stumpf auszuschälen ohne intraperitoneale Manipulationen. Ligatur des Stumpfes in zwei Partien mit Seide, der Art. renalis isoliert. Abtragen des Tumors. Der Stumpf zeigt weingelbes Narbengewebe, keine Andeutung eines Ureters. Reinigung der kleineren Abscesshöhlen. Naht des (mit Jodoformschwämmen geschützten) Peritoneums mit Catgut; Muskelcatgutnähte, Desinfektion mit $^1/_3$—1‰ Sublimatlösung, Jodoformieren der Wundhöhle, zwei Gummidrains, Hautseidennähte (Nahtlinie 31 cm lang), Sublimatgazeverband, Puls äusserst schwach, Blutverlust gering.

Die exstirpierte und entleerte Niere besteht aus einem Conglomerat von nunmehr entleerten Eitersäcken, die aus den einzelnen Pyramiden hervorgegangen sind. Die grösste derselben am unteren Pole, die selbst nach der Entleerung noch von Hühnereigrösse ist, zeigt die Oberfläche der Niere an dieser Stelle, welche bei der Exstirpation innerhalb der Kapsel ausgeschält wurde, rauh und mit Granulationen bedeckt. Auch im übrigen zeigt die Oberfläche der Niere zwischen den einzelnen Abscessen tiefe Einkerbungen und bekommt dadurch das Aussehen einer Schweinsniere. Länge der entleerten Geschwulst 12 cm, Dicke $4^1/_2$ cm. Die Rinde, sowie die Septa zwischen den einzelnen Abscessen sind bis auf $^1/_2$ cm Dicke geschwunden. In der Nähe des Hilus eine derbe narbige, mit kleinen Eiterherden durchsetzte Partie. Nierenbecken geschrumpft, der Ureter nicht mit Sicherheit aufzufinden. Der entleerte Eiter ist dickflüssig, wenn auch nicht auffällig käsig. Die zum grössten Teil zurückgelassene Kapsel verdickt und mit der Fettkapsel untrennbar verwachsen.

Verlauf: Die ersten 6 Tage nach der Operation verliefen leidlich. Der Collaps war mässig; Temperatur kaum über 38° C, die Wunde reizlos. Täglich 750—1150 ccm Urin mit 1016—1019 sp. G. und leichter Eiweisstrübung.

Am 22. XII. zeigte sich beim vierten V. W. in der Wunde flüssiger Kot, Flatus gingen durch hintere Fistel ab. Die Stichkanäle eiterten stark, Wundränder gerötet — vermutlich infolge Perforation des Colon descendens, welches wohl bei der Catgutnaht des Peritoneums mitgefasst wurde. Dieser Zustand dauerte nur 3—4 Tage, wobei die Wunde fleissig gereinigt, und mit Thonerde und schwachen ($^1/_3$‰) Sublimatlösungen ausgespült wurde, und das Allgemeinbefinden nichts zu wünschen übrig liess.

Am 6. I. 87 plötzliche Herzschwäche mit Dilatation des linken Ventrikels, mit stark verminderter (400 ccm p. die) Harnsekretion.

Am 8. I. starkes Oedem des rechten Beines, dabei höchstens 50 ccm Urin pro die mit Katheter. Harn fast eiweissfrei. Zwei Wochen lang schwebte die Kranke derart in höchster Lebensgefahr, umsomehr, da noch Erbrechen, Durchfall und Tenesmen auftraten. Urintagesmenge anfangs 100—325, später 700—900 ccm; nach Darreichung von Digitalis und grosser Mengen Coffein. natro-salicyl; Campheräther und Pilocarpin subcutan.

Vom 20. I. an schwanden darauf die Oedeme rasch, die Patientin erholte sich sichtlich. Da aber die Fisteln immer stark secernierten und die Granulationen schlaff, glasig aussahen, wurde am 2. IV. 87 die alte Narbe in Narkose gespalten, die Fisteln ausgeschabt und mit Jodoformgaze tamponiert. Sie heilten später völlig nach vielfachen Aetzungen mit Lapissonde. Der Urin blieb fernerhin klar, sauer, eiweissfrei, und noch heute befindet sich die dankbare Kranke völlig wohl (4. VIII. 89).

8. Frau A. H. N., 30 J., aus Groningen (Holland), soll im Jahre 81 von August bis November an Nierenleiden gelitten haben. Es bestand damals Oedem der Füsse, das nach einer kräftigen Diaphorese verschwand. Der Urin war für einige Zeit trüb, später klar. Danach stellte sich allmählich ein häufiges Bedürfnis zum Urinieren ein, jedoch ohne Schmerz. Während der ersten Gravidität im Jahre 85 trat vorübergehend Trübung des Urins ein, doch soll derselbe 2 Monate vor der Juli 85 erfolgten Niederkunft von Dr. Kooy (Groningen) als normal konstatiert worden sein. Im Juli d. J. trat fast stündlich Harndrang ein, der nach Arzneigebrauch jetzt etwas vermindert ist (ca. 8mal täglich); nie Schmerz beim Urinieren. Etwa Anfang Dez. 86 wurde ein linksseitiger Nierentumor konstatiert, dessen Volumen sich nach kopiösen Eiterentleerungen durch den Urin verkleinerte. Urinmenge war in der letzten Zeit ca 1800 ccm, sp. Gew. 1012—1013.

Stat. praes. 27. Dezember 86: Abgemagerte, gracil gebaute, leicht errötende Frau. Perkussion und Auskultation der Brustorgane normalen Befund ergebend. Leberdämpfung etwas vergrössert. Milzdämpfung an der 8. Rippe beginnend und in die ausgesprochene Dämpfung der linken Lumbalgegend übergehend. Unter dem linken Hypochondrium ragt nach innen bis zum Nabel, nach aussen bis zum Darmbein eine nach innen und unten konvex begrenzte flache Anschwellung von glatter Oberfläche und deutlich vermehrter Resistenz, welche bei bimanueller Palpation von der Lumbal- und vorderen Bauchgegend her ziemlich deutliche Fluktuation aber keine Undulation aufweist. Dieselbe erscheint in der vorderen Hälfte bis zur Mitte (Mamillar- und Axillarlinie) deutlich von Därmen überlagert, und gibt daselbst tympanitischen Schall, während die hintere Hälfte bis gegen die Wirbelsäule gedämpft erscheint. Rechts fühlt man unter dem Rippenbogen hervorragend in der Mamillarlinie deutlich den unteren Leberrand, unterhalb desselben bei

bimanueller Palpation deutlich die verdickte untere Kontour der rechten Niere, welche bei Inspiration nur wenig nach abwärts rückt, während die Leber deutlich abwärts geht. Vagina weit, Uterus tiefstehend, Muttermund nach vorne gerichtet und quer gespalten, vordere Lippe verkürzt, hintere verlängert. Uteruskörper nach hinten gelagert, vergrössert, lässt sich aufrichten. Beide Ovarien deutlich zu fühlen, das rechte vielleicht etwas vergrössert, Ureter nicht deutlich, der linke vielleicht deutlicher als der rechte palpabel. Urin wird häufig (alle 1—2 Stunden) ohne besondere Schmerzen entleert, derselbe ist getrübt, setzt einen eiterigen Bodensatz ab; das klare Filtrat ist sauer, enthält eine kleine Menge Eiweiss. Tagesmenge 1000—1100 ccm, sp. G. 1013—1015. Im Bodensatz viele Eiterkörperchen, wenig rote Blutkörperchen, Blasenepithelien, gequollene kubische Epithelien (Niere), sehr seltene aber sichere hyaline Cylinder mit Fettkörnchen. Ausserdem Tuberkelbacillen meist in grösseren Klumpen zusammenliegend, seltener vereinzelt oder zu wenigen. Kein Fieber, guter Appetit, interkurrente Diarrhoe. Diagnose: Tuberkulöse Nephritis linkerseits.

29. XII. 86. Operation in Chloroformnarkose. Lagerung auf der rechten Seite; Kissen unter das Becken zur Entfaltung des linken Hypochondrium. Schräger Lumbalschnitt von 18 cm Länge unter der letzten Rippe; Durchtrennung der Bauchwand bis zum Peritoneum, das unverletzt etwas nach vorne gedrängt wird. Es zeigt sich das Colon in der Wunde, dahinter die fettarme Kapsel der Niere, die angeschnitten und stumpf erweitert wird. Subkapsuläre Auschälung der Niere unter Vordrängen von der Bauchwand her. Am oberen Pole eine Adhäsion, die bei Durchtrennung wenig blutete. Nach stumpfer Freimachung der Niere elastische Ligatur um den Stiel. Bei Abtragung der Geschwulst keine Blutung, aber Einfliessen des käsigbreiigen Inhaltes in die vorher jodoformierte Wundhöhle. Dicht an der Ligatur bleiben noch indurierte Gewebsreste sitzen, von denen aus nach abwärts der bleistiftdicke Ureter zieht. Der Versuch denselben anzuschneiden und event. auszulöffeln wird alsbald wieder aufgegeben. Ausspülung der Wunde mit ½—1‰ Sublimatlösung, Jodoform. Fortlaufende Catgutnaht der Muskeln in 2 Etagen. Hautnähte mit Seide, zwei Gummidrains neben der herausgeleiteten elastischen Ligatur. Jodoform-Sublimatholzwolleverband. Ausspülung der Blase mit ⅙‰ Salicylwasser, da sie sehr viel käsigen Brei enthält, der wahrscheinlich während der Operation durch den Ureter gepresst wurde. Die grösstenteils entleerte Niere 14 cm lang, 8 cm breit, 6 cm dick, zeigt an der Oberfläche tiefeinschneidende Furchen, und die zwischenliegenden Buckel den einzelnen Pyramiden entsprechend gelblich durchschimmernd. Corticalis bis auf ½ cm reduciert. Die Kuppe des Nierenbeckens, welches mit exstirpiert ist, sieht förmlich durchlöchert aus, und durch die Oeffnungen quellen bei Druck verkäste dickflüssige Eitermassen hervor. Nierenbecken und Ureter fühlen sich als derbe Massen an, letzterer kleinfingerdick.

Verlauf: Vollkommen reaktionsloser, stets fieberfreier glatter Heilverlauf. Nach der Operation kein Collaps, nur hohe Pulsfrequenz, welche erst nach 5 Tagen wich. Schon die ersten 24 Stunden nach der Operation betrug die Urinmenge 1380 ccm mit 1018 sp. G.; Tagesmenge vom 29. XII. 86 bis 10. I. 87 1100—1560 ccm mit 1014—1018 sp. G. Der klare Harn (vom 31. XII. ab spontan entleert) enthielt anfangs viel Jod und andauernd eine ganz geringe Menge Eiweiss. Beim ersten V.W. am 4. Jan. 87 war die Wunde reizlos, der Verband trocken. Beim zweiten V.W. am 12. Jan. wurden alle Nähte entfernt und die Drains stark gekürzt. Am 17. I. bekam Pat. eine Bandage mit Pelotte und verliess zum erstenmal das Bett. Am 25. I. wurde die elastische Ligatur, da sie selbst dem stärksten Zuge nicht folgte, durchschnitten; keine Blutung, kein Bauchbruch. Die übrige Wunde war linear vereinigt, und verliess Pat. am 28. I. 87 mit vorzüglichem Allgemeinbefinden und einer kleinen Fistel das Krankenhaus. Januar 1890 noch gesund.

9. Herr J. K., 26 J., lediger Kaufmann, aus Groningen, will früher nie ernstlich krank gewesen sein. Seine Mutter starb an Phthise, ein älterer Bruder ist lungenkrank (Haemoptoe). Ohne bekannte Veranlassung erkrankte Pat. im Jahre 1883 an einem akuten Blasenkatarrh, welcher auf wiederholte Ausspülungen und innerliche Mittel sich besserte. Der Urin war satzig, trüb, eiterig, etwas eiweisshaltig, nie mit Blut vermischt. Nach 8 Wochen soll die Cystitis sich gebessert haben, doch traten Symptome hinzu, welche eine Pyelonephritis sehr wahrscheinlich machten. Mit wechselnden Besserungen (Kuren in Wildungen) bestand dieser Zustand bis Febr. 88 fort. Da trat unter hohem Fieber bis 40° C. in der linken Lumbalgegend eine Anschwellung auf, welche bald tiefe Fluktuation zeigte. Durch Incision wurde ein mit Eiter gefüllter Abscess eröffnet, welcher sich in der Richtung auf die Niere zu ausdehnte. Die dadurch entstandene Fistel secerniert seitdem dünnen, mässig reichlichen Eiter ohne Blut; Anfang Mai 88 einmal etwas Urin. Nie Schmerzen. Geringe Abmagerung, leichte Ermüdung. Im Frühjahr 88 linksseitige Pleuritis. Urin trübe (schon bei der Entleerung), Tagesmenge 1200 bis 1300 ccm mit 1014 sp. G. Im Bodensatz weisse Blutzellen, Detritus einmal im Fragment eines wachsartigen Cylinders. Reaktion sauer. Albumen ca. ¼%. Keine Tuberkelbacillen.

Stat. praes. 4. VI. 88. Graciler Bau, Thorax gut entwickelt, Brustorgane normal, an Hoden und Samenbläschen keine Anomalie nachweisbar. Unter dem linken Rippenbogen fühlt man deutlich den unteren Pol der vergrösserten Niere. Rechte Niere mit Sicherheit nicht nachweisbar. In der linken Lumbalgegend findet sich 4½ cm von den Dornfortsätzen und 2¾ cm von der untersten Rippe entfernt eine granulierende eingezogene Fistelöffnung, welche nach innen und oben die Sonde ca. 6 cm weit vordringen lässt. Durch Massage der linken Niere ist mit

Sicherheit eine Vermehrung des trüben Blaseninhaltes nicht zu erzeugen. Keine Drüsenschwellungen.

Operation 7. VI. 88. Chloroformnarcose. In rechter Seitenlage querer 14½ cm langer Lendenschnitt durch die bestehende Fistel mit leichter Konkavität nach aufwärts. Nach Durchtrennung der stellenweise etwas narbig veränderten, an einzelnen Stellen leicht oedematösen Weichteile gelangt man auf das die Niere spärlich umgebende Nierenfett, und kurz dahinter auf den gelblich verfärbten unteren Nierenpol, welcher in eine flache granulierende Abscesshöhle hineinragt, die sich nach vorn und oben etwas erweitert. Der untere Pol zeigt eine unregelmässig begrenzte ca. linsengrosse Oeffnung, aus welcher sich bei stärkerem Drucke etwas käsig krümeliger Eiter entleert. Die Lösung der Niere aus ihrer Kapsel gelingt nach Befreiung des oberen etwas adhaerenten Poles ziemlich leicht, und ohne eine nennenswerthe Blutung. Die Höhle wird nun zunächst mit Schwämmen tamponiert, um die Gefässe und das hervorgezogene Nierenbecken eine gemeinsam alles fassende elastische Ligatur gelegt; Niere dicht über der Ligatur abgetragen; die Art. und Vene (beide von engem Kaliber) isoliert gefasst und mit Seide unterbunden. Desinfektion mit ⅛—1‰ Sublimatlösung, Tamponade mit Jodoformgaze. Elastische Ligatur zur Wunde herausgeführt. Tiefgreifende, die Muskulatur mitfassende und abwechselnd oberflächliche Hautseidennähte. Deckverband. Dauer der Operation 50 Minuten.

Die entfernte linke Niere misst 20½ : 5½ : 3¾ cm, ist mehrlappig gestaltet, und an ihrer Oberfläche, besonders am unteren Pole gelblich gefärbt. In den beiden zipfelförmigen Lappen, welche den unteren Pol darstellen, befinden sich zwei unregelmässig gestaltete buchtige Abscesse mit spornartiger Wandung, an einzelnen Stellen mit graurötlichen Granulationen ausgekleidet. Der Eiter, welcher aus dem noch nicht eröffneten Abscesse entleert wird, ist dick, zäh, ziemlich gelb, von flockigen Beimischungen durchsetzt. An der Vorderseite der Niere, welche ein granuliertes Aussehen zeigt, sitzen zwei dünnwandige, innen glatte, mit dünnem urinähnlichen Fluidum gefüllte Cysten von Hasel- bis Wallnussgrösse. Die Schnittfläche am Hilus ist 8¼ cm lang, 4 cm breit, zeigt neben einzelnen Fettklümpchen ein bindegewebsreiches narbenähnliches Aussehen. Von den, dem Nierenbecken zugekehrten Pyramiden sind 2 noch in Rudimenten erhalten, die übrigen zerfallen, in ihrer Struktur nicht mehr kenntlich, z. T. durch käsige Massen und Abscesshöhlen ersetzt. Das in der Kortikalis erhaltene Nierengewebe ist an einzelnen Stellen noch ¾ cm breit, teils rot, teils gelb verfärbt, in der Nähe des oberen Poles mit punktförmigen Eiterherden durchsetzt.

Verlauf: Nach der Operation kein Kollaps, stets fieberfreier, reaktionsloser, glatter Heilverlauf. Die unmittelbar nach der Operation secernierte 24stündige Urinmenge betrug 850 ccm mit 1015 sp. Gew. Der sauere Harn enthielt noch viel Eiweiss, mikroskop: zahlreiche weisse

Blutzellen, Blasenepithelien, keine roten Blutzellen, keine Cylinder. Allmählig nahm der Blutgehalt ab, so dass am 5. VII. Eiweiss nur noch in Spuren nachweisbar war. Successive stieg auch die täglich entleerte Urinmenge bis zum 15. VI. auf 1500 ccm, mit 1013 sp. Gew. und blieb von diesem Zeitpunkte ab stets auf dieser Höhe. Am 2., 3., 4., 5. Tage nach der Operation wurde der Verband gewechselt, die Jodoformgazestreifen dabei gekürzt, am letzterwähnten Tage ganz entfernt und nach Ausspülung der Wundhöhle mit $^1/_5$ ‰ Sublimatlösung durch ein dickes Gummidrain ersetzt. Auch dieses konnte vom 25. VII. ab, als die elastische Ligatur durchschnitten und entfernt wurde, durch einen kleinen Gazetampon ersetzt werden. Am 28. VI. war Pat. zum erstenmale ausser Bett (mit einer gut sitzenden Pelotte), erholte sich nun sichtlich, trotzdem er während der ersten Periode nach der Operation um 16 Pfd. abgenommen hatte. Am 13. VII. mit einer kleinen secernierenden Fistel entlassen, ging er zur Nachkur nach Baden-Baden. Bald schloss sich die Fistel und Herr C. fühlte sich bald so kräftig, dass er Juli 1889 heiratete.

10. Herr Louis S., 24 J., led. Kaufmann aus San-Francisko, hat in seiner Familie keine erblichen Krankheiten, war in seiner Kindheit gesund, wenn auch schwächlich, und überstand mit 16 Jahren eine Unterleibsentzündung. Später Gonorrhoe und Nachtripper. Mit 21 Jahren traten Schmerzen in der linken Nierengegend und Veränderungen im Urin auf. Letzterer wurde zeitweise stark getrübt, satzig, zeitweise wieder hell, strohgelb. Keine Blutbeimengung. Seit $1^1/_2$ Jahren wird Pat. immer elender, die Schmerzen kommen nicht mehr anfallsweise, sondern bleiben konstant und lassen ihn nicht zur Ruhe kommen. Im Sept. 88 kam Pat. zur Heilung nach Deutschland. Hier wurde er zuerst mit inneren Mitteln (u. A. Benzoesäure) mit vorübergehendem Erfolge behandelt, machte dann Anfang Februar in Wildungen eine Trink- und Badekur durch, doch ohne sichtbaren Erfolg.

Eine Untersuchung auf Blasenstein ergab negatives Resultat. Urintagesmenge 1200—1300 ccm mit 1016—1018 sp. Gew.; Reaktion: schwach alcalisch; Eiweiss ca. $^1/_{12}$—$^1/_{15}$ Vol. %; mikroskopisch: massenhafte Leukocyten, viele Trippelphosphate, vereinzelte hyaline Cylinder, zahlreiche Plattenepithelien, viel Detritus, keine Tuberkelbacillen. Während einer länger dauernden Beobachtung blieben die Harnverhältnisse ziemlich dieselben. Stets enthielt der Urin eine wechselnde Eitermenge.

Stat. praes.: Sehr anämisch; stark gespannte Bauchdecken. Perkussion und Auskultation der Brustorgane ergeben normalen Befund. Herztöne rein. Puls langsam, etwas gespannt. Bei Untersuchung in Narcose fühlt man deutlich in der Tiefe den linken unteren Nierenpol bei der Atmung etwas herabtretend. In der Knieellbogenlage nur ein sehr unbedeutender Unterschied in der Perkussion zwischen links und rechts.

19. Juni 89 Operation mit der Absicht zunächst nur eine Nephro-

tomie vorzunehmen: Die linke Niere liess sich durch einen schiefen Längsschnitt wegen ziemlich hoher Lage und andringenden Fettes schwer freilegen; bei dem Versuch das Nierenbecken zu isolieren zeigt es sich, dass eine grössere Nierenarterie hinter dem Nierenbecken lag. Die Isolierung desselben erschien zu unsicher, weshalb die ganze Niere aus der Kapsel enucleiert, und nach Erweiterung des Schnittes nach innen und unten vorgezogen wurde. Dabei war der obere Pol der Niere, welche im Ganzen dreilappig ist, fester mit der Umgebung verwachsen und durch Pseudomembranen mit der Kapsel verklebt. Da ausserdem verschiedene haemorrhagische Flecke der Niere bestanden, wurde diese im Stiele isoliert, mit elastischer Ligatur unterbunden und abgetragen. Desinfektion mit $^1/_8$—$1\,^0/_{00}$ Sublimatlösung. Muskelcatgutnähte. Tamponade mit Jodoformdochten. Hautseidennähte. Deckverband.

Die extirpierte Niere (14: 15: $3^1/_2$ cm) zeigt in der Mitte und am unteren Pol eine Anschwellung, während der obere Pol nach hinten stark abgeflacht, an der vorderen Fläche rauh, uneben und mit hirsekorngrossen weissen Pünktchen übersät erscheint, dazwischen das Parenchym atrophisch, Rindensubstanz reduziert. Eine ähnliche $^1/_2$markstückgrosse Stelle erstreckt sich vom Hilus zwischen mittleren und unteren Anteil der Niere. Das Nierenbecken und die Kelche mässig erweitert und verdickt, in der oberen Hälfte fleckig gerötet, in der unteren normal. Auf dem Durchschnitt ist die Grenze zwischen den abgeflachten Pyramiden und der Rindensubstanz verwischt, und ist die Oberfläche der Niere mit mehreren haemorhagischen Flecken besetzt, welche auf dem Durchschnitte bis in die Pyramiden hinein sich erstrecken.

Verlauf: Nach der Oper. erholte sich Pat. leidlich, Puls war kräftig 68—72. Am 20. VI. sah die Wunde beim V.W. gut aus; die Dochte wurden gekürzt. Am 21. VI. schlief er sehr viel; die Atmung wurde sehr verlangsamt (12 per Min.) Keine Zeichen von Urämie (Kopfschmerz oder Erbrechen etc.) Die anhaltend geringe Urinmenge (?) (am 20. VI. 110 ccm mit 1021 sp. Gew.; am 21. VI. nur 20 ccm) flösst den Verdacht einer Erkrankung der 2. Niere ein, daher Ableitungen auf den Darm. Coffein natr. salicyl. etc. Am 23—25 blieb der Zustand unverändert. Andauernde Schlafsucht, langsame Atmung, (8—10 in d. M.) feuchte Zunge, viel Durst, viel Schweiss, bei vollkommen klarem Bewusstsein. (Urinmenge 10, 10, 64 ccm pro die). Erst am 26. VI. wird Pat. etwas unruhiger. Er hat die Vorstellung, dass es brenne und er fort müsste, schlummert aber während des Gespräches schnarchend ein. Zuckungen im rechten Facialisgebiete und im rechten Arme. Keine Oedeme auf Einlauf. Stuhlgang. Nie Fieber. Puls 84. Erbrechen. ca. 120 ccm. eiweisshältiger Harn (?). Am Morgen des 27. VI. wurde die Atmung immer langsamer und Pat. verschied plötzlich um 3 Uhr.

Autopsie: Auch die rechte Niere fehlt; statt dessen findet sich im grossen Becken ein häutiger Sack, dessen oberes Ende ähnlich wie Nieren-

kelche, ausgebuchtet ist. Von diesen führt ein fingerdicker Ureter in die Blase. Etwas nach aussen von der Einmündungsstelle desselben gelangt man mit dem kleinen Finger durch eine runde Oeffnung in ein Divertikel der Blase, welches die Grösse eines mittleren Apfels besitzt, bis an die Lin. innominata hinaufreicht, und sich auf diesem Wege hinter den Dickdarm schiebt. Das Divertikel steht mit dem oben erwähnten Sack nicht in Verbindung. Die Blase enthält etwas eitrigen Urin. Blasenschleimhaut trübe, missfarben. — Anat. Diagn: Lungenhypostase. Fehlen der rechten Niere (congenit. Defekt?) und Umwandlung derselben in einen nach unten verschobenen häutigen Sack. Blasendivertikel.

11. Der 25jährige ledige Kellner Friedrich B. aus Pforzheim, wurde zum ersten Male im Februar 88 in die chirurg. Klinik aufgenommen, Eltern des Pat. leben und sind gesund. Mit Ausnahme einer (wahrscheinlich scrophulösen) Erkrankung des linken Auges im 11. Lebensjahre will er stets gesund gewesen sein. Mitte 87 heftige Schmerzen im Kreuz, welche dem Leib zu ausstrahlten; die Schmerzen traten unregelmässig auf, bald stellten sie sich mehreremale im Laufe des Tages ein, bald nur alle paar Tage, manchmal pausierten sie bis zu 8 Tagen; sie sollen geradeso bei angestrengter Arbeit wie bei Ruhe sich eingestellt haben, in den meisten Fällen so stark, dass Pat. das Bett aufsuchen musste. Anfälle dauerten ¼—½ Stunde, in vereinzelten Malen bis zu 2 Stunden, dabei Uebligkeit, kein Erbrechen, kalter Schweiss, keine Stuhlverstopfung. Seit 3 Monaten Urin trübe, häufiger Wasserdrang, zum Schluss des Urinierens (jede ½—1 Stunde) starkes Brennen und Schmerz in der Symphyse. Nie Abgang von Konkrementen.

Stat. praes. Kräftig gebauter blonder Mann. Am linken Auge ausgedehnte Hornhautnarben mit Verziehung der Pupille nach innen, wobei die Iris in die Hornhautnarbe eingezogen ist. Brustorgane normal. Bei tiefer Inspiration ist der untere Pol der rechten Niere deutlich fühlbar, nicht so deutlich erscheint der untere Pol der linken Niere, jedoch ist auch hier etwas vermehrte Resistenz nachweisbar. Bei tiefer Palpation des Unterleibes links von der Lumbal-Wirbelsäule erhöhte Druckempfindlichkeit, die sich in der Richtung des Ureters in das Becken hinab erstreckt. Deutliche Geschwulst nicht nachweisbar. Blase frei. Urin trübe, sauer, viel Eiter und nur Spuren Blut enthaltend, mässig Eiweiss, keine Cylinder, spärliche Plattepithelien. Harntagesmenge 900 bis 2300 ccm. Die geringen Tagesmengen mit entsprechend hohem spec. Gew. (bis 1024) entsprechen den anfallsfreien Tagen, während nach den Anfällen die Tagesmenge über 2000 ccm beträgt und entsprechend das spez. Gew. auf 1011 herabsinkt.

Während einer länger dauernden Beobachtungsperiode (bis Juli 87) wird genau festgestellt, dass die Schmerzen von der linken Lumbalgegend dem ungefähren Verlauf des linken Ureters entsprechend zur Symphyse

strahlen, und auf keine wie immer geartete innere Behandlung hin weichen. Es wurde daher die Wahrscheinlichkeitsdiagnose auf Pyelitis calculosa lat. sin. gestellt und am 24. VII. 88 in Narkose zur Operation geschritten. 15 cm langer schräger Lumbalschnitt. Nach Blosslegung der Fettkapsel wird diese stumpf getrennt, Kolon und Umschlagstelle des Peritoneum nach innen geschoben, das Nierenbecken nach einiger Mühe freigelegt, mit 2 Fadenbändchen fixiert und dazwischen der Länge nach gespalten. Das Nierenbecken fand sich stark erweitert (die Wandung bedeutend verdickt) und enthielt viel trüben, geruchlosen Eiter, aber kein grösseres fühlbares Konkrement; nur die Papillen fühlten sich derb, stellenweise etwas incrustiert an. Durch längeres Tasten mit dem Finger wurde der eine Wundrand des Nierenbeckens von der Nierensubstanz etwas abgerissen. Desinfektion mit $^1/_3$—1‰ Sublimatlösung. Jodoformdocht und Gummidrains bis ins Nierenbecken. Seidensuturen. Holzwollekissen.

Der Verlauf war sehr langwierig. Vor allem zeigte die Nierenbeckenfistel absolut keine Heiltendenz. Im Laufe der nächsten 9 Monate wurden mehrfach Ausschabungen der Fistel, Injektionen mit Perubalsamemulsion vorgenommen, vergebens; der Urin wollte nicht durch den Ureter abfliessen, trotzdem öfters durch gewaltsamen Verschluss der Fistel dessen Durchgängigkeit erwiesen wurde. Die secernierte Urinmenge war genügend; es bildete sich sogar allmählich eine Polyurie aus, indem die linke, die Fistelniere in letzter Zeit stets doppelt so viel Harn secernierte als die rechte, wobei der durch die Blase entleerte Urin (Tagesmenge 650—750 ccm mit 1025—1027 sp. Gew.) durch seine braungelbe Farbe vom strohgelben Fistelurin (Tagesmenge 1200—1300 ccm mit 1007—1009 sp. Gew.) wesentlich absticht. Beide Harne reag. sauer. enthalten wechselnde Mengen Eiweiss ($^1/_2$—$^3/_4$ Vol. % nach Esbach) manchmal sogar der Blasenharn mehr als der Fistelharn. Mikrosk. stets in beiden Harnproben viel Eiterzellen, oft auch rote Blutzellen in grösserer Menge, nie Cylinder, mässig Epithelien; weder im Fistel- noch im Blasenharne trotz vielfacher sorgsamster Prüfung Tuberkelbacillen. Der Kranke war jetzt nun zwar schmerzfrei, kam aber von seiner Fistel sehr geplagt und infolge der kontinuierlichen Eiweissverluste, sowie durch periodisch auftretende hohe abendliche Temperatursteigerungen bis 40° C., für die wir keine Erklärungen finden konnten, sichtlich herunter und magerte ab. Geheimerat Czerny gab zu wiederholten Malen der Vermutung Ausdruck, dass es sich nur um eine Tuberkulose der Niere handeln könnte, aber wir wagten uns lange nicht an die Exstirpation, weil wir auch die rechte Niere für krank hielten, indem im Blasenharn viel Eiweiss nachgewiesen werden konnte.

Endlich überzeugten wir uns im Juli 89 durch sorgsam ausgeführte quantitative Analysen (Herr Apotheker Reuter), dass in demselben Volumen Blasenharn viermal soviel Harnstoff ausgeschieden wird als in dem Fistelharn, dass die gesamte von der rechten Niere secernierte Harntages-

menge doppelt soviel Harnstoff enthält, als die Harntagesmenge der Fistelniere, die rechte Niere also zum grossen Teile die Arbeit der linken kompensatorisch übernommen hat. Gestützt auf diesen Befund machte Geheimerat Czerny am 20. VII. 89 die Nephrektomie mit schiefem Schnitt in der alten Hautnarbe, wobei die Muskeln gut verwachsen, etwas gelbbraun verfärbt erschienen. Der Finger gelangt in eine Granulationshöhle, anscheinend in einen Abscess um das Nierenbecken, dessen hintere Wand ulcerös eingerissen war. Nach oben und unten derbe Bindegewebsschwarten ohne deutlichen Charakter, dahinter ein resistenter Körper, die schwartige Nierenkapsel. Nach Scarifikation derselben fühlt der eingeführte Finger glatte Nierenoberfläche, worauf die Niere mit leichter Mühe ausgehülst wird. Beim Versuch die Niere vorzuziehen, musste die Muskelwunde, weil zu klein, nach vorne und hinten erweitert werden, wobei ziemlich starke parenchymatöse Blutung aus der Niere und aus einer Arterie von Stricknadeldicke oberhalb des Nierenbeckens erfolgt. Nach isolierter Unterbindung der letzteren elastische Ligatur um das erweichte Nierenbecken. Abtragung der Niere mit Zurücklassung eines kleinen Parenchymrestes, welches nachträglich mit Scheere entfernt wird. Umschnürung des Stieles mit der elastischen Ligatur und Seide. Ureter mit Catgutfaden zugebunden. Desinfektion mit $^1/_2$—$1\,^0/_{00}$ Sublimatlösung. Tamponade mit Jodoformdochten. Hautseidennähte.

Die exstirpierte Niere (13: $5\,^1/_2$: 4 cm) oberflächlich ziemlich glatt, an verchiedenen Stellen haemorrhagisch gesprenkelt, blassbraun; auf dem Durchschnitt ist das Parenchym durch Erweiterung der Nierenkelche etwas reduziert. Einzelne Pyramiden mit der entsprechenden Rindensubstanz im peripheren Abschnitt noch gesund, während an den Papillen gelbe und z. T. verkäsende Einlagerungen die Tubuli recti zerstören. An manchen Pyramiden geht dieser ulceröse käsige Zerfall bis in die Mitte, und an zweien bis in die Rindensubstanz vor, so dass hier bis $^1/_2$ wallnussgrosse mit grümmlichen Eiter gefüllte Abscesse entstehen. Mikrosk. Diagn.: käsige tuberkulöse Nephritis.

Ungestörter, glatter, reaktionsloser, fieberfreier Heilverlauf. Kein Kollaps, nicht einmal Erbrechen nach der Operation. Am 7. VIII. 89 liess sich die elastische Ligatur mit leichtem Zuge entfernen, ohne dass es nötig gewesen wäre den Knoten aufzuschneiden. Am 10. VIII. verliess Pat. zum ersten Male das Bett, nahm von da ab an Gewicht stetig zu (7 Pfd.) und verliess im September mit einer kleinen Fistel das Krankenhaus. Die Verhältnisse der Urinsekretion nach der Operation befriedigten vollkommen. 9 Tage lang stieg die tägliche Urinmenge, bis sie am 29. VII. 2000 ccm mit 1014 sp. G. erreichte. Während der weiteren Beobachtungszeit konnte stets diese leichte Polyurie konstatiert werden (20. VII: 360 ccm, 1026 sp. G.; 21. VII.: 940—1020; 22. VII.: 1090—1017 2,875% Harnstoff; 24. VII.: 1200—1015; 27. VII.: 1600 bis 1013, 1,625% Harnstoff; 29. VII.: 2000—1014; 31. VII.: 2000—1012,

1,3125% Harnstoff etc.). Lange Zeit blieb der Urin noch eiweisshaltig, enthielt auch bei der Entlassung des Pat. noch Albuminspuren, im Sediment viel Eiterkörperchen, aber weder rote Blutzellen, noch Cylinder.

Es gelang uns also, unter diesen 11 Fällen 9mal (82%) Heilung durch die Exstirpation zu erzielen, darunter 7mal bei Patienten mit Fisteln, die wirklich schon bis zur äussersten Grenze heruntergekommen waren, 1mal sogar bei einer Kranken, der 8 Jahre vorher das Bein wegen Caries amputiert worden war. Nur einer starb an Sepsis (Fall 6), ein anderer an kongenitalem Defekt der anderen Niere (Fall 10) 8 Tage nach der Operation.

Unsere Erfolge übertreffen also bedeutend die bisher unter ähnlichen Verhältnissen erzielten Resultate, da nach Brodeur bei einfachen Pyonephrosen von 29 lumbalen Nephrektomien nur 16 (66,66%), bei tuberkulösen Pyonephrosen von 14 lumbalen Nephrektomien nur 6 (also 42,85%) Kranke genesen sind; während nach de Jong bei „Pyonephrosen ohne Stein" von 18 lumbalen Exstirpationen nur 11 Heilungen, bei „Tuberkulose einer Niere" von 11 lumbalen Operationen nur 6 Heilungen verzeichnet sind.

Unsere Fälle wurden sämtlich mit Lumbalschnitt operiert.

Was die Aetiologie unserer „nicht tuberkulösen Pyonephrosen" anlangt, ist Fall 4 (Gonorrhoe, Striktur) entschieden zu jenen zu rechnen, bei denen die Pyelitis und Pyelonephritis durch die Zersetzung des sich stauenden Harnes hervorgerufen wurde. Vielleicht spielt auch bei Fall 2 die Cystitis eine Rolle neben dem Trauma, welches die Kranke früher erlitten hatte, während im Falle 3 mehrfache Schwangerschaften und Geburten als zur Niereneiterung disponierendes Moment mitgewirkt haben mögen, wie ähnliches ja von Lucas Championnière[1]) und anderen Autoren öfters beobachtet wurde. Immer sind es hier entzündliche Prozesse um den Uterus, welche den Harnleiter temporär oder permanent komprimieren.

Ueber die Ursache der Eiterung beim 1. und 10. Fall können wir uns keine Rechenschaft geben; möglicherweise waren es beim letzteren leichte kongenitale Anomalien der Nierenbeckenklappe oder des Ureters, welche durch Harnstauungen zu Entzündungen des Beckens führten, während die Niere selbst allen schädlichen Einflüssen um so eher ausgesetzt war, als sie beim Mangel der anderen die einzige war, welche die Urinausscheidung besorgen musste.

1) L. Championnière. Néphrite suppurée du rein gauche; Nephrectomie. Mort du choc 4 heures après l'operation. Cit. nach Brodeur.

In den 6 übrigen Fällen (5 Heilung, 1 †) konnte durch genaue Untersuchung stets Tuberkulose konstatiert werden. Dies gibt auch einen deutlichen Fingerzeig dafür, dass die Tuberkulose der Nieren keineswegs eine so seltene Erkrankung ist, wie man anzunehmen gerne geneigt sein dürfte, und dass wir uns nicht scheuen dürfen, ähnliche Herderkrankungen so rasch und so radikal wie möglich zu beseitigen.

Denn mag die primäre isolierte käsige Nierentuberkulose noch so selten sein, unzweifelhaft kommt sie vor (Fall 6), und wenn auch für die grosse Mehrzahl der Fälle die Steinthal'sche Ansicht, welche die Lunge für die Eintrittsstelle des tuberkulösen Virus ansieht, zutrifft, dürfen wir nicht ausser Acht lassen, dass trotzdem Nephritiden selbst mit Kavernenbildung schon zu einem Zeitpunkte lange bestehen können, wo wir in sonstigen inneren Organen keine physikalisch auffindbaren Veränderungen nachzuweisen im Stande sind, wo sich Teilerscheinungen einer allgemeinen Dyskrasie noch nicht geltend gemacht haben.

Von unseren Kranken gehörten drei dem männlichen, drei dem weiblichen Geschlechte an, während nach grösseren statistischen Ausweisen Männer entschieden häufiger als Frauen befallen werden. So sind unter 87 Fällen von Chambers 74 Männer und nur 13 Frauen betroffen.

Bei keinem unserer Männer konnte eine Teilnahme der Organe des Genitalapparates (Nebenhoden, Samenbläschen, Prostata), bei keinem Tuberkulose der Lungen nachgewiesen werden. Nur bei einem (Fall 9) wies die Anamnese eine starke tuberkulöse Belastung nach. Beim Falle 6, der zur Sektion kam, wurde sogar bei der Autopsie durch Herrn Geheimrat Arnold eine primäre tuberkulöse Pyelonephritis konstatiert, dabei sämtliche andere Gewebe frei von tuberkulösen Herden befunden.

Was die drei Frauen anlangt, so war die erste (Fall 5) zwar sehr heruntergekommen, aber innerlich scheinbar vollkommen gesund. Es bestand nur eine Infiltration im linken Parametrium und um den linken Ureter, welche nach der Exstirpation der Eiterniere fast vollkommen schwand. Die Lungen waren nicht nachweisbar erkrankt. Nach der Operation erholte sich die Patientin recht gut, erlag aber 3 Jahre später einer Lungenphthise.

Fall 8 betrifft eine stark abgemagerte, hektisch aussehende Dame, die, abgesehen von ihrer linksseitigen Nierengeschwulst, eine kleinfingerdicke Infiltration des linken Ureters, und einer leichten

Vergrösserung des rechten Ovariums weiter keine Anomalien darbot. Im Urin fanden sich massenhaft Tuberkelbacillen. Trotzdem ertrug sie die Exstirpation der Niere ausgezeichnet und war glücklich, von ihren Beschwerden und Schmerzen befreit worden zu sein. Pat. war im Januar 1890, also vier Jahre nach der Exstirpation, noch gesund.

Die dritte Patientin (Fall 7) hatte zur Zeit der Operation schon eine linksseitige Spitzendämpfung, überstand 8 Jahre vor der Nephrektomie eine Amputatio cruris wegen Caries, und wir hatten Verdacht, dass auch die andere Niere nicht völlig gesund sei. Die Operation war äusserst schwierig und mühsam. Der Schnitt musste, um die Geschwulst entbinden zu können, nach vorne bis zum äusseren Rande des geraden Bauchmuskels verlängert werden. Während der Rekonvaleszens kamen heftige Anfälle von Herzschwäche, eine Perforation des Colon trat ein, so dass wir fast am Aufkommen der Kranken verzweifelten. Merkwürdigerweise aber überwand sie alle diese Gefahren rasch, erholte sich bald, nimmt seit der Zeit an Gewicht bedeutend zu, und noch heute, nach 3 Jahren, haben wir die Freude, sie hie und da auf unserer Klinik in wohlgenährtem Zustande wiederzusehen.

Es liegt mir fern, hier eine ausführliche Symptomatologie der Niereneiterungen schreiben zu wollen. Nur auf einige wichtige Punkte will ich hinweisen, die mir bei der Verfolgung unserer Krankheitsfälle aufgefallen sind.

Ich glaube, dass ich auf keinen Widerspruch stosse, wenn ich behaupte, dass von der veränderten Beschaffenheit des Urins allein, abgesehen vom charakteristischen Befunde der Bacillen und Impfungen, nie ein sicherer Rückschluss auf die Art der Nierengeschwulst getroffen werden kann. Aus den Nieren stammende Gewebsstückchen (tuberkulöse Neoplasmen) bekommen wir im Sedimente fast nie zu Gesicht, und wenn selbst, vermögen wir oft aus den nekrotischen Partikelchen keinen diagnostischen Anhaltspunkt zu gewinnen. Auch bei malignen Tumoren, die ins Nierenbecken perforieren, tritt Pyurie auf, während entgegengesetzt auch bei starker Pyelonephritis der Harn durch vorübergehende Verstopfung des Ureters ganz klar werden kann. Es ist daher wichtig, die Urinsekretion *längere Zeit* genau zu beobachten und zu kontrollieren.

In fast allen Lehrbüchern sehen wir beim Kapitel Pyelitis und Pyelonephritis eine Polyurie verzeichnet. Zu Beginn der Krankheit mag dies auch seine Richtigkeit haben; in vorgerückteren Stadien

aber, wo wir weitgehende Abscedierungen und Schwund des Parenchyms antreffen, ist die Tagesmenge weitaus öfter normal oder subnormal (800—1600 ccm), das sp. G. entsprechend 1025—1010; der Urin enthält einen mehr weniger dicken eiterigen Satz, entsprechend viel Eiweiss, und reagiert sehr verschieden, bald schwach alkalisch, bald stark sauer.

Rote Blutzellen sind nicht immer vorhanden, und wenn sie vertreten sind, in mässiger Anzahl gleichmässig in der Flüssigkeit verteilt, nie in so bedeutender Menge wie bei den Nierenblutungen. Profuse Blutungen sprechen für Neoplasmen oder Konkrementbildungen, besonders für letztere, wenn ihrem Abgang typische heftige Koliken vorangehen, und während dieser Zeit der Harn klar und spärlich secerniert wird.

Bei mutmasslicher Nierentuberkulose müssen wir, um den Herd der Erkrankung, wenn auch per exclusionem, möglichst genau feststellen zu können, Tuberkulose der Hoden, Nebenhoden, Samenbläschen, Vorstehdrüse und Blase nach Möglichkeit ausschliessen.

Letzteres zu erreichen, dürfte mit dem Cystoskope von Nitze nicht schwer fallen, und gleich hier will ich betonen, dass uns dieses Instrument besonders bei Differentialdiagnose der Blasen- und Nierenkrankheiten in der Zukunft grosse Dienste zu erweisen berufen erscheint. Mit dem Cystoskope wird es bei Gelegenheit auch unschwer sein festzustellen, aus welchem Ureter der trübe und blutige und aus welchem der klare Urin stammt, und mit dessen Hilfe wird vielleicht auch die Sondierung der Harnleiter leichter von Statten gehen. Die Fälle, in denen Blutungen aus den überfüllten und geborstenen Glomerulis und Nierenkapillaren der gesunden Niere entstammen, bei Verlegung des Ureters der kranken Seite durch Geschwulstmassen etc. (Kühn) werden nicht häufig sein, auch wird hiebei die Haematurie nie einen bedrohlichen Charakter annehmen. Immerhin müssten wir gegebenen Falles auch mit dieser Möglichkeit rechnen.

Gerade in den ersten Anfangsstadien der Nierenerkrankungen, wenn oft Dysurie, Strangurie, Tenesmen und die in den Hoden und ins Perineum ausstrahlenden Schmerzen mehr auf eine Erkrankung der Blase hindeuten, ist es ungleich schwerer, eine genauere sichere Diagnose zu machen, obwohl es eben hier behufs zeitiger Ermöglichung chirurgischer Eingriffe unerlässlich erscheint.

Eine stete Begleiterscheinung der Niereneiterungen sind ferner Schmerzempfindungen in der Lendengegend, und es scheint mir

wichtig zu sein, nicht nur auf die Art des Schmerzes, sondern auch auf die Intensität desselben sein Augenmerk zu richten.

Bei Niereneiterungen sind die Schmerzen mehr kontinuierlich, ziehend, brennend, stechend, gepaart mit einem Gefühle des stetigen Druckes, der Schwere in der afficierten Lumbalgegend. Selten erreichen sie jene Intensität, welche wir bei Steinbildungen im Nierenbecken beobachten. Heftige paroxysmenartig auftretende Nierenkoliken sprechen mehr für Konkrementbildung, auf alle Fälle für Behinderung der Passage, durch Absperrung des Ureters. Hohe abendliche Temperatursteigerungen sprechen weder für, noch gegen Tuberkulose; dagegen scheint uns eine palpable Verdickung des Ureters eher ein positives Kriterium für die Nierentuberkulose zu sein.

Das Alter unserer Patienten mit Nierentuberkulose steht in 4 Fällen (5, 8, 9 und 11) zwischen 20 und 30 Jahren, während zwei (6 und 8) 35 Jahre alt waren.

Es bestätigen diese Zahlen die Angaben von Rosenstein, der unter 32 Fällen 10 zwischen 20—30 Lebensjahre und 7 zwischen 30—40 Lebensjahre fand; ähnlich lauten die Untersuchungsergebnisse von Chambers, der die häufigste Erkrankungsperiode ebenfalls zwischen 15—30 Jahren fixierte.

Fünfmal unter unseren 6 Fällen war die linke Seite afficiert, was um so auffallender ist, da auch Rosenstein betont, dass er überwiegend häufig die linke Seite tuberkulös erkrankt fand. Bei Steinthal war auch 7mal die linke, 5mal die rechte Seite stärker afficiert.

Rosenstein sagt, dass eine Niere allein nur höchst selten tuberkulös afficiert ist; meist sind beide, aber nur höchst ausnahmsweise beide gleich stark befallen, das häufigere Verhalten ist, dass eine weit stärker afficiert ist. In einem unserer Fälle, der zur Sektion kam, war die zweite Niere gesund. In 3 anderen Fällen hingegen bestand gegründeter Verdacht auf eine, wenn auch leichtere Erkrankung der zweiten Niere. Noch längere Zeit nach der Nephrektomie wurden mehr oder minder grosse Eiweissmengen ausgeschieden. Nun ist es aber recht schwer, vom Eiweissgehalte allein, der immer mit einem stark eiterigen Bodensatze gepaart auftritt, auf den Zustand der zurückgebliebenen Niere einen Rückschluss zu ziehen, besonders deswegen, weil bei der langen Dauer der Prozesse, beim Einfliessen käsig eiteriger Massen in die Blase, hier eine Cystitis und rückläufig auch im gesunden Nierenbecken Pyelitis entsteht.

und es dann nach Exstirpation der kranken Niere schwer zu entscheiden ist, ob wir in der zurückgelassenen Niere einen gleichwertigen tuberkulösen Prozess oder nur sekundäre entzündliche Reizerscheinungen vor uns haben. Soviel ist sicher, dass dieser Eiweissgehalt, falls er nicht beträchtlich ist und keine Cylinder sich vorfinden, uns zu keinen schwereren Besorgnissen Veranlassung zu geben braucht, da derselbe häufig bei gehöriger Medikation allmählich, wenn auch sehr langsam, zum Schwinden gebracht werden kann. Unsere 3 erwähnten Fälle wenigstens sind sämtlich genesen.

Aehnliche Verhältnisse finden wir auch bei den „einfachen Pyonephrosen". Auch hier enthält der Urin nach der Nephrektomie längere oder kürzere Zeit noch Eiweiss, welches von der Pyelitis, resp. Pyelonephritis herstammt, was umso weniger überraschen darf, da ja hier die Momente, welche Stauung und Zersetzung des Urins hervorrufen, auf beide Nieren gleichmässig rückwirken.

Beseitigen wir auch diese Momente (Hindernisse für den Harnabfluss), eröffnen wir auch die Eiternieren durch breit angelegte Nephrektomien, die Gefahr der (de- und) ascendierenden Pyelitis und Pyelonephritis für die noch gesunde Seite wird unverändert fortbestehen, so lange Eiter und Käsebrei durch den Harnleiter der kranken Seite nach unten geschwemmt werden. Diese Gefahr wird sicherlich nicht kleiner dadurch, dass noch eine nach aussen kommunicierende Fistel dazukommt, die den Keim der Infektion schon meist in sich birgt, weil sie bei längerem Bestehen selten in gehörigem Masse rein gehalten wird. Nur eine radikale Entfernung des Krankheitsherdes kann hier von dauerndem Nutzen sein.

Zudem ist in den meisten Fällen einfacher Pyelonephritis zur Zeit der Operation nur ganz wenig secernierendes Parenchym erhalten, welches, falls die zweite Niere gesund ist, ganz leicht entbehrt werden kann. Da meist mehrfache Abscesse, durch mehr oder weniger breite Scheidewände von einander getrennt, vorhanden sind, so haben wir bei der tiefen Lage nie die Sicherheit, dass wir sie alle eröffnet haben, noch weniger, dass sie sich alle gut drainieren lassen. Blutet das zurückgebliebene Parenchym bei der Incision nicht, so ist das secernierende Gewebe verödet — sein Rückbleiben nutzlos. Bleibt aber in einer Nische Nierenparenchym zurück, so stagniert und verjaucht der Harn oft in den Ausbuchtungen, inficiert leicht die grosse Wundhöhle und erzeugt septische Infektion. So sehen wir im Fall 5 unter ähnlichen Verhältnissen nach der

Nephrektomie hektisches Fieber, Ikterus, später Pyämie mit Schüttelfrösten auftreten, die Kranke kommt sichtlich herunter und gilt für verloren, bis ein herzhafter Entschluss sie versuchsweise noch der Nierenexstirpation unterzieht und sie rettet.

Der ursprüngliche Erkrankungsherd bei der Nierentuberkulose liegt meist in den Pyramiden; in der Medullarsubstanz finden sich mehrfache käsige Abscesse, die langsam anwachsen, sich nach der Rinde zu ausbreiten, letztere komprimieren, wodurch die Geschwulst oft gelappt erscheint und das Aussehen einer Schweinsniere bekommt (7 und 8). Meist finden wir noch secernierende, wenn auch der Breite nach stark reducierte Nierensubstanz vor. Wie sollen hier die tuberkulösen Käseherde durch eine einfache Nephrotomie beseitigt werden? Ein Unikum wird es sein, wenn einmal gelegentlich ein solcher solitärer Herd nahe dem unteren Pole eröffnet, ausgeschabt und thermokauterisiert, durch Granulationsbildung zuheilt. Das einzig sichere, überhaupt das einzige Erfolg versprechende Verfahren bei einseitiger Nierentuberkulose wird stets nur die Nephrektomie bleiben.

Wir beharren also auf dem Standpunkte: bei Niereneiterungen, abgesehen von den ganz einfachen Fällen der Pyonephrose, bei der hauptsächlich Eiteransammlungen im Nierenbecken und um die Niere stattfinden, wenn irgend möglich die Exstirpation der kranken Niere vorzunehmen. Sind die Kranken zu elend, oder hegt man berechtigte Zweifel über die Fähigkeit der anderen Niere, eine kompensatorische Hypertrophie einzugehen, so möge man erst nephrotomieren und eine Nierenbeckenfistel anlegen, um so die Harne beider Nieren isoliert auffangen zu können. Spricht der die Blase passierende Urin zu Gunsten der zweiten Niere, so soll, sobald der Kräftezustand es erlaubt, die Nephrektomie vorgenommen werden.

Die Ansicht, das eine vorausgeschickte Nephrotomie die spätere Exstirpation erschwert, ist irrig; im Gegenteil: vorherige Incisionen und Eiterentleerungen scheinen die Mortalität der Nephrektomie eher im günstigen Sinne zu beeinflussen.

Zu Gunsten der Exstirpation sprechen weiterhin die Misserfolge, die wir im Gegensatz zu den meisten deutschen und englischen Chirurgen auf dem Gebiete der Nephrotomie erfahren haben. Im ganzen wurden 7 Fälle operiert; zwei davon endeten letal, einer wurde dauernd gebessert, bei den übrigen vieren zeigten die Fisteln

trotz sorgsamer Ausspülungen, Auswaschungen, Ausschabung, tiefer Drainage absolut keine Heiltendenz, eiterten, jauchten z. T. profus fort, so dass die Kranken tagtäglich mehr herunterkamen. Alle 4 Patienten wurden durch die Nephrektomie dauernd geheilt. Ausserdem nephrektomierten wir noch 3 Patienten mit Fisteln (ein spontaner Durchbruch, zwei Nephrotomien), die uns von auswärts zugeschickt wurden. Auch diese heilten sämtlich glatt, so dass wir von 11 Nierenexstirpationen wegen Eiterungen bei nicht weniger als 7 Patienten den eiternden Nierensack entfernen mussten, bei denen durch Incisionen schon früher für den Eiterabfluss längst Sorge getragen war. Alle exstirpierten Präparate bewiesen, dass die spontane Ausheilung der Abscesse aller Wahrscheinlichkeit nach nie erfolgt wäre.

Der Vollständigkeit halber bemerke ich, dass, wie schon oben erwähnt, die meisten deutschen und fremdländischen Autoren bei Niereneiterungen für die Nephrotomie einstehen. Küster[1]) namentlich hält sie für die „einzig erlaubte Operation", vereinigt aber in seiner Arbeit unter dem Namen „Cystonephrose" Hydronephrosen und Pyonephrosen, und konnte von 13 Fällen 8 ohne Fistel zur Heilung bringen. Auch Bergmann[2]) redet der Nephrotomie bis zu einem gewissen Grade das Wort, da er betont, dass Nephrotomien nur 30,55 % Mortalität, Nephrektomien bei den gleichen Affektionen dagegen 43,9 % Mortalität ergeben.

Lucas[3]) und neuestens Le Dentu[4]) teilen diesen Standpunkt. Schede[5]) hält die einseitig tuberkulöse Nierenerkrankung als Indikation für Exstirpation aufrecht, vorausgesetzt, dass die andere Niere gesund sei; spricht sich aber im Allgemeinen nicht über die Behandlungsart nicht tuberkulöser Pyonephrosen aus. Nach den schlimmen Erfahrungen aber, die er mit der Nephrotomie gemacht hat, glaube ich annehmen zu dürfen, dass auch er der Exstirpation zuneigt.

1) Küster. Ueber die Sackniere (Cystonephrosis). Deutsche med. Wochenschrift. 1888. Nr. 19–22.

2) E. Bergmann Ueber Nierenexstirpation. Berliner klin. Wochenschr. 1885. Nr. 46–48.

3) Cl. Lucas. On surgical diseases of the kidney and the operation for the relief. The Brit. med. Journ. 1883. Sept. 29.

4) A. Le Dentu. Affections chirurgicales des reins des ureteres et des capsules surrenales Paris. G. Masson. 1889.

5) M. Schede. Meine Erfahrungen über Nierenexstirpation. (Sep.-Abdr. a. d. Festschrift zur Eröffnung des Krankenkauses). Hamburg. 1889.

b. Nierensteine.

Die günstigen Erfolge bei der operativen Behandlung der Nierensteine sind eine Errungenschaft dieses Decenniums. Obzwar schon Simon im Jahre 1871 durch Exstirpation der Niere eine Pyelitis calculosa zu heilen suchte, wurde die erste glückliche Nephrektomie wegen Steinniere erst im Jahre 1880 von Czerny vollzogen. Schon damals erkannte Czerny die einfache Herausnahme des im Nierenbecken liegenden Steines als das theoretisch richtigere Verfahren, und noch im selben Jahre ist von Morris die Nephrolithotomie mit Erhaltung der Niere praktisch ausgeführt worden.

Zweifellos gebührt ihr auch der Vorrang überall dort, wo noch secernierendes Parenchym vorhanden ist, in erster Linie schon darum, weil ja die Ursachen, welche die Steinkrankheit hervorbringen, auf beide Nieren gleichmässig einwirken, und das gleichzeitige Vorkommen von Konkrementbildungen in beiden Nieren nicht allzuselten beobachtet wird. Um uns aber erfolgreich auf die Pyelo- und Nephrolithotomie beschränken zu können, müssen wir bestrebt sein, frühzeitig zu operieren. Denn bei längerem Zuwarten verursachen die meist spitzen harten Gebilde irreparable Schädigungen des Nierenparenchyms, Eiterungen, Pyonephrosen mit Destruktion der Nierensubstanz. Unter günstigen Verhältnissen rechtzeitig ausgeführt soll der Nierensteinschnitt sozusagen prophylaktisch wirken, und Zerstörungen des exkretorischen Gewebes rechtzeitig vorbeugen. Was nützt es auch, Patienten, die den heftigsten Nierenkoliken ausgesetzt sind und schon durch die Schmerzen allein tagtäglich herunterkommen und jeglichen Lebensgenusses beraubt sind, lange mit inneren Mitteln, mit Allgemein- oder Lokalbädern zu behandeln und durch Darreichung von Opiaten oder Chloroforminhalationen über ihre trost- und hoffnungslose Lage hinwegzutäuschen?

Wir sind heute wohl schon im Stande, künstlich Nierensteine zu erzeugen, und auf dem letzten Kongress für innere Medizin lieferte in dieser Hinsicht Ebstein schätzenswerte Beiträge, indem er zeigte, dass z. B. Oxamid enthaltendes Futter bei seiner Wiederausscheidung die Harnwege reizt, dass infolge dieser Reizung Eiweissstoffe ausgeschieden werden, und dass in diesen das Oxamid sich niederschlägt. Aber Steine lösen können wir bisher selbst dann nicht, wenn diese z. B. in der Blase der Spülflüssigkeit direkt zugänglich sind.

Es mag ja mitunter, besonders in den Anfangsstadien der Erkrankung, Fälle geben, wo bei Griesbildung bei leichten Infarzierungen der Papillen eine tüchtige Kur in Karlsbad etc. oft Wunder

leistet. Allerdings meist nur temporär. Aber so weit reicht selbst die Kraft unserer stärksten Brunnen nicht, um einmal gebildete, solide, grössere Konkremente zur Lösung zu bringen. Nur ein richtig angewandter chirurgischer Eingriff, der zudem keine grossen Gefahren in sich birgt, kann hier rasch Erspriessliches leisten. Die Anzeichen, welche Nierensteine hervorrufen, sind keine pathognomonische, und viele Nierensteine verursachen, besonders anfangs, keine Symptome. Vorzugsweise jene, welche an der Basis der Pyramiden in der Marksubstanz oder in der Ausbuchtung der Kelche eingekeilt sitzen, machen lange Zeit keine Beschwerden. Diese stellen sich erst ein, wenn durch den Reiz der Steine eitrige Entzündungsprozesse sich entwickeln. Frei im Nierenbecken liegende Steine erzeugen frühzeitig Blutungen und Kolikschmerzen. Letztere werden nicht sowohl durch Reizzustände in der Niere selbst, als vielmehr durch krampfhafte Kontraktion der Harnleiter ausgelöst. Stellen sich die Krampfanfälle und Blutungen nach heftigen Bewegungen ein, ist dabei eine unbedeutende Vergrösserung der Niere vorhanden, so handelt es sich höchst wahrscheinlich um Nierensteine. In den allerseltensten Fällen wird man bei multiplen Konkrementbildungen durch bimanuelle Palpation Reibegeräusche erzeugen können.

Beachtenswert scheint es ferner zu sein, dass die Beschwerden, welche Nierensteine hervorrufen, sich oft sehr langsam entwickeln, meist aber seit der frühesten Kindheit bestehen. Von unseren zehn Kranken finden wir bei fünfen (im Alter von 17—39 Jahren) Beschwerden „seit der frühesten Kindheit", bei einem 57jährigen Herrn „viele Jahre lang"; bei einem 51jährigen Herrn 16 Jahre, bei einer 43jährigen Dame 17½ Jahre und nur bei einer 45jährigen Frau 2 Jahre als die Dauer des Leidens angegeben.

Ist die Diagnose nach Möglichkeit gesichert, so wird man nach Freilegung und Incision des Nierenbeckens, nötigenfalls nach der Enucleation der Niere, von Fall zu Fall leicht schlüssig werden, je nach dem lokalen Befunde eine der drei Operationen: Pyelolithotomie, Nephrolithotomie oder Nephrektomie vorzunehmen. Schon vor drei Jahren habe ich in einer kurzen Publikation „Ueber die operative Behandlung der Nierensteine" die speziellen Indikationen für jede dieser drei Operationen zusammengefasst, und da unsere Anschauungen, welche bei der Entscheidung dieser Fragen zur Geltung kommen, noch heute dieselben sind, will ich, um Wiederholungen zu vermeiden, die Schlusspunkte jener Mitteilung kurz wiedergeben.

1. Bei Nierensteinen ist die Pyelolithotomie oder Nephro-

lithotomie in Betracht zu ziehen, sobald die Erfolglosigkeit der inneren Behandlungsmethoden erwiesen ist, oder sobald die Erscheinungen zu einem energischen Vorgehen drängen. Für diese Operation spricht die gute Prognose (von 29 Fällen 26 definitive Heilungen und nur 3 Todesfälle), ferner die Erhaltung des Nierenparenchyms bei der Möglichkeit einer ähnlichen Erkrankung der zweiten Niere. Es ist wohl zweifellos, dass die Steine jugendlicher Individuen, welche meist beweglich sind und aus oxalsaurem Kalk und Harnsäure bestehen, besonders grosse Beschwerden machen, und sich besonders gut für die chirurgische Behandlung eignen.

2. Der Untersuchung des Nierenbeckens mit der Nadel ist die mittelst des Fingers vorzuziehen. Der Schnitt des Nierenbeckens ist entlang der Längsaxe, möglichst nahe am Nierenbecken anzulegen, da diese Fisteln rascher heilen, als jene, welche am Ureterabgange liegen. Wenn die Nierenkelche (wie gewöhnlich) erweitert sind, müssen dieselben ebenfalls entweder mit dem Finger oder mit der geknöpften (Uterus-) Sonde abgetastet werden. Das negative Resultat der Nadeluntersuchung beweist noch nicht, dass nicht doch Steine in der Niere vorhanden sind.

3. Bei gesundem Nierenbecken oder geringer Pyelitis ist nach vorausgehender Fixierung mit 2 Fadenbändchen die Katgutnaht des gespaltenen Nierenbeckens nach Art der Czernyschen Darmsuturen empfehlenswerth. Es wird dadurch den Gefahren der Urininfiltration, sowie der Entstehung einer Harnfistel vorgebeugt und die Heilungsdauer wesentlich abgekürzt.

4. Die Nephrektomie bei Steinniere ist zulässig bei multiplen Konkrementen, wenn kaum mehr funktionierende Substanz vorhanden ist, in Gegenwart von eitriger Pyelitis oder starker Erweiterung des Nierenbeckens, vorausgesetzt dass die zweite Niere gesund ist.

5. Bei langdauernden Nierenvereiterungen soll in erster Linie die Nephrotomie, und sekundär, nach Besserung des Allgemeinbefindens, bei völliger Funktionsfähigkeit der anderen Niere, die Nephrektomie gemacht werden.

6. Die Frage, wann die innere Behandlungsmethode der Nierensteine durch die chirurgische ersetzt werden soll, muss in jedem Falle individuell behandelt werden. —

Nephrektomien wegen Steinnieren hat Herr Geheimrat Czerny bisher in folgenden 5 Fällen ausgeführt.

1. Linkseitiger Nierenstein bei einem 32jährigen Manne. Operation 15. III. 80. Querer Lumbalschnitt. Heilung. Im Semptember 86 rechts-

seitige Spitzendämpfung, Haemoptoe. 1/4 Vol. Eiweiss im Urin. Tod 1887 [1]).

2. Pyonephrosis calculosa in der rechten Hälfte einer Hufeisenniere bei einer 45jährigen Frau. Operation 7. III. 81. Medianer Bauchschnitt. Tod am Ende der Operation an Verblutung [2]).

3. Rechtsseitige Steinniere bei einer 27jährigen Dame. Operation 22. I. 87. Schräger Lumbalschnitt. Heilung [3]). Noch Herbst 89 gesund.

4. Rechtsseitige Pyelonephritis und Perinephritis infolge Steinbildung bei einem 51jährigen Manne. Operation 18. VII. 87. Querer Lumbalschnitt. Tod 7 Tage nach der Operation an Urämie [4]).

5. Steinniere links bei einem 57jährigen Manne. Operation 11. X. 87. Schräger Lumbalschnitt. Tod am 15. Tage an Coma diabeticum [5]).

Im Ganzen 5 Nierenexstirpationen (2 W. 3 M.) mit 2 (40%) Heilungen. Zweimal sass das Leiden rechts, zweimal links, einmal handelte es sich um eine Hufeisenniere. Letzteren Fall ausgenommen wurde stets mit Lumbalschnitt operiert. Die Patientin mit der Hufeisensteinniere starb noch während der Operation an Verblutung; einen sehr heruntergekommenen Kranken verloren wir an Urämie bei amyloider Degeneration der zweiten Niere, trotzdem mit der Nephrektomie sehr wenig funktionierende Substanz entfernt wurde, einen anderen 15 Tage nach der Operation an Coma diabeticum, indem eine latente Zuckerharnruhr bei normaler Urinmenge vor der Operation übersehen wurde.

Was die in der Litteratur verzeichneten Nierenexstirpationen wegen Steinbildungen betrifft, fand de Joung 22 Lumbalschnitte (9 Heilungen, 10 †, 3 Unbek.) 10 Laparotomieen (6 Heilungen, 4 †). Brodeur trennt Steine gesunder Nieren von der Pyelitis calculosa. In die erste Gruppe zählt er 23 (sämtlich lumbal operierte) Nephrolithotomiefälle (8. W. 14 M. 3 unb. Geschl.) mit 22 Heilungen (95,65 %) und 2 lumbale Nephrektomiefälle mit 1 Heilung (50%). In die zweite Gruppe:

34 lumbale Exstirpationen mit 19 Heilungen (55,88 %)
10 transperitoneale „ „ 5 „ (50 %)
13 lumbale Nephrolithotomien mit 6 „ (46,15%)
3 abdominale „ „ 3 Todesfällen.

Wenn es überhaupt erlaubt ist, nach solchen Statistiken die Gefahr einer Operation in Prozenten auszudrücken, wäre hienach bei Steinkrankheiten der Niere die Nephrektomie der Nephrotomie

1) Czerny. Archiv für klin. Chirurgie. Bd. XXV. 2) Braun. Deutsche med. Wochenschrift. 1881. 3) Herczel. Wiener med. Wochenschrift. 1887. 4) Herczel. Ibid. 5) Herczel. Ibid.

vorzuziehen. Sicherlich aber müssen wir, so lange funktionierende Substanz und Hoffnung auf eine Restitutio ad integrum vorhanden ist, bestrebt sein, dieses Parenchym dem Organismus zu erhalten. Allgemein gültige Regeln lassen sich natürlich nur innerhalb gewisser Grenzen aufstellen. Ebenso wie bisher, werden uns auch in Zukunft Fälle begegnen, wo wir bei weitgehender ulceröser Zerstörung der Nierensubstanz infolge multipler nicht kommunizierender Abscesse gemäss den Prinzipien, die wir bei den Niereneiterungen entwickelt haben, zur Exstirpation der Eitersäcke werden schreiten müssen. Auch die Nephrotomie hat, wie wir aus ihrer hohen Mortalitätsziffer zur Genüge ersehen, ihre grossen Gefahren. Setzt doch nach Israel[1]) die einfache Entblössung der Niere, die Ablösung der Fettkapsel von der Capsula propria das Organ der Gefahr einer Infektion seitens des umspülenden Urins aus, falls derselbe infolge eines Abflusshindernisses stagniert und sich zersetzt. Wer aber kann bei einer so grossen Wunde und bei so komplizierten Verhältnissen, wie sie Pyonephrosen darbieten, für die stetig ungehinderte Entleerung der Sekrete bürgen?

Im früheren Abschnitte wurde schon darauf hingewiesen, dass wir mit der Nephrotomie bei Niereneiterungen (ohne Stein) keine günstigen Resultate erzielten; die Erfolge unserer Nephrotomien bei Pyelitis calculosa bleiben noch hinter diesen Erfolgen zurück. Im ganzen wurden drei ähnliche Operationen in Angriff genommen. sämtliche Fälle endeten letal, in allen waren schon beide Nieren krank.

Im ersten Falle handelte es sich um eine 39jährige stark abgemagerte Dame, welche seit vielen Jahren an linksseitigen Nierenbeschwerden litt. Im Urin viel Eiter und Albumen. In der linken Lendengegend ein stark 2 faustgrosser fluktuierender Tumor. Am 25. VI. 82: Lumbalschnitt. Incision. Entleerung einer grossen Menge Jauche. Es bestehen mehrere Abscesshöhlen, durch dünne Zwischenwände geschwundener Nierensubstanz getrennt. Im Nierenbecken fest eingelagert ein grosser (4 : 2 : 1 cm) Stein, der mit Löffel und Kornzange in 4 Stücken herausbefördert wird. Nach gründlicher Desinfektion Tamponade mit Jodoformgaze.

Der Verlauf war ungünstig. Die grosse Höhle secernierte viel Eiter, der z. T. durch die Blase abging, und bald gab es trotz sorgsamer Drainage und Ausspülungen Sekretretentionen mit leichten Schüttelfrösten (Temp. bis 40° C.). Die Umgebung der Wunde wurde ödematös, es trat allgemeines Anasarca auf. Ende Sept. liessen sich im Harnsediment, zum Zeichen, dass

1) J. Israel. Ueber Nephrolithotomie bei Anurie durch Nierenstein-Einklemmung. Deutsche med. Wochenschr. 1888. Nr. 4.

auch die rechte Niere erkranke, hyaline und granulierte Cylinder in grosser Menge nachweisen. Im Nov. trat beiderseitige fibrinöse Pleuritis, eitrige Peritonitis hinzu, und unter zunehmender Schwäche endete Pat. 4 Monate nach der Operation. Bei der Autopsie zeigte sich rechts parenchymatöse Nephritis, links starke eitrige Pyelitis mit Ausdehnung des Nierenbeckens und Schrumpfung der Niere. Durch eine rechtzeitige Exstirpation hätte man vielleicht die Kranke retten können.

Der zweite Fall betraf eine 38jährige ledige Dame, bei welcher von Geburt an Ektopia vesicae bestand. Mit 30 Jahren stellten sich mit Schüttelfrost periodisch heftige Schmerzanfälle in der linken Weiche ein. Der Harn blieb zuweilen halbe Tage lang aus, war oft trübe, blutig, mit kleinen Konkrementen vermengt. Am 25. VII. 88 wurde Geheimerat Czerny nach W. konsultiert, weil die Pat. seit 8 Tagen an kompleter Anurie litt, heftig gallig erbrach, Abdomen stark aufgetrieben und auf Druck empfindlich wurde. Er punktierte in der rechten Nierengegend einen hier vorhandenen Tumor mit einem Flourens'schen Troisquart, wonach sich jauchiger Eiter entleerte. Pat. wurde nun in die Klinik verbracht, und es zeigte sich in der rechten Abdominalhälfte eine kugelrunde, kopfgrosse, etwas fluktuierende Geschwulst, welche die Medianlinie nach links um 2 Querfinger überschritt, während sich auch in der linken Lumbalgegend ein kleinerer Tumor befand, dessen Dämpfungszone aber die linke Mammillarlinie nicht überschritt. Es gelang uns in Narcose nach einiger Mühe, beide Ureteren, deren Mündungen 2—2½ cm von einander entfernt lagen, mit einem roten Katheter Nr. 4 zu sondieren, wobei sich aber keine Flüssigkeit entleerte. Es wurde deshalb die rechte Nephrolithotomie mit 10 cm langem schrägem Lumbalschnitte sofort angeschlossen. Unmittelbar nach Durchtrennung der Muskulatur entleert sich ca. 1½ Lit. urinös riechende Flüssigkeit. Der palpierende Finger gelangt durch das harndurchtränkte perirenale Fettgewebe und durch das stark verdünnte, stellenweise durchbrochene Nierenparenchym in das mit Konkrementen gefüllte, stark erweiterte Nierenbecken, von wo aus ca. 1 Dutzend bohnen- bis ½ nussgrosse Steine und massenhaft angesammeltes Gries ausgeräumt werden. Jodoformdochttamponade.

Nach der Operation respiriert die Kranke sehr gleichmässig, tief, aber nur 8—10mal in der Minute. 27 Stunden nach der Operation Kollaps und Exitus. Bei der Autopsie zeigte der vielfach gekrümmte rechte Ureter dicht vor dem mächtig erweiterten und noch immer mit grossen und kleinen Steinen und sandigen Konkrementen gefüllten Nierenbecken eine kleine Abknickung. Von Nierensubstanz ist rechts nur eine kleine Zone vorhanden. Die Substanz der linken Niere vollkommen atrophisch, Kelche mächtig erweitert, voll Konkrementen, welche die Mündung des Ureter verlegen. Beim fast völligen Mangel des funktionierenden Nierenparenchyms war ein Aufkommen der Patientin unmöglich. Eher war es

staunenswert, dass die Kranke bei einer solchen Zerstörung der harnbereitenden Organe überhaupt so lange noch leben konnte.

Der dritte Fall betraf eine 43jährige Kaufmannsfrau aus M., welche schon seit 17½ Jahren an linksseitigen Nierensteinkoliken mit periodisch stärkerem Eiterabgange aus der Blase, an Albuminurie u. s. w. litt. Bei der Bloslegung der Niere am 21. VI. 89 kamen wir sofort an der hinteren Fläche derselben nahe der Mitte des konvexen Randes auf einen haselnussgrossen Abscess und durch dessen Incision in eine wallnussgrosse Höhle (erweiterter Nierenkelch), in welcher ein keilförmiger (2,5: 1,8: 2 cm) Stein eingeklemmt lag. Nach Extraktion Dochttamponade. Es wurde hier nur die einfache Incision gemacht, weil begründeter Verdacht auf amyloide Erkrankung der anderen Niere vorlag. Der Verlauf rechtfertigte diese Befürchtung. Bald nahm die Eiweissmenge und die Cylinder im Harn zu; Oedeme, Schlaf- und Appetitlosigkeit stellten sich ein, und die Kranke starb am 19. VII. 89. Durch eine rechtzeitige Operation hätte man das Leben dieser Pat. sicherlich verlängern können.

Wegen einfacher Pyelitis wurde nie operiert, wohl aber 4mal die Pyelotomie mit der Diagnose Nierenbeckenstein vorgenommen: zweimal fanden sich auch wirklich solitäre bis taubeneigrosse Steine im Nierenbecken, nach deren Entfernung die Incisionswunde des letzteren mit Catgut geschlossen wurde. Einmal wurde dabei wirklich prima intentio erzielt: durch die Lendenwunde floss kein Harn, und schon nach 14 Tagen verliess die Kranke geheilt unsere Anstalt. Das zweitemal hielt die Naht nur teilweise Stand, wohl weil Blutkoagula das Lumen des Ureters verlegten. Am 8. Tage ungefähr gingen die Gerinnsel ab, und bald nach diesem Zeitpunkte nahm sämtlicher Urin den Weg durch die Blase.

Zweimal trafen wir, trotzdem typische Koliken, einmal sogar mit Blutabgang vorlagen, keine Konkremente. Im ersten Falle handelte es sich um S-förmige Knickung und Krümmung des Ureters mit temporärer Hydronephrose, im zweiten um Pyelonephritis tuberculosa. Beide mussten später nephrektomiert werden, weil die Nierenbeckenfisteln absolut keine Heiltendenz zeigten.

(Schluss folgt.)

AUS DER

ZÜRICHER CHIRURGISCHEN KLINIK

DES PROF. DR. KRÖNLEIN.

IX.

Ueber Vorkommen, Ursachen und Behandlung der Pseudarthrosen in der Züricher Klinik

aus den Jahren 1881—1888.

Von

Dr. Martha Sommer.

Die interessante Erscheinung der Pseudarthrosenbildung, d. h. das Ausbleiben der Konsolidation als Folge eines mangelhaften oder ganz fehlenden Regenerationsprocesses der Gewebe an der Frakturstelle, hat zu allen Zeiten die Aufmerksamkeit der alten Chirurgen sowohl wie derjenigen der Gegenwart gefesselt. Zeugnis davon liefern uns die älteren Frakturenwerke, wie auch die zahlreichen einschlägigen Arbeiten der letzten Jahre. Einerseits durch genaue klinische Beobachtungen, andererseits auf experimentellem Wege suchte man in das in vielen Beziehungen noch dunkle ätiologische Gebiet der Pseudarthrose Klarheit zu bringen, und die Heilresultate, sei es durch Verbesserung älterer, sei es durch die Erfindung neuer Methoden, zu vervollkommnen. Wenn wir namentlich in letzterer Hinsicht all den zahlreichen und mannigfaltigen therapeutischen Verfahren auf Grund ihrer Erfolge mehr oder weniger Berechtigung zuerkennen, auf der anderen Seite aber den

Mangel eines einheitlichen den Erfolg möglichst sichernden Mittels beklagen müssen, so beruht dies neben dem da und dort nicht klar gelegten ursächlichen Momente zum grossen Teil in dem verschiedenen anatomischen Verhalten der Pseudarthrosen, inbesondere in der manchmal schwierigen, in frischen Fällen oft ganz unmöglichen Differentialdiagnose gegenüber der einfach verzögerten Konsolidation, jenem Zustande, bei welchem die knöcherne Vereinigung in der für den betreffenden Knochen angenommenen durchschnittlichen Heilungsdauer noch nicht eingetreten, aber nach längerer oder kürzerer Zeit, meist bei konsequent fortgesetzter Frakturbehandlung doch noch zu Stande kommt. Die Einführung der antiseptischen Wundbehandlung brachte es dann mit sich, dass die in der vorantiseptischen Zeit mit Recht perhorrescierten operativen Heilmethoden in den letzten 10 Jahren in den Vordergrund traten und dadurch die Kenntnisse der pathologisch-anatomischen Verhältnisse in hohem Masse gefördert werden konnten.

Dank der umfassenden statistischen Arbeiten von Gurlt[1]) aus dem Jahre 1861 und derjenigen von P. Bruns[2]) vom Jahre 1886 sind wir in den Stand gesetzt, uns ein Bild über die Frequenzverhältnisse der Pseudarthrosen machen, den Wert der ätiologischen Momente berücksichtigen und an Hand der therapeutischen Kasuistik die Dignität der einzelnen Heilverfahren beurteilen zu können. Da aber noch eine Reihe von Punkten auf diesem Gebiet wegen Mangels an genügendem statistischen Material der endgültigen Erledigung harren, so ist es geboten, durch weitere möglichst zahlreiche Beiträge die bis dahin gewonnenen positiven Resultate zu stützen und den noch schwebenden Fragen zur Richtigstellung zu verhelfen. In diesem Sinne möchte ich meine kleine Arbeit, die Erfahrungen der Züricher Klinik über Pseudarthrosen betreffend, dem Kreis der litterarischen Arbeiten auf diesem Gebiete eingefügt wissen.

Unter dem mir durch Herrn Prof. Krönlein gütigst überlassenen gesamten Material von Brüchen der Extremitätenknochen vom 1. April 1881 (dem Beginn der Leitung der Klinik durch Herrn Prof. Krönlein) bis 1. Januar 1888, fand ich 14 Fälle von Pseudarthrosen; 6 waren aus frisch aufgenommenen Frakturen in der Anstalt entstanden, die 8 übrigen kamen, bereits ausgebildet, zur Behandlung dahin.

---

1) Gurlt. Handbuch der Lehre von den Knochenbrüchen 1861.

2) P. Bruns. Lehre von den Knochenbrüchen. Deutsche Chir. Liefg. 27.

Der Vollständigkeit wegen füge ich sämtliche zur Behandlung gelangten subkutanen und komplizierten Extremitätenfrakturen (mit Ausschluss der Knochenbrüche an Hand und Fuss) in tabellarischer Uebersicht nach Sitz, Alter und Geschlecht geordnet, bei:

Subkutane Frakturen.

	0 bis 10		11 bis 20		21 bis 30		31 bis 40		41 bis 50		51 bis 60		61 bis 70		71 bis 80		81 bis 90		Sa.
	m	w	m	w	m	w	m	w	m	w	m	w	m	w	m	w	m	w	
Coll. femoris	—	—	—	—	—	—	—	—	2	—	5	—	2	4	3	2	—	1	19
Diaph. fem.	26	18	10	2	13	2	11	2	9	—	4	—	7	6	4	3	1	—	118
Condyli fem.	1	—	—	—	—	—	—	—	—	—	2	—	—	—	—	—	—	—	3
Patella	—	—	—	1	2	—	3	—	15	—	1	1	1	—	1	—	—	—	25
Diaph. crur.	5	1	22	2	23	—	24	1	32	1	16	—	5	2	1	—	1	—	136
Gelenkbrüche	—	—	1	—	8	—	2	—	8	—	4	—	—	—	—	—	—	—	23
Diaph. tib.	4	1	4	1	3	—	2	—	1	—	—	1	—	1	—	—	—	—	18
Gelenkbrüche	—	—	—	—	1	—	1	1	—	—	1	—	—	—	—	—	—	—	4
Diaph. fibul.	—	—	11	2	16	3	12	—	12	3	10	2	—	—	1	—	—	—	72
Gelenkbrüche	1	—	2	—	4	—	3	—	2	2	—	4	—	—	—	—	—	—	18
Coll. humeri	—	—	3	—	1	—	—	—	—	—	1	—	2	—	—	—	1	—	8
Diaph. hum.	3	—	6	—	3	—	9	1	8	—	6	—	1	2	2	—	2	—	43
Condyli hum.	9	—	5	—	1	—	1	—	2	—	—	1	1	1	1	—	—	—	22
Diaph. antibr.	2	—	3	1	2	—	2	1	3	—	3	—	1	—	—	1	—	—	19
Gelenkbr.	—	—	—	—	—	—	—	—	—	—	—	—	—	—	—	—	—	—	—
Olecran.	1	—	2	—	3	—	—	—	1	—	—	—	—	—	—	—	—	—	7
Diaph. ulnae	—	—	—	—	1	—	1	—	2	—	—	—	—	—	1	—	—	—	5
Gelenkbr.	1	—	—	—	—	—	—	—	1	—	—	—	—	—	—	—	—	—	2
Diaph. rad.	—	—	6	—	18	1	2	1	5	—	7	2	—	1	—	—	—	—	43
Gelenkbr.	—	—	—	—	—	—	—	—	—	—	—	—	—	—	—	—	—	—	—
Summa	53	20	75	9	99	6	73	7	103	6	60	11	20	17	14	6	5	1	585

Komplizierte Frakturen.

Coll. femoris	—	—	—	—	—	—	—	—	—	—	—	—	—	—	—	—	—	—	—
Diaph. fem.	2	—	2	—	—	—	—	2	—	—	—	—	—	—	—	—	—	—	6
Condyli fem.	—	—	—	—	—	—	—	—	—	—	—	—	1	—	—	—	—	—	1
Patella	—	—	1	—	1	—	1	1	—	—	—	—	—	—	—	—	—	—	4
Diaph. crur.	2	1	5	—	11	—	14	—	10	—	8	—	1	2	3	—	—	—	57
Gelenkbr.	—	—	—	—	—	—	2	—	2	—	1	—	—	—	—	—	—	—	5
Diaph. tib.	—	—	1	—	3	—	—	—	—	—	—	—	—	—	—	—	—	—	4
Gelenkbr.	—	—	1	—	—	—	—	1	—	—	—	—	—	1	—	—	—	—	3
Diaph. fibul.	1	—	—	—	—	—	—	—	—	—	—	—	—	1	—	—	—	—	2
Gelenkbr.	—	—	—	—	—	—	—	—	—	—	—	—	—	—	—	—	—	—	—
Coll. hum.	—	—	—	—	—	—	1	—	—	—	—	—	—	—	—	—	—	—	1
Diaph. hum.	—	—	5	—	—	—	1	—	—	—	—	—	1	—	—	—	—	—	7
Condyli hum.	1	1	—	—	1	—	—	—	—	—	—	—	—	—	—	—	—	—	3
Diaph. antibr.	—	—	2	—	1	—	2	—	1	—	—	—	—	—	—	—	—	—	6
Gelenkbr.	—	—	—	—	—	—	—	—	1	—	—	—	—	—	—	—	—	—	1
Olecran.	—	—	—	—	1	—	1	—	—	—	—	—	—	—	—	—	—	—	2
Diaph. ulnae	—	—	—	—	—	1	—	—	—	—	—	—	—	—	—	—	—	—	1
Gelenkbr.	—	—	—	—	—	—	—	—	—	—	—	—	—	—	—	—	—	—	—
Diaph. rad.	—	—	—	—	2	1	1	—	—	—	1	—	—	—	—	—	—	—	5
Gelenkbr.	—	—	—	—	—	—	—	—	—	—	—	—	—	—	—	—	—	—	—
Summa	6	2	17	—	20	2	22	1	18	—	10	—	2	5	3	—	—	—	108

Will ich nun die Häufigkeit der Pseudarthrosen im Vergleich zu den übrigen Frakturen in richtiger Weise berechnen, so wird eine Reduktion der Tabellen in verschiedener Richtung notwendig: 17 Patienten starben mit subkutanen Frakturen, 6 mit komplizierten Brüchen (die meisten an interkurrenten Erkrankungen der inneren Organe, nur wenige infolge anderweitiger schwerer Verletzungen oder an Sepsis).

Ausscheiden musste ich ferner alle Frakturen mit unbestimmter Heilungsdauer; viele Patienten wurden nämlich (teils auf eigenen Wunsch, teils aus Platzmangel) „in Heilung" mit Gyps- resp. Wasserglasverband entlassen; nur für einen geringen Teil derselben konnte ich den Heilungstermin aus den poliklinischen Journalen noch berechnen, die meisten liessen sich von einem Arzt zu Hause wohl weiter behandeln. Gewiss ist zwar die Mehrzahl dieser Frakturen in kurzer Zeit in Heilung übergegangen, des genauen Resultates wegen musste ich sie aber doch weglassen.

Als „geheilt" habe ich daher nur diejenigen Fälle angenommen, bei denen nach Abnahme des Verbandes die Fraktur als vollkommen konsolidiert sich erwies und — was Frakturen der unteren Extremitäten betrifft — der Patient ohne Verband kürzere oder längere Zeit (oft bis zu 14 Tagen) Gehversuche machte; die Rekonvaleszenzperiode [1]) ist demnach zum grossen Teile in der Heilungszeit mit inbegriffen.

Da erfahrungsgemäss die Brüche der Patella und des Olecranon, des Collum femoris und humeri grosse Tendenz zur fibrösen Vereinigung zeigen, habe ich auch diese von der Betrachtung ausgeschlossen. Alle diese Reduktionen vorgenommen, blieben noch 413 subkutane und 76 offene Brüche.

Um nun untersuchen zu können, wie viele dieser Frakturen zu denjenigen mit verzögerter Konsolidation zu rechnen sind, berechnete ich die durchschnittliche Heilungsdauer für die verschiedenen Knochen. Weil es sich dabei von vornherein zeigte, dass die Heilungszeit der kindlichen Frakturen fast durchweg eine beträchtlich kürzere war, so berechnete ich diese Zeit bei den Kindern bis zum 10. Jahre gesondert, soweit dies bei dem verhältnismässig kleinen Material möglich war.

Das Ergebnis war folgendes:

1) Vergl. Bruns l. c. pag. 269.

	Subkutane Frakturen		Komplizierte Frakturen	
	Erwachsene	Kinder	Erwachsene	Kinder
Oberschenkel	60,5 Tage	39,0 Tage	—	73 Tg.
Unterschenkel	60,46 „	39,0 „	78,23 Tage	62,5 „
Tibia	39,8 „	38,5 „	53,0 „	—
Fibula	30,1 „	—	—	—
Oberarm	54,0 „	37,38 „	62,0 „	—
Unterarm	38,6 „	34.0 „	44,0 „	—
Ulna	34,0 „	—	—	—
Radius	40,5 „	—	—	—

Als in der Konsolidation verzögert habe ich alle diejenigen Fälle angenommen, deren definitive Heilung den Durchschnittstermin mindestens etwa um das doppelte überschritten hatte. Dieses Vorkommnis trat 16mal ein. Obwohl eine eingehendere Besprechung dieser Fälle nicht in den Rahmen der vorliegenden Arbeit gehört, kann ich doch nicht umhin, die Ursachen der verzögerten Vereinigung bei unseren Fällen in kurzen Worten zu berühren. Zweimal war mangelhafte Immobilisierung der Fragmente bei Behandlung ausserhalb der Klinik die Ursache; dreimal fand schwere Vereiterung der subkutanen Frakturen statt, von denen ein Fall nach Monaten an Pyämie starb (die Frakturen an den beiden unteren Extremitäten waren bei der Sektion nicht konsolidiert). In einem weiteren Falle handelte es sich um eine Doppelfraktur der Tibia bei einem sehr dekrepiden Individuum, in einem anderen um einen Bruch an dem infolge von Kinderlähmung stark atrophischen und verkürzten Femur. Ferner begünstigte einmal eine veraltete Luxatio ischiadica die starke anhaltende Dislokation der Bruchenden des Femur; in einem weiteren Falle litt das Allgemeinbefinden des Patienten sehr unter dem Einfluss einer hohes Fieber erzeugenden Kniegelenksverletzung. In 7 Fällen handelte es sich um komplizierte Unterschenkelfrakturen, meist Komminutivbrüche, deren Verlauf durch langdauernde Nekrose mit Eiterung und zeitweisem Fieber kompliziert war. In einem letzten Falle von subkutaner Femurfraktur endlich ist die Ursache der Verzögerung nicht ganz klar; möglich ist, dass der am gleichen Bein bestehende starke Hydrops genu chron. nicht so wohl Ursache als vielmehr selbst Folge von schon länger bestehenden Cirkulationsstörungen im ganzen Beine war.

Dieser Fall ist auch der einzige, bei dem neben der gewöhnlichen Frakturbehandlung noch die Applikation von Tinct. jodi über

der Bruchstelle zur Verwendung kam, alle anderen Fälle heilten bei zweckentsprechender Wund- und Frakturbehandlung.

Es gingen also, nochmals kurz zusammengefasst, von 489 frischen Frakturen mit bekannter Heilungsdauer 16 in verzögerte Konsolidation und 6 in Pseudarthrosenbildung über.

Indem ich mich nun der Hauptaufgabe, der Analyse der 14 Pseudarthrosen-Fälle zuwende, lasse ich vorerst die betreffenden Krankengeschichten folgen.

1. Fall. Jucker Martin, 45 J. alt, Fabrikarbeiter, stammt aus gesunder Familie; er selbst, sonst stets gesund, bekam 3 Wochen vor dem Unglücksfall ohne angebbare Ursache ein gerötetes, geschwollenes und schmerzhaftes Bein rechts, das ihn am Gehen etwas hinderte. Am 7. VI. 81 fiel er auf ebenem Boden um, konnte nicht mehr gehen und wurde sogleich ins Spital gebracht.

8. VI. Stat. praes.: Kräftig gebauter, gesund aussehender Mann. Innere Organe unverändert. Temperatur normal. Der rechte Unterschenkel ist geschwollen und zeigt 3—4 Querfinger oberhalb des Fussgelenks eine subkutane Fraktur beider Unterschenkelknochen (Schrägbruch der Tibia) 1. Gypsverband.

29. VI.: 2. Gypsverband. Noch keine Festigkeit; Schmerz an der Frakturstelle.

8. VIII.: Da immer noch deutliche abnorme Beweglichkeit vorhanden ist, werden vor Anlegung des 4. Gypsverbands die Fragmente kräftig an einander gerieben.

6. IX.: Pleuritis sicca afebrilis.

18. IX.: Immer noch keine Konsolidation. 6. Gypsverband.

17. XII.: 8. Gypsverband.

9. I. 82: 9. Gypsverband.

31. I.: R. Unterschenkel gegenüber links um 3 cm verkürzt. ca. 5 cm oberhalb der Malleolen springt das nach aussen dislocierte obere Tibiafragment stark vor; dasselbe erscheint zugespitzt und durchaus nicht durch Callus verdickt; letzterer ist nirgends zu fühlen. Deutliche abnorme Beweglichkeit von vorn nach hinten. Leichte Druckempfindlichkeit an der Bruchstelle.

Operation: In Narkose und unter Esmarch'scher Blutleere wird ein 6 cm langer Längsschnitt nach aussen hin und senkrecht darauf ein etwas kürzerer vorderer Querschnitt geführt. Die Fragmente sind isoliert bindegewebig vernarbt. Das Periost lässt sich sehr leicht abheben, ist etwas verdickt und wie der Knochen hyperämisch. Nachdem in das obere Fragment und teilweise durch das untere 2 Löcher gebohrt worden, werden durch 2 Elfenbeinstifte die Fragmente an einander fixiert. Ver-

einigung der Schnittwunde durch Seidensuturen, Einlegen eines kleinen Drains, Listerverband und Schienenlagerung. Abends Temperatur 38,0.

14. II. Stets fieberfrei. Die prima int. ist ausgeblieben, da die Wundränder oberflächlich nekrotisch geworden sind. Salbenverband.

27. II.: Bereits ziemlich gute Konsolidation. Wunde granuliert schön.

13. III.: Operationswunde vernarbt.

5. IV.: Feste Vereinigung der Bruchenden. Gypsverband.

28. IV.: Pat. wird mit dem Verband entlassen.

Nachtrag: Durch die Heimatgemeinde des Betreffenden konnte ich in Erfahrung bringen, dass derselbe nach Austritt aus dem Spital noch kurze Zeit bis zur vollständigen Heilung in seinem Heimatort weilte und nachher als Hausierer sich herumtrieb. Den gegenwärtigen Aufenthalt konnte ich nicht ermitteln; jedenfalls aber ist nach dem Gesagten anzunehmen, dass die Heilung nach dem Austritt nicht allzu lange auf sich hatte warten lassen.

2. Fall. Krebser Friedrich, 22 J. alt, Giesser, aus gesunder Familie, verunglückte am 15. V. 83, indem ihm eine 6—7 Zentner schwere eiserne Platte mit der Kante auf beide Unterschenkel fiel. Sofortige Ueberführung ins Krankenhaus.

16. V. Stat. praes.: Mittelgrosser, ziemlich kräftig gebauter Mann von gutem Ernährungszustand. Temperatur normal. Innere Organe ohne Veränderung. Linker Unterschenkel 4 cm oberhalb des Fussgelenkes frakturiert, ohne komplizierende Hautwunde. Rechter Unterschenkel etwa anderthalb Handbreite über den Malleolen in schräger Richtung gebrochen; auf der Aussenseite an entsprechender Stelle eine Wunde, aus welcher das spitze Ende des untern Tibiafragmentes hervorragt; 4 cm über dem Mall. int. befindet sich eine kleinere Weichteilverletzung ohne sichtbare Knochenteile.

Rechts gründliche Desinfektion mit 3% Karbolsäure, Jodoformgaze auf die Wunde und Gypsverband bis über das Knie in möglichst gerader Stellung des Fusses. Links einfacher Gypsverband bis zu derselben Höhe wie rechts.

1. VI.: Bis zum 25. V. Temperaturen zwischen 38,0—38,4°; seither fieberfrei.

24. VIII.: Fraktur links schon längere Zeit fest konsolidiert, rechts fehlt die Konsolidation; die Wunden sind unter dem Jodoformschorf per pr. vollkommen vernarbt. Mit dem vorgestern angelegten 5. Gypsverband rechts macht Pat. von heute ab Gehversuche.

22. X.: Immer noch kein Fortschritt in der Heilung.

9. XI.: Dieffenbach'sche Pseudarthrosenoperation: Nach Bloslegung der Frakturstelle zeigt sich die Fibula fest konsolidiert und nur die Enden der Tibiafraktur vollkommen unvereinigt, ohne Callusanlage. Durch Periost und Knochen hindurch wird dann nach vorherigem

Boliren in jedes Fragment $1^1/_2$ cm von der Bruchlinie entfernt ein Elfenbeinstift hineingetrieben, ohne die Enden direkt an einander zu fixieren. Die Stifte werden im Niveau des Knochens abgeschnitten.

Gründliche Irrigation mit 3% Karbollösung, Vereinigung der kleinen Hautwunde durch wenige Suturen, Listerverband und elevierte Schienenlagerung.

28. XI.: Hautwunde fast vollständig vernarbt, Heilung per pr. Stets fieberfrei, 1. Gypsverband.

24. XII.: Von Callusbildung ist nichts zu spüren; die abnorme Beweglichkeit ist gleich ausgiebig wie früher.

19. I.: Nachdem Pat. seit dem 13. I. ohne Gypsverband an Krücken herumgegangen, wird heute zur Wiederholung der Operation geschritten: An Stelle der alten Narbe wird die Tibia blosgelegt. Dabei zeigen sich die beide Stifte als vollkommen reaktionslos eingeheilt, ihr Sitz durch leichte periostale Auflagerungen angedeutet. Zwischen beiden Fragmenten findet sich diesmal aber doch eine, wenn auch kümmerliche Verbindung in Gestalt von zwei kurzen, dünnen, kaum $^1/_2$ cm breiten Osteophytlamellen, die aber die abnorme Beweglichkeit in keiner Weise hindern. Nach Loslösung des Periostes am obern Fragment werden 2 Elfenbeinstifte nun so eingeschlagen, dass sie das untere nach hinten und oben dislocierte Fragment ans obere heften. Naht, Jodoformgaze-Listerverband und Schienenlagerung.

21. I.: Seit der Operation heftige Schmerzen an der Frakturstelle. Temperaturen bis 38,5°.

9. II.: Auf der Aussenseite des Unterschenkels Abscess mit spontanem Durchbruch von dünnflüssigem Eiter. Seit anfangs Februar ist Pat. fieberfrei.

20. II.: Die Fistel hat sich fast ganz geschlossen, die Operationswunde ist vernarbt. Die Konsolidation hat gute Fortschritte gemacht. I. Wasserglasverband.

21. III.: Wird mit Verband entlassen.

Nachtrag: Nach den Aussagen des Pat. selbst trat vollständige Heilung und Gehfähigkeit etwa 4 Wochen nach dem Verlassen des Spitales ein. Kurze Zeit nachher öffnete sich der untere Winkel der Operationsnarbe, es „floss" diese Stelle beständig ein wenig, und nach circa einem halben Jahre liess sich ein kleiner Elfenbeinzapfen extrahieren, der, augenscheinlich von unvermindertem Kaliber, nur an den beiden Enden arrodiert, an seiner übrigen Fläche fast vollkommen glatt und glänzend sich praesentiert. Nach Ausstossung desselben schloss sich die Fistel rasch. Gegenwärtig zeigt das rechte Bein gegenüber dem linken eine ganz leichte Atrophie; Callus ist noch deutlich zu fühlen; die Stellung des Unterschenkels ist eine sehr schöne; Pat. marschiert stramm und sicher.

3. Fall. Rütimann Joh., 29 J. alt, Fabrikarbeiter, sonst stets ge-

sund, geriet am 28. VI. 82 mit dem linken Vorderarm zwischen einen Wendelbaum und den darauf laufenden Treibriemen und zog sich dabei eine schwere kompliz. Fraktur der betreffenden Extremität zu. Die Blutung soll eine ziemlich beträchtliche gewesen sein; der herbeigerufene Arzt unterband die Arteria radialis, reponierte zum Teil das vorstehende Radiusfragment und liess den Patienten sogleich ins hiesige Kantonspital überführen.

Stat. praes.: Grosser, blasser, ordentlich genährter Mann, ohne Veränderung der inneren Organe. Auf der Volarfläche im untern Teil des linken Vorderarmes findet sich eine querverlaufende breit klaffende 8 cm lange Wunde, aus deren radialem Teil das spitze obere Fragment des Radius hervorschaut. Die Ulna ist quer gebrochen, ihre Bruchenden wenig dislociert. Das vorstehende Radiusende kann erst nach teilweiser Abtragung durch die Knochenscheere vollständig reponiert werden. Der Radialpuls ist nicht zu fühlen; der unterbundene Stumpf des zerrissenen Gefässes lässt sich in den zerquetschten Muskelmassen nicht auffinden. Die Hand fühlt sich warm an, zeigt keine Sensibilitätstörung.

Gründliche Desinfektion mit Karbol; Jodoform-Listerverband, elevierte Lagerung auf einer Ellbogenresektionsschiene.

19. VII.: Bis zum 5. VII. Fieber bis 38,6°, dann Temperatur bis heute afebril. Unter mässiger Eiterung stiessen sich nach und nach nekrotisch gewordene Weichteilfetzen los und bildeten sich gute Granulationen. Seit anfangs Juli bestehen hartnäckige Diarrhoeen. I. gefensterter Gypsverband.

22. VII.: Diarhoe hat aufgehört; Pat. steht auf.

2. VIII.: Seit gestern wieder Fieber bis 39,0°. In der Gegend des innern Condylus ein kleiner Decubitus; die Wunde granuliert schön. Schienenlagerung.

5. VIII.: Auf der der Wunde gegenüberliegenden Stelle auf dem dorsum des Unterarmes ein grosser Abscess; derselbe wird incidiert und quer durch beide Wunden hindurch ein Drain gelegt. Hohe Temperatur (39,8°); übles Allgemeinbefinden.

9. VIII.: Seit dem 7. fieberfrei. Noch immer starke Eiterung.

25. VIII.: Gute Granulation der Wunde; Sekretion gering. Fieberlosigkeit. Von einer Vereinigung der Fragmente ist noch nichts zu konstatieren; diejenigen des Radius haben sich wieder dislociert. Verstärkung des Bindenverbandes durch eine dorsale Gypsschiene. Pat. steht auf.

26. IX. Pat. wird heute in poliklinische Behandlung mit Gypsverband entlassen. Die Wunde ist bis auf eine kleine oberflächliche Granulationsstelle vernarbt; die Konsolidation hat keine Fortschritte gemacht.

Alle 4 Wochen erschien Pat. nun in der Poliklinik zur Weiterbehandlung mit Kontentivverbänden. Eine Vereinigung kam aber nicht zu Stande; es wurde daher, als zu Anfang des Jahres 1883 die Pseudarthrosenbildung ausgesprochen sich zeigte, dem Pat. geraten, behufs einer

Operation sich wieder ins Spital aufnehmen zu lassen, welcher Aufforderung er erst im März 83 Folge leistete.

16. III.: Das untere Drittel des Vorderarms, vollkommen beweglich gegen das obere Fragment, wird mit der Hand in Supinationsstellung gehalten, während das oberen Radiusstück in Pronation steht (Dislocatio ad peripheriam); daneben ist noch eine disloc. ad longit. in mässigem Grade vorhanden. Die abnorme Beweglichkeit ist dorsalwärts am ausgiebigsten, nur gering dagegen radial- und ulnarwärts. Die Weichteile des linken Armes sind sehr atrophisch, namentlich fällt der sehr gracile Bau der Hand auf. Die Bewegungsfähigkeit ist überall in ihren Grenzen reduziert; am meisten scheint die Beweglichkeit der Finger gelitten zu haben. Pro- und Supination aufgehoben.

Nachdem seit dem Wiedereintritt des Pat. die atrophische Muskulatur täglich faradisiert worden, wird am 4. IV. zur Operation geschritten: Längs der radialen Kante des Vorderarmes wird nach Anlegung der Konstriktionsbinde ein ca. 15 cm langer Hautschnitt geführt und nach Durchtrennung eines dünnen Muskellagers die Pseudarthrosenstelle freigelegt. Das obere dorsal- und radialwärts prominente Radiusfragment erweist sich als konisch zugespitzt, isoliert vernarbt, ohne eine Spur von Knochenneubildung. Unter ihm liegt, durch eine fast 1 cm dicke Muskelschicht getrennt, das untere volar- und ulnarwärts verschobene Fragment, das, noch atrophischer als das obere, ebenfalls zugespitzt erscheint. Die Anfrischung der Knochenenden geschieht nun so, dass, nach Lösung des Periosts auf kurze Strecke hin, von dem schmalen unteren Fragment eine dünne Scheibe des etwas porotischen Knochengewebes abgetragen, das obere dickere treppenförmig ausgesägt wird; die Adaption der Flächen wird dadurch eine ganz gute, indem der Knochenvorsprung an der Seite des unteren Endes eine Dislokation des letzteren erschwert.

Hierauf wird durch einen ulnaren Längsschnitt die Bruchstelle der Ulna blosgelegt. Die Verhältnisse sind hier folgende: beide Fragmente stehen ohne Dislokation genau auf einander, sie sind in ihrem Volumen wenig verändert, und die querverlaufende Bruchspalte wird ausgefüllt durch eine kurze, straffe, fibröse Zwischensubstanz, welche nur geringe Beweglichkeit gestattet; auch hier zeigt sich nirgends neugebildetes Knochengewebe. Durch Knickung der Bruchstelle wird nun die Zwischensubstanz zerrissen und die Fragmente wieder in die richtige Stellung zu einander gebracht, von Anfrischung und Naht wird Umgang genommen. Die Radiusenden dagegen werden durch eine doppelte Silberdrahtnaht fixiert. Drainage und Naht beider Wunden, antiseptischer Verband mit Einlagerung zweier Holzschienen, möglichst elevierte Lage des Armes im Bett.

20. IV.: Wunden bis auf die Drainstellen per pr. geheilt; nur an einer Stelle auf der ulnaren Seite ist da, wo die Operationswunde durch

das alte Narbengewebe ging, eine kleine Hautnekrose entstanden. Stets Fieberlosigkeit. 1. Gypsverband.

7. V.: Granulationen unter der Jodoformschorf vernarbt. Die Konsolidation lässt noch zu wünschen übrig.

17. V.: Wird heute mit dem III. Gypsverband in die poliklinische Behandlung entlassen.

Nachtrag: Bis zu Ende des Jahres 1883 wurde Pat. mit Gypsverbänden weiter behandelt und stellte sich auch in dieser Zeit die gewünschte knöcherne Vereinigung her. Aus der poliklinischen Behandlung dann entlassen, musste Pat. seinen Beruf als Fabrikarbeiter wegen der noch immer hochgradigen Schwäche seines Armes verlassen und denjenigen eines Hausierers annehmen. Von Beginn des Jahres 1884 stellte sich dann in der radialen Operationsnarbe eine unbedeutende circumscripte Eiterung ein, es bildete sich eine bald secernierende, bald wieder für kurze Zeit sich schliessende Fistel aus, aus welcher Pat. erst im Februar dieses Jahres (1888) einige Stücke Silberdraht mit Leichtigkeit herausziehen konnte. Von da an hörte die Sekretion auf.

Gegenwärtig präsentiert sich der Unterarm immer noch als atrophisch, namentlich die Hand; die Bewegungen der Finger sind ungestört, diejenigen des Handgelenks aber etwas gehindert; stark reduziert ist die Fähigkeit zu pronieren und supinieren. Die Radiusfraktur ist mit disloc. ad. ax. geheilt, die Callusbildung noch deutlich fühlbar.

4. Fall. Rütschi Rudolf, 62 J. alt, Erdarbeiter, bis dahin stets gesund, wurde am 24. VIII. 85 von einem Wagen überfahren, wobei sein linker Oberarm von einem Rade gequetscht wurde; die Blutung aus der Wunde war eine nur mässige, Pat. kam gleich ins Spital.

Stat. praes.: Kleiner, wohl genährter, gesund aussehender Mann, mit gesunden inneren Organen.

Im 1. Interstitium der Metatarsalknochen des linken Fusses eine oberflächliche Hautwunde von 5—6 cm Länge. Am linken Oberarm ungefähr handbreit über dem Ellbogen nach aussen und hinten gelegen eine 10 cm lange Wunde mit zerrissenen Rändern, nach innen und näher dem Ellbogen eine ähnliche kleinere. Die Luftfigur an ersterer Stelle deutet auf Fraktur des humerus; durch die obere Wunde gelangt man auch sogleich auf die Bruchstelle und konstatiert eine Fractura compl. comminutiva; das untere etwa 8 cm lange Fragment nach aussen und oben dislociert. Auch die kleinere Verletzung kommuniciert mit der Bruchstelle. Die Muskulatur, stark gequetscht, ist z. T. in einen förmlichen Brei verwandelt, das ganze Wundterrain bis in die Tiefe hinein mit Strassenstaub und Kies verunreinigt. Puls und Sensibilität unverändert. In Chloroformnarkose wird gründliche Reinigung der Wunden, sorgfältige Desinfektion mit 1‰ Sublimat ausgeführt. Nach Entfernung einiger Splitter und Unterbindung kleinerer Gefässe wird die äussere

Lappenwunde genäht, drainiert und die Extremität auf eine Schiene gelagert; Pat. erbricht während der Narkose und aspiriert Erbrochenes.

27. VIII.: Abendtemperatur am 25. a. bereits 39,4°; im linken Unterlappen Infiltrationserscheinungen. Das Fieber dauert an.

30. VIII.: Fieberfrei. Allgemeinbefinden gut.

4. IX.: Lungenerscheinungen zurückgegangen.

13. X.: Hautwunden bis auf 3 kleine oberflächliche Granulationsstellen geheilt unter ganz geringer Sekretion. Frakturstelle noch vollkommen beweglich.

21. X.: 1. Gypsverband in rechtwinkliger Stellung des Armes.

25. XI.: 3. Gypsverband. Wunden unterm Jodoformschorf vernarbt. Noch keine Konsolidation.

21. I.: Trotz zwei weiterer Gypsverbände ist heute noch immer deutlich abnorme und schmerzlose Beweglichkeit zu konstatieren.

Operation: Im äussern sulcus bicipitalis wird unter Blutleere in der unteren Hälfte des Oberarms ein Hautschnitt geführt, und die Weichteile mit möglichster Schonung des nerv. radialis bis auf den Knochen durchtrennt. Beide Fragmente stehen in Diastase zu einander und sind isoliert vernarbt; nirgends Callusauflagerung. Nach treppenförmiger Anfrischung und Fixation der Enden durch 2 Silberdrahtsuturen Schliessung der Wunde durch die Naht; Einlegen eines kleinen Drain, Jodoformgaze, kl. Sublimatholzwollekissen und Gypsverband mit Schultergürtel in Abduktionsstellung des Oberarmes.

10. II.: Stets fieberfreier Verlauf. Vorübergehende Lähmung der Muskeln des Unterarmes, wohl die Folge der den nervus radialis bei der Operation treffenden mechanischen Insulte. Heute die Bewegungen der Finger schon ziemlich ausgiebig. 2. Gypsverband.

3. III.: 3. Gypsverband Konsolidation hat Fortschritte gemacht. Wunde granuliert schön. Beweglichkeit der Fingen wieder ungestört.

20. V.: 5. Gypsverband. Immer noch abnorme Beweglichkeit an der Bruchstelle.

2. VI.: Pat. wird heute auf dringenden Wunsch hin entlassen.

Nachtrag: Nach längerer poliklinischer Behandlung und einiger Quacksalberkuren will Pat. nach ungefähr einem Jahre volle Festigkeit an der Bruchstelle bemerkt haben, Arm und Hand waren aber fast kraftlos. Gegenwärtig ca. 3 Jahre nach der Entlassung aus dem Spital ist feste knöcherne Vereinigung bei starker Verkürzung und Atrophie des Oberarmes zu konstatieren. Schulter- und Ellbogengelenk sind in ihren Bewegungen allseitig gehemmt, frei sind die Bewegungen der Hand; die rohe Kraft der letzteren ist nicht wesentlich gegenüber der rechten hintangesetzt. Pat. musste wegen der Gebrauchsunfähigkeit des linken Armes bei schweren Arbeiten seinen Beruf als Landarbeiter mit dem eines Hausdieners vertauschen.

5. Fall. Suter Jakob, 51 J. alt, Handlanger, fiel am 11. VI. 85 zwei Stockwerke hinunter und schlug beim Falle sein linkes Bein auf einem Handwagen auf. Pat. blieb kurze Zeit bewusstlos liegen und soll dabei aus der Wunde am Bein ziemlich viel Blut verloren haben. Eine Stunde nach der Verletzung kam Pat. ins Spital.

Stat. praes.: Ordentlich genährter Mann. Sensorium frei. Puls und Temperatur normal. Innere Organe intakt. Etwas unter der Mitte des linken Unterschenkels eine die vordere Circumferenz desselben einnehmende querliegende Wunde mit unregelmässigen gequetschten Rändern. Der tastende Finger gelangt auf einen von der crista tibiae abgesprengten 5—6 cm langen Splitter, zugleich lässt sich eine Fraktur beider Knochen in jener Höhe konstatieren.

Nach Extraktion des Splitters und gründlicher Desinfektion wird die Wunde mit Jodoformgaze bedeckt und ein Gypsverband, Fuss und Kniegelenk einschliessend, appliziert.

21. VII.: Reaktionsloser Wundverlauf; Wunde bei minimaler Sekretion fast vollständig vernarbt; gar keine Konsolidation. 3. Gypsverband.

9. IX. Beweglichkeit hat nicht im mindesten abgenommen, ist ziemlich ausgiebig und schmerzlos.

Operation: Zur Anregung der Regeneration werden durch kleine Hautschnitte 2 vernickelte Eisennägel in die Zwischensubstanz eingetrieben, die kleinen Wunden mit Jodoformgaze bedeckt und ein Gypsverband angelegt.

17. X.: Die ersten 2 Tage nach der Operation hat Pat. Schmerzen an der Frakturstelle empfunden, seither nicht wieder. Afebriler Verlauf. Entfernung der Nägel. Keine fortgeschrittene Konsolidation. 2. Gypsverband.

13. XI.: Immer noch keine Vereinigung, daher heute Pseudarthrosenresektion: Ein 6 cm langer Längsschnitt trennt Haut und Weichteile bis auf den Knochen; die Fragmente der tibia werden vermittelst Elevatorien hervorgehoben, und die sie verbindende fibröse Schicht mit dem scharfen Meissel durchtrennt, hierauf die etwas ad latus dislocierten schrägen Bruchflächen angefrischt, in Kontakt gebracht und durch 2 Silberdrahtnähte darin erhalten. Auslegen der Wunde mit Jodoformgaze. Gypsverband.

11. III.: Operationswunde bis auf die Stelle, wo die Knochennähte liegen, vernarbt; ein Versuch, die letztern zu entfernen, wurde im Januar schon gemacht, aber ohne Erfolg. Die Konsolidation hat grosse Fortschritte gemacht, es besteht nur noch eine unbedeutende Beweglichkeit in der Richtung von vorn nach hinten. Der Krankheitsverlauf war von Anfang an ein vollkommen ungetrübter; einmal nur, am 2. Tage nach der Operation, ging die Temperatur auf 38,0°. 5. Gypsverband.

18. V.: Pat. macht seit dem 8. Gehversuche ohne Verband; dieselben fallen günstig aus. Knöcherne feste Vereinigung vorhanden.

4. VI.: Heute wird nochmals ein Versuch gemacht, die Nähte zu entfernen; derselbe gelingt. Die Messung der Unterschenkel ergibt eine Verkürzung links um 8 cm. Ein Schuh mit hoher Sohle wird den Mangel ausgleichen.

12. VI.: Pat. verlässt geheilt das Spital.

6. Fall. Schmid Joh., 51 J. alt, Landwirt, erhielt am Abend des 24. X. 84 die volle Schrotladung eines Revolvers in seinen rechten Unterschenkel. Der herbeigerufene Arzt zog eine Anzahl Schrotkörner aus der Wunde und schickte den Kranken mit einem Notverband am andern Morgen hieher.

Stat. praes.: Nach Abnahme des mit Blut reichlich durchdrängten Verbandes ergibt sich folgender Befund: auf der Vorderseite des rechten Unterschenkels ist die Haut in Form eines Lappens von ca. 10 cm Länge losgetrennt; die Ränder unregelmässig zerfetzt, am Grund der Wunde ist neben einem Brei von coaguliertem Blut und zerquetscher Muskelmasse ein spitzes Knochenstück sichtbar.

Zur bessern Untersuchung der Verletzung wird Pat. chloroformiert. Durch den desinfizierenden Strahl werden mit den Weichteiltrümmern noch 5 plattgedrückte $^1/_2$ cm im Durchmesser haltende Bleistückchen herausgeschwemmt. Durch Luxation des untern Fragmentes um etwa 90° nach hinten wird die Frakturstelle dem Auge zugänglicher gemacht und hiebei eine ausgedehnte Zertrümmerung der Tibia etwa halb handbreit über dem Fussgelenk wahrgenommen; 8 grössere lose Splitter von einer Länge bis zu 8 cm werden extrahiert. Von grösseren Gefässen muss die bereits zum Teil thrombosierte in der Wunde sichtbare Art. tibialis post. unterbunden werden. Das Fussgelenk ist intakt; die Fibula oberhalb der Malleolenspitze einfach quer frakturiert.

Nach gründlicher Desinfektion mit 1 $^0/_{00}$ Sublimat Drainage der Wundhöhle, Verband mit Jodoformgaze und Sublimat-Holzwolle, Schienenlagerung.

11. XI.: Stets afebriler Verlauf. 1. Verbandwechsel: gute Granulation bei geringer Sekretion.

10. I.: 1. Gypsverband mit Fenster; Abstossen einzelner nekrotischer Gewebefetzen. Verband der Wunde mit Borsalbe.

31. I. 85: 2. Gypsverband. Die äussere Hälfte der Granulationsfläche hat sich überhäutet. Nur noch Federn der Fraktur.

31. III.: Immer noch keine absolute Festigkeit der Bruchstelle, daher 4. Gyps-Wasserglasverband. Die Benarbung der Wunde bis auf eine ganz kleine Stelle fortgeschritten.

6. IV.: Gestern abend plötzlich Temperatursteigerung bis 39,4°. Erysipel an der Aussenfläche des Unterschenkels. Temperatur 39,8.

9. IV.: Erysipel hat auch den Oberschenkel ergriffen.

14. IV.: Die Wundrose schreitet am Oberschenkel aufwärts, am Unterschenkel beginnt sie abzublassen. Fieber bis 39,8°.

22. IV.: Erysipel zurückgegangen, ebenso das Fieber. Auf dem Dorsum des Fusses, des ebenfalls vom Erysipel befallen worden, in der Nähe des metatarso-Phalangealgelenks der grossen Zehe hat sich ein Abscess gebildet, der in jenes Gelenk geht. Incision.

25. IV.: Ausdehnung des Abscesses über das ganze dorsum pedis Drainage durch die Planta.

29. IV.: Neuer Abscess auf der Aussenseite des Oberschenkels.

6. VI.: Eiterung am Oberschenkel hat nunmehr sistiert; die Incisionsöffnung ist geschlossen.

29. VII.: Sämtliche Incisionswunden vernarbt. Beträchtliche Ankylose in Knie- und Fussgelenk.

29. VIII.: Da bald nach dem Auftreten des Erysipels die beinahe schon solide Vereinigung nach und nach sich wieder gelockert und auch nach Ablauf der Eiterung keine Neigung zum Festerwerden hatte, so werden in Narkose 2 vernickelte Eisennägel in den Bindegewebscallus eingetrieben. Nachher Jodoformgaze-Gypsverband.

21. IX.: Gestern und heute Abendtemperatur bis 38,8°. Schmerzen an der Frakturstelle.

22. X.: Entfernung der Eisenstifte; Beweglichkeit an der Bruchstelle bedeutend geringer. 3. Gypsverband.

19. XII.: Ging seit einigen Tagen an Krücken mit dem Verband herum. Noch Federn der Fraktur.

Februar 86: Die Fraktur scheint knöchern vereinigt zu sein. Nochmals Wasserglasverband.

1. III.: Fraktur ist mit einer Verkürzung des Unterschenkels von 5 cm geheilt. Pat. erhält einen Schuh mit hoher Sohle und aussen und innen mit einer Stahlschiene. Entlassen.

Nachtrag: Laut ärztlichem Bericht hat sich die Heilung bei Wiederaufnahme der Beschäftigung als Landmann bewährt. Die Verkürzung soll nur noch 2 cm betragen.

7. Fall. Neukomm Jakob, 20 J. alt, Müller, stets gesund und von gesunder Familie stammend, erlitt 2 Jahre vor Aufnahme ins Spital eine subkutane schräge Fraktur der linken beiden Vorderarmknochen, indem sein Arm zwischen Wendelbaum und Treibriemen gepresst worden war. Der zu locker angelegte Gypsverband gestattete aber bequem Bewegungen der Hand und so ging Pat. mit stark verkrümmtem Vorderarm aus dem Verband hervor; eine solide knöcherne Vereinigung war nicht zu Stande gekommen.

Am 17. Mai 81 zog sich nun Pat. durch Fall von einer Leiter eine Kontusion der linken Hand und des unteren Armteiles zu, welche Verletzung den Kranken der Poliklinik zuführte (am 18. Mai).

Stat. praes.: Kräftig gebauter Körper, kräftige Muskulatur, gute Ernährung. Innere Organe gesund. Linker Vorderarm an der Grenze zwischen unterem und mittlerem Drittteil unter stumpfem Winkel nach der radialen Seite hin so abgeknickt, dass zugleich das untere Radiusfragment als kugeliger Tumor dorsalwärts prominiert. Die Haut dieser Gegend ist etwas gerötet und geschwellt, die Stelle auf Druck schmerzhaft. Bei passiven Bewegungen an dieser schief geheilten Frakturstelle lassen sich solche in der Richtung von oben nach unten in beschränktem Masse, radial- und ulnarwärts in noch geringerer Extension ausführen, dabei hat man auf der Volarseite hie und da ein dem Krepitieren bei frischen Frakturen ähnliches Gefühl (in diesem Falle wohl herrührend von dem Reiben der fibrös vereinigten Radiusfragmente). Beweglichkeit der Finger auf ein Minimum beschränkt.

29. VI. 81. Pseudarthrosenoperation. Ueber dem prominenten Tumor wird nach gründlicher Desinfektion des Operationfeldes und nach Applikation der Konstriktionsbinde ein ca. 6 cm langer Hautschnitt geführt und mit wenigen Schnitten durch die umgebenden Weichteile der Tumor blossgelegt. Es zeigt sich nun, dass an einer Stelle zwischen der oberen Bruchfläche und der Wandung des ad longit. dislocierten unteren Fragmentes eine jetzt fettig degenerierte Muskelschicht sich eingelagert hatte; dadurch kam es nur an einer Stelle zur straffen fibrinösen Verbindung, die immerhin der abnormen Beweglichkeit in hohem Masse Beschränkung auferlegen konnte. Nach sorgfältiger Loslösung des Periostes vom Knochen wird das obere Fragment mit der Stichsäge, hierauf das untere durch Callusauflagerung verdickte Fragment bei möglichst geringem Verlust an Knochen angefrischt. Das Gewebe des letzteren zeigt sich dabei ausserordentlich kondensiert und hart. Nach guter Koaptation der Radiusenden Knochennaht mit Silberdraht; Naht der Hautwunde; Desinfektion; Listerverband und Schienenlagerung.

18. VII.: Fieberloser Verlauf, Wunde fast verheilt. Leichte Dislokation nach der radialen Seite.

2. VIII.: Erster Gypsverband. Wunde vernarbt.

16. VIII.: Konsolidation fast vollkommen fest. Pat. wird mit Gypsverband entlassen.

Nachtrag: Ein Jahr nachher starb Pat. an einer Pneumonie. Laut Arztbericht hatte er seinen Arm wieder vollständig wie den gesunden zur Arbeit gebrauchen können, die Muskelkraft hatte sich vollkommen restituiert.

8. Fall. Hildebrand Elisab., 30 J. alt, Landarbeiterin, sonst stets gesund, geriet vor $^3/_4$ Jahren (vor Spitalaufnahme) mit dem rechten Arm in eine Dreschmaschine und zog sich dabei einen offenen Bruch des Vorderarms zu. Pat. wurde $^1/_4$ Jahr lang mit blossen Bindenverbänden mit Schieneneinlagerung behandelt; die Wunde heilte schön, Konsolidation

trat aber nicht ein. Im Laufe der nächsten Monate nun ging die anfangs vorhandene grosse Muskelschwäche etwas zurück, nicht aber die abnorme Beweglichkeit an der Bruchstelle und das Unvermögen Pro- und Supinationsbewegung auszuführen. Die dauernde Invalidität des Gliedes veranlasste Pat. am 24. Juli 83 Hilfe im Spital zu suchen.

Stat. praes.: Kräftig gebaute, mässig gut genährte, etwas anämische Frau. Innere Organe gesund. Der rechte Unterarm zeigt nicht die normale Konfiguration, sein unteres Drittteil ist dorsalwärts prominent. Die Hand wird in mittlerer Pronationsstellung gehalten und ist in ihren Bewegungen stark gehemmt; aktive Pro- und Supination unmöglich. Die Beweglichkeit der Finger reduciert; Pat. kann letztere nicht zur Faust schliessen. Bei der Palpation erweist sich die Ulna als fest vereinigt, der Radius aber gestattet an jener prominenten Stelle schmerzlose, ziemlich ausgiebige passive Bewegung, beim Pro- und Supinieren geht das obere Fragment gar nicht mit. Die Diagnose Pseudarthrosis radii ist wohl sicher.

28. VI. Operation: Durch einen radialen Längsschnitt durch Haut und Weichteile des blutleer gemachten Armes wird die ehemalige Bruchstelle blossgelegt und es zeigt sich dabei, dass der Radius schräg frakturiert war. Beide Bruchenden sind durch eine nur mässig straffe Bindegewebsschicht in Vereinigung erhalten, nirgends knöcherne Kallusanlage. Nach Durchbohrung jedes Endes wird je ein Elfenbeinstift eingetrieben, die Wunde durch die Naht geschlossen, ein Listerverband appliciert und der Arm auf eine Schiene gelagert.

6. VIII.: Leichtes Abendfieber. Die Umgebung der Wunde ist geschwellt, die prima reunio bleibt aus.

15. VIII.: Fieber und Schwellung der Wunde seit dem 10. zurückgegangen; Wundhöhle hat sich durch gute Granulationen beträchtlich verkleinert.

27. VIII.: Wunde bis auf eine oberflächliche Granulation geheilt. Bei vorsichtiger passiver Pro- und Supinationsbewegung fühlt man jetzt das Capit. radii deutlich mitgehen. Mächtige weiche Kallusgeschwulst. Erster Gypsverband.

30. VIII.: Wird mit dem Verband entlassen.

Nachtrag: Eine bestimmte Zeit, wann definitive Heilung eingetreten, liess sich jetzt nachträglich nicht mehr eruieren; vom Arzte der dortigen Gemeinde konnte ich nur erfahren, dass gegenwärtig feste Vereinigung bei vollkommen gerader Stellung des Radius besteht, und dass die Funktionsfähigkeit eine ebenso prompte und kräftige ist, wie diejenige des linken Armes.

9. Fall. Wettstein Elise, 49 J. alt, Hausfrau, seit 13 Jahren an Epilepsie leidend, fiel am 2. Sept. 84 in einem epileptischen Anfall auf den rechten Oberarm und brach denselben an der Grenze zwischen oberem

und mittlerem Drittteil. 6 Wochen lang wurde die Fraktur mit Gypsverbänden, die etwa 3 Finger breit unter die Achselhöhle reichten, behandelt, dann, als noch keine Konsolidation eingetreten, liess der Arzt den Arm in einer Blechschiene fixiert und führte alle 3 Tage die manuelle Friktion der Fragmentenden aus. Trotz alledem blieb die Fraktur beweglich, und wurde daher am 29. Nov. 84 die Ueberführung der Kranken ins Spital notwendig.

Stat. praes.: Wohlgenährte Patientin. Der rechte Arm hängt, sich selbst überlassen, schlaff herab. Schultergegend und Oberarm sind etwas geschwollen, und fühlen sich die Weichteile des letzteren im oberen Teile derb an; hier lässt sich auch etwa handbreit unter dem Schultergelenk eine Kontinuitätstrennung des Knochens nachweisen, indem sich das untere Fragment schmerzlos und ausgiebig nach allen Richtungen gegenüber dem oberen verschieben lässt; dabei fühlt man Krepitation.

Vorläufig wird noch ein Versuch gemacht, durch einen gehörig die Bruchenden immobilisierenden Verband die Vereinigung herbeizuführen, man legt deshalb einen Gypsverband mit Schultergürtel an.

Da nach 7wöchentlicher Fixierung die Bruchenden immer noch beweglich sind, wird am 27. Jan. 85 zur Operation geschritten. Von der Applikation einer Konstriktionsbinde muss wegen des hohen Sitzes der Frakturstelle Umgang genommen werden. Auf der Aussenseite des Oberarms wird über der Frakturstelle ein ca. 10 cm langer Hautschnitt geführt, und der reichliche Panniculus und die Muskulatur bis auf den Knochen durchtrennt. Nach bestmöglichster Freilage der Bruchstelle lässt sich ein Querbruch mit Dislokation zur Seite konstatieren; die gezackten Bruchflächen sind von einer dünnen Bindegewebsschicht überzogen, die Markhöhle ist dadurch abgeschlossen. Zwischen den Enden besteht gar keine Verbindung, nirgends Callusbildung. Nach Abhebelung des Periostes und Anfrischung der Enden mit der Säge werden beide Fragmente durch zwei Silberdrahtsuturen in Kontakt gebracht, die Wunde drainiert und genäht, ein Verband von Jodoformgaze und Sublimatholzwollekissen angelegt, und der Arm auf eine Schiene gelagert.

7. II.: Bis heute jeden Abend leichtes Fieber.

14. II.: Wunde bis auf die Drainöffnung p. p. geheilt. Erster Gypsverband mit Schultergürtel.

28. III.: Die obere Drainstelle hat sich wieder geöffnet, ziemlich starke Schwellung in der Umgebung, reichliche Eitersekretion aus der Fistel. Täglicher Borsalbeverband.

26. VI.: Entfernung des Gypsverbandes. Die Konsolidation hat gute Fortschritte gemacht.

2. V.: Pat. wird mit Gypsverband mit Fenster nach Hause entlassen.

Nachtrag: Nach Mitteilung des behandelnden Arztes trat zu Hause feste Konsolidation ca. 2 Monate nach Spitalaustritt ein. Die Heilung ist mit leichter Krümmung mit der Konvexität nach dem Thorax hin ge-

richtet und unter reichlicher Callusbildung erfolgt. Die Fistel hat sich auch jetzt noch nicht vollständig geschlossen, sie nässt hie und da noch. Der Arm hat seine volle Brauchbarkeit und Kraft wiedererlangt.

10. Fall. Knüsli Barbara, 16 J. alt, aus gesunder Familie stammend und selbst bisher stets gesund, zog sich im Juli 86 durch Fall von der Dachhöhe einer Scheune auf die Tenne herunter eine komplizierte Fraktur des rechten Humerus im unteren Drittel zu. Der Arzt legte einen Kartonschienenverband an. Mehrere Wochen blieb Pat. dann ohne ärztliche Aufsicht, der Bruch konsolidierte sich nicht, so dass der nunmehr wieder konsultierte Arzt sich veranlasst sah, 5 Monate nach dem Unfall, die Kranke ins Spital zu schicken.

17. XII. Stat. praes.: Gutgenährtes blühendes Mädchen. Das untere Drittteil des rechten Oberarmes bildet einen nach aussen offenen Winkel von ca. 60°. Knapp handbreit über dem Cond. ext. hum. zwei noch frische Narben. Der Oberarm ist gegenüber links um 3 cm verkürzt, leicht atrophisch, keine Cirkulations- und Innervationsstörung. Abnorme Beweglichkeit an der Bruchstelle deutlich, wenn auch nicht sehr ausgiebig, namentlich in der Frontalebene. Unzweifelhaft besteht bei der Schmerzlosigkeit der Bewegungen eine Pseudarthrose mit straffem bindegewebigem Callus.

11. I. 87: In Narkose wird durch manuelle Knickung die Vereinigung der Fragmente zerrissen, die letzteren gerade gerichtet und der ganze Arm von der Hand bis zum Schultergelenk eingegypst.

24. II.: Reichlicher fester Callus; ausgiebige aktive Beweglichkeit im Ellbogen; vollkommene Konsolidation. Geheilt entlassen.

11. Fall. Hirth Johannes, Landwirt, 44 J. alt, seit einiger Zeit an Bronchitis leidend, fiel am 30. VI. 82 in einen Brunnenschacht hinunter und zog sich eine subkutane Fraktur des linken Oberschenkels im oberen Drittteil desselben zu, ferner mehrfache Rippenfrakturen. Andern Tags kam er in hiesige Spitalbehandlung. Bei vollkommen fieberfreiem Verlauf waren nach ca. 4 Wochen die Rippenbrüche geheilt; der Oberschenkelbruch, zuerst 4 Wochen mit Gewichtsextension, welcher nachher wegen der beständigen Neigung des obern Fragmentes zur Dislokation nach aussen mit Gypsverband mit Beckengürtel behandelt, war anfangs November noch nicht vollkommen konsolidiert; Pat. musste aber auf sein dringendes Verlangen ungeheilt entlassen werden.

Zu Hause lag Patient bis zu seinem zweiten Spitalaufenthalt dem 7. IV. 83 in einer Drahtschiene; die Vereinigung der Fragmente blieb aber aus, und Pat. sah sich genötigt, Hilfe im Spital zu suchen. Zu Hause hatte er längere Zeit an Decubitus der Ferse gelitten.

7. IV. Stat. praes.: gut ernährter, kräftig aussehender Patient. Das linke Bein in seiner ganzen Länge oedematös geschwollen. Die Frakturstelle unterhalb des Trochanters lässt nirgends Callusauflagerung durch-

fühlen; ist weder bei Druck noch bei den sehr ausgiebigen passiven Bewegungen schmerzhaft, die Ausbildung einer Pseudarthrose ist wohl sicher. Die Verkürzung des linken Beines um 9 cm lässt sich mit Leichtigkeit durch Zug um einige cm wieder ausgleichen. An der Ferse ein 1 Frankstück grosser Dekubitus.

9. VI.: Die seit einigen Wochen angewandte Gewichtsextension war nicht imstande, die Verkürzung vollständig zu beseitigen; von Konsolidation ist nichts wahrzunehmen. Oedem besteht immer noch. Da eine Vereinigung nicht mehr zu erwarten ist, wird zur Operation geschritten: Nach gründlicher Desinfektion wird durch einen ca. 25 cm langen Schnitt durch die stark oedematösen Hautschichten und Muskulatur das obere Fragment blossgelegt. Dasselbe ist abgerundet, zeigt nirgends Knochenneubildung, die Markhöhle durch Narbengewebe geschlossen. Durch die Stichsäge wird von dem sehr harten, dichten Knochen eine Schicht abgetragen und hierauf das untere, tief in die Adduktorengruppe verstekte Fragment aufgesucht; nicht ohne reichliche Muskeldurchtrennung gelingt die Hervorhebelung. Dabei zeigt sich, dass zwischen beiden Enden eine ca. 4 cm dicke Muskelschicht sich eingelagert und eine Adaption der Bruchflächen zur Unmöglichkeit gemacht hatte. Auch dieses isoliert vernarbte Ende wird entsprechend angefrischt, schräg von aussen nach der Mitte des Querschnittes ein Silberdraht durchgezogen, die Weichteilwunde genäht und drainiert und ein Jodoform-Sublimatverband angelegt. Gewichtsextension mit 2 Kilo auf einer Schiene.

30. VI.: Seit der Operation nie Fieber. Heute Drains entfernt, die Nähte schon früher; Sekretion sehr gering.

10. VIII.: Stets reaktionsloser Verlauf. Incisionswunde bis auf eine kleine oberflächliche Granulationsstelle vernarbt. Immer noch, wenn auch deutlich verminderte abnorme Beweglichkeit vorhanden. 1. Gypsverband.

21. IX.: Keine Konsolidation. Immer noch chron. Oedem des Beins. Gypsverband mit Beckengürtel.

5. XI.: Pat. wird mit einem Gypsverband, ohne dass feste Vereinigung eingetreten, auf seinen Wunsch entlassen.

27. V. 84.: Lässt sich wieder ins Spital aufnehmen. Ausgiebige schmerzlose Beweglichkeit an der Pseudarthrosenstelle; Oedem des Beines. Unter Anwendung der Gewichtsextension und Massage wird noch 2 Monate zugewartet, dann aber verweigert Pat. eine 2. Operation und muss daher mit einem Stützapparat, der ihm mit Hülfe 2er Krücken das Gehen erlaubt, ungeheilt entlassen werden.

Nachtrag: Die jetzt nach 4 Jahren vorgenommene Untersuchung ergibt noch bestehende Pseudarthrose mit Zunahme der Verkürzung auf 13 cm; dabei hat sich das untere Fragment so weit ad longit. verschoben, dass es am Collum fem. ausstösst und hier eine Nearthrose zu bilden scheint. Der Mann geht immer noch sehr unbeholfen mit Stütz-

apparat und Krücke, die Verkürzung durch hohen Schuh zum Teil ausgeglichen.

12. Fall. Schneider Marx, 45 J. alt, Sticker, verunglückte am 11. VIII. 85, indem er bei einem Gewitter sich unter eine Holzhütte flüchtete; dieselbe stürzte ein und begrub denselben unter den Brettern. Der rechte Oberschenkel wurde in der Mitte frakturiert, ohne Wundkomplikation. Nach 8 wöchentlicher Gewichtsextension war noch keine Konsolidation eingetreten; zur Beförderung derselben wurde hierauf in Narkose die Friktion der Enden vorgenommen, aber ohne Erfolg; nach weitern 4 Wochen war die Fraktur so beweglich wie zu Anfang. Pat. litt nie an schwächenden Krankheiten, und stammt auch aus gesunder Familie. Am 13. Nov. 85 kommt er zur Aufnahme in's Spital.

Stat. praes.: Ordentlich genährter, übrigens gesunder Mann. Der rechte Oberschenkel erscheint verkürzt; die Verkürzung beträgt 4 cm, und wird verursacht durch die Verschiebung der Fragmente einer Fraktur, die sich etwas unterhalb der Mitte des Femur befindet. Nirgends findet sich daselbst die Andeutung eines Callus; die abnorme Beweglichkeit in ausgiebigem Masse, bei vollkommener Schmerzlosigkeit sprechen für Pseudarthrosenbildung.

23. XI. Operation: Durch einen Hautmuskelschnitt von ca. 20 cm Länge wird am blutleer gemachten Bein die Bruchstelle blossgelegt; das untere Fragment zeigt sich stark nach hinten und oben dislociert, und gelingt die Adaptation erst unter starker Extension, nachdem vom oberen Ende mit der Säge etwas Knochen abgetragen worden. Beide Fragmente waren isoliert vernarbt, ohne Zwischensubstanz, auch ohne Muskelinterposition. Nach Anfrischung des unteren Endes, nach Anlegung der Knochennaht und Vereinigung der Hautwunde und Drainage folgt der gewohnte antiseptische Verband mit Schienenlagerung.

25. XII.: Die ersten Tage tägliches Abendfieber bis höchstens 38,5, seither fieberfrei. Verbandwechsel. Hautnähte und Drains entfernt. Wunde fast vernarbt. Erster Gypsverband.

14. I. 86: Frakturstelle fester geworden. Zweiter Gypsverband.

9. II.: Von der Wunde aus hat sich eine Eiterung mit Senkungsabscess in der Glutealgegend gebildet, der nun incidiert wird. Gewichtsextension.

31. III.: Neuer Abscess an der Trochantergegend. Incision und Drainage.

2. VI.: Incisionswunde vernarbt. Endlich vollkommene Konsolidation.

29. VI.: Nachdem Pat. seit 14 Tagen täglich faradisiert worden und Gehversuche gemacht hat, wird er heute geheilt entlassen. Die Verkürzung um 4 cm deckt ein Schuh mit hoher Sohle.

13. Fall. Bleuler Rudolf, 22 J. alt, Kaufmann, sonst gesund, fiel am 4. Jan. 86 vom Pferde auf die vorgestreckte rechte Hand, wobei der Radius 6 cm oberhalb des Handgelenks quer brach. Die starke Dislokation ad longit. und ad ax. war schwer zu heben. 4 Wochen lang wurde ein Gyps-

verband getragen, dann, weil die Dislokation zum Teil geblieben war, in Narkose das Redressement versucht und nochmals der Gypsverband appliciert. Aber auch nach weiteren 4 Wochen war die Verschiebung noch vorhanden, die solide Vereinigung ausgeblieben, daher Eintritt ins Spital behufs Operation.

10. III. 86 Stat. praes.: Gesund aussehender, kräftiger Mann. Rechter Radius 6 cm oberhalb des Handgelenks deutlich abnorm beweglich; das obere Ende prominiert dorsalwärts stark und ist zugleich nach der Ulna zu gerichtet; Callusbildung fühlt man nicht, doch darf aus der immerhin beschränkten Beweglichkeit auf eine bindegewebige Vereinigung geschlossen werden.

12. III. Operation: Ein Dorso-Radialschnitt legt die Bruchstelle frei; die oben erwähnte Annahme bestätigt sich, indem bei Abwesenheit von Knochen-Neubildung beide Enden durch reichliche Bindegewebssubstanz verbunden sind. Nach Anfrischung der Fragmente mit minimalem Knochenverlust gelingt die Adaptation leicht und zeigt sich keine Neigung zu neuer Dislokation, deshalb wird von einer Knochennaht Umgang genommen. Hautnaht. Jodoform. Gypsverband.

3. IV.: Wunde geheilt, stets reaktionsloser Verlauf. Zweiter Gypsverband. Wird zur poliklinischen Weiterbehandlung entlassen.

6. VI.: Endlich vollkommen feste Konsolidation; Pat. hat die vollkommene Brauchbarkeit der Hand wieder erlangt.

14. Fall. Huber Wilhelm, 44 J. alt, Mühlemacher, sonst stets gesund, geriet am 9. März 87 in das Getriebe eines Rades mit dem linken Arm und zog sich dabei eine quere Fraktur beider Vorderarmknochen zu. Sofortige Ueberführung ins Spital.

10. III. Stat. praes.: Kräftig gebauter, gut genährter Mann mit gesunden inneren Organen. Linker Arm bis über den Rücken stark geschwollen, sugilliert, mit mächtigem Hämatom am Oberarm und Rücken. Zwischen unterem und mittlerem Drittteil beide Unterarmknochen quer frakturiert, keine Wunde. Nach 2 Tagen Anlegen des ersten Gypsverbandes. In der Folgezeit resorbieren sich die Hämatome nur langsam. Am 19. April verlangt Patient, obwohl feste Konsolidation nicht erfolgt ist, gegen den ärztlichen Rat den Austritt. Entgegen den mitgegebenen ärztlichen Vorschriften fing Patient zu Hause gleich an, mit der Hand, von der er den Gypsverband entfernt hatte, leichtere Arbeit zu verrichten. Im Mai wurde statt des Gypsverbandes ein blosser Schienenverband angelegt. 2. Spitalaufenthalt am 14. Juli 87. Nachdem Pat. einen Monat lang in Behandlung eines Quacksalbers gewesen, kommt er wieder hieher. Jetzt zeigt sich deutlich ausgebildete Pseudarthrose, mit Dislokation ad latus et ad axin. am Radius, geringere an der Ulna; die abnormen passiven Bewegungen sind vollkommen schmerzlos. Auf den Vorschlag einer Operation geht Pat. nicht ein und wird daher ungeheilt entlassen.

Nachtrag: Die beim letzten Aufenthalt konstatierte Pseudarthrose besteht gegenwärtig noch, doch ist Pat. laut seiner eigenen Aussage im Stande, auf seinem Beruf zu arbeiten, seit ihm ein Arzt in Zürich einen mit Riemen versehenen derben Wasserglasverband zum Abnehmen angefertigt hatte.

Untersuchen wir nun vorliegendes Material bezüglich seines Sitzes, so ergibt sich folgendes:

Diaphyse	des Femur	2 Fälle
„	der Tibia	4 „
„	des Humerus	3 „
„	des Antibrachius	2 „
„	des Radius	3 „

Allgemeine Schlüsse für eine Prädilektionsstelle der Pseudarthrose aus diesem Ergebnis ziehen zu wollen, wäre selbstredend falsch, und müssen wir diese Frage grösseren Statistiken zur Beantwortung überlassen, wie das bereits von Bruns [1]) geschehen ist.

Bei der Verteilung auf beide Körperhälften fallen 6 der linken, 8 der rechten zu. 3 Fälle betreffen Frauen, 11 Männer, ein Verhältnis, wie es die Verteilung der frischen Frakturen auf das Geschlecht voraussehen lässt.

Rücksichtlich des Lebensalters haben wir folgendes Resultat:

0—15	Jahre	0 Fälle	41—50	Jahre	5 Fälle
16—30	„	6 „	51—60	„	2 „
31—40	„	0 „	61—70	„	1 „
			71—90	„	0 „

Es ist hiernach unschwer zu erkennen, dass den Frakturen des Kindes- und Greisenalters eine geringere Disposition zur Pseudarthrosenbildung zukommt, als den mittleren Altersstufen, ein Vorkommnis, das Bruns' Statistik vollauf bestätigt, indem aus ihr hervorgeht, dass die von ihm gefundene geringe Zahl nicht proportional ist der Frakturenzahl in jenem Alter.

Mit der Frage nach den Ursachen der Pseudarthrosenbildung in unseren Fällen berühren wir jenes Kapitel in der Kenntnis der unvereinigten Frakturen, welches auch heutzutage noch vielfach unaufgeklärt und dunkel ist, indem in ihm Momente eine Rolle spielen, die wir in den einen Fällen als Hauptursache ansprechen müssen, während in anderen Fällen trotz ihrer Gegenwart eine ungehinderte oder höchstens etwas verzögerte Heilung zu Stande kommt, so dass wir von den bekannten Ursachen nur wenigen eine allgemeine, vielen

1) Bruns l. c. pag. 560.

dagegen bloss individuelle Bedeutung zuschreiben dürfen. Wenn wir unsere Fälle vorerst darauf prüfen, ob irgend welche allgemein konstitutionelle Leiden, die entweder zur Zeit der Verletzung bestanden, oder während der Frakturheilung sich hinzugesellten, die mangelnde Vereinigung verursachten, so dürfen wir dies wohl in den meisten Fällen ausschliessen. Denn sämtliche Patienten, aus gesunder Familie stammend, waren im übrigen gesund, mitten in ihrer gewohnten Thätigkeit vom Unfall betroffen worden (jene chronische Bronchitis bei Pat. 11 ist wohl doch nicht so bedeutend gewesen, um als schwächendes Moment angeführt werden zu können, ging doch der Mann ja seiner strengen Arbeit im Freien trotzdem nach); sie machten auch nicht bei Aufnahme des Status den Eindruck schwächlicher Menschen; fast alle präsentierten sich als gut gebaut, von guter oder doch ordentlicher Ernährung, sämtliche mit gesunden inneren Organen. Anders allerdings verhält es sich mit Fall 3. Die Verletzung bedingte einen nicht unbeträchtlichen Blutverlust, Pat. erschien blass bei der Aufnahme, ich glaube daher, dass dieses Moment im Verein mit den hartnäckigen und sehr schwächenden Diarrhoeen während der Heilungszeit sehr wohl als wichtige Ursache angesehen werden darf. Dass bei der Pat. 9, welche sich ihre Humerusfraktur durch einen epileptischen Anfall zugezogen hatte, der Epilepsie wohl kaum eine Schuld an der Pseudarthrose beizulegen ist, ist wohl daraus zu entnehmen, dass während der 13wöchentlichen ärztlichen Behandlung ausserhalb des Spitals nur drei Anfälle auftraten, und zwar laut ärztlichem Attest in der Weise, dass eine Refraktur auszuschliessen ist (dass übrigens Epilepsie Pseudarthrosenbildung zur Folge haben kann, beweist das Beispiel von de Leuw [1]).

Auch während der Krankheitsdauer lassen sich nicht, ausser wie schon erwähnt in Fall 3, Störungen des Allgemeinbefindens solcher Art nachweisen, dass man ihnen auch nur ein disponierendes ätiologisches Moment einräumen dürfte; Patient 4 hat zwar gleich zu Beginn des Spitalaufenthaltes eine croupöse Pneumonie durchgemacht, die aber rasch unter relativ mässigem Fieber und ohne Residuen wieder zurückging. Auch von den Patienten, die mit ausgebildeter Pseudarthrose ins Spital kamen, sind weder anamnestisch noch bei der Aufnahme Anzeichen vorhanden, welche ein gestörtes Allgemeinbefinden nach dem Unfall annehmen liessen.

1) Gurlt l. c. pag. 621.

Von Syphilis, welche namentlich in ihren Spätformen als häufige Ursache für das Ausbleiben der Konsolidation betrachtet wird, kann in keinem unserer Fälle die Rede sein; auch Tuberkulose, Krebs, schwächende Infektionskrankheiten wie Typhus u. s. w. sind auszuschliessen. Auch Gravidität, wofür mehrere Beispiele in der Litteratur vorhanden, war bei keiner der 3 Frauen vorhanden.

Untersuchen wir nun weiterhin, ob gewisse Verhältnisse an Ort und Stelle der Fraktur die Pseudarthrosenbildung erklären können.

Bei Fall 1 lässt sich bei näherer Prüfung eigentlich gar kein triftiger Grund für die Nichtvereinigung eruieren: die Fraktur ist ohne schwere Gewalteinwirkung entstanden; die Hämatombildung ist nur eine geringe; Pat. kommt sofort in Spitalbehandlung, die letztere besteht wie gewöhnlich in solchen Fällen, aus einem die anstossenden Gelenke einschliessenden Gypsverband; bei der Operation lassen sich keine eingeklemmten Weichteile nachweisen; dagegen hat stets eine Neigung des unteren Fragmentes zu Dislokation ad latus bestanden, man darf daher wohl letzteres Vorkommnis als prädisponierendes Moment ansehen.

Zu ähnlichem Resultate kommen wir in Fall 2, wo wir an jedem Unterschenkel eine Fraktur haben, die beide gleichzeitig durch die nämliche direkte Gewalteinwirkung entstanden sind. Der subkutane Bruch links heilt in der gewöhnlichen Zeit, die rechte Durchstechungsfraktur artet in Pseudarthrose aus, obgleich die Wunde unterm Jodoformschorf- und Gypsverband völlig aseptisch geheilt war. Bei Abwesenheit aller übrigen lokalen wie allgemeinen Ursachen muss hier unzweifelhaft die schräge Beschaffenheit der Bruchlinie und die dadurch bewirkte Dislokation ad longit. der Vereinigung hemmend entgegengetreten sein; der Beweis hiefür liegt auch darin, dass erst die zweite Dieffenbach'sche Operation, als mit ihr die Nagelung der Fragmente durch die Stifte verbunden worden, Heilung brachte.

In Fall 3 fragt es sich vorerst, ob die bei der komplizierten Radiusfraktur nötig gewordene Unterbindung der Art. radialis durch Verminderung der Blutzufuhr irgendwelchen hemmenden Einfluss auf die Konsolidation hätte ausüben können? ich glaube kaum, wenn man bedenkt, wie rasch sich jedenfalls bei dem reichlichen Anastomosennetz zwischen Art. radialis und ulnaris ein genügender Collateralkreislauf ausgebildet haben wird. Wenn man weiterhin sich daran erinnert, dass nach der Zusammenstellung von Bruns über

die Fälle der Komplikation einer Fraktur mit traumatischem Aneurysma [1]) der Hauptarterienstämme in der Mehrzahl der Fälle nach der Unterbindung die Konsolidation ungestört vor sich ging, und dass auch Tierexperimente von Brodie, in dieser Richtung angestellt, die vorhin erwähnten klinischen Erfahrungen stützten, so darf man hier wohl kaum bloss bei der Unterbindung der Radialis und nicht der Art. brachialis an einen wesentlichen Einfluss seitens der Cirkulation denken. Viel wichtigerer Einfluss dagegen ist der beständigen Neigung der Radiusfragmente zur Dislokation beizulegen, welcher noch durch die Unmöglichkeit, einen Kontensivverband anzulegen, Vorschub geleistet wurde, und welche auch, wie die Operation später zeigte, zur dauernden Interposition eines Muskelbündels geführt hatte. Dass ausser diesem letzten Moment, das allerdings für sich allein schon Pseudarthrosenbildung am Radius bewirken konnte, den schwächenden Diarrhoen und der in der 5. und 6. Krankheitswoche auftretenden profusen Eiterung an der Frakturstelle Schuld beizulegen ist, beweist das Verhalten des Ulnarbruches, welcher, trotz fehlender Dislokation und Muskelinterposition, bei guter Anpassung der Bruchflächen, in straffe bindegewebige Pseudarthrose ausgeartet war.

In Fall 4 hat jedenfalls die durch Splitterung bewirkte Diastase der Bruchenden, welche noch durch den ungünstigen Sitz in der unteren Hälfte des Oberarms infolge der Schwere des unteren Fragmentes eher verstärkt wurde, die Bildung der Pseudarthrose sehr begünstigt; auch ist wohl die etwas unsichere Immobilisierung, welche wegen der Behandlung der sehr ausgedehnten Weichteilverletzungen erst eine Reihe von Wochen nach der Verletzung durch Kontentivverbände bewerkstelligt werden konnte, von etwelchem Nachteil gewesen.

Auch in Fall 5 lässt sich ein absolutes Hindernis nicht eruieren; prädisponierend mag der Schrägbruch und das Absprengen eines Splitters aus der vorderen Tibiakante durch Begünstigung der Dislokation gewirkt haben; aber andere lokale Ursachen, wie Eiterung der Wunde, fehlerhafte Behandlung der Fraktur u. s. w. fehlen vollständig.

Anders verhält es sich mit Fall 6. Hier kommt einmal in Betracht die nicht unbeträchtliche Splitterung des Unterschenkelknochens durch den Schrotschuss; aber ein wichtiges

1) Bruns l. c. pag. 424.

Moment ist es meiner Meinung nach in diesem Falle deshalb nicht, weil bereits die Konsolidation ordentlich vorgeschritten war, als das Erysipel den bis dahin normalen Heilverlauf störte, wenigstens wird zu jenem Zeitpunkt die Vereinigung bereits als eine „noch nicht absolut feste" bezeichnet. Den Hauptgrund, warum trotzdem eine Pseudarthrose sich bildete, sehe ich in dem mit nicht unbedeutendem Fieber einhergehenden Wunderysipel, das zweifelsohne seinen Ausgang von der noch nicht vollständig überhäuteten Wunde genommen. Es befiel das ganze Bein und hinterlies profuse Eiterung am Fuss und Oberschenkel. Die den Callus resorbierende Wirkung der Wundkrankheit zeigt sich klar, indem nach Ablauf des Processes die Fraktur wieder deutlich beweglich wurde und so blieb. Dass Erysipel mitunter zur Verhinderung der Konsolidation führen kann, gibt auch Bruns im Verein mit Callender zu, doch hält er es im Vergleich zu der Häufigkeit der Wundrose doch für einen recht seltenen Ausgang. Gurlt meint, dass unter den accidentellen Wundkrankheiten gerade das Erysipel Neigung zur Verzögerung der Konsolidation habe, und führt dafür 6 Beispiele in seiner Lehre die unvereinigten Frakturen an (unter unserem Frakturenmaterial fand sich auch eine Spontanfraktur infolge Carcinose des Femur, die aber trotz darüberhingehenden Erysipels in gewöhnlicher Zeit heilte) [1]).

Fall 7 legt uns den Grund für die Nichtvereinigung der Radiusfraktur sogleich nahe, indem die mangelhafte Immobilisierung (der Gypsverband gestattete dem Kranken Pro- und Supinationsbewegung der Hand) Dislokation und damit die Interposition von Weichteilen, wie dies die Operation zeigte, zu Wege bringen konnte.

Ungenügende Retention der Fragmente ist gewiss auch in Fall 8 das begünstigende ätiologische Moment, denn während der ganzen vierteljährlichen Behandlung bestand der fixierende Verband bloss aus Binden mit Schieneneinlage, ein Verfahren, das der Immobilisierung durch Gyps gewiss bedeutend nachsteht.

Die gleiche Ursache müssen wir für Fall 9 und 10 annehmen; im ersten Fall wird allerdings der Gypsverband angewendet, derselbe schliesst aber laut ärztlichem Bericht nicht das anstossende Schultergelenk ein, was ja in Anbetracht des sehr kurzen oberen Fragmentes der Humerusfraktur doppelt nötig gewesen wäre, son-

1) Vergl. Dissertation Lenzinger: Metastasen von Krebs in den Knochen.

dern reicht nur bis zur Achselhöhle. Dass die vorhandene Epilepsie in diesem Fall nicht von Wirkung sein konnte, habe ich oben schon erwähnt.

Wie aber mitunter trotz vollkommen richtiger Behandlung Pseudarthrose sich ausbilden kann, indem bei dem Schrägbruche des Femur sich eben immer wieder Dislokation einstellte, beweist Fall 11, wo sich dabei eine Muskelschicht in die Bruchspalte interponiert hatte. Wenn nach Beseitigung dieses Hindernisses dennoch die Heilung ausblieb, so dürfte man dies vielleicht auf Rechnung des lange bestehenden chronischen Oedems des Beines schieben, welches hemmend auf eine rege Cirkulation wirken musste. Es wäre dies somit eine Bestätigung der Ansicht von Callender, dass chronisches Oedem ein Zeichen sei, dass Verzögerung der Konsolidation sicher zu erwarten wäre; auch Bruns gibt an, bei seiner Statistik einige Fälle von verzögerter Konsolidation getroffen zu haben, bei denen ein chronisches Oedem der betreffenden Extremität erwähnt war.

Auch bei der Femurfraktur in Fall 12 ist wohl die sehr schräge Beschaffenheit der Bruchfläche mit der erheblichen Verschiebung der Fragmente (jedoch ohne Muskelinterposition) Schuld an der Pseudarthrose, während die nachträgliche Eiterung in der Umgebung des resecierten Bruches wohl ohne Zweifel die Verzögerung der Heilung bewirkt hat.

Die jeder korrekten Behandlung trotzende hartnäckige Dislokation der Radiusfragmente in Fall 13 verschuldete gleichfalls die ausbleibende Konsolidation, während in Fall 14 endlich das eigensinnige Verhalten des Kranken, der zu früh ausgiebige Bewegungen mit der Hand ausführte, und der Mangel einer regelmässigen ärztlichen Kontrolle die Radiuspseudarthrose herbeiführte.

Das Resumé vorliegender Erörterungen würde sich ungefähr in folgender Weise gruppieren lassen (s. Tab. folgende Seite).

Demnach käme in unseren Fällen den lokalen Ursachen die weitaus grösste Bedeutung in der Bildung der Pseudarthrosen zu.

Bezüglich der Diagnose unserer unvereinigt gebliebenen Frakturen lässt sich sagen, dass dieselbe wohl in allen Fällen auch vor der Operation mit ziemlicher Sicherheit gestellt, und bloss verzögerte Konsolidation ausgeschlossen werden konnte. Die abnorme Beweglichkeit war stets vorhanden und zwar meist sehr ausgiebig, blosses Federn der Bruchstelle zeigte sich nie. Die Folge davon

Nr.		Allgemeine Ursachen	Lokale Ursachen: Dislokation	Muskelinterpos.	Mangelh. Behandlg.	Zufällige Affektion
1	Pseud. tib. e fr. subc. obl.	—	ad long.	—	—	—
2.	„ tib. e. fr. compl. obl.	—	ad long.	—	—	—
3.	„ antibr. e fr. cpl. obl.	Blutverl. Diarrhoen	ad long.	1	—	prof. Eiterung
4.	„ hum. e. fr. cpl. com.	—	Diastase	—	1	—
5.	„ tib. e. fr. compl. com.	—	ad long.	—	—	—
6.	„ tib. e. fr. compl. com.	—	Diastase	—	—	Erysip. phlegm.
7.	„ rad. e. fr. subc. obl.	—	ad long. axin.	1	1	—
8.	„ rad. e. fr. compl. obl.	—	ad. lat.	—	1	—
9.	„ hum. e. fr. subc. transv.	—	ad latus	—	1	—
10.	„ hum. e. fr. cpl. transv.	—	ad axin.	—	1	—
11.	„ fem. e. fr. subc. obl.	—	ad long.	1	—	chron. Oed
12	„ fem. e. fr. subc. obl.	—	ad long.	—	—	—
13.	„ rad. e. fr. subc. transv.	—	ad long.	—	—	—
14.	„ rad. e. fr. subc. transv.	—	ad lat. axin.	—	1	—

war Gebrauchsunfähigkeit der betreffenden Extremität. Callusbildung fühlte man 9mal gar nicht, in 5 Fällen dagegen war eine bindegewebige Vereinigung teils direkt zu palpieren, teils aus der Art der Beweglichkeit zu erschliessen. Knochen-Neubildung war in keinem Falle zu konstatieren.

Die passiven Bewegungen waren fast durchweg schmerzlos, nur in zwei Fällen bestand geringe Druckempfindlichkeit der Bruchstelle. In Fall 1 gab die Hyperämie des Knochens und des Periosts, als Zeichen der noch nicht vollständig erloschenen Regenerationsfähigkeit, wohl den Grund dafür ab; in Fall 7 ist die Druckempfindlichkeit der Frakturgegend leicht daraus erklärlich, dass Pat. eine Kontusion der Pseudarthrosenstelle sich unmittelbar vor Spitalaufnahme zugezogen hatte, wobei ausser der Schmerzhaftigkeit auf Druck, noch andere Zeichen der Kontusion, die Schwellung und Verfärbung der Haut vorhanden waren.

Aus der Zeit des Bestehens der Fraktur einen sicheren Schluss auf Pseudarthrosenbildung zu ziehen, war auch in unseren Fällen nicht zulässig, denn 6 Fälle waren schon innerhalb der ersten 6 Monate, von dem Tage des Entstehens der Fraktur an gerechnet, zur Ausbildung gelangt (Fall 13 schon nach 9½ Wochen), 7 Fälle zwischen 7—11¼ Monaten; über Fall 7, der erst nach 2½ Jahren zur Behandlung kam, lässt sich über die Zeit der Ausbildung nichts

Sicheres angeben. Die Diagnose fand dann in 11 Fällen ihre Bestätigung durch die Operation (bei den beiden anderen noch resistierenden Fällen gestattete das therapeutische Verfahren keinen Einblick in die anatomischen Verhältnisse an der Pseudarthrosenstelle, da in einem Falle unblutig vorgegangen, im anderen einfach Nägel durch die Haut durchgeschlagen worden waren, ohne die Bruchstelle vollständig blosszulegen). Dabei zeigte sich, dass in 8 Fällen eine isolierte Vernarbung der Bruchenden eingetreten war; in den 3 anderen bestand eine bloss fibröse Vereinigung; Nearthrosenbildung fand sich in keinem Falle. —

Bevor ich mich einer eingehenden Betrachtung unserer Heilverfahren zuwende, möchte ich noch in Kurzem die Geschichte der Pseudarthrosentherapie überhaupt vorführen. Die Mittel und Wege, unvereinigte Frakturen zur Vereinigung zu bringen, mussten entsprechend dem verschiedenen Charakter derselben, auch mannigfaltige sein, von den unschuldigen spirituösen Einreibungen bis zu radikalen operativen Eingriffen; alle aber tendieren dahin, die mangelhafte oder vollkommen erloschene Regenerationsfähigkeit der Gewebe an der Bruchstelle anzufachen und Konsolidation herbeizuführen.

Neben der Anwendung einer Lokaltherapie tauchten hin und wieder Versuche auf, durch Darreichung innerer Medikamente die Knochenbildung zu erzielen, so durch reichliche Gaben von phosphorsauren und kohlensauren Kalkpräparaten, aber der Erfolg blieb aus. Das gleiche Schicksal hatte auch die Verabreichung von kleinen Phosphorgaben, zu welchem Versuche man durch die Tierexperimente von Wegner zu Anfang dieses Decenniums veranlasst wurde, bei welchen auf die Zufuhr von Phosphor ossificierende Ostitis an den Knochen entstanden war.

Dass in der lokalen Therapie die vorantiseptische Zeit darauf angewiesen war, unblutige Methoden zu erfinden und zu kultivieren, wenn sie den üblen Folgen der Wundkrankheiten aus dem Wege gehen wollte, ist leicht begreiflich, während umgekehrt die Neuzeit, Dank der verbesserten Operationstechnik und den Segnungen der antiseptischen Wundbehandlung, die operativen Radikalverfahren ungescheut anwenden durfte. Wie gefürchtet die Anwendung der letzteren in den 70iger Jahren z. B. noch war, zeigt der Rat, den Hamilton[1]) in der Lehre von den unvereinigten Frakturen gibt, die Resektion der Knochenenden nur als äusserstes und letztes Mittel

1) Hamilton. Knochenbrüche und Verrenkungen 1877.

in Anwendung zu ziehen, im Falle eines ausbleibenden Erfolges von einer Wiederhohlung abzustehen, und eher Stützapparate oder Amputation des Gliedes vorzuziehen.

Unter den unblutigen Verfahren fand die Applikation verschiedener reizender Substanzen auf die Haut in früherer Zeit häufige Anwendung, teils als spirituöse Einreibungen, teils als Vesikantien oder Kauterien. Von all diesen Substanzen hat sich allein die Tinctura jodi bis auf die Gegenwart behauptet. Von Buchanan 1825 zum erstenmal angewendet, fand und findet sie heute noch mitunter erfolgreiche Anwendung namentlich in Fällen von einfach verzögerter Konsolidation.

Von Ollier, Brodie und Stanley wurde vielfach geübt die dauernde Immobilisierung der Extremität, bei Neigung zur Dislokation zweckmässig verbunden mit der Applikation von Pelotten, die das dislocierte Ende an Ort und Stelle zu fixieren suchten.

Ein sehr altes, schon Celsus bekannte Verfahren ist die Exasperation der Bruchflächen, d. h. das Reiben derselben gegen einander, wobei die Bindegewebsschichten über den Flächen gequetscht und zerrissen werden. Das Reiben muss jeden Tag wiederholt werden, bis anhaltender Schmerz und Schwellung der Bruchgegend die eingetretene Reaktion anzeigten.

Aehnlich wie die manelle, wirkt die automatische Friktion beim Gehen, das sog. „Heilgehen", selbstverständlich nur bei Pseudarthrosen der unteren Extremität anwendbar. Schon 1770 von White empfohlen, wurde diese Methode im Jahre 1848 von Smith in Philadelphia angewendet. Die günstigen Erfolge des letzteren Verfahrens sind zum Teil wohl auch darin begründet, dass durch die häufige Bewegung des Beines die Cirkulationsverhältnisse günstigere werden und damit der Ernährungszustand besser sich gestaltet. Die subkutane Zerreissung der bindegewebigen Zwischensubstanz fand zu Anfang dieses Jahrhunderts nur wenig Anhänger, doch wurde sie von Gurlt und in der modernen Zeit von P. Bruns warm empfohlen. Eine straffe bindegewebige Vereinigung vorausgesetzt, ist die Ausführung so, dass die Enden manuell gegeneinander geknickt werden, die Friktion der Flächen nach der Zerreissung angewendet und ein Kontentivverband angelegt wird.

In neuerer Zeit sind mehrere Verfahren aufgetaucht, welche alle dahin gehen, die Regeneration durch Anwendung der lokalisierten Hyperämie an der Bruchstelle anzuregen. Die

ersten dahinzielenden Versuche machte Dumreicher im Jahre 1875, indem er, durch zweckmässig angelegte Bindentouren und durch die letzteren fixierte Keile ober- und unterhalb der Bruchstelle den Rückfluss des Blutes in dieser Gegend hinderte. Die Schwierigkeit im richtigen Abmessen der nötigen Stauung, und das Umständliche des Verfahrens haben ihm nur wenig Freunde erworben; Bruns kann bis zum Jahre 1886 nur 5 so behandelte Fälle aufweisen, die sämtlich nur bei verzögerter Konsolidation angewendet werden; aus der neuesten Litteratur fand ich keinen.

Aehnlich verfuhren auch Thomas und Jones, welche der elastischen Umschnürung die täglich zu wiederholende Perkussion der Bruchstelle mit einem kleinen Hammer vorausschickten. Beide Autoren haben günstige Resultate erhalten. In neuester Zeit suchte Helferich[1]) das obige Prinzip in einem einfachen Verfahren zum Ausdruck zu bringen. Er erzeugt die nötige Hyperämie durch das Umlegen einer Gummibinde, welche, mit einigen Stunden des Tages angefangen, zuletzt Tag und Nacht liegen gelassen werden soll. Eintretendem Stauungsödem begegnet Helferich durch Einwickeln des peripheren Teiles mit Flanellbinden. Der Erfinder erwartet von seinem Mittel nicht, dass es vollkommen erloschene Regeneration wieder anzufachen im Stande wäre, sondern will es angewendet wissen in Fällen einfach verzögerter Konsolidation, und als Adjuvans bei irgend einem operativen Eingriff. Als Beleg für letztere Indikation führt er vier Pseudarthrosen an, welche, operiert in Verbindung mit diesem Verfahren, geheilt wurden.

Die folgenden Heilverfahren lassen sich sämtlich als Uebergang zu den eigentlich operativen auffassen. Sie beruhen alle darauf, dass durch die Haut hindurch, ohne Blosslegung der Pseudarthrosenstelle, thermische, chemische, mechanische und elektrische Reize auf dieselbe appliciert werden, welche die gewünschte Knochenbildung bewirken sollten.

Die Elektropunktur, d. h. das Einstechen zweier mit einer Batterie in Verbindung stehender Nadeln zwischen die Bruchflächen, wurde anfangs dieses Jahrhunderts von Amerika aus empfohlen, fand aber in Europa bis heute nur wenig Nachahmung, wegen seines unsicheren Erfolges. Neuerdings wird es von Frankreich aus, von Le Fort[2]), empfohlen.

1) Helferich. „Ueber künstliche Vermehrung der Knochen-Neubildung". Archiv für klin. Chirurgie. 1888. Bd. 36, pag. 872.

2) Le Fort. Pseudarthr. du fémur et de l'humerus. Traitement par l'électrolyse. Centralbl. für Chirurgie. 1888. Referat.

Noch weniger angewendet, jetzt fast vollständig verlassen, ist die Ignipunktur, das Einstechen eines Thermokauters zwischen die Bruchenden.

Grössere Beachtung findet dagegen die Acupunktur, das Einführen von Stahlnadeln in die Zwischensubstanz. Malgaigne empfahl das Verfahren zum erstenmal im Jahre 1837; doch hielt Gurlt dasselbe, abgesehen von seiner ausschliesslichen Anwendung bei schlaffer Zwischensubstanz wegen der Unsicherheit der Wirkung und den leicht eintretenden pyämischen Erscheinungen für nicht sehr empfehlenswert. Letztere Komplikation lässt sich aber heutzutage mit Hilfe der Antisepsis jedenfalls vollständig vermeiden; der dadurch verminderten Reizintensität sucht man durch das Liegenlassen der vernickelten oder vergoldeten Stahlnägel während mehrerer Wochen zu begegnen.

Grosses Ansehen genoss namentlich in Amerika das von Brainard zuerst empfohlene Mittel der subkutanen Perforation der Bruchenden, d. h. der Einführung eines stiletartigen, von Brainard dazu konstruierten Perforatoriums in die Enden. Hamilton empfiehlt das Verfahren warm. Nur wenig Anwendung fand die Methode der subkutanen Scarifikation der Bruchflächen, wobei mit Hilfe eines Messers durch die Haut eingestochen, die allfällige Zwischensubstanz durchtrennt und die fibröse Vernarbung der Flächen bestmöglichst abgeschabt wird.

Eines der gebräuchlichsten Verfahren der vorantiseptischen Zeit sowohl im Lande des Erfinders, in Amerika, wie auch in Europa war die Anlegung eines Setaceum, d. h., es wurde ein Seidenfaden, Baumwollfaden oder ein Charpiestreifen durch die Zwischensubstanz durchgezogen und je nach der Stärke der darauffolgenden entzündlichen Reaktion kürzere oder längere Zeit liegen gelassen. Die Methode wurde von Physick im Jahre 1802 zum erstenmal in Anwendung gebracht, erwies sich jedoch in der Folgezeit als ein Mittel, bei dem am häufigsten schwere Wundkomplikationen und deren Folgezustände sich einstellten [1]).

Schliesslich möchte ich noch kurz die teils auf reiner Empirie, teils auf Tierexperimenten begründeten Versuche erwähnen, durch Injektion reizender Flüssigkeiten in die Pseudarthrosengegend Konsolidation herbeizuführen. Hiezu wurde in älterer Zeit Portwein, Eichenrindenextrakt und Aehnliches verwendet. In neuerer

1) Siehe Gurlt's therapeut. Statistik in seiner Lehre der Knochenbrüche.

Zeit versuchte man, neben Jodtinktur und Carbolsäure, auch Injektionen von Milchsäure. Man war hiezu veranlasst worden durch die Tierexperimente von Bidder und Vogt Ende der 70iger Jahre, welche Autoren bei solchen Injektionen in der Nähe von Knochen an diesen und ihrem Markkanal reichliche Knochen-Neubildung sahen.

Was nun unsere modernen Heilmethoden der Pseudarthrosen betrifft, so dominieren unter ihnen die operativen Verfahren entschieden am meisten und zwar aus leicht begreiflichem Grunde: schafft doch die Antisepsis mit grosser Sicherheit uns Gewähr für einen unkomplizierten Wundverlauf! In sehr häufigem Gebrauch, zum Teil noch in der Zeit vor Lister, steht die Operation nach Dieffenbach. Letzterer hatte, veranlasst durch Tierexperimente über künstliche Ostitis zum Teil nach eigenen Untersuchungen, zum Teil nach denjenigen von Flourens, Troja, Miescher u. A., zum erstenmal im Jahre 1846 am Menschen bei einer Pseudarthrose durch Einlegen von Fremdkörpern in den Knochen Osteophytbildung zu erzeugen versucht. Er wählte dazu Elfenbeinstäbchen, die er, nach vorausgegangener Durchbohrung der Knochenenden, in letztere eintrieb und etwas über dem Knochen vorstehen liess. Je nach der Stärke der Reaktion liess er die Stäbchen verschieden lange Zeit liegen. Das typische Dieffenbach'sche Verfahren erfuhr nun im Laufe der Zeit verschiedene Modifikationen: Bowmann und Bidder brachen die Stifte glatt am Knochenniveau ab und liessen sie im Knochen einheilen. In zweckmässiger Weise wurde ferner bei Schrägbrüchen, namentlich durch Durchschlagen der Stifte durch beide Fragmente eine Fixation derselben erzielt.

Statt der Elfenbeinstifte wurde anderes Material genommen: Senn empfahl aseptische Knochenstifte, Nussbaum schlug vernickelte Bretternägel ein, Reyher Stahlstifte, Bruns einen Doppelnagel, womit er zugleich beide Fragmente fixiert. Langenbeck bediente sich schon 1855 versilberter Stahlschrauben. Der Vorteil der letzteren mag darin liegen, dass der Operateur dabei nicht vorzubohren braucht.

Was nun das Schicksal der Elfenbeinstifte anbetrifft, so erwies sich dasselbe als ein verschiedenes; bei stärkerer Eiterung fanden sich dieselben je nach der Dauer des Liegenbleibens mehr oder weniger lebhaft arrodiert, stellenweise ganz resorbiert, bei nur geringer oder ganz fehlender Reaktion blieben die Stifte ganz glatt und unversehrt; es kommt demnach dem umgebenden Gewebe nur im Zustande der Entzündung die Fähigkeit zu, Knochen-

salze zu resorbieren. Die eingehendsten histologischen Untersuchungen darüber verdanken wir Bidder, Bestätigung fanden sie später durch Riedinger.

Das weitere, heutzutage so häufig geübte, in der vorantiseptischen Zeit so sehr gefürchtete Verfahren ist die Radikaloperation der Resektion der Bruchenden. Zum erstenmal im Jahre 1760 in Amerika von White ausgeführt, konnte sie sich wegen ihrer Gefährlichkeit aus schon mehrfach erwähnten Gründen nur schwierig Anklang verschaffen; mit der Einbürgerung der Antisepsis aber wurde die Resektion in allen ausgesprochenen Fällen von Pseudarthrosen zu einer der häufigsten Methoden. Die Ausführung der Operation sei kurz dargestellt: durch einen genügend langen Haut- und Weichteilschnitt an einer Stelle, wo die Knochen nahe der Oberfläche liegen und wichtigere Nerven und Gefässe das Terrain nicht kreuzen, werden die Fragmentenden blossgelegt, etwaige interponierte Weichteile beseitigt, die bindegewebige Zwischensubstanz, wenn vorhanden, durchtrennt, das Periost auf eine kurze Strecke an beiden Enden zurückgeschoben und hierauf mit Hilfe der Säge eine nur dünne Knochenlamelle abgetragen. Die Anfrischung geschieht je nach der Form der Bruchflächen; die neue Bruchlinie verläuft daher bald quer, bald schräg, bald auch, nach Volkmann's Vorgang treppenförmig; bei nicht atropischen, umfangreichen Bruchenden kann, da die Adaptation dabei eine recht gute wird, nach dem Vorschlage von Barwells, Mathien, und in neuester Zeit von P. Berger die keilförmige Anfrischung in Frage kommen. Der Anfrischung kann, zur Unterstützung der Immobilisation die direkte Fixation durch Knochennaht oder Stifte folgen. Schliessung der Hautwunde, antiseptischer Verband, Schienenlagerung, oder, wenn die Wundverhältnisse es gestatten, Gypsverband.

Die unmittelbare Retention der Bruchenden kann ausser der Knochennaht, der ältesten Methode, noch durch verschiedene Mittel bewirkt werden: so durch Elfenbeinstifte, Schrauben, Metallnägel. Von Heine wurde hiefür eine besondere Knochenklammer angegeben, die in den Verband mit eingeschlossen wird, was immerhin den Nachteil eines voluminösen Fremdkörpers in der Wunde hat.

Von Heine, Volkmann, Bardenheuer, Bruns und Socin, in neuester Zeit auch von Bircher[1]) wurden mit Erfolg

1) Archiv für klin. Chirurgie 86. Bd. 34. H. 2. „Eine neue Methode unmittelbarer Retentionen bei Frakturen der Röhrenknochen".

Elfenbeinstifte der Länge nach eingelegt, nachdem vorher die Markhöhle eröffnet worden, falls der Sägeschnitt dieselbe nicht von vornherein eröffnet hatte.

Die Einkeilung eines Fragmentes in die Markhöhle des anderen wurde zuerst von Roux in den 30iger Jahren zur Anwendung gebracht, später von Langenbeck, Hamilton u. A. wiederholt; die Methode wurde nicht oft angewendet, und unter den wenigen Fällen konnte Bruns nur einen geheilten verzeichnen.

Die Bestrebungen auf dem Gebiete der Knochentransplantation gehören der Neuzeit an. Wolff hat 1864 zum erstenmal Tierexperimente, wenn auch erfolglose, darüber angestellt. Nussbaum versuchte dann in den 70iger Jahren in ähnlicher Weise eine Pseudarthrose zur Heilung zu bringen, indem er eine mit dem oberen Fragment noch zusammenhängende abgemeisselte Knochenlamelle in den Defekt zwischen beide Enden hineinplazierte. Vorher waren letztere durch eingeschlagene Stifte in den Zustand lebhafterer Reizung versetzt worden. Mac Ewen versuchte weiterhin durch kleine Knochenstückchen aus Knochen und Periost bestehend, und in den Defekt einer Totalnekrose der Tibia hineingebettet, von diesen aus Knochen-Neubildung zu erzielen. Volkmann brachte einen frischen Knochensplitter zwischen die Enden und in die Markhöhlen derselben bei einer Oberschenkelpseudarthrose. Es frägt sich aber, ob der günstige Erfolg der beiden letzteren Autoren auf wirkliche Knochen-Neubildung von den transplantierten Stücken aus zu beziehen sei, oder ob nicht eher dieselben als reine Fremdkörper Regeneration angefacht haben.

Sehen wir uns nun nach den Behandlungsmethoden unserer Fälle um, so kamen von den unblutigen nur wenige zur Anwendung; von medikamentöser Behandlung war ganz abgesehen, dagegen wurden die mechanisch wirkenden Mittel ab und zu in Betracht gezogen: Einmal wurde die subkutane Zerreissung der straffen Zwischensubstanz ausgeführt (Fall 10) und zwar mit Erfolg; Heilung trat nach 1½ Monaten ein. In Fall 13 war sie vom Arzte draussen ohne Erfolg angewendet worden. In Fall 1 wurde die manuelle Friktion nur einmal angewendet, der Erfolg blieb aus; Fall 9 und 12 waren vom Arzte draussen mehrmals so behandelt worden mit gleich negativem Erfolg. Die Humeruspseudarthrose in Fall 9 wurde im Spital durch 7wöchentliche per-

manente Fixation mit Gypsverband behandelt, es musste doch operiert werden. Ebenso suchte man in Fall 11 durch mehrwöchentliche Extension des Oberschenkels Heilung zu erzielen, der Erfolg war auch gleich Null. In Fall 2 war Pat. 4 Wochen vor der Operation mit Verband herumgegangen, hatte man also die automatische Friktion ausführen lassen, es half nichts.

Von den operativen Methoden wurde 2mal das Malgaigne'sche Verfahren der Einführung von Nägeln in den bindegewebigen Callus angewandt (Fall 5 und 6). Das Einschlagen der vernickelten Eisennägel geschah unter Wahrung der Antisepsis von kleinen Incisionen aus. Die beiden Stifte wurden in dem einen Fall 48, im anderen 54 Tage liegen gelassen, erzeugten im ersten Fall gar keine Reaktion, im zweiten Fall trat leichtes Fieber mit starken lokalen Schmerzen auf, darauf erfolgte Konsolidation.

Die Dieffenbach'sche Operation wurde viermal angewendet und dabei nach Bidder die Elfenbeinstifte im Knochenniveau abgetragen und dauernd im Knochen belassen. Von denselben wurde nur ein Stift, 9 Monate nach der Operation, durch geringe chron. Eiterung ausgestossen, und zeigte sich dabei fast unverändert, alle anderen heilten anstandslos ein.

Die Wundbehandlung war in allen Fällen die antiseptische, in Fall 1 und der ersten Operation von Fall 2 noch nach Lister's Vorschrift; nachher wurde das 3 % Carbol durch 1 ‰ Sublimat, das Verbandzeug durch Jodoformgaze und Sublimatholzwollekissen ersetzt.

Der Verlauf war bei allen 6 Fällen ein fast reaktionsloser, indem nur am ersten oder den paar ersten Tagen leichtes Abendfieber vorhanden war. Die Wunden heilten bei geringer Sekretion zum grossen Teil per primam, in Fall 1 und 8 war wegen partieller Nekrose der Ränder secunda reunio durch gutes Granulationsgewebe eingetreten. Von den 3 nach Dieffenbach operierten Patienten waren 2 einer einmaligen Operation unterworfen mit dauerndem Erfolg, Fall 2 heilte erst nach Wiederholung des Verfahrens. Bei den 4 Dieffenbach'schen Fällen war 2mal die direkte Retention durch Nagelung der Fragmentenden bewirkt worden, beide Fälle heilten. Von den beiden anderen ohne Fixation heilte nur einer.

Das Radikalverfahren der Resektion der Bruchenden wurde in der früher beschriebenen Art und Weise 8mal ausgeführt, 6mal wurde dabei die genaue Adaptierung der frischen Flächen durch die Knochennaht, stets in Gestalt von Silberdrähten, gesichert; bei

Fall 12 mag wohl die ungünstige Lage der Fragmente in den Weichteilen des Oberschenkels eine richtige Nahtapplikation gehindert haben; in Fall 13 passten die Enden des querverlaufenden Bruches so gut und zeigten so wenig Neigung zu Dislokation, dass eine Naht entbehrt werden konnte.

Bei der Anfrischung der Bruchenden wurde darauf Bedacht genommen, gute Bruchflächen bei möglichst geringem Knochenverlust zu schaffen; es kam daher neben querer und schräger auch einmal die treppenförmige Anfrischung mit Naht in Anwendung; in Fall 3 wurde die letztere Methode nur am oberen Fragment ausgeführt, das untere atrophische nur quer angefrischt und dann in die Vertiefung des anderen hineingepasst.

Die Wundbehandlung war die gleiche wie bei den Stiftoperationen. 3mal war vor der Resektion kein anderes Mittel zur Erzielung der Konsolidation angewendet worden. 1mal war das unschuldigere operative Verfahren nach Malgaigne (Fall 5) angewendet worden, in allen anderen Fällen waren mechanisch wirkende vorausgegangen, so 1mal (Fall 13) die subkutane Zerreissung, 2mal manuelle Friktion (Fall 9 und 12), im ersten Falle dazu noch 7wöchentliche permanente Fixation im Gypsverband, 1mal (Fall 11) permanente Extension während 4 Wochen.

Immobilisierende Gypsverbände wurden, wie bei den ersteren Operationen nur bei wenigen gleich nach der Operation angelegt (nur bei der Resektion 4 und 13), die Mehrzahl erhielt zur besseren Ueberwachung der Wundheilung für kürzere oder längere Zeit Schienenlagerung.

Alle Fälle heilten ohne nur einigermassen erhebliches Fieber oder Eiterung, nur Fall 12 machte eine Ausnahme, indem eine starke Eiterung mit grossem Senkungsabscess nach der Glutealgegend und Fieber sich ausgebildet hatte; Konsolidation war aber doch erfolgt.

Von den 8 Operierten genasen 7 nach der ersten Operation, Fall 11 blieb ungeheilt, in eine zweite Operation willigte Patient nicht ein.

Die Heilungsdauer, d. h. die Zeit von der Operation bis zur knöchernen Konsolidation, liess sich nur bei den wenigsten Fällen genau berechnen, da die meisten Kranken mit einem Kontentivverband, allerdings meist in Heilung, in teils poliklinische, teils privatärztliche Behandlung entlassen worden waren; die annähernde Zeit konnte ich vom Patienten oder dessen Arzte erfahren; sie sei in nachfolgender kleinen therapeutischen Tabelle beigefügt:

	Dauer d. Pseud.	Operation	Fixation mit	Fixation ohne	Heilungsdauer	Resultat	Früh. Verfahren
Fall 5	3 Mon.	Malgaigne	—	—	—	ungeh.	—
„ 6	10 „	„	—	—	ca 8 Mon.	geh.	—
„ 1	8 „	Dieffenbach	—	1	„ 11 „	„	1mal Friktion
„ 8	9 „	„	1	—	„ 2 „	„	—
„ 2	6 „ I	„	—	1	—	ungeh.	4 Wch. Gehvers.
	8 „ II	„	1	—	„ 2½ „	geh.	—
„ 3	9¼ „	Resektion	1	—	„ 12 „	„	—
„ 4	5 „	„	1	—	14–16 „	„	—
„ 5	5 „	„	1	—	7 „	„	Malgaigne
„ 7	27 „	„	1	—	11 „	„	—
„ 9	5 „	„	1	—	3 „	„	Frikt. u. Gypsv.
„ 11	11¼ „	„	1	—	—	ungeh.	Perman. Ext.
„ 12	3½ „	„	—	1	7 „	geh.	Friktion
„ 13	2 „	„	—	1	4 „	geh.	subk. Zerreissg.

Werfen wir nun zum Schlusse noch einen kurzen kritischen Rückblick auf die Heilverfahren teils an Hand unserer allerdings nicht zahlreichen Fälle, teils namentlich der Statistiken über Pseudarthrosen von Gurlt und Bruns, so gestatten die letzteren wohl über alle wichtigen Methoden schon ein ziemlich sicheres Urteil. Für ausgesprochene Pseudarthrosen sind die lokal und intern angewendeten medikamentösen Mittel wohl als obsolet zu betrachten, Jodtinktur für frische Pseudarthrosen oder verzögerte Konsolidation ausgenommen. Ein sicheres Urteil über die Wirkung der Elektrizität gestatten die nur vereinzelten Fälle wohl kaum. Das Anlegen eines Setaceum zwischen die Bruchenden, die subkutane Scarifikation derselben, die Durchbohrung nach Brainard, das Einlegen von Nägeln in die Zwischensubstanz nach Malgaigne würden heutzutage wohl nirgends mehr ohne Wahrung der Antisepsis ausgeführt werden; in letzterem Falle aber ist die Gefahr verringerter Reizintensität gross, und so das günstige Resultat weniger sicher. Dies beweist auch unser Fall 5, der nach Malgaigne behandelt, trotz schon vorhandenem Bindegewebscallus doch nicht heilte, wenn auch die zwei Nägel mehr als 6 Wochen liegen geblieben waren. Fall 6 war indessen, so behandelt, geheilt; die in diesem Falle stärkere Reaktion auf den Fremdkörperreiz lässt sich schon aus der stärkeren und mehrtägigen Temperaturerhöhung erschliessen. Das Dumreicher'sche und Helferich'sche Verfahren ist bis jetzt noch selten in Anwendung gebracht worden, immerhin ist a priori schon anzunehmen, und ist auch von Helferich selbst betont worden, dass das Mittel wohl nur geeignet ist, schon vorhandene Regenerationsvorgänge zu unter-

stützen und zu beschleunigen, nicht aber vollkommen erloschene in der für Pseudarthrosen nötigen Intensität hervorzurufen.

Recht günstige Erfolge weist Bruns' Statistik über das „Heilgehen" bei Oberschenkelpseudarthrosen auf: von 84 Fällen 78 geheilt; das in Fall 2 von uns angewendete Mittel versagte indessen. Dasselbe setzt jedenfalls Geduld von Seiten des Arztes und Patienten voraus; sollte es nicht zum Ziele führen, so hat es wenigstens einer Inaktivitätsatrophie des Gliedes vorgebeugt und sind dadurch günstigere Ernährungsverhältnisse bei einer folgenden operativen Therapie vorhanden.

Schlechtere Erfolge weist laut Bruns' Statistik die manuelle Exasperation der Bruchflächen auf (von 140 nur 44 Heilungen); unsere Erfahrungen darüber sind ebenfalls keine glänzenden; möglich ist es immerhin, dass bei längerer Fortsetzung des Mittels (dasselbe wurde meist nur wenige Male vorgenommen) die Resultate auch besser geworden wären.

Günstiger gestaltet sich dann wieder das Verhältnis bei der subkutanen Zerreissung der Zwischensubstanz (nach Bruns von 28 Fällen 21 geheilt); den letzteren können wir von unseren 3 so behandelten 2 geheilte Fälle hinzufügen (jener Fall 3 mitgerechnet, wo die Pseudarthrosis ulnae bei der Fraktur beider Vorderarmknochen in ihrem bindegewebigen Teil bloss durchtrennt, der Radius reseciert worden). Ein Fall, draussen so behandelt, blieb ungeheilt (13).

Die Resultate unserer operativen Fälle sind recht günstige: Von den 4 Elfenbeinstiftoperationen sind 3 von Erfolg begleitet gewesen. Von den 8 Resektionen sind alle bis auf eine in längerer oder kürzerer Zeit geheilt; die Resektion scheint demnach laut unseren Resultaten erfolgreicher zu sein, als die Stiftoperation. Die statistischen Zahlen von Bruns zeigen uns aber kein so günstiges Verhältnis:

Von 140 Dieffenbach'schen Operationen 77 Heilungen (55 %)
„ 410 Resektionen 256 „ (58 %)
(die vorantiseptischen Fälle mit eingeschlossen).

Ob der fast überall angeschlossenen direkten Fixation durch Stift oder Naht unsere günstigen Resultate zu verdanken sind, lässt sich nicht entscheiden; bestimmend ist wohl der Einfluss nicht, denn von den 4 ohne direkte Immobilisierung behandelten Patienten ist einer nicht geheilt. Dass aber mitunter die Fixation doch günstig wirkt, bezeugt gerade dieser letzte ungeheilte Fall; denn als bei

Wiederholung der Operation die Stifte durch beide Enden des Schrägbruches gingen, erfolgte Heilung. Es wird daher gewiss von Vorteil sein, bei Brüchen mit Neigung zu Dislokation, und da, wo nicht so bald voraussichtlich ein Kontentivverband angelegt werden kann, die unmittelbare Retention bei der Operation vorzunehmen.

In unseren Fällen scheint ferner die antiseptische Wundbehandlung auffälligerweise nicht den reaktionshemmenden Einfluss gehabt zu haben, der sich doch unzweifelhaft laut Bruns' statistischen Erhebungen bis zu einem gewissen Grade bei Stift- und Resektionsverfahren geltend macht. Während bei 326 nicht antiseptisch behandelten Fällen von Resektion die Heilungsziffer 59 %, bei 114 antiseptischen 56 % beträgt, ist die bei dem Dieffenbach'schen Verfahren auf beiden Seiten gleich gross, ca. 55 %. Wenn es nun aber auch nicht, nach dem gesagten, gelungen zu sein scheint, die Prozentzahl der Heilungen bei antiseptischer Behandlung zu erhöhen, ja zum Teil auch nur auf die gleiche Stufe der vorantiseptischen Zeit zu bringen, so wird dennoch das Postulat der Antisepsis bestehen bleiben; sind wir ja doch nur auf diese Weise im Stande, den Patienten vor den Gefahren der Wundinfektion zu bewahren und die Operation zu einem für das Leben des Patienten gefahrlosen, für die Gebrauchsfähigkeit der Extremität ziemlich sicheren Eingriff zu gestalten. Wie allzuoft das erstere für die Patienten nicht der Fall war, lehrt uns ein Blick auf Gurlt's Statistik aus früherer Zeit.

Nachtrag.

Während des Druckes der Arbeit stellte mir Herr Prof. Krönlein in freundlichster Weise noch folgenden Fall von Pseudarthrose des Femur zur Verfügung, der im Jahre 1889 in der Züricher Klinik zur Behandlung gekommen ist.

Graf, Emil, 14 J. alt, geriet am 25. IV. 89 in den Treibriemen eines Wellbaumes und zog sich eine subkutane Fraktur des linken Oberschenkels zu. Der Arzt legte in Narkose einen Gypsverband mit Beckengürtel an, der 3 Wochen liegen blieb. Bei der Abnahme desselben zeigte sich noch gar keine Callusanlage, ebenso wenig nach weitern 8 Wochen, während welchen Gewichtsextension mit 5 Ko. Belastung angewandt worden war. Die Ernährung des Patienten war während des Aufenthaltes zu Hause eine sehr dürftige; am 8. VII. 89 Ueberführung ins Spital.

Status praesens: schlecht genährter, anämisch aussehender Junge. Linkes Bein gegenüber dem rechten um 5,5 cm verkürzt, der Oberschenkel in der obern Hälfte stark nach aussen gekrümmt; beide Difformitäten verschwinden, sobald man einen kräftigen Zug am Fusse ausübt. Zwischen obern und mittlerem Drittteil des Femur besteht ausgiebige abnorme Beweglichkeit, namentlich im Sinne der Adduktion, so dass das untere Fragment beinahe bis zu einem Winkel von 45° gegen das obere bewegt werden kann. Sämtliche Bewegungen sind ganz schmerzlos. — Ein nochmaliger Versuch, in den folgenden Wochen durch kräftige Ernährung, permamente Gewichtsextension, Jodbepinselungen und manuelle Friktion der Fragmente doch noch Callusbildung hervorzurufen, ist vollständig erfolglos.

14. VIII. Operation: Bei möglichster Knickung der Fragmente nach aussen wird über der stärksten Prominenz ein 20 cm langer Längsschnitt bis auf die Bruchstelle geführt; das untere Fragment ist vor dem obern nach aussen in die Höhe, das obere nach hinten aussen gewichen. Beide quer verlaufenden Bruchflächen sind isoliert bindegewebig vernarbt, unverdickt, und zwischen ihnen ist eine 3 cm dicke Muskelschicht eingeklemmt. Nach Beseitigung des Hindernisses lassen sich beide Enden durch kräftigen Zug leicht in genauen Kontakt bringen. Zur Verhütung neuer Dislokation wird das obere Fragment keilförmig angefrischt und in die eröffnete Markhöhle eingefügt. Naht, Dreinage, Verband mit Jodoformgaze und Sublimatholzwolle, Gypsverband mit Beckengürtel. — 12. IX. fieberfreier Verlauf. Reichlicher weicher Callus. II. Gypsverband. — 27. IX. Wunde p. p. geheilt. An der Bruchstelle leichte Krümmung der Axe nach aussen. Versuch, dieselbe zu korrigieren durch Gewichtsextensionen nach unten und Belastung einer quer über die Krümmung gelegten Schlinge. — 13. I. 80. Geht an Krücken. Knöcherne Vereinigung ist eingetreten, eine leichte Ausbiegung geblieben und Verkürzung des Beines um 4 cm. — 8. II.: Durch tägliche Massage und Bäder ist die Ankylose im Kniegelenk verschwunden, Pat. ist gehfähig und wird geheilt entlassen.

AUS DER

TÜBINGER CHIRURGISCHEN KLINIK

DES PROF. DR. BRUNS.

X.

Zur Amputations-Statistik.

Bericht über 200 Amputationen aus der Tübinger Klinik in den Jahren 1882—1888.

Von

Dr. **M. Roman** und Dr. **J. Klopfer,**
früheren Assistenzärzten der Klinik.

Es ist allgemein anerkannt, dass die bei Amputationen erzielten Resultate den besten Massstab für die Leistungsfähigkeit der angewandten Wundbehandlungsmethoden abgeben. Wie seit Einführung der antiseptischen Wundbehandlung aus einer Reihe von Kliniken Arbeiten hervorgegangen sind, welche an der Hand eines mehr oder weniger reichhaltigen Materials zeigen sollten, wie günstig seitdem die Resultate geworden sind, so ist auch aus der Tübinger Klinik im Jahre 1883 eine Statistik der in den Jahren 1877—82 ausgeführten 149 Amputationen von Weibel [1]) veröffentlicht worden. Diese Amputationen stammen fast ausschliesslich aus der Periode der Carbolantisepsis und haben eine Mortalität von 9,4 % ergeben, mit Ausschluss der mit der Operation in keinem Zusammenhang stehenden Todesfälle von 5,5 %. Genau in der einen Hälfte der Fälle ist die Heilung per primam int., in der anderen mit Eiterung zu Stande gekommen.

1) Diese Beiträge. Bd. I. S. 10.

Seither hat sich eine wesentliche Aenderung in dem antiseptischen Verfahren der hiesigen Klinik vollzogen, indem an die Stelle der Carbolsäure das Sublimat getreten ist und als ausschliessliches Verbandmaterial die Holzwollwatte angewandt wurde, welche nunmehr seit 6 Jahren im Gebrauch ist. Zugleich ist das Prinzip des Trockenverbandes (Bruns) eingeführt worden. Dabei ist die Technik der Amputation im übrigen dieselbe geblieben, und namentlich war keine Veranlassung vorhanden, die von Neuber[1]) empfohlene Methode der versenkten Etagennähte in Anwendung zu ziehen, da dieselbe bei einigen Versuchen keinen Vorteil dargeboten hat. Zum Beweiss hiefür können gewiss die Erfolge dienen, welche mit der seit langer Zeit in der hiesigen Klinik geübten einfachen Amputationstechnik erzielt worden sind. Denn unter den 200 Fällen von Amputationen der grossen Gliedmassen, welche im Nachstehenden veröffentlicht werden, finden sich nur 4 Todesfälle, von denen nur einer mit der Operation überhaupt in Zusammenhang stand, also eine Mortalität insgesamt von 2 %, für die nicht komplizierten Fälle von 0 %. Die Heilung erfolgte bei 167 Amputationen (81,8 %) per prim., bei 37 (18,2 %) mit Eiterung.

Amputationstechnik und Nachbehandlung.

Wie schon Eingangs bemerkt, sind in der Wahl des antiseptischen Verfahrens gegen früher nicht unwesentliche Aenderungen eingetreten, welche bei einem Vergleich zwischen den früheren und heutigen Resultaten, wie wir sehen werden, in allen Punkten zu Gunsten letzterer in die Wagschaale fallen. Die einzelnen Massnahmen sollen hier nur kurz angeführt werden, weil sie in den am Schlusse der Arbeit aufgeführten Krankengeschichten nicht wiederholt werden sollen. Wo also bei diesen nicht besonders auf Aenderungen in der sonst üblichen Technik und Nachbehandlung aufmerksam gemacht ist, gelten überall die hier aufgestellten Gesichtspunkte.

Vorbereitung zur Operation. Nach gründlicher Reinigung des Operationsfeldes mittelst Wasser, Kaliseife, Bürste und Rasiermesser wird dasselbe erst mit absolutem Alkohol und sodann mit Sublimatlösung desinficiert (1 : 1000). Dieselbe Lösung dient auch zur Abspülung der Wunde nach vollendeter Operation; die früher

1) Eine neue Amputationsmethode. Mitteilungen aus der chirurg. Klinik zu Kiel. 1883.

übliche häufige Berieselung der Wundfläche ist mehr und mehr eingeschränkt und neuerdings bei Operationen in ganz aseptischen Geweben völlig unterlassen worden. Die zur Verwendung kommenden Instrumente liegen in 4 %iger Carbollösung. Die sorgfältig desinficierten und stets in 4 %iger Carbollösung liegenden Schwämme kommen bei ihrer Anwendung direkt aus 1 %iger Sublimatlösung. Die künstliche Blutleere wurde stets durch Umschnürung des zu amputierenden Gliedes mit einer Martin'schen Gummibinde bewirkt nachdem das Glied hochgehalten und in centripetaler Richtung gestrichen war. Die vorherige centripetale Einwickelung des ganzen Gliedes mittelst einer Gummibinde fand nie statt. Abweichend von dieser Regel mussten in mehreren Fällen andere Methoden der künstlichen Blutleere angewandt werden, so z. B. Digitalkompression (Nr. 193), vorläufige Unterbindung der Art. subclavia bei einer Exartikulation im Schultergelenk (Nr. 44) sowie der Art. cruralis bei einer hohen Oberschenkel-Amputation (Fall 163).

Absetzung des Gliedes. Die fast ausschliesslich angewandte Methode ist die mit Bildung eines vorderen grösseren und hinteren kleineren Hautlappens, welche von Prof. Bruns im Falle der Wahl stets bevorzugt wird. Im Vergleich zu dem an der hiesigen Klinik früher angewandten Verfahren des Cirkelschnittes mit vorderem Hautlappen dient der hinzugefügte kleinere hintere Hautlappen zur Anlegung der Knopflöcher für die Drains, so dass diese nicht zur Wunde selbst herausgeleitet werden müssen und die Vereinigung der Wundränder vollständig per primam erfolgt.

Es ist selbstverständlich, dass in Fällen, wo wegen der speziellen Verhältnisse, namentlich in Bezug auf die Beschaffenheit der Haut an der Amputationsstelle, ein anderes Verfahren besser geeignet erschien, dieses an seine Stelle trat. Ebenso nahm man Gelegenheit, im klinisch-demonstrativen Interesse ab und zu eine andere Methode anzuwenden.

Die aus solchen Gründen nötig gewordenen Aenderungen des sonst üblichen Verfahrens verteilen sich folgendermassen:

	Vorderarm	Oberarm	Unterschenkel	Oberschenkel
Vorderlappen	—	3	1	4
Innerer u. äusserer Lappen	2	3	2	3
Hinterlappen	1	—	2	—
Cirkelschnitt	1	2	2	5
Ovalärschnitt	—	—	—	1

Wir sehen hieraus, dass unter 200 Fällen nur 32mal von dem „Normalverfahren" abgegangen wurde.

Es ist hier der Ort, etwas genauer auf das Verfahren bei der Amputation des Unterschenkels einzugehen, da gerade in der neuesten Zeit Verbesserungen in der Technik derselben von mehreren Seiten vorgeschlagen worden sind, woraus deutlich hervorgeht, dass man über die Art der Ausführung noch nicht hat einig werden können. Es haben diese Vorschläge sämtlich den Zweck, die bei Unterschenkelamputationen drohende Gangrän der dem Knochenrande der Tibia direkt aufliegenden Weichteile zu verhindern.

So will Helferich[1]) der Lappengangrän dadurch aus dem Wege gehen, dass er einen inneren viereckigen Lappen bildet, wobei die Basis desselben reichlich die Hälfte des Gliedumfanges bildet und Patient während der Nachbehandlung die Pott'sche Seitenlage einnimmt.

Mosetig[2]) bildet bei seiner „Variante" zwei seitliche Lappen, die in der Mitte des Stumpfes vereinigt an der Tibiakante einen Ueberschuss an Bedeckung abgeben, der, „etwa wie ein Vordach die Tibiakante überwölbt".

Obalinski[3]) schlägt zwei seitliche Hautmuskellappen in U-form vor und Vereinigung durch zwei Reihen von Nähten d. h. Plattennähten und Knotennähten oder statt letzterer durch die Kürschnernaht. Die Plattennähte werden so angelegt, dass „der die beiden Platten verbindende Silberdraht sich wenigstens 1 cm oberhalb des Sägerandes an der Vorderfläche der Tibia anstemmt." Durch diese Naht werden „die Weichteile nach Art eines Hahnenkammes oberhalb der Tibiakante zusammengehalten und somit auch von dem durch Herabhängen über den scharfen Knochenrand entstehenden Drucke entlastet".

Haberkamp[4]) endlich empfiehlt die von Bardeleben seit etwa 16 Jahren „mit stets gleichem günstigem Erfolg" zur Anwendung gebrachte Methode des Ovalärschnittes mit Bildung eines viereckigen Periostlappens, welcher im Zusammenhang mit Fascie und Haut abgelöst wird, wodurch vor die gefahrbringende Stelle der Tibia ein kleiner Wulst von Periost, Fascie und Haut zu liegen kommt. Diese Methode soll ebenso sicher sein, wie die vorher be-

1) Münch. med. Wochenschr. 1887. Nr. 36.
2) Wiener med. Presse. 1887. Nr. 45.
3) Centralbl. für Chir. 1887. Nr. 51.
4) Inaug.-Dissert. Berlin. 1888.

schriebenen und sich dabei durch grössere Einfachheit und Leichtigkeit der Ausführung auszeichnen.

Ohne die einzelnen vorstehenden Verfahren einer Kritik hinsichtlich ihrer Vorzüge zu unterziehen, soll hier nur darauf hingewiesen werden, dass die an unserer Klinik erzielten Resultate der Unterschenkel-Amputation lediglich keinen Grund darbieten, von unserem gewöhnlichen Verfahren der Bildung eines vorderen und hinteren Hautlappens abzugehen. Dabei dürfen nur zwei besondere Massnahmen nicht ausser Acht gelassen werden: die erste besteht darin, dass von der Vorderfläche der Tibia ein viereckiger Periostlappen gebildet wird, der zugleich und im Zusammenhang mit dem vorderen Hautlappen abgelöst wird. Hiedurch erhält die Haut über der Tibia eine wesentliche Verstärkung. Ausser dem wird nach der Absägung der Knochen die vordere Kante der Tibia stark abgeschrägt, indem man sie nach weiterem Zurückschieben des Periosts mit der Amputationssäge in Dreieckform absägt. Wir werden später bei Besprechung der Lappengangrän den Nachweis erbringen, wie günstig die Erfolge dieses einfachen Verfahrens sind.

Kehren wir wieder zur Beschreibung unserer gewöhnlich geübten Technik zurück, so folgt nach der Absetzung des Gliedes die gründliche Revision und Säuberung der Amputationsfläche von etwa noch vorhandenen kranken oder verdächtigen Partien sowie sorgfältige Unterbindung aller sichtbaren Gefässe mit dem Kocher'schen Juniperus-Catgut. Nach Andrücken eines trockenen Schwammes auf die Amputationsfläche des hochgehaltenen Gliedes wird die Binde abgenommen und die dann noch blutenden Gefässe ebenfalls sorgfältig unterbunden.

Nachstehende Zusammenstellung gibt die Zahl der an den verschiedenen Gliedmassen notwendigen Gefässunterbindungen. Darnach beträgt die durchschnittliche Summe der Ligaturen

bei einer	Oberschenkelamputation	53	(38,1)
„ „	Unterschenkelamputation	22	(24,3)
„ „	Oberarmamputation	27	(22,5)
„ „	Vorderarmamputation	18	(15,7).

Die in Klammern stehenden Zahlen beziehen sich auf die von Weibel gefundenen Resultate.

Die Drainage erfolgt, wie schon angeführt, stets durch besondere Knopfloch-Oeffnungen im hinteren Lappen, welche vermittelst des P. Bruns'schen Drainmessers angelegt werden: es ist ein kornzangenähnliches Instrument, dessen eine Branche stumpf abge-

schnitten ist, während die andere eine lanzettartige Verlängerung besitzt, vorne spitzig, an beiden Seiten schneidend. Dieses Instrument stellt also Messer und Kornzange zugleich dar und macht die Benützung zweier Instrumente überflüssig.

Nach Ausspülung der Wunde mit 1 %iger Sublimatlösung folgt die Vereinigung der Wundränder durch Jodoformseidennähte. Je nach der Spannung der Hautlappen wurden auch wohl hie und da Zapfennähte angelegt. Bei inficierten Wunden oder starker Eiterung wird gar keine Naht gemacht, sondern ein feuchter Verband mit essigsaurer Thonerdelösung angelegt, indem unter den Hautlappen etwas Krüllgaze eingebracht wird. Unter Umständen Sekundärnaht.

In einer Reihe von Fällen wurden auch versuchsweise Etagennähte nach Neuber'scher Vorschrift angelegt; aber diese Methode wurde wieder verlassen, weil bei unserem einfachen Verfahren in der Regel primäre Vereinigung beobachtet wird und gerade bei einigen nach jener Vorschrift operierten Fällen dieselbe ausblieb.

Nach exakter Vernähung der Wunde wurde noch die Durchgängigkeit der Drains geprüft, sodann ein Verband angelegt in folgender Weise. Auf die Wunde kommt erst ein Stückchen mit Sublimatlösung befeuchtete Glaswolle. Die Vorzüge dieser Glaswolle sowie des nun folgenden Holzwollwatteverbandes als Trocken- und Dauerverbandes sind in einem von Prof. P. Bruns auf dem achten Kongress der deutschen Gesellschaft für Chirurgie zu Berlin gehaltenen Vortrage [1]) eingehend beschrieben, und es sei hier nur kurz wiederholt, dass die Glaswolle einerseits vor dem Ankleben des Verbandes an der Nahtlinie schützt, andererseits austrocknend wirkt und dadurch am sichersten Stichkanaleiterung verhütet, während die Holzwolle vermöge ihrer eminenten Aufsaugungsfähigkeit dem Prinzip des Trockenverbandes, der Antiseptik κατ' ἐξοχήν, gerecht wird. In nicht komplizierten Fällen, also nach der Absetzung in aseptischem Gewebe, wird das betreffende Glied möglichst reichlich und gleichmässig mit dem Stoffe eingehüllt, damit die Binde fest angezogen werden kann und eine gleichmässige Kompression ausgeübt wird. „Die Elastizität der Holzwollwatte gestattet ohne Schaden selbst sehr starke Kompression", heisst es in dem oben beschriebenen Vortrage. Bemerkt muss hiebei noch werden, dass in den letzten 4 Jahren das Verbandmaterial nicht mehr mit Sublimat imprägniert

1) Langenbeck's Archiv. Bd. XXXI. Heft 1.

ist, und zwar, wie aus den Resultaten hervorgeht, ohne irgend welchen Nachteil.

Vielleicht interessiert es auch zu erfahren, dass zu einem Verband an dünneren Gliedern etwa 300—310 gr Holzwollwatte, zu einem solchen für dickere Glieder (Oberschenkel) 620 gr notwendig sind, welche auf etwa 50 Pfg. bezw. 1 Mark zu stehen kommen.

Nachbehandlung. Wenn keinerlei Indikationen vorlagen, den Verband früher abzunehmen, geschah dies gewöhnlich am 7. bis 10. Tage. Dabei werden dann Drains und Nähte ganz entfernt. Dies gilt aber nur für ganz reaktionslosen Heilungsverlauf. Durchtränkung des Verbandes mit Blut und Sekret gab keine Indikation zum Verbandwechsel, sondern es wurde die betreffende Stelle mit neuen Lagen Verbandstoff bedeckt. Bei hoher Temperatur dagegen und namentlich bei gestörtem Allgemeinbefinden des Patienten erfolgte sofortiger Verbandwechsel, und es wurde entweder wieder ein trockener Verband, oder bei stärkerer Sekretion ein halbfeuchter Verband angelegt, der sich von ersterem nur durch Umhüllung mit Guttaperchapapier unterscheidet. Bei septischer Eiterung oder ausgedehnterer Gangrän wurde dagegen die Wunde wieder aufgemacht und ein feuchter Verband mit essigsaurer Thonerde angelegt.

Kam es aus irgend welchen Gründen nicht zu einer Heilung per primam und zogen sich, wie in dem Falle 173, die Weichteile stark zurück, so wurde durch Anbringung eines Heftpflasterzugverbandes der Versuch gemacht, die Weichteile vorzuziehen. In dem hier angeführten Falle hatte diese Methode, welche ja sonst zuweilen von gutem Erfolg ist [1]), nicht den gewünschten Effekt, so dass später doch noch die Reamputation notwendig wurde.

Uebersicht der Operationen und deren Erfolge.

Die in vorliegender Arbeit in Betracht gezogenen 200 Amputationsfälle umfassen 195 Einzel- und 5 Doppel-Amputationen, also im ganzen 205 Amputationen, welche in der Zeit vom 1. April 1882 bis 27. Juni 1888 vorgekommen sind. Die kleineren Amputationen bezw. Exartikulationen, wie einzelner Finger und Zehen, sind dabei nicht mitgerechnet.

Auf die einzelnen Gliedabschnitte verteilen sich die Operationen folgendermassen:

1) Cfr. Weibel. S. 14.

Exartikulation	des Metacarpus	1
Amputation	„ Vorderarmes	21
„	„ Oberarmes	21
Exartikulation	der Schulter	1
Amputation	des Metatarsus	2
„	nach Pirogoff	20
„	„ Syme	5
„	des Unterschenkels	64
„	„ Oberschenkels	70
	Summa	205

Bei der Aufstellung der am Schlusse gegebenen Uebersicht der Fälle wurde das bekannte Volkmann'sche Schema benützt mit der Modifikation, dass unter B. b., wie schon in der Arbeit von Weibel sowohl die „Doppelamputationen", wie auch die „Amputationen" bei gleichzeitigen anderen schweren Verletzungen Aufnahme fanden. Unter der Rubrik A. b. „Erkrankungen" stehen die Fälle, welche weder als rein primäre Amputationen noch als „Amputationen bei Sepsis" aufzufassen sind.

Darnach ergibt sich folgende allgemeine Uebersichts-Tabelle.

Schema	Exart. metac.	Amp. antibr.	Amp. hum.	Exart. hum	Amp. metat.	Pirogoff	Syme	Amp. crur.	Amp. fem.	Sa
A. Nicht kompl. Fälle										
a. Amp. wegen Verletzg.	1	2	2	—	—	—	—	3	4	12
b. Amp. weg. Erkrankg.	—	14	17	1	1	20	4	52	57	166
B. Komplizierte Fälle.										
a. Amp. bei Sepsis	—	3	1	—	—	—	—	2	8	14
b. Doppelamput. etc.	—	1	—	—	1	—	1	7	—	10
c. Zufällige let. Kompl.	—	1	1	—	—	—	—	—	1	3
Summe der Operationen	1	21	21	1	2	20	5	64	70	205

Die vorstehende Uebersicht lässt sofort erkennen, dass die Zahl der Amputationen wegen Erkrankungen die die Amputationen wegen Verletzungen weit übertrifft. Der Grund für diese Thatsache liegt, wie bereits Weibel (a. a. O. S. 17) bemerkt, darin, dass in der hiesigen Stadt namentlich die Fabrikindustrie fehlt, welche an anderen Orten kein geringes Kontingent an frischen Verletzungen liefert.

Was nun die einzelnen Indikationen zur Operation innerhalb der Gruppe der „Amputationen wegen Erkrankungen" betrifft, so kommen hierbei folgende in Betracht:

	Amp. antibr.	Amp. hum.	Exart. hum.	Amp. metat.	Pirogoff	Syme	Amp. crur.	Amp. fem.	Sa.
Alte Verletzungen	4	—	—	—	—	—	1	1	6
Tuberkulose	7	14	—	1	20	4	41	41	128
Neubildungen	3	2	1	—	—	—	3	7	16
Ankonarthritis; gonitis tabica u. deform.	—	1	—	—	—	—	—	2	3
Pseudarthrose	—	—	—	—	—	—	1	—	1
Fussgeschwür	—	—	—	—	—	—	6	3	9
Osteomyelitis (Nekrose)								2	2
Neuralgie des N. peron.	—	—	—	—	—	—	—	1	1

Wir sehen aus dieser Zusammenstellung, dass unter den Erkrankungen die Tuberkulose ganz bedeutend überwiegt, indem dieselbe unter 166 Fällen 128mal vorkommt. Rechnet man dazu noch 2 Doppelamputationen wegen Tuberkulose, so ergeben sich 168 Fälle und 130mal Tuberkulose als Indikation für die Operation, d. h. 77,3 % der wegen Erkrankungen und 65,0 % der Operierten überhaupt (Erlangen 43,2 %, Halle 37,6 %).

1. Mortalität.

a) Allgemeines.

Unter 200 Fällen sind im ganzen 4 Todesfälle vorgekommen = 2 %. Davon ist aber nur ein einziger Fall auf Rechnung der Amputation zu setzen, während die 3 übrigen mit der Operation nicht in Zusammenhang stehen und daher für die Statistik ohne Belang sind. Rechnet man also die 3 Fälle ab, so ergibt sich eine Mortalität von 0,5 %; rechnet man allein die 178 nicht komplicierten Fälle, so ist die Mortalität = 0. Dieses überaus günstige Resultat ist meines Wissens bisher noch von keiner anderen klinischen Anstalt erreicht worden, wenn auch das starke Ueberwiegen der pathologischen Amputationen an sich günstigere Chancen gibt.

b) Mortalität mit Beziehung auf die Indikation zur Operation.

Die nicht komplicierten 178 Fälle kommen hier nicht in Betracht, weil sich unter denselben kein Todesfall befindet. Unter den komplicierten Fällen gehört ein Todesfall, welcher mit der Operation in direktem Zusammenhang stand, unter die Amputationen wegen septischer Processe; die 3 anderen Todesfälle haben mit der Operation selbst nichts zu thun. Es starb jener erstgenannte Patient (Nr. 191 der Uebersicht), der wegen Gangrän des Unterschenkels

amputiert worden war, am 10. Tage nach der Operation unter den Erscheinungen von Trismus und Tetanus. Von den 3 anderen starb einer (Nr. 200), der infolge schweren Blutverlustes ganz anämisch eingebracht worden war, am gleichen Tage nach der Operation an Collaps, und die Sektion ergab allgemeine Anämie. Der zweite Fall betrifft ein tuberkulöses Individuum (Nr. 198), welches am 10. Tage nach der Operation unter allmählichem Kräfteverfall starb; die Sektion ergab Phthisis pulmonum, amyloide Degeneration der Unterleibsorgane. Der letzte Fall endlich (Nr. 199) endigte letal an Peritonitis tuberculosa, nachdem die Amputation des Oberarmes wegen Knochensarkoms gemacht und die Wunde geheilt war.

2. Heilungsverlauf.

Um die verschiedenen Arten des Heilungsverlaufes zu unterscheiden, teilen wir die einzelnen Fälle in zwei Gruppen ein, je nachdem die Heilung per prim. oder per secund. erfolgt ist. In der ersten Gruppe sind sowohl die Fälle enthalten, bei welchen die Heilung „absolut primär" erfolgte, als auch diejenigen, wo nur kleine Abweichungen von dem idealen Verlauf bestanden, wie: mässige Sekretion aus den Drains, welche bei sonst vollkommen lineärer Vereinigung der Wundränder etwas länger anhielt, oder wo bei sonst tadelloser Heilung zwischen zwei Nähten eine kleine Granulationsstelle bestand. Alle übrigen Fälle sind unter die zweite Kategorie gerechnet, also namentlich auch diejenigen, wo die Wundränder zwar primär sich vereinigten, aus der Tiefe aber länger dauernde Eiterung bestand, oder wo die Wunde in der Tiefe verklebte, während die Hautränder mehr oder weniger weit klafften, und schliesslich alle Fälle von Gangrän der Hautlappen, sowie diejenigen, in denen die Vereinigung und Anheilung der Hautlappen durch Eiterung und Zellgewebsnekrose ganz und gar verhindert wurde.

Nach diesen Gesichtspunkten ergeben sich nachstehende Verhältnisse.

a) Allgemeine Uebersicht der Heilungsvorgänge.

Bei dieser Zusammenstellung kommen unter den 200 Amputationen in Betracht 204 Fälle (nämlich 194 einzelne Fälle und 5 Doppelamputationen). Eine Amputation kommt nicht in Anrechnung, weil Patient starb, ehe von einem Heilungsprocess in der Wunde gesprochen werden konnte. Die Heilung erfolgte per prim. 167mal = 81,8 % (45 %), per gran. 37mal = 18,2 % (45 %). Die in

Klammern stehenden Zahlen beziehen sich auf die Arbeit von Weibel, welche durchweg zum Vergleich herangezogen ist.

b) Einfluss der indicierenden Ursache.

	Heilung p. I.	Heilung p. II.	Summe
A. Nicht kompl. Fälle			
a) wegen Verletzungen	12	—	12
b) wegen Erkrankungen	138	28	166
B. Komplicierte Fälle			
a) bei Sepsis	6	8	14
b) Doppelamputationen	9	1	10
c) Zufällige letale Kompl.	2	—	2
Summe	167	37	204

Aus dieser Tabelle geht hervor, dass die Amputationen wegen Verletzungen keineswegs schlechtere Resultate lieferten, als diejenigen wegen Erkrankungen. Wenn nun auch aus den wenigen Fällen, welche sich in unserer Zusammenstellung befinden, ein Schluss im Allgemeinen wohl nicht zu ziehen ist, so darf dieser Erfolg doch immerhin als ein erfreulicher Fortschritt in der Richtung angesehen werden, dass infolge der viel gründlicheren Desinfektion, gegenüber von früher, die mannigfachen schädlichen Momente, welche bei Amputationen wegen frischer Verletzungen eine grosse Rolle spielen, bedeutend abgeschwächt werden konnten.

Ebenfalls günstige Resultate lieferten die wegen bestehender Sepsis gemachten Amputationen, indem unter 14 Fällen 6 per primam heilten = $^3/_7$ aller Fälle (Weibel hat $^2/_3$ Primärheilungen). Jedoch ist ausdrücklich hervorzuheben, dass eine absolut primäre Heilung in keinem dieser Fälle eingetreten ist, was auch leicht erklärlich ist, da die Gewebe sehr häufig weniger Tendenz zur Heilung zeigen und letztere ausserdem durch das gestörte Allgemeinbefinden hintangehalten wird. In diese Gruppe der bei bestehender Sepsis (wegen Gangrän des ganzen Unterschenkels) gemachten Amputationen gehört auch der einzige Todesfall, welcher auf Rechnung der Operation zu setzen ist (Nr. 191).

Ein glänzendes Resultat lieferten die 5 Doppelamputationen mit 9 primären Heilungen, ein Beweis dafür, dass bei strenger Antisepsis auch ein derartiger schwerer Eingriff verhältnismässig leicht ertragen wird.

c) Einfluss der Stelle der Amputation.

	Heilung p. I.	Heilung p. II.	Summe
Exarticulatio metac.	1	—	1
Amputatio antibr.	16	5	21
„ humeri	18	3	21
Exarticulatio humeri	1	—	1
Amputatio metat.	2	—	2
Pirogoff	16	4	20
Syme	5	—	5
Amputatio crur.	53	11	64
„ fem.	55	14	69
Summe	167	37	204

Auch auf die vielfach aufgeworfene Frage, ob die Amputationen an den unteren oder den oberen Extremitäten mehr Aussicht auf günstigen Heilungsverlauf haben, gibt uns die vorstehende Tabelle Antwort. Es beträgt nämlich die Zahl der an den oberen Extremitäten ausgeführten Amputationen 44; darunter sind 36 = 81,8 % per prim. und 8 = 18,0 % per secund. geheilt. Die unteren Extremitäten sind mit 160 Fällen vertreten (abzüglich eines Todesfalles, der bei der Berechnung der Heilung nicht in Betracht kommt); darunter sind 131 = 81,9 % Heilungen p. prim. und 29 = 18,1 % p. secund.

Zum Vergleich diene nachstehende Tabelle von Oberst aus der Halle'schen Klinik:

	Zahl der Fälle	Heilung p. I.
Obere Extremitäten	71	45 = 63 %
Untere „	190	63 = 33,0 „

Während hier die unteren Extremitäten ein wesentlich schlechteres Resultat lieferten, ist das Verhältnis bei unserer Zusammenstellung ein ganz gleiches.

d) Einfluss des Lebensalters.

Lebensjahre	Heilung p. I.	Heilung p. II.	Summe
1.— 9.	3	1	4
10.—19.	29	9	38
20.—29.	32	5	37
30.—39.	30	4	34
40.—49.	35	6	41
50.—59.	22	7	29
60.—69.	13	5	18
70.—79.	3	—	3
Summe	167	37	204

Auf 154 Fälle unter 50 Jahren kommen also 129 = 83,7 % Heilungen per prim. und 25 = 16,2 % Heilungen per secund. Auf

50 Fälle über 50 Jahre: 38 = 76,0 % Heilungen per prim. und 12 = 24,0 % Heilungen per secund. Die Heilungen per primam verhalten sich also zu denen per secund.: unter 50 Jahren = 1 : 0,2 (1 : 0,8), über 50 Jahren = 1 : 0,3 (1 : 2,3).

Man sieht aus diesen Zahlen, dass gegenüber von früher (die in Klammern stehenden Zahlen beziehen sich auf die Weibel'sche Arbeit) ein deutlicher Fortschritt zu konstatieren ist. Denn während früher von den jenseits der 50iger Jahre operierten Fälle mehr als doppelt so viele per secundam heilten, wie per primam, so stellt sich jetzt das Verhältnis so, dass nur etwa ein Drittel per secundam heilten. Die frühere Annahme, die Gefahr der Amputation nehme gradatim mit dem Alter zu, ist durch die heutige Technik bedeutend eingeschränkt, und die hauptsächlichste Ursache für diesen Fortschritt liegt wohl in den niederen Temperaturen, dem kleineren Blutverlust und der kürzeren Heilungsdauer.

3. Dauer der Wundbehandlung.

Die durchschnittliche Heilungsdauer betrug bei den

Amputationen	des	Vorderarmes	in 20 Fällen	21	Tage
„	„	Oberarmes	„ 21 „	18	„
„	„	Unterschenkels	„ 59 „	24	„
„	„	Oberschenkels	„ 63 „	25	„

Hiebei wurden nur die Fälle in die Berechnung hereingezogen, welche als geheilt die Anstalt verliessen (einschliesslich zweier Todesfälle, welche p. p. heilten), nicht aber diejenigen, wo die Patienten auf eigenen Wunsch etc. vor vollendeter Heilung weggingen. Ebenso ist ein Fall (Nr. 118) nicht mitgerechnet, bei welchem ein nochmaliger operativer Eingriff wegen des schlechten Allgemeinzustandes nicht gemacht werden konnte.

Zur Vergleichung dieser Zahlen mit den Angaben aus anderen Kliniken gebe ich folgende Tabelle.

	Vorderarm	Oberarm	Unterschenkel	Oberschenkel
Wölfler	23 Tage	21 Tage	42 Tage	61 Tage
Oberst	14–21 „	14–21 „	21—28 „	28—35 „
Balser	21 „	28 „	28—35 „	42—56 „
Neuber	22 „	22 „	28 „	28 „
Cramer	25 „	24 „	29 „	27 „
Piskatschek	10—14 „	10—14 „	10—14 „	21—28 „
Bruns	21 „	18 „	24 „	15 „

4. Störungen des Heilungsverlaufs.

Trotz aller Verbesserungen und Fortschritte, welche in der An-

wendung der Antiseptik in der neueren Zeit noch täglich gemacht werden, ist es begreiflicherweise nicht jedesmal möglich, mit absoluter Sicherheit jede Schädlichkeit von einer Wunde ferne zu halten bezw. schon bestehende schädliche Einwirkungen so zu paralysieren, dass ein vollkommen idealer Wundheilungsverlauf erzielt wird. So sind auch unter den in dieser Arbeit behandelten Fällen da und dort üble Zufälle zu verzeichnen, die sich in verschiedener Weise geltend gemacht haben.

Solche üble Zufälle bestanden darin, dass Eiterung aus einzelnen Stichkanälen oder den Drainöffnungen eintrat, ferner darin, dass hie und da einzelne Nähte durchschnitten oder eine kleinere oder grössere Strecke der Nahtlinie aufging. Auch Zellgewebsnekrose kam mehrmals zur Beobachtung. Knochennekrose ist 2mal zu verzeichnen, einmal (Nr. 91) bei einem 56jährigen Potator, bei welchem ein ganz kleines Stückchen von der Tibia entfernt wurde und sodann bei einem Septischen mit Amput. femoris, bei welchem ein 7 cm langer Sequester reseciert wurde (Nr. 185). Weitere Nachresektionen der Knochenenden waren notwendig bei einer Unterschenkelamputation (Nr. 193), wo die Fibula die Haut durchbohrt hatte, und bei 2 Fällen von Oberschenkelamputation (Nr. 152 u. 173).

Die wichtigste und am meisten Aufmerksamkeit erfordernde Komplikation ist die Lappengangrän, über welche die nachstehende Tabelle eine Uebersicht gibt.

	Kleine G.	Mittelgrosse G.	Verhältn. z. Zahl d. Amp.
Vorderarm	2	1	3 : 21
Oberarm	—	—	0 : 22
Unterschenkel	8	3	11 : 64
Oberschenkel	4	4	8 : 70
Summa	14	8	22 : 176

Der eine Todesfall, welcher einige Stunden nach der Operation eintrat, ist hier wiederum nicht mitgerechnet, weil ja so früh noch keine Lappengangrän in Betracht kommen konnte. In der Rubrik „Kleine Gangrän" stehen die Fälle, wo dieselbe einen schmalen, nicht über ½ cm breiten Saum am Lappenrande oder eine circumskripte Stelle von höchstens 20pfennigstückgrösse betraf, während unter „mittelgrosser Gangrän" ein etwas breitere Randgangrän oder sonst ein Defekt von höchstens ¼ des Lappens aufzufassen ist. Eine Ausnahme macht nur ein einziger Fall von Amputation des Vorderarmes (Nr. 22), in welchem beide Lappen grösstenteils gangränös wurden.

Die Ursache für das Auftreten der Gangrän dürfte neben schon

bestehender Gangrän (Nr. 180) und Sepsis (Nr. 181 und 185) in schlechter Ernährung des Lappens (Atrophie der Haut, Spannung, fester Verband) zu suchen sein, sowie in einigen Fällen in vorhergegangener Quetschung oder entzündlicher Infiltration des Hautlappens. Die Lappengangrän ist nach den angeführten Zahlen eine recht seltene geworden, da sie insgesamt nur bei 11 Prozent der Fälle beobachtet worden ist. In der vorausgegangenen Periode betrug ihre Frequenz 20,1 % (Weibel), in der Halle'schen Klinik 26,2 % (Oberst), wobei die höhere Frequenz der letzteren wohl aus dem Vorwiegen der traumatischen Amputation sich erklärt. Ausserdem fällt ins Gewicht, dass überhaupt nur 1mal ausgedehnte Gangrän zur Beobachtung kam, während es sich in der grossen Mehrzahl der Fälle nur um Gangrän ganz kleiner umschriebener Stellen oder eines einige Millimeter breiten Randsaumes handelte. In allen diesen Fällen bestand der Nachteil nur in einer unbedeutenden Verzögerung der Heilung, aber ohne schädigenden Einfluss auf das Endresultat.

Von besonderem Interesse ist die Frage der Lappengangrän bei den Unterschenkelamputationen, da sie gerade bei diesen am häufigsten vorkommt. Deshalb werden ja auch immer und immer wieder neue Methoden angegeben, um die Hautgangrän zu verhindern. Wir haben unter unseren 64 Unterschenkelamputationen 11mal Gangrän zu verzeichnen (17,2 %), darunter nur 3mal mittelgrosse Gangrän (bis höchstens ¼ des Lappens betreffend), dagegen 8mal kleine Gangrän, welche einen höchstens 5 mm breiten Randsaum betrifft und ohne jede Bedeutung ist. Dabei ist aber wohl in Betracht zu ziehen, dass die hier aufgeführten Fälle von Lappengangrän bei Unterschenkelamputationen nur die Wundränder betreffen und von diesen ausgehen, während eine durch Druck der Tibiakante auf die Haut entstandene Nekrose überhaupt in keinem einzigen Falle beobachtet wurde. Soviel steht fest, dass unsere Operations- und Verbandmethode völlig ausreicht, den so viel beklagten Gefahren der Unterschenkelamputation vorzubeugen. Dazu ist das Verfahren einfach und leicht auszuführen, so dass die anderen mehr oder weniger gekünstelten Vorschläge überflüssig erscheinen.

Nachblutung trat zweimal ein (Nr. 59 und 102). Im ersten Falle musste die nachträgliche nochmalige Unterbindung der Art. tibialis postica gemacht werden, und zwar am 8. Tage nach der Operation; diese Nachblutung entstand wahrscheinlich durch Arrosion der Arterie infolge fortschreitender Eiterung. Im zweiten Falle ent-

stand die Nachblutung am Tage nach der Operation infolge unruhigen Verhaltens des Patienten. Dieselbe war ganz gering und konnte durch Hochlagerung und Druckverband leicht bewältigt werden. Beide Fälle fallen weder der Technik noch dem Unterbindungsmaterial zur Last.

Accidentelle Wundkrankheiten. Hier ist nur ein Fall anzuführen (Nr. 191), betreffend einen Patienten, welcher wegen Gangrän des rechten Unterschenkels infolge eines Aneurysma der Art. poplit. amputiert worden war; derselbe starb 10 Tage nach der Operation unter den Erscheinungen des Trismus und Tetanus. Dies ist zugleich der einzige Todesfall, welcher infolge der Operation erfolgte.

Wenn wir zum Schlusse noch einmal kurz die einzelnen Punkte überblicken, so geschieht das mit einem gewissen Gefühl der Befriedigung. Die besprochenen Resultate der in Rede stehenden 200 bezw. 205 Amputationen sind ein schöner Beweis für die Fortschritte, welche die antiseptische Wundbehandlung in der neueren Zeit gemacht hat, sowie für die gewissenhafte und strenge Anwendung derselben, wie sie in der Tübinger Klinik geübt wird. Durch sie sind wir in den Stand gesetzt, auf der einen Seite auch bei Fällen, welche wenig Vertrauen auf guten Erfolg erwecken, noch das Messer in Anwendung zu bringen, auf der anderen Seite aber kann man sich getrost da und dort der Hoffnung hingeben, ein Glied zu erhalten. Dazu ist der Heilungsverlauf ein sicherer und viel kürzerer geworden. Letzterer Umstand ist es hauptsächlich, welcher auch den in höherem Alter Operierten zu Gute kommt. Denn wir sehen aus unserer Zusammenstellung, dass die Amputationen im höheren Alter wie in der Jugend annähernd gleich häufig Primärheilungen aufweisen. Die Resultate bleiben die gleichen, ob an der oberen oder unteren Extremität, ob mehr central oder peripher operiert worden ist. Die früher so sehr gefürchteten accidentellen Wundkrankheiten sind aus den Krankensälen verschwunden, und auch in unserer Statistik ist mit Ausnahme des einzigen Todesfalles an Tetanus keine jener Krankheiten zu finden, die noch in der von Weibel bearbeiteten Periode (1877—82) eine gewisse Rolle spielten.

Es ist gewiss von höchstem Interesse, an den Resultaten einer und derselben Klinik aus verschiedenen Zeiträumen einen sicheren Massstab für die Fortschritte der Chirurgie zu gewinnen. Es sind daher in der folgenden Tabelle aus drei verschiedenen Zeiträumen

die Resultate der Amputationen in der Bruns'schen Klinik zusammengestellt, soweit dieselben bei nicht komplizierten Fällen ausgeführt wurden, die ja allein massgebend sind. Die drei Perioden entsprechen der vorantiseptischen Zeit (1843—63), der Periode der Carbol- (1877 bis 82) und der der Sublimat-Antiseptik (1882—88).

	1843–63		1877–82		1882–88	
	Sa	+	Sa.	+	Sa.	+
Exartikulation der Mittelhand	—	—	—	—	1	—
Amputation des Vorderarmes	18	1	7	—	16	—
Amputation der Oberarmes	17	—	10	—	19	—
Exartikulation der Schulter	5	3	1	—	1	—
Amputation des Mittelfusses	—	—	—	—	1	—
Exartikulation nach Malgaigne	4	1	2	—	—	—
Amputation nach Pirogoff	10	5	5	1	20	—
Amputation nach Syme	5	2	1	—	4	—
Amputation des Unterschenkels	64	19	62	2	55	—
Amputation des Oberschenkels	57	23	40	1	61	—
Exartikulation der Hüfte	3	2	2	1	—	—
Summa	183	56	130	5	178	—
		(30%)		(3,8%)		(0%)

Mögen im Laufe der Jahre und unter der stetig fortschreitenden Vervollkommnung der antiseptischen Wundbehandlung auch die letzten Reste der Erinnerung an die „schreckliche vorantiseptische Zeit" verschwinden, die Resultate der Wundheilung noch bessere werden.

Uebersicht.

A. Nicht komplizierte Fälle.

a) Amputationen wegen frischer Verletzungen.

(12 Fälle, sämtlich geheilt).

1. Jakob Stern, 22 J. Laesio machinalis manus dextr. Abtrennung des grössten Teils der Hand durch eine Futterschneidmaschine. Die Wundfläche ist an der Ulnarseite 3 Finger breit vom Handgelenk entfernt, vom Daumen ist nur ein kleiner Teil der 1. Phalanx abgetrennt. — 31. IV. 87. Exarticulatio metac. III, IV, V Amput. metac. II et phal. I pollicis. Heilung nahezu p. p. — 4. III. entlassen.

2. Friedrich Speidel, 16 J. Laesio machinalis manus et antibr. sin. 25. VIII. 82 Abtrennung der linken Hand sowie des untern Viertels des Vorderarms durch Futterschneidmaschine. Wunde verunreinigt. — 26. VIII. Amput. antibr. Heilung nicht ganz p. p. — 9. IX. geheilt entlassen.

3. Anna Walz, 55 J. Laesio machinalis man. dextr. am 16. IV. 86 durch eine Futterschneidmaschine, wodurch die rechte Hand quer durch das Handgelenk abgeschnitten wurde. Sehnen hängen hervor. Hautränder

gequetscht. — 17. IV. Amput. antibr. 2 Querfinger breit über der Verletzung. Heilung p. p. — 6. V. geheilt entlassen.

4. Michael Kussmaul, 31 J. Fractura complicata antibr. dextr. mit Zersplitterung des rechten Ellbogengelenks. — I. IV. 82 Amput. hum. an der Grenze des mittleren und unteren Drittels. Heilung nicht ganz p. p. — 23. IV. entlassen.

5. Friedrich Dieter, 36 J. Fractura complicata antibr. sin.; conquassatio man. sin. durch Ueberfahren von der Eisenbahn. Bei der Aufnahme am 28. X. 87 ausgedehnte Quetschung und Zermalmung der Hand sowie ausgedehnte komplizierte Fraktur mit Splitterung am Vorderarm. — 29. X. Amput. hum. sin. supracondyl. Heilung nahezu p. p. — 15. XI. entlassen.

6. Rosine Niebel, 3 J. Conquassatio pedis sin. vor 8 Tagen durch Ueberfahrung. Bei der Aufnahme ist vom linken Fuss nur noch die Fusswurzel vorhanden; Haut etwas unterhalb der Malleolen abgerissen. — 11. XII. 85 Amput. cruris im untern Drittel. Heilung p. p. — 5. I. 86 entlassen.

7. Johannes Kümmerle, 23 J. Fract. crur. dextr. complicata, am 10. VII. 86 entstanden durch Auffallen eines 20 Ztr. schweren Steines. Bei der Aufnahme am 13. VII. Erscheinungen von Gangrän des Fusses, hohes Fieber. — 14. VII. Amput. cruris im obern Drittel mit zweizeitigem Zirkelschnitt. Temperaturabfall. Heilung durch schmale Gangrän der Wundränder verzögert. — 8. VIII. entlassen.

8. Karl Häberle, 45½ J. Fract. complic. crur. sin. durch das Trittbrett eines Eisenbahnwagens beim Herabspringen während der Zug im Gange war. Unterschenkel vollständig zertrümmert durch Splitterbruch der Tibia und Bruch der Fibula. Der Fuss fühlt sich kalt an. — 13. XI. 87 Amput. crur. zwischen mittlerem und oberem Drittel. Nicht ganz p. p. geheilt wegen teilweiser Gangrän des obern Lappens. — 22. XII. entlassen.

9. Lorenz Hofmann, 29 J. Conquassatio crur. dextr. herbeigeführt durch Maschinenverletzung am 26. V. 83. Starker Blutverlust. Patient kollabiert. — 26. V. Amput. femoris über dem Gelenk. Heilung p. p. — 14. VI. geheilt entlassen.

10. Karl Erzinger, 32 J. Fract. femor. sin. compl. male sanat. veranlasst durch Ueberfahren am 21. IV. 83. Mehrfache Fraktur des linken Oberschenkels. An der Hinterfläche eine Wunde. Nicht komplizierte Fraktur im oberen Drittel des Unterschenkels. Nach 4 Tagen ausgebreitete Gangrän der Wundränder. Bei der Aufnahme am 25. VI. linker Oberschenkel um 10 cm verkürzt, bogenförmig verkrümmt; Fisteln, Nekrose der Bruchenden. Am Unterschenkel Pseudarthrose. — 4. VIII. Amput. femoris (hoch). Heilung p. p. — 2. IX. geheilt entlassen.

11. Georg Nill, 10 J. Vulnus sclopet. foss. poplit. dextr. Schrotschuss aus 5 Fuss Entfernung. Bei der Aufnahme am 15. I. 84 ist Pat. äusserst

anämisch, nahezu pulslos. 2 Faust grosse Schusswunde, Weichteile, Arterie und Vene zerfetzt. — 15. I. Amput. femoris unterhalb der Mitte. Heilung nicht ganz p. p. — 17. II. geheilt entlassen.

12. Heinrich Hepper, 31 J. Zertrümmerung des linken Unterschenkels durch Lafettenstücke beim Abfeuern einer Kanone. Kniescheibe zertrümmert. Bruch des Oberschenkels im untern Drittel. — 6. IX. 85 Amputation des Oberschenkels zwischen mittlerem und oberem Drittel. Heilung p. p. — 30. IX. entlassen.

b) Amputationen wegen Erkrankungen.

(166 Fälle, sämtlich geheilt).

13. Friedrich Bauer, 40 J. Caries manus sin., seit ½ J. Zahlreiche Fisteln. — 31. VII. 82 Amput. antibr. Heilung nahezu p. p. — 18. VIII. geheilt entlassen.

14. Johannes Schäfer, 44 J. Caries manus dextr. Zahlreiche Fisteln. Im Handgelenk Reibegeräusch bei passiven Bewegungen. — 11. XI. 82 Amput. antibr. zwischen unterem und mittlerem Drittel. Am 5. Tag Schüttelfrost und hohes Fieber durch Retention stinkenden Eiters. Heilung p. sec. — 9. XII. entlassen.

15. Michael Häderle, 55 J. Ulcus et cicatric. man. et antibr. dextr. 30. IX. 81 Maschinenverletzung. Bei der Aufnahme am 2. I. 83 Hand in eine mit narbiger Haut bedeckte formlose Masse verwandelt. — 19. I. Amput. antibr. im obern Drittel. Heilung nicht ganz p. p. — 9. II. entlassen.

16. Friedrich Häcker, 51 J. Tuberculosis man. sin. Beginn Frühjahr 79. Zahlreiche Fisteln. — 24. I. 83 Amput. antibr. im vordern Drittel. Heilung p. p. — 7. II. geheilt entlassen.

17. Ludwig Dierolf, 19 J. Fibrosarcoma periostale ossificans radii dextr., vom Handgelenk bis 5 cm unterhalb des Ellbogengelenks reichend. — 18. I. 84 Amput. antibr. dicht unter dem Ellbogengelenk. Heilung p. p. — 6. II. entlassen.

18. Friederike Haueisen, 66 J. Carcinoma manus dextr., seit 2 J. Ausgedehntes Epithelialcarcinom des Handrückens und der Hohlhand. Cubitaldrüsen- und Achseldrüsenanschwellungen. — 18. II. 84 Amput. antibr. in der Mitte. Exstirpation der Cubitaldrüsen, Ausräumung der Achselhöhle. Heilung p. p. — 4. III. geheilt entlassen.

19. Aquilas Dieringer, 58 J. Sarcoma antibr. dextr., seit 6 Monaten, auf der Beugeseite des Vorderarms. Pat. kachektisch. — 6. X. 84. Amput. antibr. Exstirpation geschwollener Achseldrüsen. Heilung p. p. — 23. X. entlassen.

20. Friedrich Leyhr, 52 J. Caries carpi et metacarpi dextr. Zahlreiche Fisteln. Amput. antibr. Heilung p. p. — 21. XI. 85 entlassen.

21. Johannes Nuding, 49 J. Necros. carpi, Phlegmone man. et antibr.

infolge einer vor 1 J. erlittenen komplizierten Fraktur des Vorderarmes. — 20. I. 86 Amput. antibr. über der Mitte mit Bildung nur eines Hautlappens auf der Streckseite, da die Haut auf der Beugeseite narbig. Heilung p. p. — 30. I. entlassen.

22. Christian Büchsenmann, 33 J. Narbkontrakturen und Geschwür des Vorderarmes infolge von Verbrennung vor 1 J. durch Petroleum. Rechter Arm im Ellbogen- und Handgelenk rechtwinklig gebeugt, Finger krallenförmig flektiert. Beugeseite des Vorderarms von grosser Granulationsfläche und Narben eingenommen. — 1. II. 86 Amput. antibr. über dem Handgelenk. Der Volarlappen dient zugleich zu teilweiser Bedeckung des Hautdefektes. — 8. II. Vollständige Gangränescenz des volaren Lappens, sowie $^2/_3$ des dorsalen, so dass nur noch die Amputationsfläche mit Haut bedeckt ist. — 7. III. Mit grosser Granulationsfläche entlassen.

23. Michael Kübler, 69 J. Caries carpi sin., seit 6 J. Starke Eiterung. Kachektisches Individuum. — 8. V. 86 Amput. antibr. an der Grenze des mittlern und untern Drittels. Heilung p. p. — 19. V. entlassen.

24. Friedrich Neher, 48 J. Caries carpi sin., seit $^1/_2$ J.; Fistelbildung. — 11. XI. 86 Amput. antibr. im untern Drittel mit Zirkelschnitt. Heilung durchaus p. p. — 25. XI. entlassen.

25. Friedrich Frick, 37 J. Fungus des Handgelenks und der Sehnenscheiden der Hand und des Vorderarms mit Fisteln und reichlicher Eiterung. — 16. VII. 87 Amput. antibr. in der Mitte. Heilung durchaus p. p. — 28. VII. entlassen.

26. Baptist Lanz, 44 J. Schwere veraltete Phlegmone der Hand nach Panaritium mit Nekrose des Carpus. 13. VIII. 87 Amput. antibr. im untern Drittel. Heilung vollständig p. p. — 24. VIII. geheilt entlassen.

27. N. N., 22 J. Caries des Ellbogengelenks mit periartikulären Abscessen. Pat. stark abgemagert, hohes Fieber (0,5). Diarrhoe. — 3. VIII. 82 Amput. hum. zwischen mittlerem und unterem Drittel mittelst Zirkelschnitt. Heilung p. sec. — 8. XI. entlassen mit wesentlich besserem Allgemeinbefinden. Wunde nahezu geschlossen.

28. Johannes Merkle, 72 J. Sarcoma antibr. dextr., seit $^1/_2$ J., an der oberen Hälfte des Vorderarms, Haut stellenweise durchbrochen. — 15. XI. 82 Amput. hum. zwischen unterem und mittlerem Drittel. Heilung nicht ganz p. p. — 7. XII. entlassen.

29. Josef Futterer, 38 J. Caries des rechten Ellbogengelenks, seit 4 J. Fistelbildung. Lungenspitzenkatarrh. Hohes Fieber. — 26. I. 83. Amput. hum. in der Mitte. Heilung p. p. Abnahme des Fiebers. — 12. II. entlassen.

30. Rosa Götz, 11 J. Caries des r. Ellbogengelenks. Zahlreiche Fisteln. Hohe Temperatur. — 9. V. 83 Amput. humeri. Heilung nicht ganz p. p. — 28. V. entlassen.

31. Lisette Rieger, 39 J. Caries des r. Ellbogengelenks, seit 3 J.

Fistelbildung. Lungenspitzenkatarrh. Hohes Fieber. — 19. VI. 83 Amput. humeri zwischen unterem und mittlerem Drittel. Heilung p. p. — 3. VII. geheilt entlassen.

32. Johannes Heinzelmann, 67 J. Caries des linken Ellbogengelenks, seit mehreren Jahren. Fistelbildung. Laterale Verschieblichkeit. Krepitation. — 14. XI. 83 Amput. hum. Heilung p. p. — 4. XII. entlassen.

33. Karl Barth, 25 J. Caries des rechten Ellbogengelenks, seit 1 Jahr. Fistelbildung. — 12. III. 84 Amput. hum. im unteren Drittel. Heilung p. p. — 25. III. entlassen.

34. Anna Zimmermann, 43 J. Caries des linken Ellbogengelenks, seit ¼ Jahr. Fistelbildung. — 20. VI. 84 Amp. hum. Heilung p. p. — 14. VII. entlassen.

35. Johannes Vogel, 52 J. Caries des linken Ellbogengelenks, seit 2½ Jahren. Fistelbildung. Beiderseitige Lungenspitzenschrumpfung. — 13. XII. 84 Amput. antibr. zwischen oberem und mittlerem Drittteil. Heilung p. p. — 25. XII. entlassen.

36. Wilhelmine Krebs, 31 J. Caries des rechten Ellbogengelenks, seit 2 Jahren. Zahlreiche fistulöse Geschwüre. — 10. I. 85 Amput hum. im oberen Drittel. Heilung p. p. — 25. I. entlassen.

37. Wilhelm Haas, 19 J. Fungus cubiti dextr., seit 1 Jahr. Fistelbildung. — 29. IV. 85 Amput. hum. im oberen Drittel. Heilung p. p. — 14. V. entlassen.

38. Jakob Renz, 65 J. Fungus cubiti sin., seit ½ Jahr. Fistelbildung. Lungenspitzenaffektion rechts. Hohe Abendtemperaturen. — 6. VI. 85 Amput. hum. etwas über der Mitte. Heilung nicht ganz p. p. — 1. VII. entlassen auf Wunsch.

39. Ignaz Schöllhorn, 31 J. Fungus cubiti dextr., seit 10 Jahren. Zahlreiche Fisteln. — 30. VI. 85 Amput. hum. etwas über der Mitte. Heilung p. p. — 10. VII. geheilt entlassen.

40. Michael Kirchherr, 34 J. Fungus cubiti dextr., seit ½ Jahr. Geschwüriger Aufbruch. — 22. V. 86 Amput. hum. dextr. im unteren Drittel. Heilung fieberlos p. p. — 12. VI. geheilt entlassen.

41. Anna Maria Kaupp, 20 J. Sarcoma hum. sin. recid. nach Exstirpation des Tumors vor ½ Jahr. — 16. V. 87 Amput. hum. hoch oben. Heilung durchaus p. p. — 1. VI. entlassen.

42. Gottlob Baettle, 45 J. Fungus cubiti sin., seit 4 Jahren. Lungenaffektion. — 16. VII. 87 Amput. hum. sin. in der Mitte. Heilung nicht ganz p. p. — 1. VIII. entlassen.

43. Rosine Weber, 63 J. Caries cubiti sin., seit vielen Jahren. Reichliche jauchige Eiterung. Hohes Fieber. — 7. III. 88 Amput. hum. sin. im unteren Drittel mit zweizeitigem Zirkelschnitt. Nahezu fieberloser Verlauf. Heilung nicht ganz p. p. — 21. 3. entlassen.

44. Maria Pfeifer, 17½ J. Sarcoma hum. dextr., seit ½ Jahr, die untere Hälfte des Oberarmes ringsum einnehmend, in der Gefässfurche

gegen die Achselhöhle zu sich fortsetzend. — 27. VI. 88 Exartic. hum. nach vorheriger Unterbindung der Art. subcl. unterhalb des Schlüsselbeins. Heilung der Wunde durchaus p. p. — 12. VII. geheilt entlassen.

45. Helena Beck, 20 J. Fungus metat. dextr. — 24. VII. 86 Amput. metat. Heilung p. p. — Am 16. VIII. mit Fistel entlassen.

46. G. Schreier, 18 J. Caries ped. sin. — 9. V. 82 Amput. Pirogoff. Heilung p. p. — 4. VII. entlassen.

47. Albert Müller, 12 J. Caries ped. dextr. Fistel- und Geschwürsbildung. — 14. VI. 82. Amput. sec. Pirogoff. Heilung p. p. — 22. VII. entlassen.

48. Katharine Fischer, 18 J. Caries ped. sin., seit dem 6. Lebensjahre. Skrophulöses Individuum. Linker Fuss im Wachstum zurückgeblieben. Fistelbildung. — 7. III. 83 Amput. Pirogoff. Heilung nicht vollständig p. p. — 9. V. entlassen.

49. Emilie Rupp, 12 J. Caries ped. dextr. Abscess- und Fistelbildung. — 11. VI. 83 Amput. sec. Pirogoff mit Bruns'scher Modifikation. Heilung p. p. – 20. VII. entlassen.

50. Christian Eisenhardt, 43 J. Caries ped. sin., seit $^4/_5$ Jahren. Abscess. Fistel. — 30. VI. 83 Amput. Pirogoff mit Bruns'scher Modifikation. Heilung nicht ganz p. p. — 17. VII. geheilt entlassen.

51. Anna Gross, 19 J. Caries tarsi sin., seit 2 Jahren. Fistelbildung. — 11. X. 83 Amput. Pirogoff. Heilung p. p. — 2. XII. geheilt entlassen.

52. Andreas Gayer, 27 J. Caries ped. dextr., seit 2 Jahren. Fisteln. — 20. XI. 83 Pirogoff. Heilung p. p. — 7. I. 84 geheilt entlassen.

53. Friederike Finkbeiner, 13 J. Caries tarsi dextr., seit einem Jahre. Mehrere Fisteln. — 5. VII. 84 Amput. Pirogoff. Heilung p. p. — 21. VIII. entlassen.

54. Anton Waeschle, 16 J. Caries ped. sin., seit 4 Jahren. Fistelbildung. — 15. VII. 84 Amput. Pirogoff. Heilung nicht ganz p. p. — 20. VIII. entlassen.

55. Maria Dam, 14 J. Caries tarsi sin., seit $^1/_2$ Jahr. Fistelbildung. — 8. VIII. 84 Amput. Pirogoff. Heilung p. p. — 20. X. entlassen.

56. Karoline Sommer, 15 J. Caries tarsi utriusque et man. sin., seit einem Jahr. Starke Schwellung und Fistelbildung — 7. II. 85 Amput. Pirogoff (rechts). Heilung nicht durchaus p. p. — 10. III. mit fast ganz geheilter Wunde entlassen.

57. Maria Frank, 17 J. Caries tarsi dextr., seit 2 Jahren. — 20. V. 85 Amput. Pirogoff mit Bruns'scher Modifikation. Heilung nahezu p. p. — 22. VI. geheilt entlassen.

58. Katharine Hesser, 15 J. Caries tarsi dextr., seit $^1/_2$ Jahr. Fistelbildung. — 22. VI. 85 Amput. Pirogoff mit Bruns'scher Modifikation. Heilung nicht ganz p. p. — 31. VII. mit stellenweise granulierenden Wundrändern entlassen.

59. Heinrich Fausel, 22 J. Fungus ped. sin., seit Juli 1884. —

25. I. 86 Amput. Pirogoff. — 2. II. Nachblutung. Nachträgliche nochmalige Unterbindung der Art. tib. post. Heilung durch Eiterung verzögert. — 10. III. Entlassen mit gut angeheiltem Calcaneus und schön granulierender Incisionswunde.

60. Adolf Weik, 26 J. Fungus metatarsi dextr., seit ½ Jahr. Husten, Auswurf und Nachtschweise. — 6. VII. 86 Amput. sec. Pirogoff nach Bruns. Heilung nicht ganz p. p. — 2. VIII. mit einer kleinen granulierenden Stelle an der Aussenseite der Operationswunde entlassen.

61. Jakob Klöpfer, 21 J. Caries ped. dextr., seit 1 Jahr. — 6. VIII. 86 Amput. sec. Pirogoff (nach v. Bruns). Heilung durchaus p. p. — 28. VIII. entlassen.

62. Marie Maier, 25 J. Fungus metat. sin., seit ½ Jahr. Hereditär belastet. Eiterung, Geschwürsbildung. — 9. II. 87 Amput. nach Pirogoff. Heilung nicht ganz p. p. — 22. III entl. — Am 20. V. Wiederaufnahme wegen fortwährender Eiterung und Fistelbildung. — 27. V. Exstirpation des Restes des Calcaneus. — 16. VI. geheilt entlassen.

63. Anton Speidel, 24 J. Fungus tarsi dextr., seit 2 Jahren. — Sept. 86 Exarticul. nach Chopart. Erneute Fistelbildung. Ferse so stark nach hinten gezogen, dass die Operationsnarbe fast den Boden berührt. — 12. VIII. 87 Amput. Pirogoff. Heilung p. p. — 24. VIII. entlassen.

64. Georg Haag, 58 J. Fungus tarsi sin., seit Februar 1886. Fistelbildung. — 17. VIII. 87 Amput. nach Pirogoff (nach Bruns). Heilung vollk. p. p. — 11. IX. entlassen.

65. Gottlieb Stiefel, 51 J. Fungus ped. sin. — Am 8. X. 83 wegen Fungus dextr. amputiert. — 21. II. 88 Amput. Pirogoff (Bruns'sche Modifikation). Heilung p. p. Entlassung durch langsame Heilung einer zugleich vorgenommenen Resectio cubit. sin. verzögert.

66. Anna Stegmaier, 17 J. Fungus ped. dextr., seit Sommer 86. — 21. II. 87 Amput. cruris Syme. Heilung nicht ganz p. p. — 13. XII. entlassen mit geheilter Wunde.

67. Georg Rein, 45 J. Fungus ped. dextr., seit 2 Jahren. Abscessbildung. — 29. II. 88 Amput. Syme. Heilung p. p. — 17. III. entlassen.

68. August Thieringer, 17 J. Caries ped. dextr., seit 2 Jahren. Abscess- und Fistelbildung. Abendliche Temperatursteigerung bis 40,2. — 15. V. 88 Amput. Syme. Heilung nicht ganz p. p. wegen geringer Gangrän am untern Wundrande. — 16. VI. geheilt entlassen.

69. Gottlob Schabel, 29 J. Caries ped. sin., seit Febr. 88 durch Auffallen eines Stückes Holz auf den l. Fuss. — Frühjahr 87 Hämoptoë. Abscess- und Fistelbildung. — 2. VII. 88 Amput. Syme. Heilung nicht ganz p. p. wegen Hautgangrän und Eiterung. — 12. VIII. entlassen mit granulierender Wunde.

70. Pius Kaltenmark, 40 J. Caries ped. dextr., seit 2 Jahren. Fistel- und Geschwürsbildung. — 9. VI. 82 Amput. cruris supramalleol. Heilung p. p. Absolut fieberlos. — 24. VI. entlassen.

71. Katharine Strobel, 39 J. Ulcus cruris sin., seit 17 Jahren bestehend. — 17. VI. 82 Amput. cruris. Heilung p. p. — 19. VII. geheilt entlassen.

72. Wilhelmine Schmauder, 8 J. Pseudarthrosis cruris dextr. an der Grenze zwischen unterem und mittlerem Drittel seit der 1. Kindheit; mehrfache Operation erfolglos, grosse Beweglichkeit an der Bruchstelle. — 21. VI. 82 Amput. cruris unterh. des untern Endes des obern Tibiafragments. Heilung nicht ganz p. p. — 14. VII. mit völlig vernarbter Wunde entlassen.

73. Johannes Hornung, 59 J. Caries ped. sin., seit 3 Monaten. Fistelbildung. Profuse Diarrhoen. Rechtsseitige Spitzenaffektion. — 7. XI. 82 Amput. cruris im untern Drittel. Heilung p. p. — 1. XII. entlassen.

74. Alois Simnacher, 27 J. Caries ped. dextr., seit 7 Jahren. Ausgedehnte Fistelbildung. — 8. I. 83 Amput. cruris in der Mitte. Heilung p. p. Absolut fieberlos — 7. II. geheilt entlassen.

75. Georg Maier, 20 J. Caries tarsi sin., seit 1½ Jahren. Der linke Fuss ist in Varusstellung, zu einem unförmlichen Klumpen verwandelt. Zahlreiche Fisteln. — 30. IV. 83 Amput. cruris handbreit über dem Fussgelenk. Heilung p. p. — 14. V. entlassen.

76. Anna Weiss, 13 J. Fungus ped. sin., seit Dez. 82. Fistelbildung Hohe Abendtemperaturen. — 15. VI. 83 Amput. cruris supramalleolaris mit vorderem Hautlappen. Heilung p. p. — 9. VII. entlassen.

77. Jakob Kopf, 19 J. Fungus ped. sin. Auf der rechten Thoraxseite Abscess. In der rechten Lumbalgegend Geschwüre. Rechtsseitiger Spitzenkatarrh. — 5. II. 83 Amput. cruris im unteren Drittel. Heilung p. p. — 12. XII. entlassen.

78. Marie Handel, 64 J. Caries tarsi dextr. et cubiti sin., seit 2 J.; seit Frühjahr 83 Fungus des linken Ellenbogengelenks, ausserdem kalter Abscess oberhalb der rechten Mamma. Hohe Abendtemp. — 22. XI. 83 Amput. cruris unterhalb der Mitte. Heilung p. p. — 17. XII. entlassen. An Arm und Brust stat. id.

79. Margarethe Schröder, 34 J. Caries tarsi sin., seit Frühjahr 83. Ausgedehnte Fistelbildung. — 3. XII. 83 Amput. cruris. Heilung p. p. — 21. XII. entlassen.

80. Johann Klausner, 32 J. Caries ped. dextr., seit 3 Jahren. Zahlreiche Fisteln. — 18. II. 84 Amput. cruris supramalleol. Heilung p. p. — 6. III. entlassen.

81. Karoline Rübelmann, 53 J. Caries tarsi, seit 3 Jahren. Mehrere Fisteln. — 5. V. 84 Amput. cruris supramalleolaris. Heilung nicht ganz p. p. — 22. VI. entlassen.

82. Julius Kenner, 16 J. Caries tarsi sin., seit 1 Jahr. — 5. VIII. 84 Amput. cruris supramalleol. Heilung p. sec. — 31. VIII. entlassen.

83. Amalie Rauch, 61 J. Caries tarsi sin., seit 1 Jahr. Mehrfache

Fisteln. — 24. VI. 84 Amput. cruris im unteren Drittel. Heilung p. p. 12. VII. entlassen.

84. Karoline Beer, 65 J. Caries tarsi et manus sin., seit 2 Jahren. Zahlreiche Fisteln. Oedem des ganzen Unterschenkels. — 30. VII. 84 Amput. cruris. Heilung nicht ganz p. p. — 7. IX. entlassen.

85. Johannes Wendel, 58 J. Sarcoma cruris dextr. exulcerans, seit einigen Monaten rasches Wachstum. Auf der Aussenseite des linken Beins eine pilzartig wuchernde, leicht blutende, ulcerierte Geschwulst. In der rechten Inguinalgegend bis wallnussgrosse Lymphdrüsenschwellungen. — 4. XI. 84 Amput. cruris etwas unterhalb der Mitte. Heilung nicht ganz p. p. — 5. XII. mit granulierender Wunde entlassen.

86. Joseph Seybold, 18 J. Caries ped. dextr. et metat. sin., seit 1/4 J. Auf dem linken Fussrücken eine Fistel. — 11. XI. 84 Amput. cruris dextr. supramalleol. Heilung p. p. — 27. XI. geheilt entlassen.

87. Jakob Kümmerle, 43 J. Caries ped. sin., seit 3/4 Jahren. Fistelbildung. — 19. XII. 84 Amput. cruris supramalleol. Heilung absolut p. p. — 9. I. 85 entlassen.

88. Valentin Wirz, 39 J. Fungus ped. dextr., seit Sommer 83. Fistelbildung. Rechtsseitige Lungenspitzenaffektion. — 19. XII. 84 Amput. cruris supramalleol. Heilung p. p. — 9. I. 85 entlassen.

89. Bernhard Wahlhüter, 45 J. Caries ped. dextr., seit 3/4 Jahren. Fistel- und Abscessbildung. — 28. I. 85 Amput. cruris supramalleol. Heilung absolut p. p. — 9. II. entlassen.

90. Sylvester Bollinger, 44 J. Ulcus cruris dextr., seit 10 Jahren. Ringförmiges Geschwür, beginnend dicht über dem Fussgelenk. Höchste Ausbreitung vorn 17 cm. Der ganze Fuss elephantiastisch verdickt. — 31. I. 85 Amput. cruris zwischen mittlerem und oberem Drittel. Heilung beinahe p. p. — 14. IV. auf Wunsch entlassen mit 2 Drains.

91. Johann Schröder, 56 J. Caries ped. dextr., seit 1 1/2 Jahren. Fistelbildung. Hohe Abendtemp. Potator. — 11. II. 85 Amput. cruris supramalleol. Heilung p. sec. — 21. IV. Entfernung eines kleinen nekrotischen Knochenstückes von der Tibia. — 13. V. entlassen mit vernarbter Wunde.

92. Joseph Kaupp, 38 J. Caries ped. sin. Im März 84 Exstirpation der tuberkulös erkrankten Bursa praepat. dextr. Jetzt zahlreiche Fisteln. — 11. III. 85 Amput. cruris supramall. Heilung p. p. — 29. III. entlassen mit sehr schönem Stumpf.

93. Karl Becker, 53 J. Fungus ped. dextr., seit 5 Jahren. — 27. IV. 85 Amput. cruris im unteren Drittel. Heilung nicht ganz p. p. 14. V. entlassen.

94. Friedrich Tritt, 65 J. Carcinoma cruris dextr., aus einem seit 20 Jahren bestehenden Unterschenkelgeschwür hervorgegangen, fast zirkulär. — 6. VI. 85 Amput. cruris an der Grenze des mittleren und oberen Drittels. Heilung p. p. — 21. VI. geheilt entlassen.

95. Konrad Maier, 18 J. Fungus ped. sin., seit 2 1/2 Jahren. Mehrere

Fisteln. — 30. VII. 85 Amput. cruris supramall. Heilung p. p. — 9. VIII. entlassen.

96. Jakob Friedrich Weik, 36 J. Sarkom des rechten Unterschenkels. 22. X. 85 Amput. cruris an der Grenze des oberen und mittleren Drittels. Heilung teilweise p. gran. — 19. XI. mit sehr schön granulierender, in der Fläche noch ca. markstückgrosser Wunde entlassen.

97. Georg Esenwein, 67 J. Fungus ped. sin., seit 1 Jahr. Sehr magerer Mann. Mehrere Fisteln. — 2. XI. 85 supramalleoläre Amputation des Unterschenkels. Wundverlauf durch kleine Randgangrän und Eiterretention gestört. — 24. XI. mit noch nicht ganz geschlossener Drainöffnung entlassen.

98. Barbara Pfeiffer, 54 J. Caries tarsi dextr. Mehrere Fisteln an der Fersenhaut. Schlecht genährt. — 3. XI. 85 Amput. cruris im unteren Drittel. Ungestörter Verlauf. — 14. XI. entlassen.

99. Johann Graf, 49 J. Ulcus cruris sin., seit vielen Jahren fast ringförmig. — 18. XII. 85 Amput. cruris unter dem Knie. Bildung eines hinteren Lappens aus der Wadenhaut. Heilung p. p. — 15. I. 86 entlassen.

100. Luise Klink, 31 J. Fungus tarsi dextr., seit 2½ Jahren. Spitzenkatarrh rechts. — 4. III. 86 Amput. cruris dextr. supramall. Heilung p. p. — 26. III. entlassen.

101. Barbara Durst, 40 J. Fungus tarsi sin., seit ½ Jahr. Husten und eiteriger Auswurf. — 11. III. 86 Amput. cruris supramall. Heilung vollständig p. p. — 25. III. entlassen.

102. Constantin Pfaff, 61 J. Fungus metatarsi sin., seit 1 Jahr. — 8. IV. 86 Amput. cruris supramall. Geringe Nachblutung. — 9. IV. 86 Heilung nahezu p. p. (leichte Randgangrän). — 27. IV. geheilt entlassen.

103. Karl Kleber, 46 J. Ulcus cruris sin. infolge einer vor 8 Jahren erlittenen Quetschung. — 31. V. 86 Amput. cruris im oberen Drittel. Heilung p. p. — 25. VI. entlassen.

104. Friedrich Gänssle, 70 J. Fungus tarsi sin., seit 2 Jahren. — 26. VI. 86 Amput. cruris sin. im unteren Drittel. Heilung vollständig p. p. — 26. VII. geheilt entlassen.

105. Joseph Schaich, 40 J. Fungus tarsi sin., seit ½ Jahr. Verschiedene Fisteln am linken Fussgelenk. An der Innenfläche des linken Oberschenkels hühnereigrosser Abscess. Abendliches Fieber bis 40,0. Spitzenkatarrh. — 2. VII. 86 Amput. cruris supramall. Heilung p. p. Die Temperatur nach der Operation etwas niedriger, später wieder wie vorher. — 22. VII. geheilt entlassen.

106. Friedrich Leicht, 18 J. Ulcus cruris dextr., pes varus dextr. Beginn vor 3 Jahren. — 5. VIII. 86 Amput. cruris im mittleren Drittel durch Manschettenschnitt. Fieberloser Wundverlauf. Heilung p. p. — 22. VIII. entlassen.

107. Johannes Heckele, 38 J. Fractura cruris dextr. supramall. male sanat. seit 3 Jahren, mit grossem Geschwür auf dem Fussrücken,

Elephantiasis des Fusses und Ankylose des Fussgelenkes. — 18. XI. 86 Amput. cruris im unteren Drittel. Heilung durchaus p. p. — 8. XII. entlassen.

108. Friederike Lieb, 53 J. Ulcus cruris sin. mit Equinovarusstellung, seit 9 Jahren. — 22. XII. 86 Amput. cruris an der Grenze des oberen und mittleren Drittels. Heilung nicht ganz p. p. — 16. I. 87 entlassen.

109. Johann Hahn, 20 J. Fungus tarsi dextr., seit 2 Jahren. Eiterung und Fistelbildung. — 25. II. 87 Amput. cruris supramall. Heilung durchaus p. p. — 15. III. entlassen.

110. Christian Ehmann, 43 J. Caries tarsi sin., seit Nov. 86. Abscess und Fistelbildung. — 10. III. 87 Amput. cruris sin. supramalleol. Heilung p. p. — 28. III. entlassen.

111. Wilhelm Schniep, 19 J. Caries tarsi sin. infolge einer im Juli 86 zugezogenen Verstauchung. Hereditär belastet. Starke Eiterung, Fistelbildung. — 12. III. 87 Amput. cruris sin. supramall. Heilung nicht ganz p. p. — 9. IV. entlassen.

112. Christoph Götz, 66 J. Fungus tarsi sin., seit ½ Jahr. Abcess- und Fistelbildung. — 24. III. 87 Amput. cruris supramall. Heilung p. p. — 9. IV. entlassen.

113. Christian Koch, 55 J. Fungus tarsi sin., seit Aug. 85 durch Verstauchung. — 21. V. 87 Amput. cruris supramall. Heilung p. p. — 8. VI. entlassen.

114. Jakob Seeger, 46 J. Fungus tarsi sin., seit Aug. 86. Mehrmals Anfälle von Hämoptoë. Fistelbildung. — 21. VI. 87 Amput. cruris supramall. Heilung durchaus p. p. — 7. VII. geheilt entlassen.

115. Anna Maria Gentner, 64 J. Fungus metat. sin., seit 1½ Jahren. Abscess- und Fistelbildung. An verschiedenen Körperstellen Geschwüre. —. 30. VI. 87 Amput. cruris supramall. Heilung durch Granulation wegen oberflächlicher Hautgangrän. — 25. VII. mit gut granulierender Wundfläche entlassen.

116. Pauline Goeppinger, 43 J. Fungus ped. sin., seit 1½ Jahren. Abscessbildung. — 15. X. 87 Amput. cruris supramall. Heilung durchaus p. p. — 4. XI. geheilt entlassen.

117. Karoline Wagner, 57 J. Fungus ped. sin., seit 1½ Jahren. Pat. sehr dekrepid. — 14. XI. 87 Amput. cruris supramall. Heilung durchaus p. p. — 2. XII. entlassen.

118. Lina Freger, 20 J. Fungus tarsi sin., seit ½ Jahr. Stark hereditär belastet. Abscess- und Fistelbildung. Hohe Temperatursteigerungen. — 15. XI. 87 Amput. cruris supramall. Heilung nicht p. p. wegen oberflächlicher Gangrän der Wundränder, welche schliesslich an einer erbsengrossen Stelle den Knochen blosslegt. Wegen gleichzeitig bestehender schwerer Lungenaffektion wird von einem weiteren Eingriff Abstand genommen. — 11. XII. entlassen.

119. Anna Katzenstein, 44 J. Fungus tarsi dextr., seit 2 J. Fistel-

bildung. Eiterung. Lungenkomplikation. — 11. I. 88 Amput. cruris dextr. supramall. Heilung absolut p. p. — 25. I. Geheilt entlassen. Allgemeinzustand gebessert.

120. Anton Speidel, 25 J. Fungus tarsi dextr. recidiv. Vor 1 Jahr Amput. nach Pirogoff. Auf der oberen Seite des Stumpfes 6 Fisteln, welche auf den kariösen Calcaneus führen. Eine Auskratzung bleibt ohne Erfolg. — 3. V. 88 Amput. cruris supramall. Heilung p. p. — 17. V. entlassen.

121. Heinrich Schwarz, 21 J. Fungus ped. dextr., seit Neujahr 84. Zahlreiche Fisteln. — 16. V. 88 Amput. cruris im unteren Drittel. Heilung p. sec. int. — 16. VI. mit kaum pfennigstückgrosser Granulationsfläche entlassen.

122. Ulrich Blessing, 24 J. Elephantiasis et lupus cruris sin. Knie rechtwinkelig ankylotisch. Pesequinusstellung. Mit Ausnahme der Fusssohle die ganze Haut des Fusses sowie des Unterschenkels mit wulstigen Ulcerationen bedeckt. — 16. V. 82 Amput. fem. im mittleren Drittel mit vorderem Hautlappen. Heilung p. p. — 9. VI. geheilt entlassen.

123. Jakob Kraner, 48 J. Fungus genu sin., seit 3 Jahren. Eiterung und Fistelbildung. — 18. VIII. 82 Amput. fem. an der Grenze des oberen und mittleren Drittels mit vorderem Hautlappen. Heilung p. p. — 18. IX. geheilt entlassen.

124. Johannes Schleh, 13 J. Fungus genu dextr. — Am 20. V. 82 Resektion des Kniegelenks, nachher starke Eiterung und Kräfteverfall. — 9. 10. 82 Amput. fem. (tief). Heilung grösstenteils p. p. — 17. XI. 82 geheilt entlassen bei wesentlich gebessertem Kräftezustand.

125. Katharine Ischinger, 62 J. Fungus genu sin., seit 3 Jahren. Fistelbildung. — 22. X. 82 Amput. fem. mit vorderem Hautlappen. Heilung p. p. — 19. XI. geheilt entlassen.

126. Christian Wärz, 32 J. Fungus genu dextr., seit dem 12. Jahre. Subluxation nach hinten, Genu valgumstellung. Knochenreiben, grosse laterale Beweglichkeit. — 16. II. 83 Amput. fem. im unteren Drittel. Heilung absolut p. p. — 11. III. geheilt entlassen.

127. Christian Maier, 31 J. Fungus genu sin., seit Herbst 82 Abscessbildung, hohe Temperatur. — 2. VI. 83 Amput. fem. im unteren Drittel. Heilung p. p. — 27. VI. geheilt entlassen.

128. Konrad Kalk, 20 J. Fungus genu sin., seit 4 Jahren. Abscess- und Fistelbildung. — 6. VI. 83 Amput. fem. zwischen mittlerem und unterem Drittel. Heilung p. p. — 27. VI. entlassen.

129. Xaver Döser, 23 J. Sarcoma cysticum cruris dextr. Der ganze Unterschenkel von einer monströsen spindelförmigen Geschwulst eingenommen. — 27. VI. 83 Amput. fem. zwischen unterem und mittlerem Drittel. Heilung p. p. — 15. VII. entlassen.

130. Johann Kegel, 55 J. Fungus genu sin., seit 4 Jahren. — 14.

VII. 83 Amput. fem. zwischen mittlerem und unterem Drittel. Heilung p. p. — 5. VIII. entlassen.

131. Gustav Walter, 9 J. Fungus genu dextr., seit Nov. 81. Abscess- und Fistelbildung. — 30. VII. 83 Amput. fem. mit zweizeitigem Zirkelschnitt. Heilung p. gran. — 2. IX. geheilt entlassen.

132. Johannes Joas, 16 J. Fungus genu dextr., seit 6 Jahren. Abscess- und Fistelbildung. — 31. VII. 83 Amput. fem., nachdem ein Versuch der Resektion wegen zu grosser Ausdehnung der Erkrankung fehlgeschlagen. Heilung teilweise p. sec. — 28. VIII. entlassen.

133. Gottlieb Stiefel, 46 J. Fungus genu dextr., seit 1 Jahr. Abscessbildung. — 30. X. 83 Amput. fem. im unteren Drittel. Heilung absolut p. p. — 24. II. entlassen.

134. Martin Ruapp, 35 J. Fungus genu dextr., seit März 83. Pat. auffallend abgemagert, hohe Abendtemp. (40,3). — 4. XII. 83 Amput. fem. in der Mitte. Heilung p. p. — 29. XII. mit wesentlich gebessertem Allgemeinbefinden entlassen.

135. Johannes Agen, 30 J. Caries des rechten Kniegelenks. Starke Eiterung. — 10. XII. 83 Amput. fem. (hoch). Heilung p. sec. — 12. I. 84 mit vernarbter Wunde entlassen.

136. Johann Letsch, 21 J. Fungus genu dextr., seit dem 12 Jahre. Abscessbildung. — 9. II. 84 Amput. fem. unterhalb der Mitte. Heilung p. p. — 24. II. entlassen.

137. Johannes Fröschle, 56 J. Fungus genu sin., seit 2 Jahren. Fistelbildung. — 26. VII. 84 Amput. fem. im unteren Drittel. Heilung p. p. — 13. VIII. geheilt entlassen.

138. Martin Jetter, 58 J. Fungus genu sin., seit 5 Monaten. Abscessbildung, hohe Abendtemp., Nachtschweisse, rechte Lungenspitze afficiert. — 26. VII. 84 Amput. fem. im unteren Drittel. Heilung p. p. — 11. VIII. entlassen.

139. Friedrich Rommetsch, 44 J. Fungus genu dextr., seit $^1/_2$ Jahr. Abscessbildung, hohe Abendtemp. (39,6). — 22. XI. 84 Amput. fem. an der Grenze des unteren und mittleren Drittels. Heilung p. p. — 30. XII. entlassen.

140. Friederike Autenrieth, 48 J. Fungus genu dextr., seit $^3/_4$ Jahren. Ausgedehnte Abscessbildung. — 29. XII. 84 Amput. fem. im unteren Drittel. Heilung p. p. — 28. XII. geheilt entlassen.

141. Johannes Böhm, 69 J. Fungus genu sin., seit 4 Jahren. Abscessbildung, Subluxation. — 8. XII. 84 Amput. fem. supracondyloidea. Heilung nicht ganz p. p. — 15. I. 85 entlassen.

142. Luise Binzinger, 27 J. Fungus genu sin., seit 1 Jahr. Fistelbildung, hohe Abendtemp. (39,5). — 19. VI. 85 Amput. fem. im unteren Drittel. Heilung nicht ganz p. p. — 19. VII. entlassen.

143. Karl Kästle, 26 J. Fungus genu dextr., seit $^1/_2$ Jahr. Patient sehr abgemagert und anämisch. Multiple Abscesse. Affektion beider

Lungen. Oedem beider Beine. — 20. X. 85 Amput. fem. etwas unterhalb der Mitte. Heilungsverlauf durch Eiterung und Randgangrän verzögert. — 12. XI. mit nur minimal secernierender Wunde und nahezu geschlossener Narbe entlassen.

144. Karl Kantner, 19. J. Fungus genu sin., seit mehreren Jahren. Fistelbildung. — 18. XI. 85 Amput. fem. an der Grenze des unteren und mittleren Drittels. Heilung durch kleine Gangrän in der Mitte der Wundlinie verzögert. — 3. XII. geheilt entlassen.

145. Josef August Böcklen, 25 J. Fungus genu dextr., seit Febr. 81. Am 16. VI. 85 Resectio genu. Bei der Aufnahme ausgedehnte Fistelbildung. — 16. I. 86 Amput. fem. auf dringendes Verlangen des Pat. an der Grenze des unteren und mittleren Drittels. Heilung p. p. — 4. II. geheilt entlassen.

146. Johannes Faude, 24 J. Fungus genu dextr., seit 1½ Jahren. Fisteln. Subluxation. — 23. II. 86 Amput. fem. direkt über dem Knie. Heilung p. p. — 11. III. geheilt entlassen.

147. Jakob Schmid, 26 J. Fungus genu dextr., seit dem Jahre 1872 fistulöse Eiterung. — 23. II. 86 Amput. fem. an der Grenze des untern und mittlern Drittels. Heilung nicht ganz p. p. — 17. III. entlassen.

148. Gottfried Ulmer, 18 J. Sarkoma crur. dextr. nach einem Schlag gegen den rechten Unterschenkel. In dessen oberster Partie befindet sich eine weiche, pseudofluktuierende, an einzelnen Stellen knochenharte Knoten zeigende, halbkugelige Geschwulst, welche der Vorderfläche aufsitzt. — 22. III. 86 Amput. fem. dextr. supracondyloid. Abgesehen von geringer Gangrän der Wundränder Heilung p. p. — 9. IV. beinahe geheilt entlassen.

149. Johannes Reinfranck, 51 J. Fungus genu sin., seit ½ Jahr. — 19. IV. 86 Amput. fem. an der Grenze zwischen unterem und mittlerem Drittel. Heilung p. p. ohne Fieber. — 8. V. geheilt entlassen.

150. Johannes Knoblauch, 48 J. Ulcus cruris dextr. chron., seit 11 Jahren, mehr als ⅔ des rechten Unterschenkels einnehmend und fast cirkulär. — 21. VI. 86 Amput. fem. dextr. tief unten. Heilung p. p. — 10. VII. entlassen.

151. Hieronymus Schwarz, 66 J. Fungus genu sin., seit 1 Jahr. Abscessbildung. — 26. VII. 86 Amput. fem. Heilung mit Eiterung und Randgangrän des Lappens. — 14. IX. mit etwa thalergrosser granulierender Stelle entlassen.

152. Gustav Allmendinger, 69 J. Fungus genu dextr., seit einem Jahre. Eiterung, Fistelbildung. Temperatursteigerung. — 31. VII. 86 Amput. fem. im untern Drittel. Eiterung und Gangrän durch Druck und Perforation der Haut durch den Knochenstumpf. — 11. IX. Resektion eines 4 cm langen Stückes vom Knochen. — 26. IX. geheilt entlassen.

153. Johannes Kaiser, 41 J. Fungus genu sin., seit 4 Jahren. Abscess in der Kniekehle. — 5. VIII. 86 Amput. fem. im mittleren Drittel. Am

8. Tag Sekretverhaltung und darauf mässige Eiterung. — 26. VIII. mit nahezu geschlossener Wunde entlassen.

154. Maria Nill, 10 J. Fungus genu dextr., seit 4 Jahren. Kachektisches Kind. Lungenspitzenkatarrh. Abendliche Temperatursteigerung. Da Versuch der Resektion misslingt: 10. VIII. 86 Amput. fem. an der Grenze zwischen oberem und mittlerem Drittel mittelst zweizeitigen Zirkelschnitt. Heilung per granulationem, da sämmtliche Nähte durchschnitten. Temperatur seit der Operation annähernd normal. — 17. IX. entlassen mit kleiner oberflächlicher Granulationsstelle.

155. Anna Vollmer, 52 J. Fungus genu dextr., seit 5 Jahren. Elende Frau. Starke Eiterung. — 14. IX. 86 Amput. fem. Heilung p. p. — 30. IX. entlassen.

156. Christof Gebhardt, 43 J. Fungus genu dextr. — 19. X. 86 Amput. fem. Heilung p. p. bei hohen Abendtemperaturen. — 14. XI. entlassen.

157. Christian Ortlieb, 19 J. Fungus genu dextr., seit 3 Jahren. — Am 21. IV. 86 Resectio genu ohne Erfolg. Hohe Abendtemperaturen. — 30. X. Amput fem. an der Grenze des untern und mittleren Drittels. Heilung p. p. — 22. XI. geheilt entlassen.

158. Emilie Link, 40 J. Osteasarcoma fem. dextr., seit etwa 3 Jahren in Form eines kolossalen Tumors, der kolbig vom obern zum untern Femurende anwächst. Nach oben reicht er bis 3 Finger breit unter den Damm nach unten bis in die Gelenklinie. Grösste Peripherie 69 cm. — 18. I. 87 Amput. fem. stark handbreit unter dem Damm mit Zirkelschnitt und schichtweisem Vorgehen in den Weichteilen. Heilung nicht ganz p. p. — 23. II. entlassen mit 2 bohnengrossen, granulierenden Stellen auf der Wundlinie.

159. Wilhelm Brugger, 35 J. Fungus genu dextr., seit 1½ Jahren. Abscessbildung. — 12. II. 87 Amput. fem. an der Grenze des untern und mittleren Drittels. Heilung der Wundlinie p. p. Länger dauernde Sekretion aus den Drainöffnungen. — 7. III. entlassen.

160. Richard Weissenberger, 14 J. Osteosarcoma tib. sin., seit 1886. An der Innen- und Vorderseite des Unterschenkels ein 2faustgrosser gleichmässig rundlicher, breitbasiger, auf der Tibia nicht verschieblicher Tumor. — 2. V. 87 Amput. fem. im untern Drittel. Heilung per sec. (Gangrän der Wundränder.) — 9. VI. entlassen.

161. Wilhelmine Rohr, 21 J. Neuralgia nervi peron. sin., seit 8 Jahren. — 15. VII. 85 Neurektomia ohne Erfolg. — 1. XII. 86 Dehnung des N. ischiadicus, gleichfalls ohne Erfolg, seither Kontraktur im linken Kniegelenk, Peronäuslähmung und heftige Neuralgie. — 12. V. 87 Amput. fem. in der Mitte. Heilung durchaus p. p. — 2. VI. geheilt entlassen.

162. Gottlieb Widmaier, 63½ J. Gonarthritis supp. traumat. seit 6 Wochen. — 6. VI. 87 Amput. fem. sin. unterhalb der Mitte. Die

Temperatur, welche vor der Operation bis 40,0 am Abend ging, sinkt sofort. Heilung nicht ganz p. p. — 27. VI. entlassen.

163. Rosine Schlotz, 26 J. Sarcoma fem. sin., seit November 1885 in Form eines den ganzen linken Oberschenkel umfassenden Kolossaltumors, welcher nach oben bis zum unteren Ende des Femur reicht. — 22. II. 87 Amput. fem. subtrochanterica nach vorheriger Unterbindung der Art. crur. Heilung p. p. — 9. VII. entlassen.

164. Michael Schenkel, 55 J. Fungus genu dextr., seit Frühjahr 1885. Mehrmals Hämoptoë. — 29. VII. 87 Amput. fem. im untern Drittel. Heilung durchaus p. p. — 13. VIII. geheilt entlassen.

165. Georg Guhl, 75 J. Fungus genu dextr., seit 1 Jahre. Abscess- und Fistelbildung. — 30. VII. 87 Amput. fem. handbreit über der Kniegelenkslinie. Heilung p. p. — 17. VIII. entlassen.

166. Georg Wüst, 27 J. Melanosarcoma calli post fractur. fem. dextr. Bruch des Oberschenkels Ende Mai 1885 infolge Hufschlags unterhalb des Hüftgelenks. Heilung nach 8 Wochen. Später allmähliche Anschwellung an der Bruchstelle, welche die beiden obern Drittel des Oberschenkels einnimmt. — 19. VIII. 87 Amput. fem. durch den kleinen Trochanter mit ovalärem Hautschnitt und schichtweiser Durchschneidung der Weichteile. Heilung durchaus p. p. — 5. IX. entlassen.

167. Ernst Schönleber, 14 J. Sarcoma myelog. fem. sin., seit November 86, in letzter Zeit rasch gewachsen, im Bereich nahezu der ganzen unteren Hälfte des linken Oberschenkels eine unförmliche, überkindskopfgrosse, spindelförmige Geschwulst. — 26. VIII. 87 Amput. fem. handbreit über der oberen Tumorgrenze mittelst zweizeitigen Zirkelschnitts. Heilung vollkommen p. p. — 7. IX. entlassen.

168. Maria Schaible, 33 J. Fungus genu dextr., seit Februar 87. — 31. VIII. Amput. fem. an der Grenze des obern und mittleren Drittels. Heilung vollständig p. p. — 20. IX. entlassen.

169. Barbara Schmidt, 35 J. Fungus genu dextr., seit Septemb. 84. — 10. X. Amput. fem. im untern Drittel. Heilung p. p. — 6. XI. entlassen.

170. Friedrich Moll, 9 J. Fungus genu dextr., seit ¾ Jahren. — 11. VII. 87 Resectio genu. Neue Eiterung und hohes Fieber. — Daher 27. IX. Nachresection. — 10. XII. Amput. fem. an der Grenze des untern und mittleren Drittels. Heilung durch Granulation. — 9. I. 88 mit etwa pfennigstückgrosser Granulationsfläche entlassen. Allgemeinbefinden gut.

171. Johannes Lorch, 57 J. Tabische Arthropathie des l. Kniegelenks seit 12 Wochen aus Anlass eines Falles. — 25. I. 88 Amput. fem. im untern Drittel. Heilung wegen geringer Eiterung etwas verzögert. — 15. II. mit fest geschlossener Wunde entlassen.

172. Johannes Fahrner, 17 J. Ulcera tuberculosa cruris et ped. sin. Weichteilsabscesse. Elephantiastische Hypertrophie des linken Fusses. — 8. II. 88 Amput. fem. sin. in der Mitte. Heilung der Wunde p. p. — Wegen Phthisis pulmonum am 3. III. auf die innere Klinik verlegt.

173. Johannes Bracher, 45 J. Fungus genu sin., seit Juni 87. Stark abgemagerter Mann. Ausgedehnte Abscess- und Fistelbildung. Hohe Abendtemperaturen bis 40,3. — 17. III. 88 Amput fem. im untern Drittel. Heilung verzögert durch Abscessbildung und Gangräneszenz der Weichteile, welche sich stark retrahieren. — 2. V. Reamput. Absägung eines 5½ cm langen Knochenstücks. Heilung p. sec. — 16. V. entlassen.

174. Christian Rentschler, 49 J. Fungus genu sin., seit Januar 87. Abscessbildung. — 15. V. 88 Amput. fem. sin. in der Mitte. Heilung durchaus p. p. — 30. V. entlassen.

175. Christian Mack, 50 J. Fungus gen. sin., seit März 84. Abscess- und Fistelbildung in ausgedehnter Weise. — 30. V. 88 Amput. fem. in der Mitte. Heilung nicht ganz p. p. — 1. VII. geheilt entlassen.

176. Gottlieb Weizenegger, 30 J. Fungus genu dextr., seit 1880. Abscess- und Fistelbildung. Temperatursteigerung. — 1. VI. 88 Amput. fem. dextr. im untern Drittel. Fieberabfall. Heilung durchaus p. p. — 17. VI. entlassen.

177. Paul Schuh, 45 J. Fungus genu dextr. Abscessbildung. — 12. VI. 88 Amput. fem. d. im untern Drittel. Heilung p. p. — 5. VII. entlassen.

178. Jakob Sauer, 37 J. Ulcus crur. dextr. chron. seit 23 Jahren. — 16. 6. 88 Amput. fem. nach Gritti. Heilung nicht ganz p. p.; ganz geringe Eiterung. — 12. VII. geheilt entlassen.

B. Komplizierte Fälle.

a) Amputationen bei bestehender Sepsis.

(14 Fälle, 1 †).

179. Elisabeth Harr, 52 J. Conquassat. man. dextr. Am 10. VII. 84 Hand durch Futterschneidmaschine völlig zerquetscht. Bei der Aufnahme 11. VII. Hand in einen Trümmerhaufen von gequetschten Weichteilen und Knochen verwandelt. Wunde übelriechend. — 11. VII. Amput. antibrach. mit dorsalem Lappen. — Am 5. Tag hohe Temperatur, Oedem am Oberarm, Eiterung. Incision an der Beugeseite. — 6. Tag Zellgewebs- und Fasciengangrän. — 24. VIII. mit schmalem Granulationsstreifen entlassen.

180. Adolf Abberger, 23 J. Vulnus sclopetar. manus sin. Gangraena. 27. VII. 84 Zerschmetterung der Hand durch Losgehen eines Böllers beim Laden. Am 31. VII. Hand fast ganz gangränös. — 31. VII. Amput. antibrach. 3 Finger breit oberhalb des Handgelenks. Heilung p. granul. — 30. VIII. geheilt entlassen.

181. Karl Rössler, 44 J. Phlegmone antibrach. dextr., entstanden durch eine vor 3 Wochen aquirierte Risswunde durch eine Futterschneidmaschine. Zahlreiche und ausgedehnte Incisionen bleiben ohne Erfolg. — 5. X. 87 Amput. antibrach. etwas über der Mitte. Heilung nicht ganz p. p. Kleine Gangrän des obern Hautlappens. — 30. X. entlassen.

182. Marie Hilzinger, 13 J. Komplizierte Fraktur des Ellbogengelenks vor 14 Tagen durch eine Sichel. Vor der Aufnahme Jauchung, Schüttelfrost. — 2. VIII. 85 Amput. hum. oberhalb der Mitte. Heilung p. p. — 18. VIII. geheilt entlassen.

183. Jakob Zürn. 18 J. Conquassatio ped. cruris sin. 12. VII. 82 durch Hineingeraten des Fusses zwischen die Kammräder einer Futterschneidmaschine. Gangrän des Fusses; hohes Fieber. — 15. VII. Amput. cruris. Heilung p. grän. — 10. VIII. mit oberflächlicher Wunde entlassen.

184. Marie Kobitzky, 22 J. Fractura tibiae et fibulae compl. vor 8 Tagen durch Sturz von einem Wagen herab. Fussgelenk eröffnet, Hautränder gangränös, hohes Fieber, leichter Trismus. — 26. VII. 83 Amput. cruris im mittl. Drittel. Heilung p. p. — 28. VIII. völlig geheilt entlassen.

185. Leopold Walz, 59 J. Fractura compl. crur. sin., entstanden am 16. VI. 82 durch Ueberfahren. Hautemphysem bis zum Kniegelenk. Nach der am 20. VI. vorgenommenen Amput. crur. entsteht Lappengangrän und Jauchung in den Muskelinterstitien. — 23. VI. Amput. femoris zwischen mittlerem und unterem Drittel. 11. Tag Gangrän des Oberlappens, Wundfläche mit gangrän. Fetzen bedeckt. 15. Tag Demarkation. — 28. VII. Resektion eines 7 cm. langen nekrot. Stücks vom Femur. Heilung grösstenteils p. p. — 15. VIII. entlassen.

186. Martin Stickel, 20 J. Gangräna crur. sin. 22. V. 83 überfahren durch einen schweren Wagen, wodurch 30 cm lange durch die Kniekehle verlaufende bis in die Gefässgegend sich vertiefende Wunde. — 24. V. Gangrän durch Thrombose der Art. popl. — 25. V. Amput. femoris an der Grenze des unter. und mittl. Drittels. Heilung p. granul. — 15. VI. mit kleinem Granulationsstreif entlassen.

187. Adam Mack, 49 J. Gonarthritis suppur. traumat., Abscess. fem. durch Schleifung von einem Wagen am 18. VI. 84. Bei der Aufnahme am 24. VI. ist die ganze Extremität stark geschwollen; an der Aussenseite des Knies ein enormer Hautdefekt mit schmutzigem Grund. Kniegelenk vereitert. Pat. ist apathisch, Gesichtsausdruck kollabiert. Temp. Abds. 40,3. — 25. VI. Amput. femor. im obern Drittel, wobei ein Abscess in der Muskulatur eröffnet wird. Nach 3 Wochen fieberfrei. Heilung abgesehen von starker Eiterung aus dem Abscess p. pr. — 10. VIII. entlassen.

188. Johann Volz, 39 J. Fract. compl. cruris sin. (12. II. 85) durch Ueberfahrung von einem beladenen Wagen. Von der Bruchstelle aus Zellgewebsvereiterung nach aufwärts bis zum Oberschenkel. — 19. II. Amput. femoris in der Mitte. Heilung p. granulationem. Abstossen nekrotischer Zellgewebsfetzen. Eiterung. — 28. III. entlassen.

189. Alois Kurz, 44 J. Gangränöse Phlegmone des Unterschenkels ohne bekannte Veranlassung. — 11. III. 85 Amput. femoris supracondyl. Heilung nicht p. p. — 12. VI. entlassen mit zwei Fisteln.

190. Rosine Fidler, 24 J. Gangräna cruris et ped. dextr. post. fract. complic. Am 22. VII. 85 Sturz von einer Leiter. Bei der Aufnahme am 27. VII. rechter Fuss schwarz, trocken, hängt nur noch durch Beugesehnen und Achillessehne mit dem Unterschenkel zusammen. Temperatursteigerung (39,0). — 28. VII. Amput. femoris supracond. Heilung p. p. — 19. VIII. entlassen.

191. Karl Linsenmann, 56 J. Gangräna cruris dextr. bis zum obern Drittel des Unterschenkels infolge eines Aneurysma der Art. poplitea, Starke Jauchung. — 9. I. 86 Amput. femoris. Kleine Hautgangrän. — 19. I. Tod unter den Erscheinungen von Trismus und Tetanus.

192. Max Walter, 37 J. Necrosis femor. sin. post fracturam compl. Ende Februar 1886 durch Sturz in einen 20 Fuss tiefen Kellerschacht beiderseitige komplizierte Fraktur der Oberschenkel an der Grenze des untern und mittleren Drittels. Rechts Heilung in 10 Wochen. Links Eiterung bis beinahe zum Lig. Poup. und Ausbleiben der Konsolidation. — Bei der Aufnahme am 11. I. 87 besteht übelriechende Eiterung und Fistelbildung. Abnorme Beweglichkeit, Krepitation. — 17. I. Extraktion von 3 Inquestern. Trotzdem fortwährend Temperaturerhöhung und Eiterung. — 24. III. Amput. femoris mit Zirkelschnitt und unter präparatorischem Vorgehen, da der Konstriktionsschlauch sich als insuffizient zeigt wegen des hohen Sitzes der Amputationsstelle. Heilung nahezu p. p. — 12. IV. entlassen.

b) Doppelamputationen und Amputationen bei gleichzeitigen anderen schweren Verletzungen.

(5 Fälle, sämtlich geheilt.)

193. Adam Rühle, 28 J. Gangräna ped. utriusque post congelationem. Rechts liegen die Fusswurzelknochen nekrotisch zu Tage. Linker Fuss schwarz, mumifiziert. Beide Unterschenkel ödematös. Haut gerötet. Temperatur 40,0. — 11. XII. 82 Amput. cruris utriusque in der Mitte. Beiderseits Digitalkompression der Art. femoralis. L. Heilung p. p. R. durchbohrt die Fibula die Haut und wird am 3. I. 1,5 cm weit reseciert. Hierauf auch hier Heilung p. p. — 27. I. geheilt entlassen.

194. Friedrich Zipperle, 49 J. Fungus ped. et man. sin., seit Febr. 83. Fistelbildung an Hand und Fuss. Linksseitiger Lungenspitzenkatarrh. — 18. XI. 84 Amput. cruris supramall. und Amput. antibr. im untern Drittel. Heilung p. p. — 14. XII. geheilt entlassen.

195. Michael Roos, 32 J. Gangräna ped. utriusque post congelat. am 26. I. 85. — Bei der Aufnahme am 7. III. beide Füsse bis zum Fussgelenk mumifiziert. 9. III. Amput. cruris utriusque in der Mitte. Heilung p. p. — 21. III. geheilt entlassen.

196. Christian Kronmüller, 35 J. Gangräna ped. utriusque e congelatione am 12. XII. 85. Bei der Aufnahme (5. I. 86) ist der linke Fuss vollständig schwarz. Am rechten Fuss sind die Zehen bis etwas

über die Mittelfussköpfchen hinauf der trockenen Gangrän anheimgefallen. An der Ferse 20-Pfennigstückgrosse Hautgangrän. — 15. I. 86 Amput. cruris sin. im untern Drittel. Amput. metatarsi dextri. — 15. II. Ausschneiden der Granulationsmassen in Form eines Keils, nochmalige Absägung der Matatarsalknochen. Heilung beider Amputationswunden p. p. 28. II. entlassen.

197. Michael Benz, 45 J. Caries ped. utriusque seit 25 Jahren. — 16. IV. 85 Amput. cruris dextr. supramalleol. Geringe Eiterung, Abstossung kleiner nekrotischer Hautfetzen. Heilung per granulationem. — 15. V. geheilt. — 21. V. Amput. cruris sin. Syme. Heilung p. p. — 23. VI. entlassen.

c) Fälle, in denen der Tod durch Erkrankungen erfolgte, welche mit der Operation nicht direkt zusammenhingen.

(8 Fälle.)

198. Christiane Schweigert, 44. J. Caries carpi sin., seit 2 Jahren. Vor 3/4 Jahren Anfälle von Hömoptoë. Kachektische, bis aufs äusserste abgemagerte Frau mit beiderseitigem Lungenspitzenkatarrh. — 12. XI. 86 Amput. antibrach. 3 Finger breit über dem Handgelenk. Heilung der Wunde p. p. — Der Tod der Patientin erfolgt am 22. XI. unter allmählichem Kräfteverfall. Diagnose bei der Obduktion: Phthisis pulmonum, Amyloide Degeneration der Unterleibsorgane.

199. Lisette Steibe, 47 J. Sarkoma periostale humeri dext. seit 1 J., das ganze untere Drittel des rechten Oberarms einnehmend, stark mannsfaustgrosse Drüsenschwellung in der rechten Achselhöhle. — 11. XII. 85 Amput. humeri im obern Drittel. Ausräumung der Achselhöhle. — 7. I. 86 Amputations- und Achselhöhlenwunde schön geheilt. — 21. I. Tod an Peritonitis tuberculosa, ausgehend von Tubentuberkulose.

200. Michael Lutz, 23 J. Fractura complicata crur. dextr., entstanden am 22. VII. 82 durch Ueberfahrung, mit schwerem Blutverlust. Bei der Aufnahme am 23. VII. Fraktur des Unterschenkels unterhalb des Knies, Zertrümmerung der Weichteile in der Kniekehle, Haut abgerissen. Am Oberschenkel besteht Hautemphysem. Am Unterschenkel Haut verfärbt, in Blasen abgehobene Epidermis. Kälte, aufgehobene Sensibilität. Wunde stinkend. Höchste Anämie. Pat. phantasiert. Temperatur 40,5. — 24. VII. Amput. femoris zwischen mittlerem und oberem Drittel mittelst äussern und innern Lappens (wegen der Ausbreitung des Emphysems). Nach der Operation Collaps. Abends 11 Uhr Tod. Autopsie: Lungen-Oedem, alle Organe extrem anämisch.

AUS DER

ZÜRICHER CHIRURGISCHEN KLINIK

XI.

Einige Bemerkungen zu Gunsten des konservierenden Verfahrens bei der Myomotomie.

Von

Prof. Dr. R. U. Krönlein.

Wie sehr die Frage der operativen Behandlung der Uterusmyome sich noch im Stadium der Diskussion befindet und wie weit die Ansichten selbst der erfahrensten Operateure in einer Reihe von Einzelfragen, welche sich an die Myomotomie knüpfen, noch auseinandergehen, ist mir niemals in so eindringlicher, ich möchte fast sagen, in so beunruhigender Weise zum Bewusstsein gelangt, wie kürzlich, als eine Patientin wegen des genannten Leidens meine Hilfe in Anspruch nahm. Das Schicksal dieser meiner Patientin dürfte auch weitere, insbesondere gynäkologische Kreise interessieren; ja, ich möchte sogar glauben, dass durch diese Mitteilung eine Lücke in dem Kreise der bis jetzt bekannten Beobachtungen ausgefüllt werde, auf welche schon von verschiedenen Seiten hingewiesen worden ist. Diese Lücke betrifft das weitere Schicksal der wegen Myomen des Uterus Operierten, für den Fall, dass dieselben später koncipieren. Theoretisch ist freilich die Möglichkeit nicht nur der Konzeption, sondern auch der Durchführung der Schwangerschaft nach glücklich verlaufener Myomotomie wiederholt betont worden; der thatsächliche Nachweis eines solchen Ausganges scheint aber bis

jetzt noch von keiner Seite geliefert worden zu sein; wenigstens gelang es mir nicht, in der Litteratur eine solche Beobachtung aufzufinden und auch eine Umfrage, die ich gelegentlich bei mehreren gerade auf dem Gebiete der Myomotomie ausserordentlich erfahrenen Gynäkologen halten konnte, bestätigte mir nur, dass ihnen selbst eine derartige Beobachtung bis jetzt fremd geblieben sei.

So möge es mir denn gestattet sein, die Krankengeschichte meiner Pat. hier ausführlich mitzuteilen: sie liefert den faktischen Beweis, dass selbst nach einer ausgedehnten Uterusresektion, ausgeführt wegen eines grossen, nicht gestielten, sondern breitbasigen, subserösen Myoms des Fundus uteri, Konception, normale Schwangerschaft und eine für Mutter und Kind glücklich verlaufende Geburt möglich ist.

Auf die Konsequenzen dieser Beobachtung in operativ-technischer Beziehung wollen wir unten kurz eintreten.

Die äusseren Verhältnisse, in welchen meine Patientin zu der Zeit sich befand, wo sie mir zuging, waren nicht ganz gewöhnliche und verlangten eine besondere Berücksichtigung. Die Dame, Fräulein Hanna S., war jung, erst 26 Jahre alt, verlobt und im Begriffe, nächstens sich zu verheiraten. Auf ihr Leiden war sie erst in der letzten Zeit aufmerksam geworden, als ihr Leib ziemlich rasch an Umfang zunahm, was auch dem Auge der Mutter nicht entgangen war. Im übrigen fühlte sich Patientin gesund, zeitweise auftretende Kreuzschmerzen abgerechnet; die Menses waren bis zuletzt normal geblieben.

Die Untersuchung des Abdomens ergab einen grossen, runden, glattwandigen, median liegenden Tumor von fester Konsistenz, der deutlich dem Uterus angehörte und so unvermerkt in dessen Körper überging, dass das Ganze, Tumor und Uterus, in Form und Grösse durchaus einem Uterus gravidus VI. mens. entsprach. Der obere Kontour überragte sogar noch etwas die Nabelhöhe. Die Einführung der Uterussonde gelang nicht. Nach Ausschluss aller anderen Möglichkeiten wurde die Diagnose mit Sicherheit auf ein grosses, rasch wachsendes Myom des Uterus gestellt, und mit Wahrscheinlichkeit auf ein solches, welches vom Fundus ausging und subserös sich entwickelt hatte. Herr Kollege Wyder, welcher so freundlich war, auf meinen Wunsch die Patientin ebenfalls zu untersuchen, kam zu der gleichen Diagnose.

Man wird zugeben, dass, so wie die Dinge lagen, der Fall nicht

nur vom rein medizinischen Standpunkte aus beurteilt werden durfte; auch die persönlichen Verhältnisse der Kranken verlangten die ernsteste Berücksichtigung. Die Patientin war jung, in voller Geschlechtsblüthe, glückliche Braut und — von der Diagnose ihres Leidens überrascht. Der grosse und rasch wachsende Tumor nötigte zu operativem Einschreiten; der Vorschlag der Operation wurde von der Patientin und ihren Angehörigen auch vertrauensvoll acceptiert; allein der Punkt, welcher in der Beurteilung gerade dieses Falles die Hauptschwierigkeit bereitete, war damit nicht erledigt; noch blieb dem Arzte, welcher zur Operation geraten, die Beantwortung der Frage übrig, wie er sich für den Fall des Gelingens das funktionelle Resultat der Operation vorstelle. Wird Sterilität deren notwendige Folge sein? Oder bleibt der Patientin nach erfolgter Heilung die Hoffnung, einst Mutter zu werden?

Auf diese intimen Fragen eine bestimmte Antwort zu geben, war selbstverständlich vor der Operation nicht möglich. Auch wenn man in dem vorliegenden Falle und nach der Auffassung, welche ich vertrete, von der Kastration ganz und gar absehen musste, und nur die Myomotomie in Betracht kommen konnte, so musste man sich doch sagen, dass das funktionelle Resultat dieser Operation in erster Linie von der Topographie des Tumors, d. h. von seinem Sitze, seiner Grösse und ganz besonders von seinen Beziehungen zu den Anhängen des Uterus abhänge, dass aber über alle diese Punkte erst die Autoskopie nach Eröffnung der Bauchhöhle vollständigen Aufschluss geben könne; erst in zweiter Linie war es die Operationsmethode, insbesondere die Lösung bestimmter technischer Fragen, wie der Behandlung der Tuben und Ovarien, der Naht der Uteruswunde, der intra- oder extraperitonealen Stielversorgung u. s. w., welche für das funktionelle Resultat ebenfalls ausschlaggebend werden konnte. Die Patientin und ihre Angehörigen waren denn auch verständig genug, sich mit einer Erklärung von meiner Seite zu begnügen, deren Sinn ungefähr dahin ging, dass bei der Operation, so, wie ich sie plante, die Facultas concipiendi et gestandi unter Umständen erhalten bleiben könne, und dass, soweit ein solches Resultat von der Technik der Operation abhänge, ich jedenfalls es mir zur Aufgabe machen würde, dieser Möglichkeit Vorschub zu leisten.

Mit dem Vorsatze also, in dem vorliegenden Falle die Grundsätze der konservierenden Chirurgie wo immer möglich zur Geltung zu bringen und ebenso ängstlich gesunde Organe zu erhalten wie das krankhafte Gebilde zu entfernen, schritt ich am 1. Juli 1888 zur

Laparo-Myomotomie. Die Mitteilung der Krankengeschichte wird zeigen, inwieweit die Verhältnisse meinem Vorhaben entgegenkamen.

Beobachtung: Operation im Schwesternhaus vom roten Kreuz. Sehr schöne Chloroformnarkose vom Anfang bis zum Ende der Operation. Sublimatantiseptik (1 : 3000). Der Bauchschnitt in der Linea alba reicht von der Symphyse bis 1 Zoll über den Nabel. Der Tumor erweist sich als ein mächtiges, dem Fundus uteri breit aufsitzendes Myom, welches an seiner Basis unvermerkt in den Uteruskörper übergeht. Wegen der Grösse des Tumors gelingt es nur mit einiger Anstrengung und durch eine Drehbewegung, welche die rechte Seite von Tumor und Uterus zuerst in die Bauchwunde stellt, die Geschwulst vor die Bauchdecken zu bringen, wobei die Tuben mitfolgen. Da sich das Myom oberhalb des Abgangs der Uterusanhänge entwickelt hat, so ist deren Lage nicht wesentlich verändert, und gelingt es, Dank dieser günstigen Verhältnisse, die Olshausen'sche Gummischnur ohne weitere Präparation um Uterus und Anhänge herumzulegen und sofort zur Excision des Tumors zu schreiten. Es geschieht dies nach Schröder durch Bildung eines breiten und langen Keils, der aus dem Fundus an der Basis der Geschwulst herausgeschnitten wird und dessen Kante in die Sagittalebene des Uterus fällt, so zwar, dass der hintere Wundwinkel der hinteren, der vordere Wundwinkel der vorderen Uteruswand angehört und die Scheitel der beiden lateralen Bogenschnitte in einiger Entfernung von dem Abgange der Uterusanhänge verlaufen. Die Höhle des Uterus schien anfänglich an einer kleinen Stelle eröffnet zu sein; allein das Cavum, welches in der Tiefe des Keils blossgelegt und sofort durch mehrere Sublimatseidennähte geschlossen wurde, erwies sich hinterher, bei genauer Besichtigung des Präparats, als ein Lymphraum — eine Beobachtung, wie sie auch Olshausen in einem Falle gemacht und in seiner Arbeit über Myomotomie beschrieben hat[1]). Nachdem die beiden konvergierenden, weit über Handteller grossen Wundflächen noch von einzelnen Myomresten befreit und schön geglättet worden sind, erfolgt die Vereinigung derselben durch 3 Etagen-Nahtreihen und darüber die Serosanaht der Peritonealwunde. Alle Nähte, circa 45 an Zahl, werden mit Sublimatseide ausgeführt. Nach Lösung der Gummischnur sickert nur an wenigen Stellen zwischen einzelnen Serosanähten etwas Blut hervor, weshalb noch 4 tiefergreifende Nähte durch Serosa und Parenchym angelegt werden. Dann steht die Blutung vollkommen und kann der Uterus mit seinen Anhängen versenkt werden. Der erstere hat

1) Olshausen. Zur Myomotomie und Amputatio uteri supravaginalis. Deutsche Zeitschrift für Chirurgie. Bd. XVI. 1882. S. 176. Fall Bösche. Fig. 1. Die Verhältnisse, wie sie O. beschreibt, fanden sich genau so bei unserer Beobachtung, nur war in unserem Falle der Tumor noch grösser.

annähernd normale Form, nur ist er in allen Dimensionen etwas grösser wie gewöhnlich. Die ganze Operation verlief ausserordentlich glatt und fast blutlos; eine Toilette der Bauchhöhle ist nicht nötig, da nichts die letztere verunreinigt hatte. Schluss der Laparotomiewunde in gewohnter Weise, d. h. durch fortlaufende Peritoneal-Catgut-Naht, mehrere Catgut-Knopfnähte der Linea alba und zahlreiche Seiden-Knopfnähte der Hautränder. Sublimatholzwolle-Verband.

Operationsdauer 1¾ Stunden; Puls nach der Operation 70, kräftig. Allgemeinbefinden ungestört. Der exstirpierte Tumor wiegt 3½ Kilogr., die Länge der Wundfläche misst 25 cm, die Höhe des Tumors 20 cm.

Der Verlauf nach der Operation lässt sich in wenige Worte zusammenfassen: Nie Fieber, nie Erbrechen, nie Beschwerden; ungestörtes Wohlbefinden. Am 9. Juli werden der 1. Verband und sämtliche Hautnähte entfernt und die feine lineäre Narbe noch durch einen Schutzverband aus Heftpflaster und Binden gestützt. Entlassung im besten Wohlbefinden am 1. August 1888.

Am 15. November 1888 feierte Pat. ihre Hochzeit. Die Menses waren regelmässig, wie früher und traten zum letzten male am 14. März 1889 ein. Am 22. Dezember 1889 erwartete Pat. ihre Niederkunft, doch trat die Geburt etwas früher ein, nämlich am 9. Dezbr., wo Herr Kollege Prof. Wyder, plötzlich gerufen, die schon weitgediehene Geburt wegen schlechter Action der Bauchpresse durch die Zange beendigte, als der Kopf im Beckenausgang stand. Wie die Schwangerschaft, so verlief auch das Wochenbett normal und zur Zeit erfreuen sich Mutter und Kind (ein Mädchen) bester Gesundheit [1]). — Bemerkenswert ist noch der Befund, den Herr Kollege Wyder nach erfolgter Geburt am Uterus konstatierte: „man fühlt", so hat er die Güte, mir zu berichten, „sehr schön die gute Narbe an der hinteren Uteruswand." — Auch die Narbe der Bauchdecken hat sich sehr gut gehalten, wie ich mich 3 Tage nach der Geburt selbst überzeugte.

Damit ist die vorliegende Beobachtung wohl abgeschlossen. Seit der Operation sind mehr als 1½ Jahre verflossen; Schwangerschaft, Geburt und Wochenbett sind von der Operierten glücklich durchgemacht worden, nicht anders als wie von einer Erstgebärenden überhaupt; und was die am meisten gefährdeten Teile betrifft, die Uterus- und die Bauchnarbe, so haben auch diese das Experimentum crucis tadellos bestanden. Der Erfolg spricht für das eingeschlagene Operationsverfahren und entwaffnet diejenige Kritik, welche die prinzipielle Mitentfernung der Ovarien in einem Falle, wie der vorliegende, kategorisch verlangt. Diese Forderung der

1) Anmerkung während der Korrektur: Im Februar 1890 hatte Pat. eine heftige Metrorrhagie, welche indes ohne weitere Folgen vorüberging.

gleichzeitigen Kastration wird noch heute von so hervorragender Seite gestellt und so ernst begründet, dass ich mir der ganzen Verantwortlichkeit wohl bewusst war, welche ich auf mich lud, als ich bei der Operation diese Forderung ignorierte und mehr den Grundsätzen der konservierenden Chirurgie nachlebte. Zu den Vertretern obiger Ansicht gehören bekanntlich die um die Vervollkommnung der operativen Gynäkologie so verdienten Gynäkologen Hegar und Kaltenbach und ich kann mir nicht versagen, die Stelle, in welcher Kaltenbach seinen Standpunkt in dieser wichtigen Frage fixiert, hier wörtlich wiederzugeben: „Als Grundsatz ist wohl festzuhalten, dass bei Frauen innerhalb der Geschlechtsblüthe die Ovarien mit entfernt werden müssen, sobald auch nur ein Teil des Uterus exstirpiert wird. Die Gründe hiefür liegen in der Möglichkeit einer späteren Konception, sowie schwerer Störungen bei der Menstruation. Schon eine uterine Schwangerschaft müsste bei defektem Uterusfundus zu beträchtlichen Gefahren und Beschwerden führen. Wurde aber die Uterushöhle bei der Operation eröffnet, so kann sich, wie Köberle sah, eine Abdominalschwangerschaft entwickeln, sobald der Cervikalkanal nach intraperitonealer Behandlung fistulös mit der Bauchhöhle kommuniciert. Katameniale Hämatokelen, deren Quelle das zurückgelassene Ovarium bildete, sahen Köberle und Péan. In Péan's Fall wurde die Blutung tötlich. Kaltenbach sah in dem einzigen Falle, in welchem er bei einer 45jährigen Patientin aus technischen Gründen die Ovarien zurückliess, bei jeder Menstrualepoche äusserst heftige Schmerzen auftreten, die sich erst nach 1½ Jahren mit dem Climax verloren".

„Trotz der neuerdings vorgebrachten, mehr theoretischen Einwände halten wir deshalb an der Notwendigkeit der Entfernung der Ovarien fest, wenn dieselbe nicht etwa durch sehr ungünstige Insertion oder schwierige Zugänglichkeit mit einer ganz unverhältnismässig grossen Gefahr verbunden wäre [1]).

Zu diesen Gründen für die gleichzeitige Kastration bei Myomexstirpationen fügt Hegar an anderer Stelle noch den Umstand hinzu, dass „solche Geschwülste sehr selten isoliert sind, fast stets der ganze Uterus erkrankt ist, kleine schon vorhandene Knoten leicht nachwachsen oder neue sich bilden [2])". Der letztere Punkt, die günstige Einwirkung der gleichzeitigen Kastration auf möglicher-

1) Hegar und Kaltenbach. Operative Gynäkologie. 3. Auflage. 1885. Seite 483.

2) C. l. S. 377.

weise bei der Myomotomie zurückbleibende Myomkeime, wird auch von anderer Seite, so von A. Martin[1]), betont und in gleicher Weise verwertet. Und ähnlich lautende Stimmen aus der Fachlitteratur liessen sich noch mehrere anführen.

Einen anderen, man darf sagen, fast entgegengesetzten Standpunkt nehmen Schröder und seine Schüler ein, und es ist nicht ohne Interesse, den oben geäusserten Ansichten von Kaltenbach und Hegar die ihrigen gegenüberzustellen. Schröder[2]) bemerkt, dass bei der Myomotomie von Myomen, die sich oberhalb des Abganges der Uterusanhänge entwickelt haben, es Prinzip sein sollte, den Uterus und seine Anhänge zu schonen, selbst wenn die Mitentfernung derselben die Operation etwas einfacher machen würde; denn mit der Eröffnung der Uterushöhle steige die Gefahr der Operation in hohem Grade. — Noch ausführlicher behandelt Hofmeier[3]) diese hochwichtige Frage, indem er sagt: „Eine prinzipielle Besprechung verdient noch die Behandlung der Ovarien, soweit sie noch in Betracht kommt, d. h. während der geschlechtsreifen Jahre. In denjenigen Fällen, wo eine Amputation vorgenommen werden kann ohne Eröffnung der Uterushöhle, ist es gewiss allein richtig, die Ovarien zurückzulassen. Die Frauen behalten auf die Art einen ziemlich intakten Genitalapparat, bei dem die Möglichkeit einer Konzeption und normalen Schwangerschaft doch stets vorhanden ist. Man könnte freilich einwenden, dass ein Uterus, der in dieser Weise bereits erkrankt war, in seiner nicht mitentfernten Substanz noch ebensogut unzählbare, jetzt nicht nachweisbare Keime für spätere Myombildungen in sich trägt, und dass man deren Weiterentwickelung am besten nach den Erfahrungen von Hegar u. A. verhindert, wenn man gleich die Kastration macht, wodurch die Gefahr der Operation in den meisten Fällen nicht nennenswert erhöht wird. Aber es ist noch kein Fall in der Litteratur bekannt, wo zum zweitenmale die Operation notwendig geworden und dieses theoretische Raisonnement durch die Praxis bestätigt wäre. Auch unter unseren 21 Fällen dieser Art ist kein derartiger. Es scheint eben doch durch den gewaltigen Eingriff eine bleibende Aenderung im Uterusgewebe Platz zu greifen. Denn es ist uns andererseits auch

1) A. Martin. Pathologie u. Therapie der Frauenkrankheiten. Wien u. Leipzig. 1885. S. 221 u. 230.

2) Schröder. Handbuch der Krankheiten der weibl. Geschlechtsorgane. IX. Aufl. 1889. S. 317—318.

3) Hofmeier. Die Myomotomie. Stuttgart. 1884. S. 29—30.

kein Fall bekannt, in welchem nachträglich Konception eingetreten wäre".

Es wäre ein leichtes, die Zahl der Namen, welche in der berührten Frage, sei es in diesem, sei es in jenem Sinne, Stellung genommen haben, noch zu vermehren; doch mag es genügen, hier darauf hingewiesen zu haben, dass zur Stunde die Ansichten viel beschäftigter und hocherfahrener Operateure in einer Frage, welche unter Umständen — wir brauchen bloss auf unseren Fall zu verweisen — von der grössten Tragweite sein kann, einander diametral gegenüberstehen: prinzipielle Entfernung der Ovarien hier — prinzipielle Erhaltung der Ovarien dort! Diejenigen, welche der konservierenden Richtung folgen, sind bis jetzt, wie es scheint, ohne Ausnahme in der misslichen Lage gewesen, nur theoretisch die Möglichkeit der Konception und einer normalen Schwangerschaft bei Erhaltung der Ovarien betonen, nicht aber dieselbe an der Hand einer Beobachtung ad oculos demonstrieren zu können, während umgekehrt die Anhänger der Massenausrottung von Tumor und Ovarien auf die beiden in der Litteratur immer wieder citierten Fälle von Péan und Köberle hinweisen konnten, welche Dank der Zurücklassung der Ovarien später tötlich endigten. Durch unsere Beobachtung ist die ersterwähnte Lücke nunmehr ausgefüllt. Was aber die beiden Fälle von Péan und Köberle betrifft, so bin ich mit Hofmeier der Meinung, dass dieselben doch ganz exceptionelle sind und möchte ferner noch hinzufügen, dass seit diesen Beobachtungen die Technik der Myomotomie eine so bedeutende Vervollkommnung erfahren hat, dass solche älteren Erfahrungen heutzutage doch erst nach ihrer operativ-technischen Seite geprüft werden müssen, ehe ihnen für unser heutiges Handeln eine ausschlaggebende Bedeutung beigemessen werden darf.

Die temporäre Blutstillung durch den konstringierenden Gummischlauch, die Etagennaht nach Schröder, endlich die wunderbar sichere Wirkung der Sublimatantiseptik bedeuten so wesentliche Fortschritte in der Technik der Myomotomie, dass die Resultate früherer Jahre mit den jetzigen nicht mehr konkurrieren können. Dank diesen grossen Verbesserungen in unserem technischen Apparate ist es heutzutage möglich, selbst ausgedehnte Resektionswunden des Fundus uteri so sicher und solide zu vereinigen und zur Heilung zu bringen, dass weder Nachblutung noch spätere Dehiscenz der Narbe zu befürchten ist. Jedenfalls darf heute schon behauptet werden, dass die prinzipielle Forderung der Kastration in allen

Fällen von Myomotomie, bei welchen ein Teil des Fundus uteri entfernt werden musste, in dieser Allgemeinheit nicht mehr aufrecht erhalten werden kann. Wie weit im übrigen die konservierende Chirurgie hier gehen darf, wo sie ihre Grenze findet, das vermögen erst weitere Beobachtungen festzustellen; uns kam es an dieser Stelle nur darauf an, durch Beibringung Einer sicheren und einwandfreien Beobachtung in das Prinzip, welches wir für ein irriges erachten, eine Bresche zu legen.

„Das ganze Bestreben der neueren und neuesten Chirurgie ist darauf gerichtet zu erhalten", sprach der grosse Meister der konservierenden Chirurgie, Bernhard v. Langenbeck[1]) vor bald 17 Jahren; dieses Wort hat nicht bloss Bezug auf die Verdrängung der Amputation der Glieder durch die Resektion, ihm gebührt eine allgemeinere Anwendung. Auf gynäkologischem Gebiete sind sicher bedeutungsvoll jene Versuche Schröder's und A. Martin's, welche darauf hinausgehen, bei gewissen Erkrankungen der Ovarien und der Tuben die totale Exstirpation dieser Organe durch die partielle zu ersetzen und dadurch die Funktion der letzteren zu erhalten. Wenn A. Martin[2]), indem er das Schröder'sche Verfahren erwähnt, weiter bemerkt, dass er in dieser Erhaltung der Menstruations- und Konceptionsfähigkeit lediglich die Erfüllung einer ganz besonders dankenswerten Aufgabe — Entfernung ausschliesslich der kranken und Erhaltung aller funktionsfähigen Teile — gesehen, das höchste Ziel konservativer Chirurgie, so möchte ich ihm hierin durchaus beipflichten und nur wünschen, dass auch bei der Myomotomie den Operateuren dieses ideale Ziel vor Augen schwebe.

Ich schliesse mit diesen wenigen Bemerkungen, obwohl es sehr nahe liegen würde, angesichts der von mir mitgeteilten Beobachtung auf eine allgemeine Kritik der zur Zeit geübten Methoden bei der Laparo-Myomotomie, der intra- und der extraperitonealen, einzutreten und die Vor- und Nachteile derselben speziell nach der funktionellen Seite hin gegeneinander abzuwägen. Der Umstand, dass mir über die extraperitoneale Versorgung des Uterusstumpfes jegliche eigene Erfahrung abgeht, da ich bis jetzt bei allen meinen Laparo-Myomotomien stets den vernähten Uterusstumpf versenkt

1) v. Langenbeck. Ueber die Endresultate der Gelenkresektionen im Kriege. Chirurgen-Kongress. 1873. II. S. 183.

2) A. Martin. Ueber partielle Ovarien- und Tubenexstirpation. Volkmann's Vorträge. Nr. 343.

habe, lässt mich von einer solchen Kritik absehen. Ohne einer späteren Arbeit aus meiner Klinik, welche sich über das ganze Gebiet der Bauch-Chirurgie erstrecken soll und in welcher auch die Myomotomien eine Stelle finden werden, vorzugreifen, möchte ich hier nur kurz bemerken, dass meine Erfahrungen mit der intraperitonealen Methode der Laparo-Myomotomie bisher so günstige gewesen sind, dass ich vorläufig bei diesem Verfahren stehen bleiben werde.

AUS DER

TÜBINGER CHIRURGISCHEN KLINIK

DES PROF. DR. BRUNS.

XII.

Zur Frage der Operation der Hodentuberkulose durch Kastration oder Nebenhoden-Resektion.

Von

Dr. Eugen Dürr.

In einer vor wenigen Jahren erschienenen Arbeit hat Bardenheuer[1]) die Resektion der Nebenhoden für alle rechtzeitig zur Behandlung kommenden Fälle von Hodentuberkulose empfohlen. Die Zurücklassung des Hodens kann selbstverständlich nur dann einen Wert haben, wenn das zurückbleibende Drüsengewebe sich auch wirklich als solches erhält und trotz der Unterbrechung des Ausführungsganges nicht der Atrophie und Degeneration verfällt. Nach Bardenheuer behält der zurückgelassene Hode wahrscheinlich dauernd, sicher auf 4 Jahre, seine normale Form, Konsistenz und Beschaffenheit. Freilich kann durch einen Hoden, dessen Ausführungsgang unterbrochen ist, dessen Sekret also nicht mehr nach aussen befördert werden kann, natürlich auch keine Zeugung mehr vermittelt werden. Dies will auch Bardenheuer mit seiner Operation nicht erreichen. Wohl aber nimmt er an, dass der Ge-

1) Bardenheuer. Mitteilungen aus dem Kölner Bürgerhospital. 3. Heft. Die operative Behandlung der Hodentuberkulose durch Resektion der Nebenhoden. Köln und Leipzig. Albert Ahn. 1886.

schlechtstrieb durch die „Anwesenheit von Hodengewebe im Körper", gleichviel ob die normale Ableitung des Sekrets möglich ist oder nicht, erhalten werde, während er durch vollständige Entfernung desselben vernichtet werde. Nun kommt allerdings der Untergang dieses Triebs (wie natürlich auch der Zeugungsfähigkeit) bloss in Frage, wenn auf beiden Seiten operiert werden muss. Davon geht aber Bardenheuer gerade aus; er nimmt an, dass die Tuberkulose meist beide Seiten nacheinander befällt; da dies auch durch frühzeitige Kastration auf der ersten Seite nicht verhindert werden könne, so seien die Anhänger der Kastration genötigt, der Entfernung des einen Hodens nach kürzerer oder längerer Zeit die des anderen nachfolgen zu lassen und damit den Kranken den Folgen auszusetzen, welche die Doppelkastration und der dadurch bedingte Untergang des Geschlechtstriebs mit sich bringe, Folgen, die sich als eigentümliche Störungen des psychischen, zum Teil auch des physischen Verhaltens geltend machen. Diese Folgen fallen für die Doppelresektion durch die Erhaltung des Geschlechtstriebs weg. Ausserdem sei zu berücksichtigen, dass bei jedem operativen Eingriff die Entscheidung in der Hand des Kranken liege, und bei der Möglickeit, mit Schonung des Hodens geheilt zu werden, werde wohl kein Kranker die Einwilligung zur Kastration geben. Endlich aber — und darin liege der Hauptvorzug der Resektion — entschliesse sich der Kranke bei der Aussicht auf Erhaltung des Hodens zu dem operativen Eingriff viel früher, schon zu einer Zeit, da noch eine radikale Heilung möglich sei.

Die selbstverständliche Voraussetzung aller dieser Erwägungen ist die Annahme, die Bardenheuer mit aller Bestimmtheit vertritt, dass die von ihm empfohlene Operation wirklich im Stande sei, den Krankheitsherd vollständig zu entfernen. Dies vermöge sie aber, weil die Tuberkulose lange auf den Nebenhoden beschränkt bleibe und erst relativ spät den Hoden selbst befalle. Und selbst wenn sie schon etwas auf den Hoden übergegriffen habe, so könne man, da dieses Uebergreifen immer durch kontinuierliches Fortschreiten eines zusammenhängenden Knotens, nicht durch das Auftreten isolierter Herde geschehe, durch Resektion am Corpus Highmori, ja selbst noch am Hodenparenchym, alles kranke entfernen und doch noch gesundes Hodengewebe zurücklassen. Ein Recidiv im Hoden sei eben deshalb nicht zu befürchten; die Ausbreitung auf die central gelegenen Teile des Urogenitalapparates und auf den

Gesamtorganismus aber könne durch die Resektion ebenso sicher wie durch die Kastration verhindert werden.

Dies sind, kurz zusammengefasst, die Gesichtspunkte, von denen Bardenheuer in seiner Arbeit ausgeht.

Herr Prof. Bruns, der sich auf Grund seiner Erfahrungen bei Gelegenheit von klinischen Besprechungen gegen die Anschauung und den Vorschlag Bardenheuer's ausspricht, hat mich veranlasst, das Material der hiesigen chirurgischen Klinik mit Rücksicht auf die von Bardenheuer gemachten Angaben einer genaueren Prüfung zu unterziehen.

Dieses Material umfasst im ganzen 53 Fälle. Von diesen sind 29 Fälle in der vor wenigen Jahren erschienenen Arbeit von Finckh[1]) veröffentlicht worden; die übrigen 24 werden dieser Arbeit als Anhang beigegeben werden.

Es wird bei der nachfolgenden Untersuchung Abstand davon genommen, auf die vielfach erörterte Frage über die Berechtigung der operativen Behandlung der Hodentuberkulose überhaupt und auf die damit zusammenhängende Frage nach dem primären Sitz und der Verbreitungsweise der Tuberkulose im Urogenitalsystem einzugehen. Die Anschauungen, die in diesem Punkt von Herrn Prof. Bruns vertreten werden, und die Resultate der hierauf begründeten Therapie sind von Finckh veröffentlicht worden.

Wir beschäftigen uns hier mit der Frage, ob man bei den frühzeitig zur Operation kommenden Fällen von Hodentuberkulose, anstatt die Kastration vorzunehmen, sich mit der Resektion des Nebenhodens begnügen solle? Naturgemäss müssen wir bei der Beantwortung dieser Frage von den Ergebnissen der pathologisch-anatomischen Untersuchung ausgehen, soweit diese den primären Sitz der Hodentuberkulose, sowie ihre Verbreitungsweise im Nebenhoden und Haupthoden betrifft.

Dass die Hodentuberkulose in der Regel ihren Ausgang vom Nebenhoden nimmt, darf wohl als eine allgemein anerkannte Thatsache betrachtet werden; dass jedoch auch eine primäre Tuberkulose des Haupthodens vorkommt, muss zugegeben werden. Kocher[2]) besonders macht darauf aufmerksam, dass „immerhin beachtenswerte Ausnahmen" von jener Regel vorhanden seien, und

1) A. Finckh. Ueber die Endresultate der Kastration bei Hodentuberkulose. Diese Beiträge. II. Bd. 3. Heft.

2) Kocher. Krankheiten der männl. Geschlechtsorgane. Deutsche Chir. Band 50 b.

führt auch eine eigene Beobachtung von primärer Tuberkulose des Haupthodens an. Unter unseren Fällen findet sich keiner, in dem nachweislich der Haupthode allein oder etwa in vorgeschrittenerem Masse als der Nebenhode ergriffen gewesen wäre. Jedenfalls sind solche Fälle als Ausnahmen zu betrachten, und man muss den primären Sitz der Tuberkulose im Nebenhoden als Regel ansehen.

Bardenheuer[1]) bestimmt noch genauer die Stelle, an der die Erkrankung beginne: „Entsprechend meinen Beobachtungen an einer Reihe von operierten Fällen steht es unzweifelhaft fest, dass die Tuberkulosis des Nebenhodens sich stets primär an dem Uebergangsteil des Nebenhodens in den Samenleiter, in dem Schwanze desselben, entwickelt und von dort aus zuerst descendierend den ganzen Nebenhoden, dann den Hoden etc. befällt".

Diese Angabe findet keine Bestätigung in den anderweitig veröffentlichten Beobachtungen, aus welchen hervorgeht, dass allerdings in der Mehrzahl der Fälle nicht der ganze Nebenhode gleichzeitig, sondern zunächst nur ein Teil desselben befallen wird, dass aber dieser primär ergriffene Abschnitt sowohl der Kopf als der Schwanz sein kann, wobei freilich über die Häufigkeit, in welcher der eine oder der andere dieser beiden Teile den primären Sitz abgibt, die Angaben von einander abweichen. So bemerkt Kocher[2]), dass er den Schwanz häufiger primär erkrankt gefunden habe, sagt aber, dass dies sonst gewöhnlich vom Kopf behauptet werde; und er äussert sich an anderer Stelle, dass „im Nebenhoden sich im Anfangsstadium ein Knoten zeige, häufig im Caput epididymidis", und beschreibt ebendort einen solchen Fall eigener Beobachtung. Auch das Vorkommen einer gleich über den ganzen Nebenhoden sich erstreckenden Erkrankung wird von Kocher erwähnt, jedoch sei dieser Fall gegenüber der Erkrankung bloss eines Teiles viel seltener. Simmonds[3]) lässt den primären Knoten „im Nebenhodenkopf oder -schwanz" auftreten, gibt aber bezüglich der Häufigkeit des Auftretens in jedem der beiden Teile keinen Unterschied an.

Monod-Terrillon[4]) dagegen bezeichnen entschieden den Kopf als den am häufigsten zuerst ergriffenen Teil, gestehen jedoch mit Reclus den Beginn im Schwanz für manche Fälle zu; endlich

1) a. a. O. § 2.

2) a. a. O.

3) Simmonds. Ueber Tuberkulose des männl. Genitalapparates. Deutsches Archiv für klin. Med. Bd. 38.

4) Ch. Monod et O. Terrillon. Traité des maladies du testicule et des annexes. Paris. 1889.

könne auch der Nebenhode in seiner ganzen Ausdehnung nahezu gleichmässig befallen werden. Auch Krzywicki[1]) sagt, dass bei frischen Hodentuberkulosen die Verkäsungen meistens am Köpfchen des Nebenhodens sich zeigen, und beschreibt einen Fall von beginnender Tuberkulose des Nebenhodens: „drei hirsekorngrosse Käseknötchen unter der Albuginea in der Gegend der Coni vasculosi".

Unter unseren Fällen finden sich 4, in denen der Schwanz des Nebenhodens allein oder doch vorwiegend erkrankt war.

L. Sautter, 44 J. Castratio dextra Dez. 80 (Nr. 27)[2]). Seit 4 Monaten Vergrösserung des rechten Hodens. Fungus testis benignus. Präparat: Haupthode ganz gesund. Dagegen befindet sich im Schwanz des Nebenhodens eine wallnussgrosse tuberkulöse Höhle, die durch die Raphe hindurch ins linke Scrotum hineinperforiert ist.

G. Männer, 27 J. Castratio dextra Novemb. 86 (Nr. 34)[3]). Seit 4 Mon. Anschwellung des rechten Hodens. 3 Wochen nach Beginn derselben Aufbruch und Fistelbildung. Präparat: Im Schwanz des Nebenhodens mehrere gelbliche, derbe, nicht verkäste Herde, zu welchen ein Fistelgang von der am untern Pol des Hodensacks liegenden Fistelöffnung führt. Kopf des Nebenhodens und Haupthode, sowie Vas deferens gesund. Scheidenhauthöhle verödet.

Chr. Keck, 62 J. Castratio dextr. Juni 87 (Nr. 38)[3]) Seit 4 Mon. Geschwulst in der rechten Hodensackhälfte. (Schon seit 5 Jahren Blasenkatarrhsymptome; Prostata etwas vergrössert). Präparat: Nebenhode vergrössert; in seinem Schwanz graugelbliche, nicht bestimmt abgrenzbare, vielleicht verkäste Herde. Dem Nebenhoden anhängend ein mit der Haut verwachsener tuberkulöser Abscess. Haupthode und Vas deferens gesund. Hydrocele (20 ccm).

J. Gehring, 79 J. Castr. sin. Aug. 88. (Nr. 50)[3]). Seit einem halben Jahr Anschwellung des linken Hodens. Präparat: Nebenhode in seiner unteren hinteren Partie infiltriert, zum Teil in eine kleine Abscesshöhle umgewandelt. Haupthode gesund. Vas deferens bis zur Durchtrennungsstelle knotig verdickt; in seiner untersten Partie mit einem unter der Haut liegenden Abscess communicierend.

Andererseits verfügen wir auch über eine Beobachtung, bei welcher allerdings der ganze Nebenhode ergriffen gewesen zu sein scheint, aber im Kopf das am weitesten vorgeschrittene Stadium des Prozesses sich zeigte.

1) Krzywicki. 29 Fälle von Urogenitaltuberkulose. Beiträge zur pathol. Anatomie und zur allgem. Pathologie von Ziegler und Nauwerck. III. Band. 3. Heft. Nr. 10.

2) Krankengeschichte s. bei Finckh a. a. O.

3) S. Anhang.

J. K. Müller, 41 J. Castr. dextr. Aug. 87 (Nr. 39). Beginn des Leidens nicht zu ermitteln. Vor 6 Wochen Aufbruch und Fistelbildung. Präparat: Nebenhode sehr stark vergrössert, hart. In seinem Caput ein bohnen- und erbsengrosser Käseherd. Haupthode und Vas deferens gesund.

Ausserdem möge hier eine Mitteilung von Herrn Dr. Sommer Erwähnung finden, welcher eine Anzahl in der Tübinger Klinik beobachteter Fälle mikroskopisch untersucht hat: „Mit Bezug auf die Bardenheuer'sche Publikation lässt sich den untersuchten 10 Fällen nur soviel entnehmen, dass der dort verteidigte Satz betreffend den Ausgangspunkt der Hodentuberkulose im Nebenhoden in ihnen keine Unterstützung findet. Z. B. hat bei einem Fall (Nr. 12 bei Finckh), wo im Kopf des Nebenhodens ein haselnussgrosser Knoten besteht, die von Bardenheuer incriminierte Umbiegungsstelle der Cauda bei Zerlegung der betreffenden Partie in Serienschnitte keine tuberkulöse Erkrankung gezeigt". Somit ist die von Bardenheuer angegebene Stelle nicht ausschliesslich der Sitz der primären Entwickelung der Tuberkulose, vielmehr kann letztere sowohl im Kopf als im Schwanz beginnen oder auch, allerdings seltener, den ganzen Nebenhoden gleichzeitig befallen.

Gerade der zuletzt berührte Punkt, in welchem Teil des Nebenhodens sich die Tuberkulose primär entwickle, hat für Bardenheuer insofern eine gewisse Bedeutung, als er seine Anschauungen über die Entstehung der Hodentuberkulose gerade auf den von ihm vertretenen Satz bezüglich des primären Sitzes gründet. Da er nämlich beobachtet zu haben glaubt, dass Entzündungen überhaupt und speziell Tuberkulose sich regelmässig an der erwähnten Stelle primär entwickeln, so nimmt er für diese Stelle eine besondere Disposition zur Tuberkulose an. Diese Disposition soll aber darauf beruhen, dass an dieser Stelle infolge des durch die scharfwinkelige Umbiegung des Kanals gesetzten mechanischen Hindernisses leicht eine Sekretstauung und im Anschluss daran ein Stauungskatarrh zu Stande komme, wodurch für die Entwickelung der Tuberkulose ein günstiger Boden geschaffen werde.

Allein für unsere Frage bezüglich der Operation der Hodentuberkulose ist es von geringem Belang, welche Stelle innerhalb des Nebenhodens vorwiegend primär erkrankt. Die ganze Entscheidung hängt, wenn es einmal feststeht, dass der Ausgangspunkt in der grossen Mehrzahl der Fälle der Nebenhode überhaupt ist, von dem Verhalten der Tuberkulose zum Haupthoden ab, d. h. von der Frage, nach wie langer Zeit der Haupthode befallen wird

und in welcher Weise die Tuberkulose vom Nebenhoden auf den Haupthoden übergreift.

Ueber die Zeit, welche vergeht, ehe der Haupthode in Mitleidenschaft gezogen wird, spricht sich Bardenheuer[1]) dahin aus, „dass die Tuberkulosis für gewöhnlich bei einem Bestehen von einem halben Jahre den Hoden noch nicht befallen hat und selbst bei einem 10jährigen Bestehen den Hoden noch frei lassen kann". „Man darf annehmen, dass die Tuberkulosis eines Jahres bedarf, ehe sie den Hoden befällt". „Es folgt hieraus also, dass die Tuberkulosis relativ spät den Hoden in Angriff nimmt und dass ferner die Resektion bei dem langdauernden Beschränktbleiben der Tuberkulosis auf den Nebenhoden selbst bei einem langjährigen (1—10 Jahre) Bestehen der Tuberkulosis noch im Stande ist, den Hoden zu konservieren". Bardenheuer nimmt somit an, dass es durchschnittlich ein Jahr, in manchen Fällen sogar bis zu 10 Jahren dauere, bis die Tuberkulose den Haupthoden befalle. Freilich entsprechen 2 Fälle, die er selbst beobachtete, und in denen 5, resp. 7 Monate nach dem Beginn des Leidens der Haupthode schon ergriffen war, dieser Angabe nicht, weshalb er sich immerhin genötigt sieht zuzugeben, „dass der tuberkulöse Prozess, wenn auch selten, so doch zuweilen relativ frühzeitig durch das Corpus Highmori auf die Hodensubstanz übergeht[2])".

Diese Ansicht findet eine Stütze in der Angabe von Monod-Terrillon, dass die Tuberkulose, auf den Nebenhoden beschränkt, nicht selten längere Zeit stationär bleibe. Dagegen bemerkt Reclus[3]), dass man eine Erkrankung des Nebenhodens allein keineswegs oft zu Gesicht bekomme, dass er selbst unter 34 Fällen nur 7mal den Nebenhoden allein ergriffen fand, und er schliesst daraus, dass in $^3/_4$ der Fälle Nebenhode und Haupthode zugleich erkrankt gefunden werden. Kocher lässt bei der Beschreibung des Verlaufs keine scharfe Trennung zwischen der Erkrankung des Nebenhodens und Haupthodens eintreten, er hebt nur hervor, dass der Nebenhode in der Regel das zuerst ergriffene Organ sei.

Sicherlich beruhen diese verschiedenen Angaben zum Teil auf der Thatsache, dass die Hodentuberkulose in ihrem Verlauf über-

---

1) a. a. O. § 26.

2) a. a. O. § 24.

3) Citiert bei Collinet. Considérations sur la tuberculose des organes génitaux-urinaires. Thèse. Paris. 1883.

haupt in den einzelnen Fällen ein sehr verschiedenartiges Bild darbieten kann; und man wird annehmen dürfen, dass auch in dieser besonderen Frage, wie lange die Erkrankung auf den Nebenhoden beschränkt bleibt, keine allgemein giltige Regel sich aufstellen lässt. Auf jeden Fall wird über das thatsächliche Verhalten dieses mit Rücksicht auf den Bardenheuer'schen Vorschlag sehr wesentlichen Punktes am sichersten die Vergleichung des pathologisch-anatomischen Befundes mit der anamnestisch erhobenen Dauer des Leidens in einer Anzahl relativ frischer Fälle Aufschluss geben können. Eine Zusammenstellung solcher Fälle ist nur da möglich, wo für die Behandlung der Grundsatz möglichst frühzeitiger Kastration eingehalten wird und wo daher relativ oft Gelegenheit geboten ist, die Veränderungen in früheren Stadien der Krankheit autoptisch zu beobachten. Das Material der Bruns'schen Klinik, an welcher dieser Grundsatz seit Jahrzehnten befolgt wird, ermöglicht eine derartige Zusammenstellung. Eines wird man freilich gegen die Verwertung solcher Fälle immer einwenden können, dass nämlich die anamnestischen Angaben der Kranken vielfach ungenau und unsicher sind; allein sie sind einmal der einzige Anhaltspunkt, dessen man sich in dieser Frage bedienen kann: nur sehr selten wird man Gelegenheit haben, aus einer vielleicht um anderer Gründe willen vorhergegangenen ärztlichen Untersuchung einen sicheren Anhalt nach der einen oder anderen Seite hin zu gewinnen.

Im folgenden sind nun die Fälle der Tübinger Klinik, soweit die vorhandenen Angaben eine Verwertung derselben möglich machten, mit Rücksicht auf die Frage, wie lange nach dem Beginn der Erkrankung des Nebenhodens der Haupthode schon miterkrankt gefunden wurde, beziehungsweise nach wie langer Zeit er noch frei war, zusammengestellt. Tabelle I enthält die Fälle, bei denen zur Zeit der Kastration nachweislich eine Erkrankung des Haupthodens schon bestand, Tabelle II diejenigen, wo laut der Beschreibung des Präparats derselbe noch intakt war. In beiden Tabellen sind die Fälle nach der Dauer des von dem anamnestisch erhobenen Beginn des Leidens bis zum Datum der Kastration verflossenen Zeitraums geordnet.

Tabelle I.

Fälle, in denen der Haupthode zur Zeit der Kastration erkrankt war.

	Nr. der Krankengeschichte	Dauer d. Krankh.	Befund am Haupthoden
1.	Nr. 5 [2. Hode]	2 Mon.	Zahlreiche hirsekorngrosse Knötchen.
2.	„ 19 [1. H.]	2 „	Mehrere Stecknadelkopf- bis linsengrosse gelblich-weisse Herde.
3.	„ 52	2 „	Zerstreute Tuberkelknötchen.
4.	„ 53	3 „	Mehrere mikroskop. konstat. Tuberkelknötch.
5.	„ 15 [1. H.]	3 „	Mit Tuberkelknötchen durchsetzt.
6.	„ 23 [1. H.]	3 „	Tuberkulös entartet.
7.	„ 28 [2. H.]	3½ „	Tuberkulös entartet.
8.	„ 41 [1. H.]	3½ „	Auf d. Schnitt zahlr. bis linsengrosse Tuberkel.
9.	„ 49	3—4 „	Bloss am unt. Pol noch teilw. gesundes Gewebe, darin einz. mil. Knötch., im ob. Teil zahlr. Knötch.
10	„ 25	4 „	Vollständig tuberkulös entartet.
11.	„ 37 [l. H.]	4 „	Grauweise miliare Herde.
12.	„ 37 [r. H.]	4 „	Grauweise miliare Eruptionen und grössere Indurationsherde.
13.	„ 51	4 „	Durchsetzt v. stecknadelkopf- bis linsengrossen Knötch., in d. Nähe d. Nebenh. 2 erbsengr. Knoten
14.	„ 17	4½ „	Stecknadelkopfgr. knötchenförm. Einlagerung.
15.	„ 42	4—5 „	Hin u. wieder mit hirsekorngr. Käsehd. durchsetzt
16.	„ 47	4—5 „	In der Mitte haselnussgrosse verkäste Stelle, nach oben kastaniengrosse Eiterhöhle.
17.	„ 30	5 „	Eingesprengte Knoten in d. Subst. d. Haupthod.
18.	„ 15 [2. H.]	5½ „	Substz. infilt., ursprüngl. Strukt. noch erkennbar.
19.	„ 8	5½ „	Käsig degeneriert.
20.	„ 20	6 „	Gewebe teils eiterig zerfallen, teils mit miliaren Tuberkeln durchsetzt.
21.	„ 22	6 „	Käseherde.
22.	„ 33	6 „	Vollständig verkäst und vereitert.
23.	„ 2	6—7 „	Grösster Teil in gelbe käsige Masse verwandelt.
24.	„ 26	7 „	Tuberkulös entartet.
25.	„ 18	11 „	Vollständig verkäst.
26.	„ 3	1 Jahr	Mit käsigen Knoten durchsetzt.
27.	„ 45 [l. H.]	1 „	Käsige Herde, dazwischen intaktes Parenchym.
28.	„ 46	1 „	Von kirschkern- bis haselnussgrossen Käseherden ganz durchsetzt.
29.	„ 35	1 „	Käseherde.
30.	„ 48	1 „	Grossenteils tuberkulös entartet, nur ein schmaler Streifen normalen Gewebes noch vorhanden.
31.	„ 6	1—1¼ „	Tuberkulös entartet.
32.	„ 43 [2. H.]	1—1¼ „	Reichliche Eruption von Tuberkelknötchen.
33.	„ 28	1½ „	Tuberkulös entartet.
34.	„ 32	1½ „	Von käsigen Herden durchsetzt.

	Nr. der Krankengeschichte	Dauer d. Krankh.	Befund am Haupthoden
35.	Nr. 40	2 Jahre	Grössere Käseherde im hint. unt. Quadranten.
36.	„ 43 [1 H.]	3 „	Reiche Eruption gelber Knötchen, dazwischen weissliches straffes Gewebe.
37.	„ 9 [2. H.]	3 „	Mit hirsekorngrossen Knötchen durchsetzt.
38.	„ 31	3 „	Stecknadelkopfgrosse grauweise Herde eingestreut, in d. ob. Hälfte ein bohnengr. Käseherd.
39.	„ 4	1 „	Zum Teil in käsigen Eiter umgewandelt, im Rest zahlreiche miliare Tuberkel.

Tabelle II.

Fälle, in denen der Haupthode zur Zeit der Kastration gesund war.

1.	Nr. 19 [2. H.]	14 Tage		Frei.
2.	„ 18 [2. H.]	1—1½ Mon.		Konsistenz und Gewebe normal.
3.	„ 18 [1. H.]	1½	„	Nicht verändert.
4.	„ 41 [2. H.]	1—2	„	Norm. Grösse, Konsist. u. Beschaffenh.
5.	„ 1	2	„	Intakt.
6.	„ 10	2½	„	Normal.
7.	„ 7	3	„	Gesund.
8.	„ 38	4	„	Gesund.
9.	„ 34	4	„	Gesund.
10.	„ 27	5	„	Ganz gesund.
11.	„ 50	6	„	Gesund.
12.	„ 11	6	„	Normal.
13.	„ 12 [2. H.]	7	„	Normal.
14.	„ 44	8—9	„	Klein, atrophisch, sonst gesund.
15.	„ 12 [1. H.]	9	„	Normal.
16.	„ 45 [2. H.]	10	„	Durchaus gesund.
17.	„ 29	1⅔	Jahre	Gesund.

Zu den obigen 17 Beobachtungen kommen noch 4 weitere hinzu (Nr. 14, 36, 39) mit fehlender Zeitangabe, bei denen der Haupthode gesund gefunden wurde. Zu diesen Tabellen ist zu bemerken, dass in denselben auch diejenigen Fälle aufgeführt sind, in welchen die Tuberkulose entweder gleichzeitig auf beiden Seiten auftrat oder kürzere oder längere Zeit nach Erkrankung des einen Hodens auch den anderen befiel. Es muss auf diesen Punkt aufmerksam gemacht werden, weil Bardenheuer ausdrücklich angibt [1]), „dass die Tuberkulosis auf der zweitbefallenen Seite oft frühzeitiger auf den Hoden übergreift als auf der ersteren, weit länger afficierten", und dass somit seine Behauptung bezüglich des langdauernden Beschränktbleibens auf den Nebenhoden für diese Fälle nicht gelte. Er er-

1) a. a. O. § 28.

klärt dieses abweichende Verhalten auf der zweiten Seite durch die Annahme, dass im Lauf der ersten Erkrankung allmählich eine Schwächung der Widerstandskraft eintrete, welche eine raschere Entwickelung der Krankheit auf der zweiten Seite begünstige.

Ob die Angabe Bardenheuer's richtig ist, lässt sich aus unseren Fällen nicht beurteilen, da die Zahl unserer Beobachtungen von doppelseitiger Erkrankung eine relativ kleine ist; überdies ist bei manchen derselben die Erkrankung der beiden Seiten gleichzeitig oder in ganz kurzen Zwischenräumen aufgetreten, so dass aus diesen Fällen vollends gar kein bestimmter Schluss sich ziehen lässt. Es sind deshalb auch in obigen Tabellen die Fälle von Erkrankung des zweiten Hodens und diejenigen von Erkrankung bloss eines oder des ersten Hodens nicht getrennt. Doch ist bei den betreffenden Fällen allemal (in Klammer) angegeben, ob es sich um den zuerst erkrankten oder um den zweitbefallenen Hoden handelt, und bei der Zusammenstellung der aus den Tabellen zu entnehmenden Ziffern wird dieser Punkt jedesmal kurze Berücksichtigung finden.

Betrachtet man nun zuerst Tabelle I, so ergibt sich folgendes: Die Dauer der Erkrankung in den Fällen, in denen der Haupthode schon ergriffen war, betrug unter 39 Fällen 25mal weniger als ein Jahr (darunter 4 Fälle von Erkrankung der zweiten Seite), davon 22mal bloss 2—6 Monate, 5mal gerade ein Jahr, 9mal 1—3½ Jahre (darunter 2 Fälle von Erkrankung der zweiten Seite). Die Erkrankung des Haupthodens war somit in mehr als der Hälfte der Fälle innerhalb des ersten Halbjahres, in ⅔ vor Abfluss eines Jahres aufgetreten. Stellt man dem gegenüber die Ergebnisse von Tabelle II zusammen, so zeigt sich, dass die Dauer der Erkrankung in den Fällen, in welchen bei der Kastration der Haupthode noch intakt war, unter 17 Fällen 16mal weniger als ein Jahr (dabei 5 Erkrankungen der zweiten Seite), darunter 12mal nur 1—6 Monate, einmal über ein Jahr (1⅔ Jahre) betrug. Somit hatten von den Fällen, in denen der Haupthode noch frei war, ¾ höchstens 6 Monate erreicht.

Nimmt man endlich sämtliche Fälle der Tabelle I und II zusammen, so zeigt sich, dass unter 41 Fällen, in welchen die Krankheit weniger als ein Jahr bestand, 25mal der Haupthode schon ergriffen (dabei 4 Fälle von Erkrankung der 2. Seite), 16mal der Haupthode noch frei war (dabei 5 Fälle von Erkrankung der 2. Seite). Unter diesen 41 Fällen fallen 34 noch in das erste Halbjahr; unter

diesen war 22mal der Haupthode schon ergriffen (dabei 4 Fälle von Erkrankung der 2. Seite), 12mal der Haupthode noch frei (dabei 3 Fälle von Erkrankung der 2. Seite).

Somit ergibt sich gegenüber der Bardenheuer'schen Annahme, wonach es in der Regel eines Jahres bedarf, ehe der Haupthode befallen wird, dass bei unseren Beobachtungen vielmehr unter 41 Fällen aus dem ersten Jahr der Krankheit 25mal, also in mehr als der Hälfte der Fälle, der Haupthode schon ergriffen war; zieht man davon auch die 4 Erkrankungen der 2. Seite ab, so bleiben doch 21 unter 37, also immer noch mehr als die Hälfte der Fälle, wo die Erkrankung des Haupthodens vor Verfluss des ersten Jahres eingetreten war. Ein ähnliches Resultat ergibt sich, wenn man die Bardenheuer'sche Angabe, dass die Tuberkulose für gewöhnlich nach einem halben Jahr den Haupthoden noch nicht befallen habe, mit den aus unserer Zusammenstellung zu entnehmenden Ziffern vergleicht. Andererseits sind unter den Fällen, die 1 Jahr und darüber bestanden, 14, in denen der Haupthode schon ergriffen, 1, in dem der Haupthode noch frei war.

Sieht man aber auch von allen Zeitangaben ganz ab, so ergibt sich doch jedenfalls Eines mit Sicherheit aus der obigen Zusammenstellung: unter den 60 Operationsfällen, welche in derselben enthalten sind, war der Haupthode 39mal ergriffen und nur 21mal frei; also in beinahe $^2/_3$ der Fälle bestand nachweislich schon eine Beteiligung des Haupthodens, als sie zur Operation kamen. Freilich geht ja Bardenheuer noch weiter und reseciert nicht bloss den Nebenhoden, sondern auch Teile des Haupthodens, wenn dieser schon ergriffen ist. Allein man braucht nur einen Blick in die obige Zusammenstellung zu werfen, um sich zu überzeugen, dass eine derartige Resektion am Haupthoden kaum in dem einen oder anderen dieser Fälle möglich gewesen wäre, weil die Erkrankung fast immer schon den grössten Teil des Haupthodens ergriffen hatte. Und es ist mit Rücksicht auf die praktische Seite der ganzen Frage immer zu bedenken, dass man die Fälle in der Regel nicht von Anfang an beobachten kann, sondern dass man sie so nehmen muss, wie sie zur Behandlung kommen. Und wenn nun in beinahe $^2/_3$ der hier beobachteten Fälle zu der Zeit, da sie sich zur Operation stellten, eine Erhaltung des Haupthodens nachweislich nicht möglich gewesen wäre, so ist damit jedenfalls die Anwendbarkeit der Bardenheuer'schen Operation schon wesentlich eingeschränkt.

Immerhin bleibt eine Anzahl von Fällen — gut 1/8 — übrig, in welchen laut dem Ergebnis der nachherigen Untersuchung der Haupthode wirklich intakt war, wo also an und für sich die Erhaltung desselben möglich gewesen wäre; und es liesse sich gegen die Zurücklassung desselben in solchen Fällen nichts einwenden, wenn es möglich gewesen wäre, die Beteiligung des Haupthodens bei der Operation mit Sicherheit zu erkennen oder auszuschliessen: unter dieser Bedingung wäre es gestattet, um des funktionellen Resultats willen das betreffende Organ zu erhalten. Die Entscheidung dieser Frage, ob man bei der Operation den Zustand des Haupthodens sicher beurteilen kann, liegt wiederum auf dem pathologisch-anatomischen Gebiet; sie hängt von der Art und Weise ab, auf welche die Tuberkulose, vom Nebenhoden auf den Haupthoden übergreifend, sich in letzterem ausbreitet; und eben dies ist, wie schon oben hervorgehoben wurde, der zweite Punkt, der für die ganze vorliegende Frage entscheidend ist.

Bardenheuer erklärt die von ihm angenommene langsame und späte Verbreitung vom Nebenhoden auf den Haupthoden dadurch, dass „die Tuberculosis am vorderen Rande des Nebenhodens eine lange widerstehende Barrière in dem Corpus Highmori findet“ [1]). Dieser Annahme gegenüber möchten wir die Beschreibung eines von Krzywicki [2]) untersuchten Falles anführen: „In der den Hoden gleichsam vor weiterem Eindringen schützenden Grenzschicht zwischen ihm und dem Nebenhodenkäse findet man bei der mikroskopischen Untersuchung typische Tuberkel, teils konglomeriert, teils vereinzelt. Im Hoden, im intercanaliculären Gewebe, einzelne Tuberkel, welche die anliegenden Kanälchen komprimieren oder in dieselben durchbrechen.“ Also gerade die von Bardenheuer angenommene Barrière ist von Tuberkeln durchsetzt und jenseits derselben sind Tuberkel im Hoden.

Die Beschreibung der Ausbreitung der Tuberkulose, die Krzywicki hier gibt, widerspricht überhaupt der ganzen Anschauung Bardenheuers über die Art und Weise, auf welche die Tuberkulose von Nebenhoden auf den Haupthoden übergreift. Er nimmt nämlich an, dass die Nebenhodentuberculosis durch einfaches appositionelles Wachstum des primären Nebenhodenknotens, und zwar vom Kopfe aus, auf den Hoden übergreift“ [3]). Dass dagegen, ge-

1) a. a. O. § 20.
2) a. a. O.
3) a. a. O. § 22.

trennt von dem grossen Nebenhodenknoten, isolierte Knoten oder Miliarknötchen im Hoden auftreten, bestreitet er entschieden [1]). Mit dieser Behauptung steht Bardenheuer wohl allein; beispielsweise sagt Kocher [2]), dass bei der auf käsige Nebenhodenentzündung folgenden Hodentuberkulose gewöhnlich entweder multiple kleine Knötchen in dem übrigens gesund aussehenden Hodengewebe disseminiert sich finden oder in anderen Fällen die tuberkulöse Infiltration als zusammenhängende Masse in's Rete testis vorrücke; endlich können sich beide Formen kombinieren. Von Monod-Terrilon wird gerade das erste Entwicklungsstadium der Tuberkulose im Haupthoden als durch das Auftreten zahlreicher „Granulationen" charakterisiert geschildert; auch findet sich dort eine sehr instruktive Abbildung. Krzywicki [3]) äussert sich gleichfalls dahin, dass „die Tuberkulose im Nebenhoden meist unter dem Bild einer käsigen Entzündung auftritt, von welcher aus dann eine Tuberkeldissemination über den ganzen Hoden stattfinden kann."

Man braucht auch nur die Beschreibungen der Präparate zu lesen, welche an der hiesigen Klinik untersucht wurden, um Beispiele genug zu finden, in denen gerade das Auftreten der Tuberkulose im Haupthoden unter der Form einzelner zerstreuter Herde sehr deutlich ist. Wir führen im folgenden einige besonders charakteristische Fälle auf:

G. Jäger, Castr. dextr. Juli 54 (Nr. 30) [4]). Seit 5 Mon. allmähliche Vergrösserung des rechten Hodensacks. 2 Fisteln. Präparat: Tuberkulöse Epididymitis mit eingesprengten Knoten in der Substanz des Hodens selber.

F. Schmid, Castr. sin. Juni 50 (Nr. 15) [5]). Vor 3 Monaten Vergrösserung des linken Hodensacks. Präparat: In die Substanz des Hodens und Nebenhodens, welche völlig mit einander verschmolzen waren, fanden sich zahlreiche erbsen- bis kirschkerngrosse Knötchen eingestreut, welche scharf begrenzt erschienen.

F. Bühler, Castr. sin. Okt. 76. (Nr. 5). Seit 2 Mon. Anschwellung des linken Hodensacks. Präparat: Totale Tuberkulose des Nebenhodens; im Hoden, der im ganzen noch normales Gewebe zeigt, finden sich zahlreiche hirsekorngrosse Knötchen.

G. Koch, Castr. duplex Mai 88. (Nr. 45). Beginn rechts vor 1 Jahr mit einer harten, allmählich sich vergrössernden Anschwellung. Aufbruch

1) a. a. O. § 23.
2) a. a. O.
3) a. a. O.
4) Krankengeschichte s. Anhang.
5) Krankengeschichte s. Finckh.

und Fistelbildung. Präparat des rechten Hodens: Im Nebenhoden und Haupthoden käsige Herde verschiedener Grösse, dazwischen intaktes Parenchym.

J. L., Castr. dextra Mai 83. (Nr. 9). Präparat: Nebenhode verkäst; Haupthode an der Grenze gegen den Nebenhoden in einer Breite von 1 cm derb infiltriert, nicht verkäst; der übrige Teil des Haupthodens von Tuberkelknötchen durchsetzt.

K. Grünewald, Castr. duplex Mai 87. (Nr. 37). Seit 4 Monaten Anschwellung beider Hoden. Aufbruch und Fistelbildung. Präparat: Beide Nebenhoden total verkäst. Im linken Haupthoden grauweise miliare, nicht verkäste, teilweise indurierte Herde; im rechten Haupthoden teils ebensolche miliare Eruptionen, teils grössere Indurationsherde.

O. M., Castr. duplex März 88. (Nr. 41). Seit 3½ Mon. Anschwellung des rechten Hodensacks. Erweichung und Rötung im unteren Teil seit einiger Zeit. Präparat des rechten Hodens: Nebenhode ganz vereitert, mit einem dem Durchbruch nahen Abscess verwachsen; Haupthode vergrössert, prall elastisch; auf dem Schnitt zahlreiche bis linsengrosse Tuberkel.

Auch in den weiter vorgeschrittenen Fällen kann man nicht selten noch die Neigung zur Bildung multipler disseminierter Knötchen erkennen; so bei folgenden Fällen:

Chr. Neff, Castr. dextr. Mai 71. (Nr. 2). Seit 6—7 Mon. Vergrösserung des rechten Hodensacks. Präparat: Der ganze Nebenhode und der grösste Teil des Haupthodens in eine gelbe käsige Masse verwandelt, die von Kavernen durchsetzt ist.

A. K., Castr. sin. Aug. 73. (Nr. 4). Seit 3½ Jahren Vergrösserung des linken Testikels. Präparat: Nebenhode und grosser Teil des Haupthodens in käsigen Eiter umgewandelt, in den Rest zahlreiche miliare Tuberkel eingestreut.

G. Boger, Castr. sin. Juli 73. (Nr. 20). Seit 6 Mon. Anschwellung des linken Hodensacks, am unteren Umfang desselben eine Fistel. Präparat: Hodenparenchym teils eitrig zerfallen, teils mit miliaren Tuberkeln durchsetzt.

A. Eger, Castr. dextra Aug. 88. (Nr. 49). Seit 3—4 Monaten Anschwellung des rechten Hodensacks. Hydrocele (100 ccm). Präparat: Nebenhode ganz verkäst; im Kopf haselnussgrosse Höhle. Haupthode: bloss am untern Pol noch teilweise gesundes Gewebe, darin einzelne miliare Knötchen; im oberen Teil des Haupthodens zahlreiche prominente miliare Knötchen, so dass man beim Streichen über die Schnittfläche das Gefühl hat, als ob man über grobkörnigen Sand streichen würde.

Nach alledem kann darüber kein Zweifel bestehen, dass — entgegen der Annahme Bardenheuer's — doch in der That die

Tuberkulose sehr häufig im Hoden unter der Form zerstreuter Herde auftritt. Lässt sich diese Form des Auftretens sogar an vorgeschrittenen Fällen noch gut verfolgen, so macht sich in den ersten Stadien der Entwicklung der Tuberkulose im Haupthoden dieses herdweise, zerstreute Auftreten noch mehr geltend. Daraus ergibt sich aber dann von selbst der Schluss, dass es auch nicht möglich ist, von der Schnittfläche aus, in der die Resektion gemacht wurde, den Zustand des ganzen Hodens zu beurteilen, und dass man, auch wenn auf dem Schnitt nichts Abnormes zu sehen ist, doch keine Sicherheit darüber hat, ob nicht da und dort in dem übrigen Teil noch Herde zerstreut liegen.

Freilich macht sich eine einigermassen vorgeschrittene Tuberkulose des Haupthodens auch äusserlich bemerklich durch Vergrösserung, Veränderung der Konsistenz u. drgl., und bei einem Teil der oben erwähnten Fälle ist ausdrücklich bemerkt, dass der Haupthode grösser, derber etc. war; aber es sollten damit auch nicht Beispiele von Fällen gegeben werden, in denen die Erkrankung des Haupthodens etwa hätte übersehen werden können; sie sollten nur zeigen, in welcher Weise die Tuberkulose sich ausbreitet. Wenn aber die Erkrankung des Haupthodens noch nicht sehr entwickelt ist, so kann die äussere Beschaffenheit oft vollständig normale Verhältnisse (Grösse, Form, Konsistenz) darbieten. Darauf machen verschiedene Beobachter, wie namentlich Kocher, Simmonds, Monod-Terrillon [1]), nachdrücklich aufmerksam. Auch wir können mehrere Beispiele anführen, wo in der Krankengeschichte ausdrücklich hervorgehoben ist, dass der herausgenommene Haupthode äusserlich ganz normal erschien:

G. Maier, Castr. dextr. Dez. 88. (Nr. 52). Seit 6—8 Wochen Hodenanschwellung. Präparat: Nebenhoden ganz von verkästen Tuberkelherden durchsetzt. Haupthode von normaler Konsistenz und Grösse, auf der Schnittfläche einige kaum stecknadelkopfgrosse Pünktchen, welche bei der histolog. Untersuchung sich als Tuberkelknötchen erweisen.

Chr. Häusel, Castr. dextr. Febr. 90. (Nr. 53). Seit 11 Wochen Hodenanschwellung. Präparat: Nebenhoden verkäst. Haupthoden von normaler Grösse, Konsistenz und Ansehen auf der Schnittfläche; nur bei der mikroskop. Untersuchung in der Nähe des Corp. Highmori einige Tuberkelknötchen in der Substanz des Haupthodens.

F. Eberhart, Castr. sin. Jan. 59. (Nr. 17). Seit 4½ Monaten Hodenanschwellung. Mehrere Fisteln. Präparat: Nebenhode fast vollständig

1) a. a. O.

verkäst; im eigentlichen Hodenparenchym, welches dem äusseren Ansehen nach normal erscheint und von gewöhnlicher Konsistenz ist, findet man stecknadelkopfgrosse, teils isoliert sitzende, teils in Gruppen bei einander befindliche Einlagerungen, von normalem Hodengewebe umgeben.

G. Rist, Castr. duplex Mai 88. (Nr. 43). Rechts seit 3 Jahren harte Anschwellung im unteren Teil des Hodensacks. Links seit etwas über 1 Jahr Anschwellung des Hodensacks. Präparat: Nebenhode beiderseits total verkäst und vereitert, links mit einem wallnussgrossen, durch die Haut durchgebrochenen Abscess kommunicierend. Haupthode rechts von normaler Grösse und Konsistenz, Albuginea verdickt; links um die Hälfte vergrössert, pseudofluktuierend. Aussenfläche leicht injiciert. Schnittfläche beiderseits uneben höckrig, reiche Eruption gelber Knötchen, dazwischen weissliches straffes Gewebe.

Während also hier links die Konsistenz normal, dagegen doch wenigstens eine Vergrösserung vorhanden war, zeigte sich rechts weder Vergrösserung noch härtere Konsistenz, nur eine Verdickung der Albuginea.

W. R., Castr. dextra Mai 88. (Nr. 42). Seit ¾ Jahr Cystitis, seit 4—5 Monaten Anschwellung der rechten Scrotalhälfte. Haut überall normal. Hydrocele. Präparat: Nebenhode total verkäst und vereitert. Haupthode weich fluktuierend. Albuginea injiciert, jedoch keine krankhaften Stellen verratend. Auf dem Durchschnitt des Haupthodens dessen Gewebe hin und wieder mit hirsekorngrossen Käseherden durchsetzt.

Nur mehr nebenbei möge ein Punkt Erwähnung finden, der zwar für uns von untergeordneter Bedeutung ist, auf den aber doch Bardenheuer einiges Gewicht legt, nämlich die Beteiligung der äusseren Haut. Er sagt darüber [1]): „Die Tuberkulosis greift viel früher auf den ganzen Nebenhoden und an zweiter Stelle auf die Haut als auf den Hoden über.“ Und ferner [2]): „Das vollständige Fehlen der Hautbeteiligung ist auf jeden Fall ein Beweis für das jugendliche Alter der Tuberkulosis, und ein Zeichen für die wahrscheinliche Nichtbeteiligung des Hodens, so dass man in solchen Fällen mit grösster Wahrscheinlichkeit die Erhaltung des Hodens versprechen kann.“

Auch in den hier zur Beobachtung gekommenen Fällen war in der That meist, wenn der Haupthode schon erkrankt war, eine Mitbeteiligung der Haut nachweisbar. Immerhin kommen gewiss nicht selten Ausnahmen vor. Bardenheuer [3]) führt selbst 2 eigene

1) a. a. O § 31.
2) a a O. § 32.
3) a. a. O. § 32.

Beobachtungen an, die seiner Annahme nicht entsprechen, und wir können sogar 5 Fälle anführen, in welchen die Haut noch unverändert und doch der Haupthode schon ergriffen war:

A. K., Castr. sin. Aug. 73. (Nr. 4). Seit 3½ Jahren Vergrösserung des linken Testikels. Linke Scrotalhälfte gänseeigross geschwollen. Bedeckende Scrotalhaut vollkommen unverändert und verschieblich. Präparat: Nebenhode und grosser Teil des Haupthodens in käsigen Eiter umgewandelt; in den Rest zahlreiche miliare Tuberkel eingestreut.

G. Harter, Castr. dextra Juni 57. (Nr. 25). Seit 4 Mon. rechtsseitige Hodenanschwellung. Rechte Scrotalhälfte etwa 3fach vergrössert; Scrotalhaut im ganzen Umfang verschieblich, gerunzelt. Hydrocele. Präparat: Hode und Nebenhode vollständig tuberkulös entartet.

M. Metzger, Castr. dextra Jan. 80. (Nr. 28). Seit 1½ Jahren Vergrösserung des rechten Hodensacks. Rechte Scrotalhälfte gänseeigross geschwollen, in den vorderen Partien fluktuierend, hinten unten derber. Haut über der Geschwulst mässig ausgedehnt, nicht gespannt, von normaler Beschaffenheit. Präparat: Nebenhode und Haupthode tuberkulös entartet. Hydrocele von mässiger Ausdehnung.

G. Guban, Castr. sin. Nov. 86. (Nr. 35). Seit 1 Jahr Vergrösserung der linken Hodensackhälfte. Haut intakt. Hydrocele. Präparat: Epididymitis und Orchitis tuberculosa.

W. R., Castr. dextra Mai 88. (Nr. 42). Seit ¾ Jahr Cystitis; seit 4—5 Monaten Anschwellung der rechten Scrotalhälfte. Haut überall normal. Hydrocele. Präparat: Nebenhode total verkäst und vereitert; Gewebe des Hauthodens hin und wieder mit hirsekorngrossen Käseherden durchsetzt.

Nachdem wir im Vorhergehenden die Gründe dargelegt haben, aus welchen wir uns gegen die Bardenheuer'sche Operation aussprechen zu müssen glauben, erübrigt noch zu untersuchen, wie es sich mit den für die Resektion und gegen die Kastration in funktioneller Hinsicht geltend gemachten Punkten verhält.

Die ganze Bedeutung der Bardenheuer'schen Operation beruht darauf, dass man bei der Hodentuberkulose mit der Möglichkeit eines doppelseitigen Auftretens zu rechnen hat. Denn nur, wenn beide Hoden exstirpiert werden, kann ja von funktionellen Störungen und nachteiligen Folgen für den Organismus die Rede sein. Wir haben daher zunächst zu untersuchen, wie es sich hinsichtlich des doppelseitigen Auftretens der Krankheit verhält.

Dass die Tuberkulose in einer gewissen Anzahl von Fällen doppelseitig auftritt, steht fest, und zwar entsteht die Erkrankung der zweiten Seite nicht, wie man früher annahm, durch Ueberwan-

dern von dem zuerst erkrankten Hoden durch die Prostata zum anderen Hoden, sondern, wie schon Simmonds [1]) und Finckh [1]) nachgewiesen haben, kann sie in beiden Hoden (beziehungsweise Nebenhoden) selbständig und koordiniert auftreten. Deshalb vermag auch die Kastration die Erkrankung des zweiten Hodens nicht zu verhindern, und es wäre verfehlt, sie etwa als prophylaktisches Mittel zum Schutz des anderen Hodens anwenden zu wollen. Auf den Zeitraum allerdings, nach welchem der zweite Hode befallen wird, soll sie, wie von verschiedenen Seiten angenommen wird, einen gewissen Einfluss haben; in welchem Sinn aber dieser Einfluss sich geltend mache, darüber gehen die Meinungen sehr auseinander. Während Monod-Terrillon erwähnen, dass nach einer von manchen Gegnern der Kastration vertretenen Anschauung die Entwicklung des Leidens auf der anderen Seite durch die Kastration auf der ersten Seite beschleunigt werden könne, gibt Kocher im Gegenteil an, dass er nach frühzeitiger Kastration besonders lange Zwischenräume beobachtet habe.

Die Zahl unserer Fälle von doppelseitiger Erkrankung ist zu klein, als dass wir aus ihnen nach dieser Richtung hin einen Schluss zu ziehen vermöchten. Für uns ist es nun aber von Wichtigkeit, zu wissen, wie häufig überhaupt die doppelseitige Erkrankung im Vergleich zur einseitigen vorkommt. Bardenheuer [2]) nimmt an, dass „die Tuberkulosis des Nebenhodens meist doppelseitig entstehe mit relativ grossen Zwischenräumen.“ Auch Kocher sagt, dass in einer grossen Zahl von Fällen nach dem ersten der zweite Hode ergriffen werde. Statistische Angaben in dieser Hinsicht finden sich bei Collinet [3]) citiert. Nach einer Angabe fand Salleron unter 51 Fällen von Hodentuberkulose 34 Fälle einseitiger und 17 Fälle doppelseitiger Erkrankung. Reclus beobachtete unter 79 Fällen 58mal einseitige, 21mal doppelseitige Erkrankung. Leider ist dabei über die Beobachtungszeit nichts gesagt, weshalb bestimmte Schlüsse daraus nicht gezogen werden können.

Wir stellen im folgenden unsere Fälle, soweit sie für die vorliegende Frage verwertbar sind, zusammen. Für eine Vergleichung der Zahl der doppelseitigen und der einseitigen Erkrankungen können selbstverständlich nur solche Fälle einseitiger Erkrankung benützt

1) a. a. O.

2) a. a. O. § 59.

3) Collinet. Considérations sur la tuberculose des organes génito-urinaires. Pariser Dissert. 1883.

werden, in denen später, mindestens nach Ablauf eines Jahres, ermittelt wurde, dass eine Erkrankung der zweiten Seite ausgeblieben war. Bei den von Finckh veröffentlichten Fällen sind über das nachherige Schicksal der betreffenden Kranken genaue Nachforschungen angestellt worden. Für unsere Frage sind hievon 22 Fälle verwertbar. Unter diesen sind 9 doppelseitig Erkrankte; die Erkrankung des zweiten Hodens begann bei

Nr. 16	gleichzeitig mit der Erkrankung des ersten Hodens	
„ 23	3 Wochen nach	„ „ „ „ „
„ 19	1½ Monate	„ „ „ „ „ „
„ 12	2 „	
„ 14	—	(keine Zeitangabe)
„ 13	5 Monate	nach der Erkrankung des ersten Hodens (3½ Monate nach der ersten Kastration).
„ 15	10—11 „	nach der Erkrankung des ersten Hodens (7 Monate nach der ersten Kastration).
„ 5	3¼ Jahre	nach der Erkrankung des ersten Hodens (3 Jahre nach der ersten Kastration).

Bei Nr. 9 wurde schon bei der ersten Kastration eine kleine Verhärtung auf der zweiten Seite bemerkt, die jedoch stationär blieb. Erst nach 3 Jahren Vergrösserung derselben und zweite Kastration.

Diesen 9 Fällen stehen gegenüber 13 Fälle einseitiger Erkrankung, bei denen später konstatiert wurde, dass der zweite Hode noch frei war, und zwar bei

Nr. 1	29 Jahre nach Erkrkg. des 1. Hod.	und 29 Jahre nach 1. Kastr.
„ 17	23	22
„ 4	16	13
„ 2	15½	15
„ 3	15	14
„ 22	11	11
„ 6	7	6
„ 7	5	5
„ 18	4	3
„ 20	3½	3
„ 29	3	2
„ 10	2	2
„ 11	1½	1

Somit stehen den 9 Fällen doppelseitiger Erkrankung 13 Fälle gegenüber, wo während eines Zeitraums von 1—29 Jahren eine Erkrankung des zweiten Hodens ausblieb. Die doppelseitige Erkrankung ist also keineswegs so häufig, wie Bardenheuer bei der

Begründung seiner Operation voraussetzt, und es kommt somit die Rücksicht auf das funktionelle Resultat bloss bei einem Teil der Fälle in Betracht.

Wie steht es aber mit diesem funktionellem Resultat selbst? Die eigentliche Funktion des Hodens ist nach der Resektion ebenso wie nach der Kastration erloschen; es kann sich also bloss um die Erhaltung der Potentia virilis handeln. Dass diese durch die Doppelkastration vernichtet werde, ist nicht einmal sicher erwiesen. Wir möchten in dieser Hinsicht nur auf eine kürzlich aus der Klinik von Albert veröffentlichte Beobachtung hinweisen. Sie betraf einen Kranken, der zur Behandlung von Fisteln, die nach der Doppelkastration zurückgeblieben waren, in die Klinik aufgenommen wurde, und von welchem angegeben wird, dass er geschlechtlich sehr aufgeregt gewesen sei und häufige Erektionen gehabt habe.

Was aber die schädlichen Einwirkungen der Doppelkastration auf den Gesamtorganismus, namentlich auf die Psyche, betrifft, so liessen sich solche nach den übereinstimmenden Beobachtungen, die von Kocher und Socin, wie an der Bruns'schen Klinik gemacht wurden, an den Doppelkastrierten keineswegs nachweisen. Es muss eben auch berücksichtigt werden, dass es einen Unterschied ausmacht, ob die Kastration schon in früher Jugend vorgenommen wird, wie es bei den absichtlich Verstümmelten geschieht, oder erst nach erlangter vollständiger Entwicklung, wie es bei den wegen Tuberkulose Kastrierten meist der Fall ist. —

Fassen wir unsere Resultate noch kurz zusammen.

Die gegen die Kastration geltend gemachten Gründe kommen überhaupt nur für die Doppelkastration in Betracht. Nun ist aber die doppelseitige Erkrankung im Verhältnis zur einseitigen keineswegs so häufig, wie Bardenheuer annimmt, indem nach unseren Ermittlungen in mehr als der Hälfte der Fälle die zweite Seite von Erkrankung frei blieb. (Dabei ist ein Termin von 3½ Jahren als Grenze für das Auftreten der Erkrankung im zweiten Hoden angenommen, sofern bei den oben zusammengestellten Fällen der längste Zwischenraum zwischen Erkrankung der ersten und zweiten Seite 3¼ Jahre betrug.)

Ueberdies können wir auch für die Doppelkastration die von ihr befürchteten schädlichen Einwirkungen auf den Organismus nicht anerkennen.

Von entscheidender Bedeutung ist aber die Rücksicht auf eine radikale Behandlung der Krankheit und auf die sichere Verhütung

von Recidiven. Wir haben zu beweisen versucht, dass die Hodentuberkulose in einer grossen Zahl von Fällen frühzeitig auf den Hoden übergreift, und dass eine Beteiligung des Haupthodens weder bei der Untersuchung, noch bei der Operation stets mit Sicherheit erkannt, beziehungsweise ausgeschlossen werden kann. Es wird somit der Kranke durch die Anwendung der Resektion des Nebenhodens der Gefahr eines Recidivs im Haupthoden ausgesetzt, vor welcher er bei der Kastration vollständig sicher ist. Dieses gewiss gerechtfertigte Bedenken wird einstweilen durch Bardenheuer's Resultate nicht entkräftet. Denn unter den 10 von ihm veröffentlichten Fällen, in welchen teils einseitige, teils doppelseitige Nebenhodenresektion ausgeführt wurde, ist nur für 5 das Endresultat notiert; in diesen 5 trat allerdings kein Recidiv ein.

Haben wir uns auf Grund der oben ausgeführten Erwägungen prinzipiell gegen den Vorschlag Bardenheuer's ausgesprochen, so fällt noch weiter in's Gewicht, dass thatsächlich die Mehrzahl der Kranken sich erst in einem Stadium zur Operation stellt, wo eine Wahl nicht mehr gelassen ist.

Indem wir so die Behandlung der Hodentuberkulose mittelst Resektion der Nebenhoden entschieden verwerfen, befinden wir uns in Uebereinstimmung mit den Anschauungen, die auch von verschiedenen anderen Seiten, so namentlich von Seiten Kocher's vertreten werden, und die dahin gehen, dass jede partielle Operation bei Hodentuberkulose Erwachsener durchaus zu widerraten sei.

Anhang. Krankengeschichten [1]).

30. G. Jäger, 37 J. Castr. dextr. Juli 54. Geheilt entlassen. Seit 5 Monaten allmähliche Vergrösserung und Schmerzhaftigkeit des rechten Hodensacks. Die Haut ist gerötet, von 2 Fisteln durchbrochen. Hydrocele. Präp.: Tuberkulöse Epididymitis mit eingesprengten Knoten in der Substanz des Haupthodens.

31. A. Ehrhardt, 37 J. Castr. dextr. Dez. 60. Geheilt entlassen. Vor 5 Jahren Tripper. Seit 3 Jahren Anschwellung der rechten Scrotalhälfte. Rechter Hode beinahe kleinapfelgross, hart, schmerzhaft. Haut

1) Die folgenden Krankengeschichten reihen sich den 29 von Finckh in diesen „Beiträgen" (Bd. II. S 407.) veröffentlichten an. Nr. 30—33 betreffen Fälle aus früherer Zeit, die in Finckh's Arbeit nicht aufgeführt und daher zu derselben nachzutragen sind. Nr. 34—51 enthalten die seit der Finckh'schen Veröffentlichung beobachteten Fälle.

gerötet, zeigt eine eiternde Fistel. Präparat: Nebenhode von Kavernen durchsetzt. Im Haupthoden stecknadelkopfgrosse, grauweisse Herde eingestreut, in der oberen Hälfte ein bohnengrosser Käseherd.

32. G. Ullmer, 40 J. Castr. dextr. Febr. 63. Geheilt entlassen. Vor 3 Jahren gonnorrhoische Infektion. Seit 1½ Jahren Anschwellung des rechten Hodens, zugleich Schmerzhaftigkeit desselben. Vor zwei Monaten Aufbruch. Rechter Hode über faustgros, teilweise mit der infiltrierten, von mehreren Fisteln durchbrochenen Scrotalhaut verwachsen. Präparat: Nebenhode und Haupthode von käsigen Knoten durchsetzt.

33. J. Brösamle, 27 J. Castr. dextr. Juni 66. Geheilt entlassen. Seit 6 Monaten allmählich zunehmende harte Anschwellung des rechten Hodens. Rechter Hode von Kinderfaustgrösse, derb. Haut gerötet. Samenstrang als derber Strang durchzufühlen. Präp.: Nebenhode und Haupthode vollständig verkäst und vereitert.

34. G. Männer, 27 J. Castr. dextr. Nov. 86. Geheilt entlassen. Seit 4 Monaten Anschwellung des rechten Hodens unter Schmerzen; 3 Wochen nach Beginn derselben Aufbruch und Fistelbildung. Präp.: Im Schwanz des Nebenhodens mehrere derbe, gelbliche, nicht verkäste Herde, zu welchen ein Fistelgang von der am unteren Pole des Hodensacks liegenden Fistelöffnung führt. Kopf des Nebenhodens, Haupthode und Vas deferens gesund. Scheidenhauthöhle verödet; Scheidenhaut stark verdickt.

35. G. Guban, 30 J. Castr. sin. Nov. 86. Geheilt entlassen. Vor 8 Jahren Tripper, aber ohne Zurückbleiben einer Hodenschwellung. Seit einem Jahr schmerzhafte, allmählich zunehmende Vergrösserung der linken Hodensackhälfte. Haut intakt. Hydrocele symptomatica. Präp.: Auf dem Durchschnitt des Nebenhodens und Haupthodens solides Gewebe, einige wenige gelbliche Stellen, aber nirgends käsige Herde. Mikroskop. Untersuchung: Epididymitis und Orchitis tuberculosa. Vas deferens nicht verändert.

36. Bausch. Castr. Februar 87. Krankengeschichte fehlt. Präparat: Nebenhode enthält in Caput und Cauda je einen haselnussgrossen, verkästen resp. erweichten, von schwieligem Gewebe mit kleineren Käseknötchen umgebenen Herd. Hinter dem Nebenhoden kastaniengrosse Abscesshöhle, mit letzterem und mit der Haut verwachsen. Haupthode gesund.

37. K. Grünewald, 43 J. Castr. duplex Mai 87. (Relativ) geheilt entlassen. Vor 3½ Jahren akute Entzündung beider Hoden nach Trauma. Vor 2 Jahren doppelseitige radikale Hydroceleoperation (mit Schnitt). Beginn des jetzigen Leidens vor 4 Monaten mit Anschwellung beider Hoden unter Auftreten von Schmerzen; bald darauf Fistelbildung. Beide Nebenhoden vergrössert, hart und höckerig. Linker Haupthode fühlt sich normal an; rechter vergrössert und härter als normal. In beiden Samenblasen je ein haselnussgrosser resistenter Knoten. Präp.: Beide Nebenhoden total

verkäst. Im linken Haupthoden grauweise miliare, nicht verkäste, teilweise indurierte Herde; im rechten teils ebensolche miliare Eruptionen, teils grössere Indurationsherde. Vas deferens beiderseits verdickt, musste im Kranken durchtrennt werden; auf der Schnittfläche beiderseits käsiger Eiter.

38. Chr. Keck, 62 J. Castr. dextr. Juni 87. Auf Wunsch entlassen. Seit 5 J. Erscheinungen von Blasenkatarrh. Vor 4 Mon. Entwicklung einer Geschwulst in der rechten Hodensackhälfte. Rechter Hode hühnereigross, hart; nach hinten von ihm ein mit der Haut verwachsener kleinapfelgrosser Abscess. Prostata etwas vergrössert. Bald nach der Operation Auftreten von Symptomen seitens der Nieren, Kräfteverfall. Präp.: Nebenhode vergrössert, in seinem Schwanz graugelbliche, nicht bestimmt abgrenzbare, verkäste Herde; dem Nebenhoden anhängend ein tuberkulöser Abscess. Haupthode und Vas deferens gesund. Hydrocele (20 ccm).

39. J. Müller, 41 J. Castr. dextr. Aug. 87. Geheilt entlassen. Beginn des Leidens nicht zu ermitteln. Vor 6 Wochen Aufbruch und Fistelbildung. Rechter Hode in einen hühnereigrossen harten Tumor verwandelt. Haut von zahlreichen Fisteln und buchtigen Geschwüren durchbrochen. Präparat: Nebenhode sehr stark vergrössert, hart; in seinem Caput ein bohnen- und erbsengrosser Käseherd. Haupthode und Vas deferens gesund.

40. K. Ott, 29 J. Castr. sin. Sept. 87. Geheilt entlassen. Seit 2 Jahren allmählich zunehmende Anschwellung des linken Hodens. Vor 3 Wochen Aufbruch. Hode zu Enteneigrösse angeschwollen; Grenze des Neben- und Haupthodens deutlich fühlbar. Scrotalhaut am unteren Pol des Hodensacks ausgedehnt mit den Hoden verwachsen; in der Gegend des Nebenhodenkopfs verheilte Fistel. Präp.: Nebenhode in schwieliges Gewebe mit verschiedenen erbsengrossen Käseherden verwandelt. Haupthode: im hinteren unteren Quadranten grössere Käseherde in induriertem Gewebe. Vas deferens gesund.

41. O. M., 24 J. Castr. duplex März 88. Geheilt entlassen. Beginn rechts vor 3½ Monaten mit Entwicklung einer schmerzhaften Anschwellung des Hodensacks; seit 1—2 Monaten auch am linken Hodensack Anschwellung und Schmerz. Seit einigen Wochen rechts unten, nahe der Mitte des Scrotums, Erweichung und Rötung. Prostata empfindlich. Präparat: Rechter Nebenhode ganz vereitert, mit einem dem Durchbruch nahen Abscess verwachsen. Rechter Haupthode vergrössert, prall elastisch, auf dem Durchschnitt zahlreiche bis linsengrosse Tuberkel. Im linken Nebenhoden hirsekorngrosse vereiterte Tuberkelherde. Linker Haupthode von normaler Grösse und Konsistenz, nur etwas blutreicher und stärker serös durchtränkt als normal; sonst auf der Schnittfläche nichts Abnormes sichtbar. Vas deferens beiderseits bis 3 Finger breit über die Umbiegung der Cauda in das Vas deferens hinauf verdickt und käsig infiltriert. Links wallnussgrosse Hydrocele.

42. W. R., 48 J. Castr. dextr. Mai 88. Geheilt entlassen. Seit $^3/_4$ Jahr Cystitis. Seit 4—5 Monaten Anschwellung der rechten Scrotalhälfte. Haut überall normal. Kleinapfelgrosse Hydrocele. Präparat: Nebenhode total verkäst und vereitert. Haupthode weich, fluktuierend, auf dem Durchschnitt hin und wieder mit hirsekorngrossen Käseherden durchsetzt. Vas deferens in seinem untersten Teil infiltriert, in den mittleren und oberen Partien normal.

43. G. Rist, 24 J. Castr. duplex Mai 88. Geheilt entlassen. Beginn rechterseits vor 3 Jahren mit Entwicklung einer harten Anschwellung am untern Teil des Hodensacks. Aufbruch. Allmähliche Zunahme der Anschwellung. Links seit etwas über ein Jahr Vergrösserung des Hodensacks; vor 4 Wochen Aufbruch. Präparat: Nebenhode beiderseits total verkäst und vereitert, links mit einem wallnussgrossen, durch die Haut durchgebrochenen Abscess communicierend. Haupthode rechts von normaler Grösse und Konsistenz, Albuginea verdickt; linker Haupthode um die Hälfte vergrössert, pseudofluktuierend, Aussenfläche leicht injiciert. Schnittfläche beiderseits uneben, höckerig, reichliche Eruption gelber Knötchen, dazwischen weissliches straffes Gewebe. Vas deferens beiderseits normal.

44. R. Erler, 16 J. Castr. sin. Mai 88. Geheilt entlassen. Seit $^3/_4$ Jahr allmählich sich vergrössernde Geschwulst in der linken Scrotalhälfte; in letzter Zeit Erweichung am unteren Teil derselben. Nebenhode vergrössert, hart, knollig, gegen den weichen glatten Haupthoden scharf abgrenzbar. Präparat: Nebenhode total verkäst, von seiner Cauda bis dicht an die Haut des unteren Hodensackpols ist das Gewebe eitrig infiltriert. Haupthode klein, atrophisch, sonst gesund. Vas deferens bis in den Leistenkanal hinein knollig verdickt, muss im Kranken durchtrennt werden.

45. G. Koch, 20 J. Castr. duplex Mai 88. Geheilt entlassen. Beginn rechts vor 1 Jahr mit Entwicklung einer harten, sich allmählich vergrössernden Anschwellung; nach einem Vierteljahr Aufbruch und Fistelbildung. Fistel vor kurzem wieder vernarbt. Seit 10 Monaten Bildung einer Geschwulst am linken Hodensack; vor 14 Tagen Aufbruch. Rechts Nebenhode und Haupthode zu einem harten Tumor verschmolzen, durch Palpation nicht trennbar; vernarbte Fistel in der Scrotalhaut. Links Haupthode als kleinere weiche Partie von dem derben höckrigen Nebenhoden zu unterscheiden; in der Haut offene Fistel. Präp.: Rechts im Nebenhoden und Haupthoden käsige Herde verschiedener Grösse, dazwischen intaktes Parenchym. Vas deferens normal. Geringe Hydrocele. Links Nebenhode total verkäst; Haupthode durchaus gesund. Vas deferens zeigt 1 cm vom Tumor entfernt eine bohnengrosse harte Anschwellung, die käsige Herde enthält.

46. A. Neppach, 30 J. Castr. sin. Juni 88. Geheilt entlassen. Seit 1 Jahr langsam sich vergrössernde Anschwellung der linken Hodensackhälfte. Aufbruch vor 3 Monaten. Fistel auf der Vorderfläche der linken

Scrotalhälfte. Präp.: Nebenhode total verkäst, Haupthode von kirschkern- bis haselnussgrossen käsigen Herden ganz durchsetzt. Vas deferens bis in die Gegend des Caput epididymitis verdickt, weiter aufwärts normal. Wallnussgrosse Hydrocele.

47. J. Eppler, 45 J. Castr. dextr. Juni 88. Geheilt entlassen. Seit 4—5 Monaten stetig zunehmende Anschwellung des rechten Hodensacks; zugleich Auftreten von Schmerzen, Rötung der Haut. Vor 3 Wochen Aufbruch und Fistelbildung. Hydrocele dextr. Präp.: Nebenhode ganz vereitert. Haupthode: in der Mitte eine haselnussgrosse, mit kleinen Käseherden durchsetzte Stelle, gegen den oberen Pol hin kastaniengrosse Eiterhöhle. Vas deferens in einer Länge von 17 cm reseciert, stellenweise speckig verdickt. Menge der Hydroceleflüssigkeit 50 ccm.

48. M. Frey, 32 J. Castr. sin. August. 88. Geheilt entlassen. Beginn vor 1 Jahr mit allmählicher schmerzloser Anschwellung des linken Hodens. Nach 3 Monaten Aufbruch. Linker Hode faustgross, Haupthode und Nebenhode bei der Palpation nicht trennbar. 2 Fisteln. Präp.: Nebenhode verkäst; Haupthode ebenfalls grossenteils tuberkulös entartet, nur ein schmaler Streifen normalen Gewebes noch vorhanden. Vas deferens von der Cauda bis zur Mitte seiner Länge verdickt, weiter aufwärts normal.

49. A. Eger, 31 J. Castr. dextr. August 88. Geheilt entlassen. Vor 3—4 Monaten Entwicklung einer Anschwellung des rechten Hodensacks unter Schmerzen. Hydrocele symptomatica. Haut an einzelnen Stellen gerötet und adhärent, sonst überall verschieblich und normal. Präparat: Nebenhode ganz verkäst; im Kopf haselnussgrosse Höhle. Haupthode: bloss am unteren Pol noch teilweise gesundes Gewebe, darin einzelne miliare Knötchen; im oberen Teil des Haupthodens zahlreiche prominente miliare Knötchen. Vas deferens bis 6 cm über den oberen Hodenpol hinaus tuberkulös entartet. Tunica vaginalis stark verdickt; Innenfläche gesprengelt, mit Fibrinauflagerungen bedeckt. Inhalt der Scheidenhauthöhle 100 ccm.

50. J. Gehring, 79 J. Castr. sin. Aug. 88. Geheilt entlassen. Seit einem Halbjahr Anschwellung des linken Hodens. Linke Scrotalhälfte auf das doppelte vergrössert. Nebenhode knollig verdickt, Haupthode als weicher elastischer Teil vorne oben fühlbar. An der Haut keine entzündlichen Veränderungen. Präp.: Nebenhode in seiner unteren hinteren Partie infiltriert, zum Teil in eine kleine Abscesshöhle verwandelt. Haupthode gesund. Vas deferens bis zur Durchtrennungsstelle knotig verdickt, in seiner untersten Partie mit einem unter der Haut liegenden Abscess communicierend.

51. K. Förster, 42 J. Castr. sin. Juni 89. Geheilt entlassen. Seit 4 Monaten Anschwellung und Verhärtung des linken Hodens. Vor 2½ Monaten Aufbruch. Präparat: Scheidenhauthöhle verödet; Scheidenhaut durch bindegewebige Auflagerungen verdickt, nur an der grössten Circumferenz des Haupthodens freiliegend, daselbst von normaler Färbung und

Beschaffenheit. Nebenhode auf dem Schnitt von kirschkerngrossen käsigen und eitrigen Herden durchsetzt. Haupthode weich, pseudofluktuierend; auf dem Durchschnitt von einer Menge stecknadelkopf- bis linsengrosser prominenter gelblichweisser Knötchen durchsezt, in der Nähe des Nebenhodens 2 erbsengrosse Knoten. Vas deferens gesund.

52. G. Maier, 30 J. Castr. dextr. Dec. 89. Geheilt entlassen. Vor 6 Wochen zuerst Anschwellung und Verhärtung des rechten Nebenhodens. Präparat: Der ganze Nebenhoden mit grösseren und kleineren verkästen Herden durchsetzt. Haupthoden von normaler Konsistenz und Grösse, auf der Schnittfläche einzelne stecknadelkopfgrosse Herde, die sich bei der mikroskopischen Untersuchung als Tuberkelknötchen erweisen. Vas deferens nur eine kurze Strecke verdickt.

53. Chr. Häusel, 34. J. Castr. dextr. Febr. 90. Geheilt entlassen. Seit 11 Wochen druckempfindliche Anschwellung und Verhärtung des rechten Nebenhodens, seit 3 Wochen teilweise Erweichung und Verwachsung der Haut. Präp.: Nebenhoden verkäst. Haupthoden von normaler Konsistenz, Grösse und Aussehen auf der Schnittfläche. Bei der mikroskop. Untersuchung finden sich in der Nähe des Corpus Highmori einige Tuberkelknötchen in der Substanz des Haupthodens. Vas deferens intakt.

AUS DER

TÜBINGER CHIRURGISCHEN KLINIK

DES PROF. DR. BRUNS.

XIII.

Myxödem beim Kinde.

Von

Prof. Dr. C. Garrè,
erstem Assistenzarzt der Klinik.

Die Zahl der in Deutschland zur Beobachtung und Mitteilung gebrachten Fälle von Myxödem ist eine sehr beschränkte, wenn wir absehen vom operativen Myxödem und nur das spontane Myxödem mit einschliessen. Trotz der äusserst interessanten Sammelforschung der Londoner klinischen Gesellschaft aus dem Jahre 1888 sind der Fragen noch genug übrig geblieben, die einer Beantwortung harren.

Schon hieraus dürfte sich die Mitteilung eines einzelnen genauer beobachteten Falles, wie es nachstehend geschehen soll, vollauf rechtfertigen. Ueberdies handelt es sich in unserer Mitteilung um einen Fall von Myxödem beim Kinde, was, wie mir scheint, doch sehr selten vorkommt. In der genannten Arbeit [1]) der Clinical Society of London, in der 109 Fälle von Myxödem zusammengestellt sind, findet sich ein einziger, der ein Kind von 13 Jahren betrifft. Es folgen dann einige von 27—31 Jahren, während die grosse Mehrzahl dem 4. und 5. Dezennium angehört. Auch in den seither

1) Report of a cominitee of the clinical society of London, nom. 14. Dec. 84 to investigate the subject of Myxödema.

publicierten hieher gehörigen Fällen ist meines Wissens kein einziger jugendlichen Alters.

Ich gebe im folgenden die Krankengeschichte, indem ich mich vorwiegend an das in der Londoner Arbeit aufgestellte Schema halte.

M. R., 12 Jahre alt, aus Kempten (Bayern), stammt von gesunden, normal entwickelten Eltern. Der Vater war z. Z. der Geburt dieses Kindes ca. 55 J. alt, die Mutter 40. Sie erlitt 2 Jahre früher einen Abortus, hat sonst keine Kinder geboren. Aus zwei früheren Ehen des Mannes stammen 5 gesunde und gut begabte Kinder. Erbliche Krankheiten existieren in der Familie nicht. Die Grosseltern starben an Phthise und Carcinom des Magens. An Struma leidet keines der Eltern, noch die Geschwister.

Das Kind kam 4 Wochen vor dem normalen Ende der Schwangerschaft zur Welt und blieb die ersten zwei Jahre schwächlich. Im Alter von 2—4 Jahren bekam sie zweimal Anfälle, wobei sie, wie die Mutter schreibt, plötzlich steif und bewusstlos wurde. Mit dem 4. Lebensjahre ungefähr entwickelte sich das schwächliche Kind anscheinend besser, es wurde „rund und dick", behielt aber stets eine auffallend blasse Gesichtsfarbe. Symptome von Rachitis sind auch vorhanden gewesen, denn das Kind lernte erst mit 1¾ Jahren laufen und bekam ärztlicher Verordnung gemäss phosphorsauren Kalk der Nahrung zugesetzt. Von akuten Kinderkrankheiten wird nichts gemeldet.

Mit dem 5. oder 6. Jahre fiel es den Eltern auf, dass die körperliche Entwicklung ihres Kindes entschieden im Rückstand gegenüber der Norm war, und auch das geistige Vermögen liess zu wünschen übrig, weshalb es erst mit vollendetem 7. Lebensjahre zur Schule geschickt wurde. Sie besuchte 5 Jahre lang die Primarschule, doch wurde es ihr recht schwer, trotz einer sorgfältigen Unterstützung von Seiten der Mutter, mit ihren Mitschülerinnen Schritt zu halten. Bei einem beschränkten Auffassungsvermögen ermüdete sie geistig sehr rasch. Ein ausgesprochenes Schlafbedürfnis war ihr stets eigen, doch war der Schlaf ruhig. Gegen Kälte war sie von jeher äusserst empfindlich. Sie litt öfter an Nasenbluten und zwar bei Sommerhitze sowohl als im Winter.

Status praesens. Die Kranke ist von auffallend kleiner (120 cm) gedrungener Statur; Körpergewicht 31 Kilo, Leibesumfang 72 cm. Keine Missbildungen, keine Verkrümmungen der Extremitäten.

Das Gesicht ist gedunsen, mit Doppelkinn, ausdruckslos. Die Nasolabialfalte kaum angedeutet, Nase stumpf und breit an der Wurzel. Die Augenlider leicht geschwellt. Haare brünett und auffallend voll und schön. Die Gesichtsfarbe ist wachsartig blass, nur an den Wangen teleangiektatisch erweiterte Gefässe bläulich durchschimmernd.

Am übrigen Körper ist die Haut gleich blass und lässt sich mit einziger Ausnahme der Halspartie nirgends in Falten aufheben. Sie fühlt

sich überall prall, derbelastisch an, ähnlich wie beim chronischen Oedem, doch bleibt der Fingerdruck nicht stehen. Die Supraclaviculargruben sind ausgefüllt, auffallend dick ist die Nackenhaut.

Die Achselhaare fehlen völlig, die Pubes sind sehr spärlich, die Augenbrauen und Cilien normal. Die Körperhaut zeigt handbreit längs der ganzen Wirbelsäule eine starke Behaarung von dunkeln langen Lanugohaaren. Die Nägel sind normal. Die Haut schuppt ziemlich stark ab und fühlt sich sehr trocken an. Einzig die Achselhöhle und die Hohlhand wird ein wenig feucht gefunden. Trotz energischer und fortgesetzter Muskelarbeit (Turnen) ist eine irgend bemerkenswerte Haut-Transspiration nicht bemerkt worden. Selbst das Gesicht verrät kaum eine stärkere Gefässinjektion, und zu perlenden Schweisstropfen scheint es bei der Kleinen gar nicht zu kommen.

Die Körpertemperatur, die während 3 Tagen regelmässig kontrolliert wurde, zeigt in der Achselhöhe gemessen Schwankungen von 36,4 bis 37,6 (Mittags), im Rektum 37,2 bis 38,0. Puls 100—120, regelmässig. Die Herztöne sind rein. Keine venöse Stauung, keine Varicen.

Eine genaue Blutuntersuchung, die ich Herrn cand. **Reinert** verdanke, ergibt folgendes:

In 1 mm³ Blut 3,912000 rote Blutkörperchen und 5712 Leukocyten, d. h. die meisten sind zu den roten in einem Verhältnis von 1 : 680 vorhanden.

Haemoglobin ergibt sich nach einer Berechnung aus 2 Versuchsproben 0,087897 gr. auf 1 cm³ Blut, d. h. 62,88 % der Norm, bei Annahme eines Normalgehaltes von 0,14 gr. in 1 cm³ Blut. Die mikrosk. Untersuchung zeigt keine Formveränderung der Blutkörperchen.

Das Respirationssystem bietet nichts abnormes. Die Trachea ist bis ins Jugulum zu palpieren. Von der Schilddrüse findet sich nur rechts an der Trachea, ungefähr über dem 3. Trachealring ein derbes haselnussgrosses Knötchen und von diesem aus quer über die Luftröhre eine eben fühlbare Auflagerung, die auf der linken Seite in einem ca. kirschkerngrossen Knöpfchen endet. Diese Teile sind fest mit der Trachea verwachsen. Sonst findet sich nichts, was einer Glandula thyreoidea ähnlich wäre.

An den Digestionsorganen ist die Blässe der Schleimhaut zu notieren, die mit den übrigen Symptomen der Anämie übereinstimmt. Die Lippen sind leicht bläulich. Zunge und Gaumen ohne Besonderheiten. Von den Zähnen ist der 1. Molaris durchgebrochen, während von allen übrigen noch die Milchzähne stehen, die ganz regelmässig gebildet sind und nur geringe Spuren von Caries aufweisen. Der Appetit ist gut, der Schlingakt normal, die Darmthätigkeit träge, trotz ausreichender körperlicher Bewegung. Keine Lymphdrüsenanschwellung.

Der Urin ist klar, strohgelb, enthält weder Zucker noch Eiweiss noch Mucin; er reagiert sauer. Spezifisches Gewicht 1027. — Leber und

Milz sind nicht vergrössert. Es besteht kein Ascites, trotz eines Bauchumfanges von 72 cm.

Von Seiten der Sinnesorgane ist nichts pathologisches zu bemerken. Das Gehör ist normal; das Gesicht ebenso, die Pupillen reagieren auf Licht. S. $^{6}/_{6}$. Emmetropie. Farbensinn normal; der Augenspiegelbefund ergibt eine leichte Verschleierung der Papille. — Die Tast- und Temperaturempfindung zeigt keine Abweichung, einzig die Schmerzempfindung scheint ein wenig herabgesetzt zu sein. Die Hautreflexe (Planta pedis) sind vorhanden; der Abdominal- und Glutaealreflex deutlich ausgeprägt. Die Sehnenreflexe sind hingegen etwas verstärkt, so der Patellarreflex, sogar der Fussclonus ist eben angedeutet. Schwere Störungen von Seiten des Nervensystems sind sonst nicht vorhanden. Bei geschlossenen Augen steht Pat. ohne Schwanken, die grobe Kraft ist intakt. — Convulsionen, Ohnmachtsanfälle, Schwindel sind nicht aufgetreten, auch besteht kein anhaltender Kopfschmerz (nur hie und da eine vorübergehende Krise) noch Neuralgien oder Paraesthesieen.

Alle Bewegungen des Kindes sind langsam, unbeholfen. Der Gang ist plump, watschelnd. Sie brachte noch vor kurzer Zeit das Hüpfen nicht fertig, es musste ihr mit Mühe gelehrt werden.

Die intellektuellen Eigenschaften sind sehr mangelhaft und entsprechen etwa einer Altersstufe von 8 Jahren, bei schwerem Begriffs- und langsamem Auffassungsvermögen. Beispielsweise war sie nicht im Stande, den bildlich und plastisch erläuterten geographischen Begriff „Insel" festzuhalten. Sich selbst überlassen, verrät sie nicht die mindeste Neigung zu irgend welcher geistiger Betätigung (Lesen etc.), sie verbringt die Zeit mit süssem Nichtstun.

Ihre Charaktereigenschaften zeigen wenig hervorstechendes, es sei denn ein gewisser Eigensinn und zuweilen grosse Reizbarkeit, die sich bis zum Jähzorn steigert. Sie ist Fremden gegenüber leicht eingeschüchtert und zeigt geringe Neigung zu geselligem Verkehr. Sie spricht überhaupt nur sehr wenig; die Sprache ist langsam und eine rasche prompte Antwort ist selten bei ihr.

Mit dem Myxödem wird der Kretinismus in eine gewisse Beziehung gebracht[1]), indem mit grosser Wahrscheinlichkeit beide thyereogenetischer Natur sind, ebenso wie die von Kocher beschriebene Cachexia strumipriva. Dass es sich in oben mitgeteiltem Falle nicht um Kretinismus handelt, wird eine Durchsicht der Krankengeschichte sofort ergeben und bedarf keiner näheren Erörterung.

Virchow hat in einem in der Berliner med. Gesellschaft gehaltenen Vortrage[2]) des weitern auch auf die ähnlichen Erschei-

1) Bircher. Das Myxödem und die kretinische Degeneration. Sammlg. klin. Vorträge. Nr. 357.

2) Berliner klin. Wochenschr. 1887.

nungsformen der kongenitalen Rachitis aufmerksam gemacht. Zweifellos litt auch unsere Patientin an dieser Knochenerkrankung, denn sie lernte erst mit $1^3/_4$ Jahren laufen. Es ist indessen zu keiner Knochenverkrümmung an der unteren Extremität gekommen, der Thorax ist nicht deformiert, und der Schädel ist normal geformt. Die einzigen Ueberreste einer überstandenen Rachitis bestehen in der Verdickung der Radiusepiphysen und in der Persistenz der Milchzähne.

Ob es sich wirklich um eine sog. Rachitis congenita handelt, lässt sich nicht entscheiden; jedenfalls hatten die nachher konstatierten Erscheinungen damit schwerlich etwas zu schaffen. Eine Veränderung an der Schädelbasis (frühzeitige Synostose) liegt hier nicht vor. Virchow macht es wahrscheinlich, dass diese Fälle von kongenitaler Rachitis, die mit der eigentlichen Rachitis nichts als den Namen gemein haben, dem Myxödem zuzurechnen sind — eine Art congenitales Myxödem. Unseren Fall hier mit einzureihen, liegt, wie wir sehen werden, keine Veranlassung vor.

Unser Krankheitsbild zählt nicht zu den schweren Formen des Myxödems, die freilich am meisten bei älteren Frauen jenseits der 40iger Jahre zur Beobachtung gekommen sind. Der einzige bereits oben erwähnte Fall, der im Alter dem unserigen am nächsten steht, ist von Coxwell [1]) beschrieben. Es handelt sich um ein Mädchen von 13 Jahren, bei dem die ersten Erscheinungen mit $8^1/_2$ Jahren auftraten. Die Störungen von Seiten des Nervensystems (Paresen) und der Psyche treten sehr in den Vordergrund, so dass der Coxwell'sche Fall ein ungleich schwereres Krankheitsbild bietet.

Der frühe Beginn des Leidens zählt zu den seltenen Vorkommnissen. Hun und Prudden [2]) nennen in ihrer sehr interessanten und eingehenden Arbeit über Myxödem von 150 Fällen nur diesen einen mit Beginn des Leidens im 18. Monat. Für unseren Fall muss wahrscheinlich das 4. Lebensjahr als Zeitpunkt des Einsetzens der Erkrankung angenommen werden, umsomehr, als vorher Krampfanfälle aufgetreten waren und nachher das Kind auffallend wohlbeleibt wurde.

Ueber das ätiologische Moment liegt kein besonderer Anhaltspunkt vor. Ob die vorhandene Rachitis in irgend welcher Beziehung

1) Chir. Soc. Trans. vol. XVI. Aufgeführt unter Nr. 14 des Londoner Sammelberichtes.

2) Internat. Journ. of med. sciences. 1888. p. 141.

zur Erkrankung steht, entzieht sich einstweilen unserer Beurteilung, ebenso welcher Natur die genannten Krampfanfälle waren.

Das gedunsene Gesicht ist in unserem Falle charakteristisch, ebenso die verdickte trockene Haut und vor allem der Mangel an Schweissbildung. Abweichend vom allgemeinen Bild ist das sehr volle und üppige Haupthaar. Doch finde ich im Myxödembericht bei vielen Fällen normale Haarfülle notiert.

Die Temperatur, in vielen Fällen als subnormal notiert, ist hier normal. Das Blut zeigt ausser einer Herabsetzung des Hämaglobins auf 62 % ein Verhältnis der weissen zu den roten Blutkörperchen von 1 : 680, während in 70 % aller übrigen daraufhin untersuchten Fälle im Gegenteil eine Vermehrung der weissen Blutkörperchen vorliegt, die in einem Fall von Nixon sogar auf 1 : 20 gestiegen ist. Vielfach ist hinwieder keine tiefere Blutveränderung gefunden worden.

Haemorrhagien in irgend einer Form scheinen recht häufig vorzukommen. So vor allem profuse Menstrualblutung. Bei M. R. ist häufiges Nasenbluten besonders vermerkt. Die Menses sind noch nicht eingetreten. Sugillationen finden sich nicht selten an ihrem Körper, doch lässt sich bei der schwachen Intelligenz nicht entscheiden, ob sie durch eine entsprechend geringfügige Gewalteinwirkung zu Stande gekommen sind.

Ueber die Schilddrüse liegen sehr verschiedene Angaben vor; teils heisst es normal oder vergrössert, teils verkleinert oder gar fehlend. Bei unseren Kranken finden sich so geringe Ueberreste der Glandula thyreoidea, dass denselben unmöglich die volle Funktion eines gesunden Organs zugeschrieben werden kann; überdies sind diese Teile der Trachea adhärent, was wohl auf irgend welche vorausgegangene Entzündungserscheinungen schliessen lässt.

Meiner Ansicht nach ist es durchaus nicht gerechtfertigt, aus dem variabeln Verhalten der Schilddrüse eine ursächliche Verknüpfung des Myxödems mit derselben läugnen zu wollen. Ganz gleich wie beim Kretinismus und der Cachexia strumipriva kommt es — wie ich bereits früher dargelegt habe [1]) — nicht auf die Masse, sondern auf die Funktionsfähigkeit der vorhandenen Drüsenteile an.

Von Seiten des Nervensystems liegen bei unserer Patientin keine tiefere Störungen vor; schwerer ist hingegen die Psyche und der

1) Garrè. Zur Frage der Kropfexstirpation mit Bemerkungen über Kachexia strumipriva. Korr.-Bl. für Schweizer Aerzte. 1886. Nr. 21.

Intellekt afficiert. In diesen Punkten entspricht die Krankengeschichte so ziemlich dem Durchschnittsbild, das von Myxödemkranken entworfen wird: Mangel an geistiger Regsamkeit, Schläfrigkeit, stupide finstere Physiognomie, langsames Denkvermögen, schwere Auffassungsgabe.

Es erübrigt noch, ein Wort über den Verlauf und die Behandlung zu sagen. Das Kind ist ein halbes Jahr in meiner Beobachtung. Während dieser Zeit hat sich das Krankheitsbild nicht wesentlich verändert. Trotz der sorgfältigen Beaufsichtigung in Schularbeiten und der Nachhilfe, die ihr zu Hause wird, kann ein Fortschritt in intellektueller Beziehung nicht konstatiert werden. Es scheint für sie äusserst schwierig, ihre Aufmerksamkeit auch nur kurze Zeit einem Gegenstande zu widmen. Sie ermüdet geistig sehr leicht. Körperlich ist das viel weniger der Fall. Um ihre plumpe Gangart und die unbeholfenen Bewegungen zu verbessern, ist das Mädchen von ihren Eltern in die orthopädische Anstalt unserer Klinik verbracht worden. Sie turnt täglich 3 Stunden, und es scheint in der That, dass sie etwas „gelenkiger" und regsamer wird. Selbstverständlich denkt Niemand daran, eine Heilung so herbeiführen zu wollen.

BEITRÄGE

ZUR

KLINISCHEN CHIRURGIE

MITTEILUNGEN AUS DEN KLINIKEN

TÜBINGEN HEIDELBERG ZÜRICH BASEL

BOSTON MEDICAL LIBRARY ASS
NOV 27 1891

Herausgegeben

von

Dr P. Bruns, Professor in Tübingen
Dr V. Czerny, Professor in Heidelberg
Dr R. U. Kroenlein, Professor in Zürich
Dr A. Socin, Professor in Basel

Redigiert von

Dr P. Bruns

SECHSTER BAND
Drittes Heft

TÜBINGEN 1890
VERLAG DER H. LAUPP'SCHEN BUCHHANDLUNG

DRUCK VON H. LAUPP JR. IN TÜBINGEN.

AUS DER

HEIDELBERGER CHIRURGISCHEN KLINIK

DES PROF. DR. CZERNY.

XIV.

Ueber Nierenexstirpation.

Von

Dr. E. Herczel,

Privatdozent und Assistenzarzt der Klinik.

(Schluss.)

C. Hydronephrosen.

Nach althergebrachter Sitte teilen wir die Hydronephrosen in 2 Gruppen: a) in angeborene, b) in erworbene Hydronephrosen. Von den letzteren sind aber keineswegs alle im wahren Sinne des Wortes erworben, d. h. im späteren Lebenslauf entstanden. Vielmehr beruhen die meisten, und gerade jene, welche uns Chirurgen beschäftigen, stets auf kongenitalen Anomalien, während Hydronephrosen mit wirklich erworbenen Ursachen, also solche, welche durch mechanische Behinderung des Harnabflusses (Uteringeschwülste, Prostatahypertrophien, Strikturen) und oft doppelseitig auftreten, durch rationelle Behandlung des Grundleidens behoben werden müssen.

Die Aetiologie der Hydronephrosen ist in allerletzter Zeit bedeutend geklärt und wohl auch sichergestellt worden. Es lohnt sich wohl der Mühe, dieses Kapitel, wenn auch nur flüchtig, zu streifen, weil dadurch für die Therapie manche wertvolle, ja ausschlaggebende Gesichtspunkte gewonnen werden können.

Gut die Hälfte aller Hydronephrosen sind angeboren (Englisch) und in der überwiegenden Mehrzahl der Fälle bedingt durch Stenosen der Ureteren. Schon 1875 hatte Englisch [1]) die Klappenbildung an den Ureteren beschrieben und gegenüber Simon betont, dass diese Klappen primäre Bildung seien. Wölfler [2]) untersuchte daraufhin 100 Harnleiter an Neugeborenen und konnte 20mal 1—5 mehr oder minder ausgeprägte fixe Querfalten der Schleimhaut nachweisen, welche sich regelmässig und ausschliesslich 1—1½ cm vom Ostium pelvicum entfernt vorfanden, 1—5 mm ungefähr von einander abstanden. Darunter waren bei 10 Harnleitern die Falten zu prominenten ringförmigen Klappen ausgebildet, welche den Ureter daselbst impermeabel oder nur für die feinste Sonde durchgängig hielten. Diese Klappen waren durch die Verwachsung zweier solcher Schleimhautfalten entstanden und bewirkten, dass der aufgeschnittene Ureter an dieser Stelle ein sanduhrförmiges Aussehen erhielt. Dabei war das Nierenbecken entweder von normaler Ausdehnung oder mässig hydronephrotisch, wenn die Einschnürung stärker war.

Neben diesen Klappenbildungen geben noch die tiefe Lage der Niere, Anomalien des unteren Endes der Ureteren, hauptsächlich aber abnorme Insertion und Lage des Harnleiters, welche ihre Erklärung in der von Kupfer sichergestellten Entwickelung des Ureters finden, die wichtigste Ursache der angeborenen Hydronephrose ab.

Bemerken will ich noch, dass Küster [3]) neuestens wieder zur Ansicht Simon's zurückkehrt, nach welcher die spitzwinkelige Einsenkung des Ureters dadurch entsteht, dass die Niere eine Drehung nach vorne erleidet und der Harnleiter dadurch nahe an die Vorderfläche des Sackes gelangt.

Die Symptome, welche die Hydronephrosen hervorrufen, variieren natürlich je nach der Grösse der cystischen Geschwülste. Besonders treffend und fest umschrieben sind die Zeichen der temporären Hydronephrose. Ueber Nacht, in wenigen Stunden schon entwickelt sich rasch unter Erbrechen mit heftigen Nierenkoliken in einem der Hypochondrien, entsprechend der normalen Lage der Niere, ein glattwandiger prall gespannter, oft seichte Furchungen

1) Englisch. Ueber prim. Hydronephrose. Deutsche Zeitschr. für Chir. Band XI.

2) A. Wölfler. Neue Beiträge für chirurg. Pathologie der Nieren. Arch. für klin. Chirurg. Bd. XXI. pag. 694.

3) Küster. Ueber die Sackniere (Cystonephrosis). Deutsche med. Wochenschrift. 1888. Nr. 19—22.

zeigender Tumor, der auf dem Höhepunkte seiner Entwickelung auch das Mesogastrium einnehmend die Mittellinie fast erreicht, hie und da auch überschreitet, um dann unter starker Polyurie ebenso plötzlich wieder abzuschwellen, ja gänzlich zu schwinden.

Aber auch gänzlich ohne Beschwerden, allmählich und schleichend kann eine Hydronephrose entstehen, und selbst bei papierdünner Wand oft kolossale Dimensionen erreichen, ja den ganzen Bauchraum ausfüllen und derart leicht zu diagnostischen Irrtümern Veranlassung geben.

Die Aufblähung des Colons mit Luft wird uns den sichersten Aufschluss über die retroperitoneale Lage der Geschwulst geben. In der überwiegenden Mehrzahl der Fälle ist der Dickdarm nach innen verdrängt oder reitet auf der Innenfläche der Geschwulst. Doch nicht immer. In Fällen, wo Hydronephrosen in einer Wanderniere mit Mesonephron entwickelt sind, kann der Dickdarm auch ausnahmsweise hinter der Geschwulst liegen, ebenso ausnahmsweise, wie hie und da Därme an der Vorderfläche einer Ovarialcyste gefunden werden, während sie doch regelmässig nach hinten und oben gedrängt erscheinen.

Drängt noch dazu der deutlich fluktuierende Tumor das Scheidengewölbe stark nach abwärts vor, wobei ja auch das betreffende Ovarium schwer zu palpieren ist, so liegt nichts näher, als eine Eierstockgeschwulst zu supponieren. Ein solcher Fall scheint Schede [1]) vorgelegen zu haben (7. Beobachtung) bei einer 65jährigen Frau, die schon 20 Jahre an einer Bauchgeschwulst litt. Die rechte Nierengegend war frei und wies tympanitischen Schall auf; der Unterleib zeigte eine kugelige Anschwellung und eine umschriebene Dämpfung seines ganzen rechten unteren Teiles. Erst nach Ausführung des Medianschnittes wurde die subseröse Lage des Tumors klar. Die Exstirpation ging glatt von Statten, der Verlauf war ausgezeichnet, bis am Abend des 9. Tages gelegentlich eines heftigen Hustenanfalles die zart verklebte Wunde der Länge nach platzte und Darmschlingen vortraten [2]). Trotz sofortiger sorgsamer Desinfektion, Reposition und frischer Naht Peritonitis und Exitus.

---

1) Schede. Meine Erfahrungen n. s. u. l. c.

2) Sch. bemerkt hiebei, dass er damals (1884) den Hegar'schen Heftpflasterschnürverband noch nicht kannte, jetzt aber denselben stets sofort nach Entfernung der Nähte anlegt. Auch wir ziehen schon seit vielen Jahren sofort beim 1. V.-W. (gewöhnlich am 8. Tage nach der Operation) durch breite „amerikanische" Heftpflasterstreifen die Wundränder und die Bauch-

Bei Besprechung der Nierentumoren wird später ein Fall mitgeteilt, wo vielfach ähnliche Verhältnisse Herrn Prof. Czerny bei Stellung der Diagnose irreführten.

Es ist meist, besonders bei grösseren cystischen Nierengeschwülsten, die sich fest an die Leber anlehnen, unmöglich, einen tympanitischen Streifen zwischen den Dämpfungszonen beider Gebilde zu perkutieren. Es gelingt aber oft mit den Fingerspitzen zwischen Leberrand und Nierengeschwulst einzudringen und festzustellen, dass Geschwülste, welche die Atmungsbewegungen in ausgiebigem Masse mitmachen, auch am linken Leberlappen vortreten und multiple kugelige Vorwölbungen zeigen, der Leber angehören.

Die Angaben über den Inhalt der Hydronephrosen differieren bedeutend. Oefters riecht die Flüssigkeit urinös, ist bräunlich trübe, enthält Spuren von Eiweiss und Harnstoff; kann aber auch wasserklar, von leichtem spez. Gew. (1006—1010) und von Harnbestandteilen frei sein. Lee[1]) konstatierte darin reinen Harn; Robert[2]) harnähnliche Flüssigkeit mit vielen Epithelien des Nierenbeckens;

---

haut zusammen, legen darüber selbst in der 2. Woche noch einen Calicostreifenverband, und lassen selbst bis zum 14. Tage noch 3–4 tiefgreifende Seidennähte liegen um die junge Narbe zu sichern. Trotz alledem sehen wir hie und da ein Platzen der Wunde eintreten (namentlich wenn einzelne Stichkanäle auch nur wenig eitern), merkwürdigerweise meist ohne dauernden Nachteil. Erst in den letzten 3 Monaten ist uns zweimal Aehnliches passiert. Bei einem sehr unruhigen jungen Manne platzte die Naht ungefähr am 8. Tage nach einer Milzexstirpation der ganzen Länge nach. Zwei Darmschlingen traten vor, wurden sofort vorsichtig reponiert mit Jodoformpulver bestreut, mit Jodoformgaze bedeckt, dann die Wunde mit Heftpflasterstreifen zusammengezogen. Durch Granulationsbildung füllte sich die breite und tiefe Furche rasch vollkommen und ist heute völlig vernarbt. Der Pat. hat 15 Pfd. seit der Operation zugenommen, geht seiner Beschäftigung nach, trägt eine Pelotte, nicht einmal ein Bauchbruch ist zurückgeblieben. Der zweite Fall betrifft einen Kranken mit Cholecystenterostomie ausgeführt wegen kompleter Unwegsamkeit des Ductus choledochus (Ursache unbekannt). Der Langenbuch'sche Schnitt am äusseren Rande des M. rect. abdom. platzte am 7. Tage post. operat. in einer Ausdehnung von 7 cm. Eine Darmschlinge lag vor. Exspect. Therapie wie oben. Glatter Heilverlauf. Pat. hat schon das Bett verlassen. Nach alledem würden wir die Sekundärnaht bei geplatzten Bauchwunden nicht unter allen Umständen empfehlen. Ich beobachtete auch öfters das Platzen entweder bei sehr fetten Bauchdecken und Catgutetagennaht, wo das Catgut zu rasch resorbiert wurde, oder bei Männern mit stark entwickelter Muskulatur und geringer oder gar keiner Verminderung des Bauchinhaltes.

1) J. Lee. Med. chir. Transactions. Vol. 19. 1886.

2) Brit. medic. Journ. 1868 June.

Cooper-Rose[1]) Eiter; Dickinson[2]) und Billroth[3]) Kolloidmassen.

Eine richtig angewandte Probepunktion wird, ohne Schaden zu verursachen, diagnostische Zweifel zwischen Hydronephrose, Echinokokkus oder Ovarialgeschwulst leicht lösen können.

Die Therapie der Hydronephrosen hat in den letzten Jahren zweifellos grosse Fortschritte zu verzeichnen. Auf keinem Gebiete der Nierenchirurgie aber gehen die Ansichten über die Wahl der besten Operationsmethode so weit auseinander wie gerade hier. Einige wollen nur punktieren, Andere, wie Küster, Wagner, Israel nur incidieren, wieder Andere, wie v. Bergmann, Rupprecht, Braun, Schede nephrektomieren. Simon selbst hatte die Exstirpation der Hydronephrosen wohl wesentlich aus dem Grunde verworfen, weil er nicht erhoffte, dass sie je von der Lumbalgegend ausführbar sein wird, und weil er dabei den intraperitonealen Eingriff mit Grund fürchtete.

Mustern wir unsere eigenen Fälle, so finden wir 4 Nephrektomien (bei 3 W., 1 M. im Alter von 24—40 Jahren), ausgeführt 2mal mit dem Bauchschnitt, 2mal mit Lumbalschnitt. Nach der ersten Methode operiert genas eine Kranke; eine andere starb 6 Wochen später an Pyämie. Beide durch Lendenschnitt behandelten starben; einer an wahrscheinlich kongenitalem Defekt der 2. Niere, die andere an einer septischen Thrombose der unterbundenen r. Vena renalis.

Alle 3 Todesfälle wurden durch unglückliche unvorhergesehene Zufälle herbeigeführt. Die Zahl der Operationen ist zu klein, um aus ihr ein Urteil für oder gegen die Operation, für oder gegen die eine oder andere Operationsmethode schöpfen zu können.

1. (17)*) Rechtsseitige Hydronephrose bei einer 37jährigen Frau. Operation 6. Okt. 79. Heilung[4]).

2. (18) Cyste am unteren Pole der rechten Niere. Operation am 3. Mai 80 durch Medianschnitt. Tod nach 6 Wochen an Pyämie[5]). (Dieser Fall gehört eigentlich in die Gruppe der Nierencysten, und wurde unter den Hydronephrosen nur darum untergebracht, um die Einteilung des Materials zu vereinfachen.)

1) Med. Times and Gaz. 1868. Vol. 51. p. 167.
2) Transactions of the pathol. Soc. London 1862. Vol. 13. p. 131.
3) Billroth. Ueb. Nierenexstirpationen. Wien. med. Wochschr. 1886.
4) Czerny. Achiv für klin. Chirurg. XXV.
5) Czerny l. c.
*) Durchgehende Nummer der Beobachtung.

3. (19) Rechtsseitige Hydronephrose bei einem 33jährigen Manne. Operation 17. Juni 81. Tod nach 36 Stunden an Anurie [1]).

4. (20) Das 24jähr. Hausmädchen M. D. aus L. will zum erstenmal $2^1/_2$ Jahre vor ihrer am 13. VI. 88 erfolgten Aufnahme heftige Schmerzen in der rechten Hüfte verspürt haben. Im Anfang traten die Schmerzen ungefähr alle 8 Wochen auf und dauerten 1—2 Tage; später stellten sie sich häufiger, in letzter Zeit ungefähr alle 4—5 Tage ein und wurden beschleunigt, wenn Pat. irgend eine Arbeit verrichtete. Obstipation; starke Abmagerung; auf innere Mittel keine Besserung. Nie Icterus.

Die rechte Abdominalhälfte ist etwas stärker vorgetrieben als die linke. In der rechten Lumbalgegend nach vorne bis zur Mammillarlinie Dämpfung; in der Mitte zwischen Rippenbogen und Crista il. in derselben Linie ein auf leisen Druck sehr empfindlicher Punkt. R. Niere bei bimanueller Palpation deutlich vergrössert. Gallenblasen-Gegend nicht druckempfindlich.

Während zweier Wochen wird Pat. im Krankenhause beobachtet. Es stellen sich mehrere u. A. fast 24 Stunden lang dauernde Kolikanfälle ein. In der ersten Hälfte der Anfälle (ca. 10 Stunden) wird gar kein Harn gelassen. Die während der späteren Phasen des Anfalles entleerten Urinmengen sind hell strohgelb, während der später gelassene Harn und der täglich entleerte Urin dunkel gefärbt erscheinen. Nach dem Anfall Urintagesmenge bis 1100 ccm. (Tagesmenge in anfallsfreien Zeiten 500 bis 850 ccm), das spez. Gewicht entsprechend 1012 (sonst 1014—1022). Mikrosk. unmittelbar nach dem Schmerzanfalle: spärliche rote, sehr spärliche weisse Blutzellen, vereinzelte Plattenepithelien. Eine Spur Albumen. In anfallsfreier Zwischenzeit ist der Harn klar, sauer, eiweissfrei.

Operation 2. Juli. Schräger Lumbalschnitt. Niere steht sehr tief, es gelingt daher leicht, das Becken zu fixieren und zu incidieren. Das Nierenbecken ist stark erweitert, dessen Wand sehr verdickt, enthält nirgends Konkremente. Die Sondierung des Ureters mit der Uterussonde gelingt nicht, den Hindernissen schmiegt sich dagegen ein elastisches Bougie an, und weist auf S-förmige Knickung des Harnleiters. Deshalb wird die Niere mit 3 durch ihre Substanz nahe dem oberen Pole befindlichen Katgutnähten an die XII. Rippe fixiert. Tamponade etc.

Der Verlauf war nicht befriedigend. Die ersten Tage schien es zwar, als ob aller Urin wieder durch den Ureter liefe, aber wie durch die Lendenfistel 1—2 Tage lang kein Harn floss, gab es Schüttelfröste, heftige Kolikschmerzen, kleinen frequenten Puls, es entwickelte sich durch Harnverhaltung eine fast 2 faustgrosse fluktuierende Geschwulst und es musste dem jauchenden ($^1/_2$—1 Liter) Urin durch stumpfe Dilatation von der Wunde aus Abfluss verschafft werden. Die Patientin kam immer mehr herunter,

1) Braun. Deutsche med. Wochenschr. 1881.

hektisches Fieber stellte sich ein, auch der Blasenurin ward stark eiterhältig, und so blieb nichts übrig, als am 3. VIII. 88. die Nephrektomie vorzunehmen. Die elastische Ligatur drohte, nach Entfernung der Niere abzugleiten, weshalb die Stielgefässe, namentlich die Venen, die stark bluteten, mit starken Massenligaturen in mehreren Portionen umstochen und ligiert wurden. Nachträglich noch wurde das abgebundene erweiterte Nierenbecken hinter der elastischen Ligatur eröffnet und durch ein langes Gummidrain drainiert, wobei sich übelriechender Urin in grosser Masse teilweise aus dem erweiterten Ureter entleerte. Desinfektion etc. Tamponade. Nähte.

Die subkapsulär exstierpierte Niere (10 : 3½ : 3) zeigt an der Oberfläche beginnende Bildung von miliaren Abscessen. Grenze zwischen Papillen und Rindensubstanz verwischt; Papillen verkürzt, abgeflacht; erweiterte Kelche besitzen eine verdickte und gerötete Schleimhaut.

Der Verlauf war ungünstig. Das Fieber liess nicht nach; Pat. erbrach heftig und hatte mehrere Tage lang heftige Dyspnoe. Puls klein, sehr frequent. Urinmenge dabei befriedigend, 8—900 ccm pro die. Trotz fleissiger Ausspülungen mit Salicylwasser etc. wurde die Wunde vom 9. VIII. ab sehr trocken, zeigte absolut keine Heiltendenz und erschien stets mit einem trockenen weisslichen Schorfe bedeckt. Von diesem Tage ab wurde fleissig mit essigs. Thonerde, schwachen Sublimatlösungen ausgespült, und mit feuchter Thonerdegaze tamponiert. Vergebens. Am 10. VIII. stellten sich heftige Schüttelfröste mit hochgradiger Dyspnoe ein; bald folgten Reibegeräusche an der r. Lungenspitze und systolische Reibegeräusche über dem Herzen, die nur als septische Pericarditis gedeutet werden konnten. Unstillbares Erbrechen beschleunigte den raschen Kräfteverfall. Am 17. VIII Exitus lethalis.

Autopsie: Eitrig hämorrh. Pericarditis. Endocarditis mitralis. Hämorrh. Infarkt der r. Lunge mit reitendem Embolus. Sept. Thrombus in der rechten Vena renalis und Vena cava ascendens bis unter die Leber hinauf. Art. ren. frei, und nur mit ganz kurzen Ligaturthromben versehen. Keine Peritonitis. L. Niere kaum merklich vergrössert. Septischer Milztumor. In der Leber etwas Fettinfiltration, zudem etwas fleckige Rötung. Endometritis, Cystitis.

Aller Wahrscheinlichkeit nach ist hier die septische Thrombose eine Folge der durch die capillare Aspiration der Seide bedingten Infektion, indem die grösser bleibenden Venen öfters um- und dabei auch wohl durchgestochen wurden.

Nach de Jong sind von 15 Hydronephrosen 9 genesen, 5 gestorben, 1 unbekannter Ausgang; unter diesen sind 3 Lumbalschnitte mit 2 Heilungen und ein Todesfall nach unbekannter Methode verzeichnet. Nach Gross sind von 21 Fällen 13 genesen; darunter

17 Abdominalschnitte mit 41,1% und 4 Lumbalschnitte mit 25 % Toten.

Zeigen schon diese Zahlen die geringeren Gefahren der lumbalen Methode, so bricht sich die Erkenntnis besonders seit v. Bergmann's Mitteilungen immer mehr Bahn, dass es uns mitunter ohne grosse Mühe und Gefahr gelingen kann, selbst recht grosse Sacknieren extraperitoneal mit dem Lendenschnitt zu entfernen. Namentlich Schede spricht sich in seiner öfters citierten letzten Arbeit mit sehr beredten Worten für die Exstirpation wie folgt aus: „Ich vertrete somit den Standpunkt, dass man Hydronephrosen mit der radikalen Exstirpation, und zwar mit Hilfe eines lumbalen Schrägschnittes zu behandeln berechtigt ist, wenn mildere Behandlungsmethoden zu keinem Ziele geführt haben . . . . . und wenn gleichzeitig die andere Niere zweifellos gesund ist."

In der That wird ja Niemand bestreiten können, dass die Exstirpation die idealere Methode, und, wenn sie ausführbar, einer jeden Fistelmethode vorzuziehen ist. Welch ewige Qualen einen Kranken foltern, der zeitlebens an einer stark secernierenden Urinfistel leidet, wird nur der beurteilen können, der solche bedauernswerte Wesen behandelt und vergebens zu heilen gesucht hat.

In vielen Fällen liegt aber die Sache so, dass wir durch einfache Incisionen Hydronephrosen heilen können, mitunter bei Auffindung von eingekeilten Konkrementen sogar noch mit Erhaltung funktionierender Nierensubstanz. Gerade bei den jüngeren und mittelgrossen Hydronephrosen, die sich ja in erster Linie zur Exstirpation eignen, müssen wir doppelt vorsichtig sein, weil die Harnstauung veranlassenden Momente auch im anderen Ureter vorhanden sein können, und weil wir ohne Fistelanlegung nie volle Klarheit über die Funktionsfähigkeit der zweiten Niere erlangen können. In den Reservaten, welche Schede stellt, liegt daher schon eine gewisse Kontraindikation für die primäre Nephrektomie der meisten Hydronephrosen.

In der Litteratur der letzten Jahre finden wir viele Heilungen nach Nephrotomien von Nicaise[1]), Tuckwell-Symonds[2]), Lilienfeld-Küster[3]) u. A. verzeichnet. Letzterer operierte

1) Nicaise. Hydronéphrose du rein droit. Nephrotomie. Guerison. (Brodeur. S. 66 l. c.).

2) Tuckwell u. H. P. Symonds. Congenital hydronephr. treated by incision in the loin and drainage. The Lancet. London 1882. II. p. 141.

3) J. Lilienfeld. Zur Aetiologie und Therapie der Hydro- und Pyonephrose. Inaug.-Dissert. Würzburg. 1888.

5 Hydronephrosen, von denen 2 vollkommen ohne Fistel, 2 mit Fisteln heilten, 1 an doppelseitiger Erkrankung zu Grunde ging. Ja noch mehr, auch nach einfachen Punktionen sind von Wolfer, Dieulafoy u. A. Heilungen beobachtet, und Schede selbst teilt einen Fall mit, wo er bei einem 61jährigen Herrn durch einfache Punktion, Drainage und Ausspülungen völlige Heilung ohne Fistelbildung erzielte. Geh.-Rat Czerny sah bei 8 verschiedenen Patienten nach mehrfachen Punktionen bei dreien wesentliche Besserung auftreten; die Säcke füllten sich nur sehr allmählich und langsam wieder; 3 Patienten zeigten sich nicht mehr; bei den 2 übrigen hatte die Punktion nur kurzdauernden Erfolg.

Schede berichtet über 6 Hydronephrosen-Exstirpationen, und zwar über 3 Laparotomierte mit 1 Heilung und über 3 mit Lumbalschnitten, die sämtlich genesen sind. Unter den letztern waren 2, die an Urinfisteln litten, und beim dritten Fall sprach der klare, in normaler Quantität secernierte Urin, bei der trüben synoviaähnlichen Beschaffenheit der Punktionsflüssigkeit, für den völligen Verschluss des kranken Ureters und normale kompensatorische Funktion der zweiten Niere. In allen drei Fällen war man sich über die Leistungsfähigkeit der im Organismus verbleibenden Niere klar und konnte ruhig operieren.

Wie aber, wenn wir der diagnostisch so wichtigen Mithilfe, welche uns die Harnfistel in die Hand gibt, entsagen? Schede selbst hält nicht viel von den Katheterisierungs- und Kompressionsmethoden der Ureteren. Die Erfahrung lehrt uns aber, dass wir gerade bei Hydronephrosen, selbst bei normalem Urinbefund, auf die grössten Anomalien gefasst und doppelt vorsichtig sein müssen, weil Degenerationszustände hier gar nicht selten doppelseitig auftreten, und weil ja die veranlassenden Momente, welche Sacknieren bedingen, in beiden Ureteren sich geltend machen können. Ich verweise nur auf unseren früher erwähnten 19. Fall (von Braun beschrieben), bei welchem die gesund vermutete Niere vielleicht schon kongenital fehlte und der Ureter sich bei der Autopsie verschlossen vorfand, trotzdem sich bei Lebzeiten täglich durch die Blase normale Urinmengen entleerten.

Sehr lehrreich in dieser Richtung ist ferner ein Sektionsbefund von Rupprecht[1]), der einem Knaben wegen Hydronephrose die Niere exstirpiert hatte. Pat. befand sich 8 Monate lang nach der

1) Centralbl. für Gynäkol. 1886. Nr. 15.

Operation völlig wohl, wenn schon eiteriger Blasenkatarrh persistierte. Dann plötzlicher Tod nach 2tägigem urämischen Coma. Im Verlauf des Harnleiters der zurückgebliebenen Niere befanden sich drei klappenartige Schleimhautfalten, welche den Ureter in 4 Abschnitte von sehr verschiedenem Durchmesser abteilten, und durch Abknickung offenbar zur Okklusion geführt hatten. Die Niere selbst erschien wenig verändert.

Bei mittelgrossen Hydronephrosen wissen wir selten genau, ob und in welchem Masse secernierendes Parenchym in ihnen enthalten ist, und ob auch dieses zur Erhaltung des Lebens nicht unbedingt erforderlich ist. In ganz grossen Sacknieren findet sich kaum Nierensubstanz, wohl weil sie durch Druckatrophie zu Grunde gegangen ist. Liegt dieser Fall thatsächlich vor, nun dann ist auch die Nephrektomie überflüssig, denn bei gehöriger Nachbehandlung schrumpft selbst der grösste Sack und verklebt ohne eine Fistel zurückzulassen.

Incidieren wir aber eine mittelgrosse noch bewegliche Hydronephrose, bleibt hernach eine stark nässende Urinfistel zurück, so thun wir gut, falls uns die Funktionsfähigkeit der 2. Niere befriedigt, den Sack samt der restlichen Nierensubstanz zu exstirpieren, da die kaum zu vermeidende Erkrankung dieses Nierenrestes, welcher für eine Infektion so leicht zugänglich ist, grosse Gefahren für den Organismus in sich birgt.

In der überwiegenden Mehrzahl der Fälle halte ich es daher fürs Sicherste, erst mit der Nephrotomie uns zu begnügen und nur sekundär im Notfalle die Nephrektomie anzuschliessen, umsomehr, da ja erfahrungsgemäss eine vorausgeschickte lumbale Nephrotomie die Totalexstirpation nicht nur nicht erschwert, sondern oft sogar erleichtert.

Noch ein Umstand spricht zu Gunsten der Nephrotomie. Es ist denkbar, dass Fälle vorkommen, bei denen es durch Sondierung von oben gelingt, eine Kommunikation mit der Harnblase zu schaffen, nachdem die Geschwulst durch Incision eröffnet worden. Die Möglichkeit einer auf diese Weise herbeizuführenden Radikalheilung liegt vor in den Fällen, wo es sich um geringe Abnormitäten des Harnleiters als Ursache handelt, und letzterer nach der Incision zugänglich gemacht werden kann.

Nicht nur erworbene, auch im frühesten Kindesalter auftretende Hydronephrosen sind wir berechtigt nach diesen Prinzipien zu behandeln. Noch im Jahre 1878 konnte Monti über die Therapie der angeborenen Hydronephrose kurz hinweggehen, und ihre Er-

folge gleich Null veranschlagen. Hillier, Bromwell, Witkowsky und Henoch machten dann mit der Punktion die ersten vergeblichen therapeutischen Versuche. Im Jahre 1882 heilten Tuckwell und Symonds eine linksseitige Hydronephrose durch Anlegung einer Fistel.

Weniger glücklich war Kaufmann, bei dessen 1jährigem Knaben eben noch viel funktionierende Nierensubstanz vorhanden war; immerhin persistiert die Fistel schon 4 Jahre ohne Nachteil für den Kleinen [1]). Auch sind in der Litteratur schon zwei erfolgreiche Nephrektomien bei einem 4- und 5jährigen Knaben von Wagner [2]) und Rupprecht [3]) wegen rechtsseitigen Hydronephrosen mitgeteilt.

Nach alledem kann auch hier der Exstirpation unter Umständen die Berechtigung nicht abgesprochen werden, namentlich wenn die kleinen Patienten ein gewisses Alter schon erreicht haben, und wenn genügende Anhaltspunke für die normale Arbeitskraft der anderen Niere sprechen. Es empfiehlt sich aber nach dem Vorschlage von Roemer, bei kleinen schwächlichen Kindern bis zur ungefähren Altersgrenze von 4—5 Jahren stets die Incision und Anlegung einer Fistel vorzunehmen und den weiteren Verlauf abzuwarten. Der Allgemeinzustand bessert sich, die Sekretion der gesunden Niere reguliert sich rasch, und die Kleinen sind auf alle Fälle im Stande, normal sich weiter zu entwickeln. Heilt die Fistel auch nicht spontan, so haben wir doch nennenswerte Vorteile für die spätere Exstirpation erzielt.

D. Bösartige Neubildungen.

Exstirpationen maligner Nierengeschwülste hat Herr Geh.-Rat Czerny in folgenden 12 Fällen vorgenommen:

1. (21)*) Maligne linkseitige Nierengeschwulst bei einem 50jähr. Manne. Operation unvollendet. Tod 10 Stunden nach der Operation an Collaps [4]).

---

1) Ph. Roemer. Beitrag zur Kenntnis und Behandlung der angeborenen Hydronephrose. Inaug.-Dissert. Basel-Appenzell. 1888.

2) P. Wagner. Kasuistische Beiträge zur Nierenchirurgie. Deutsche Zeitschrift für Chirurg. Bd. XXV. 1886. p. 536.

3) P. Rupprecht. Zwei Hydronephrosen-Operationen bei Kindern. Dtsche med. Wochenschr. 1885. p 611.

4) Czerny. Ueber Nierenexstirpation Centralbl. für Chir. 1879. Nr. 45.

*) Durchgehende Nummer der Beobachtung.

2. (22) Spindelzellensarkom in einer Hydronephrose bei einem 30jährigen Manne. Tod 1/2 Stunde nach der Operation durch Shock [1]).

3. (23) Kopfgrosses Adenom bei einem 11monatlichen Mädchen. Tod nach 2 1/2 Tagen an Peritonitis [2]).

4. (24) Kopfgrosses Angiosarkom bei einem 51jährigen Manne. Heilung. 6 Monate später Tod durch Metastasen [3]).

5. (25) Kindskopfgrosses Sarkom der linken unteren Nierenhälfte bei einem 46jährigen Manne. Tod nach 12 Tagen an Tetanus [4]).

6. (26) Die 38jährige verh. Fabrikarbeitersfrau Klara S. aus Mundenheim (aufgenommen am 13. X. 82) war stets gesund, ist seit 14 Jahren verheiratet, und hat während dieser Zeit 10 schwere Geburten und drei Aborte (im 2., 3. und 8. Monat) mitgemacht. Familie gesund, nur eine Schwester von ihr im Jahre 76 von Prof. Czerny an Ovarialkystom erfolgreich operiert. Sieben Wochen nach einer Niederkunft im Jahre 79 bemerkte Pat. einen eigrossen Tumor in der linken Unterbauchgegend; derselbe wuchs langsam und war vor einem Jahre schon über faustgross. Seit 8 Wochen Appetitlosigkeit, Aufstossen, starke Abmagerung. Stuhl- und Urinentleerung normal.

Stat. praes.: (in Narkose) Magere Frau, schlaffe Bauchdecken, Inguinaldrüsen kaum angeschwollen. Unter dem linken Hypochondrium vom Nabel bis zur Lumbalgegend reichend und gegen die letztere ziemlich leicht vorzudrücken, nach abwärts bis in die Höhe des Darmbeinstachels eine stark kindskopfgrosse, flach höckerige, ziemlich deutlich fluktuierende Geschwulst, in querer Richtung leicht, von oben nach unten schwer verschieblich, am vorderen und unteren Rande von Darm überlagert. Uterus tiefgehend, etwas retroflektiert; vom Mastdarm aus beide Ovarien palpabel. Brustorgane normal, Milzdämpfung vorhanden.

Diagnose: Wahrscheinlich polycystische Geschwulst der linken Niere.

Punktion mit Dieulafoy: Es ergiessen sich ca. 50 ccm einer kaffebraunen trüben Flüssigkeit, in der einige bräunliche brüchige Gewebsfetzen schwimmen, und an deren Oberfläche Cholestearintafeln sich ansammeln. Sie reagiert neutral, riecht etwas urinös, gibt angesäuert und gekocht, aber auch ohne Säurezusatz einen starken Niederschlag, enthält keinen Harnstoff; mikroskopisch: zerfallene rote, wenig weisse Blutzellen, Cholestearin, keine erkennbaren Gewebselemente. Harn klar, sauer, eiweissfrei.

Während einer 5wöchentlichen Beobachtungsdauer wächst die Ge-

1) Czerny. l. c.

2) H. Braun. Ueber Nierenexstirpationen. Deutsche med. Wochenschr. Nr. 31—32. 1881.

3) H. Braun l. c.

4) Czerny. Transactions of the Internat. Medical. Congr. London. 1881.

schwulst (18 : 13 cm Luftlinie), wird unbeweglicher, und steigt mit der Respiration nicht herab. Die Kranke magert stark ab, es stellt sich Abendfieber bis 38,5° C. ein, Urinsekretion wird ungenügend (400—600 ccm pro die) und enthält der Harn Eiweissspuren, weshalb am 18. XI. 82 die Nephrektomie unter 1% Carbolspray vorgenommen wird. 20 cm langer querer Lumbalschnitt, der vorne das Peritoneum in einer Breite von 4 cm öffnet. Provisorische Vereinigung durch 2 Nähte. Bei Eröffnung der Geschwulstkapsel lebhafte venöse Blutung (Verlängerung des Schnittes um 3 cm nach hinten), weil die Fettkapsel mit Geschwulst straff verwachsen ist. Bei subkapsulärer Loslösung und Vorwälzung reissen die Nierengefässe ab (Fingerkompression), so dass der Tumor nur noch am Ureter hängt. Nach Abtragung desselben isolierte Ligatur der Art. und Vena renalis, einiger adventitieller Stielgefässe und der blutenden Gefässe (ca. 25) an der Innenfläche der Kapsel mit Seide. Einige Umstechungen. Desinfektion mit 2% Carbollösung und 1/10 ‰ Sublimatlösung. Fortlaufende versenkte Muskelnaht mit Seide. 2 Knochendrains. 17 Hautseidenknopfnähte. Torfkissenverband. Dauer der Operation 2 Stunden.

Die Geschwulst (19 : 13½ : 10 cm) hat noch die Nierenform beibehalten, jedoch so, dass die ursprünglich innere Fläche zur oberen geworden ist, von der vorderen äusseren Fläche geht eine kindskopfgrosse cystische Geschwulst aus. Von der Oberfläche der Niere, namentlich von der vorderen Fläche gehen erbsen- bis kastaniengrosse markige Knoten aus, die über die Oberfläche hervorragen, und von denen die grösseren in der Mitte flache, narbige Einziehungen zeigen. Gewicht 1550 gr.

Durchschnitts-Fläche marmoriert. Von den Pyramiden ist eine noch ziemlich grosse Menge normaler Substanz erhalten. Septa durch hanfkorn- bis kirschkerngrosse Knoten stark verbreitert, die an der Basis den Pyramiden angeordnet, sich im oberen Teil der Niere spärlicher, im mittleren und unteren Teil reichlicher finden, ins Nierenbecken warzenförmig hineinwuchern, und auch im Ureter bis 3 cm vor der Schnittfläche zu finden sind. In der Nähe des unteren Pol eine Pyramide und deren Umgebung gelb gefärbt im Beginn der Nekrose. Die Cyste enthält braunes Serum, ist aber zum grössten Teil mit braunen Fibringerinnseln gefüllt, gegen die übrige Geschwulstmasse durch eine gelbe Demarkationszone scharf abgegrenzt. Innenwand uneben, nirgends glatt. Gegen den Hilus zu eine nussgrosse Geschwulstpartie hämorrhagisch infiltriert.

Die klinische Diagnose: Medullarcarcinom der Niere mit Cystenbildung wurde durch die mikroskopische Untersuchung bestätigt.

Verlauf: Nach der Operation war Pat. stark kollabiert. Fast 10 Tage lang erbrach sie fortwährend alles. Nur am Tage nach der Operation war die Abendtemp. konstant 38,5° C., sonst stets subnormal. Dagegen flösste die hohe Pulsfrequenz (130—140 in der Min.) von Anfang an Besorgnisse ein. Unter allmählich zunehmender Schwäche, Apathie, Prostration stellte sich Ende der zweiten Woche pustulöser Decubitis ein,

die sonst gut aussehende Lendenwunde fing an zu klaffen und war etwas schmutzig fibrinös belegt, über der linken Clavicula machte sich ein knolliges bewegliches Drüsenpaquet merkbar. Die Urinmenge 600—900 ccm pro die einmal, nach Digitalisgebrauch sogar 1000 ccm. Bei zunehmendem Kräfteverlust und Lungenödem Exit. leth. am 12. XII. 82.

Obduktion: Unter der Narbe findet sich eiterige, weiterhin markige Infiltration der Muskulatur; letztere bis auf das Periost der Wirbelsäule reichend, die Aorta umwachsend. Linke Nierenarterie in der Länge von 4 cm erhalten, durchgängig. Vor der Bauchwirbelsäule faustgrosse markige Drüsentumoren, die direkt mit einem hühnereigrossen Krebsknoten des linken Leberlappens zusammenhängen. Miliare Carcinose des Colon descendens, dieses bequem durchgängig; mit dem Periton. pariet. verwachsener grosser weicher Milztumor ohne Metastasen. Auf dem Pleuraüberzug des Zwerchfells und der unteren Rippen linkerseits miliare Knötchen, unterer Lungenlappen fibrinös belegt. Rechte untere Lunge ödematös. Mediastinal- und Halsdrüsen markig infiltriert und erweicht. Rechte Niere leicht vergrössert, trübe. Diphteritische Cystitis und Endometritis port. vaginalis.

Trotz der langen Dauer des Leidens war man nicht darauf gefasst, bei der Autopsie so weitgehende Metastasenbildungen vorzufinden. Diese, im Vereine mit dem äusserst geschwächten Kräftezustande verursachten das Misslingen der Nierenexstirpation. Erst am 25. Tag nach der Nephrektomie wurde der Exitus leth. unmittelbar durch Lungenödem herbeigeführt. Durch eine bei Zeiten vorgenommene Nephrektomie hätte die Frau wahrscheinlich noch gerettet werden können.

Der stark nach vornezu verlängerte Czerny'sche Lumbalschnitt bewährte sich bei dieser Operation aufs Beste. Trotz der äusserst schwierigen Verhältnisse konnte das Operationsfeld gut übersehen, eine genaue Blutstillung bewerkstelligt werden. Die unbeabsichtigte Eröffnung der Bauchfellhöhle brachte weiter keinen Nachteil mit sich, da der Riss in dem Peritoneum durch eine fortlaufende Naht sofort geschlossen wurde. Eine transperitoneale Operation hätte diese Patientin gewiss kaum einige Stunden überlebt.

7. (27) Die 46jährige Elisabeth K., verh. Kaufmannsfrau, aus Neustadt a. H., war früher immer gesund und ist aus gesunder Familie. 4 gesunde Kinder (das letzte vor 4 Jahren), Menses regelmässig. Seit 7 Wochen Amenorrhoe. Vor 2 Jahren bemerkte schon ein Arzt eine Schwellung des Unterleibs, die er für eine Geschwulst ausgab; Pat. hatte jedoch keine Beschwerden und liess die Sache anstehen. Seit einem Jahre leidet sie an Kreuzschmerzen, die unregelmässig und gewöhnlich nur dann auftreten, wenn Pat. anstrengende Arbeit verrichtet. Stuhl- und Harnentleerung normal.

Stat. praes. 27. I. 83: Früh gealterte Frau, Bauch schlaff, viele

Striae. Mittlere und untere Bauchgegend stark vorgewölbt durch eine über kopfgrosse Geschwulst von verschiedener Konsistenz. Die linke Hälfte ist weich elastisch, nirgends undulierend; unter dem Nabel und rechts davon ist je ein derberer, fast faustgrosser Anteil zu fühlen, so dass sie sich im Allgemeinen als uneben höckerig darstellt. Dieselbe ist ziemlich leicht verschiebbar, in der linken Hälfte und am oberen Rande von Därmen überlagert, so dass die Grenze der absoluten Dämpfung etwa von der Symphyse vertikal zum Nabel aufsteigt und von da mit nach oben konvexer Linie gegen den rechten Darmbeinstachel abfällt. Leibumfang 75, 85, 92 cm, Distanz vom Nabel zum Proc. ensiformis 15 cm, vom Proc. xyph. zur Symphyse 37 cm, vom Nabel zur Sp. il. dextra 20 cm, zur Sp. il. sin. ebensoviel. Port. vag. tiefstehend, nach hinten gerichtet, etwas verdickt, mit Erosionen bedeckt. Sonde dringt $8^1/_2$ cm nach rechts und hinten. Uteruskörper leicht flexibel rechts oberhalb der Symphyse zu fühlen; nach oben und rechts von demselben ein ziemlich derber Strang auf die Geschwulst übergreifend. Linkes Ovarium als kleinlappige Anschwellung fühlbar. Innere Organe normal. Urin klar, sauer, eiweissfrei in der Menge vermindert; 24 stündlich ca. 900 ccm.

Diagnose: Wahrscheinlich rechtsseitige multilokuläre, vielleicht teilweise feste Ovarialgeschwulst mit ziemlich derbem breitem Stiel. Elongation des Uterus.

Operation am 30. I.: Laparotomie, 1% Carbolspray, 20 cm langer Schnitt vom Nabel zur Symphyse. Geringe Blutung. Nach Eröffnung des Peritoneums liegt in der Schnittlinie das Colon ascendens vor, von der Geschwulst nach links und vorne verdrängt. An seiner Aussenseite wird auf die von dünnen serösen Schichten bedeckte Geschwulst präparierend, mit Unterbindung jedes blutenden Gefässes eingegangen. Nachdem das sehr verschiebliche seröse Blatt (vordere Hälfte des Mesocolon) und die mit erweiterten, aus der Geschwulst entspringenden Venen versehene fibröse Kapsel an der Vorderfläche gespalten sind, wird die Geschwulst aus der letzteren ringsum stumpf gelöst, und mit ziemlicher Mühe und Gewalt vorgewälzt, wobei sie durch einen dicken Stiel mit der Hinterfläche des Bauchraumes verbunden bleibt. Nach Einhüllung der Eingeweide in Salicylkompressen, wird die Aorta komprimiert und die blutenden Kapselgefässe einzeln gefasst. Am Stiel ist der Ureter kenntlich, der zwischen zwei Ligaturen durchschnitten wird, überdies der Stiel durch starke Massenligaturen und isolierte Ligaturen der Gefässquerschnitte (mit Seide) gesichert. Unterbindung und Abtrennung der flottierenden Kapselreste (ca. 33 Seidenligaturen). Ein Querriss des Peritoneums der rechten Bauchwand mit fortlaufender Catgutnaht geschlossen. Toilette. Netz vorgelegt. 16 Hautseidennähte. Jodoformgazeverband. Operationsdauer 70 Min.

Die entfernte Geschwulst wiegt 1900 gr (18 : 13 : 14 cm), ist grobhöckerig und fühlt sich derb elastisch an. Auf dem Querschnitt erscheint

sie gelbbraun, ziemlich homogen, in einzelnen Partien erweicht, brüchig. An ihrer oberen Kuppe sitzt ein fingerlanger, bis 3 cm breiter Streifen normaler Nierensubstanz auf. Mikroskop. Diagnose: Nierensarkom.

Verlauf: Am Operationstage ging es der Kranken auffallend gut. Der Puls war kräftig (84), Respir. ruhig, sie klagt über wenig Schmerzen und erbrach merkwürdigerweise weder jetzt noch späterhin. Am Abend des 31. I. trat Verschlimmerung ein. Der Unterleib wurde aufgetrieben, sehr druckempfindlich, die Atmung oberflächlich, Temp. 39° C. Immerhin betrug die 24stündliche Harnmenge 950 ccm. Tags darauf (1. 2.) wurde die Patientin sehr unruhig, bekam Erstickungsanfälle, kleinen frequenten Puls (120), frequente Respiration (36 Min.), Todesahnungen, erbrach aber nicht, trotzdem die Harnsekretion vollkommen cessierte. Am Abend des 2. II. rascher Collaps und Exit. leth.

Die Sektion ergab diffuse eiterige Peritonitis, keine Blutcoagula. Wundhöhle ziemlich rein. Ligaturen festsitzend. Rechte Art. ren. vom Ursprung bis zur Ligaturstelle 7 cm messend; die Intima in der ganzen Länge eingerissen und aufgerollt. Linke Art. ren. bis zur Teilung 3 cm lang. Linke Niere gesund. Im linken Ovarium frische Blutcyste. In der Tube eine kirschgrosse Cyste. Beide Unterlappen der Lungen sehr blutreich, fast hämorrhagisch, ödematös. Keine Embolie.

Es handelt sich also in diesem Falle um die transperitoneale Entfernung eines kopfgrossen Nierensarkoms, wobei die Laparotomie in der bestimmten Voraussicht, eine Eierstockgeschwulst zu finden, vorgenommen wurde. Es kann ja ein solcher diagnostischer Irrtum besonders bei beweglichen, sich nach dem kleinen Becken zu entwickelnden Nierengeschwülsten, wie eine hier vorlag, vorkommen, und ist auch, wie bekannt, schon fast allen vielbeschäftigten und erfahrenen Laparotomisten, wie Billroth, Leopold, Ollier, Esmarch u. A. unterlaufen. Auch Schede[1]) teilte erst jüngst einen ähnlichen Fall mit, und zweifellos wirds fürderhin immer noch Fälle geben, wo eine genaue Diagnose hart an der Grenze unseres Könnens liegt. Finden wir doch in der Heidelberger Dissertation von de Jong[2]) angegeben, dass über die Hälfte der cystischen Nierengeschwülste mit dem Abdominalschnitte von den tüchtigsten Chirurgen infolge falscher Diagnosen operiert worden sind.

Aber in der überwiegenden Mehrzahl der Fälle soll und muss ein jeglicher Nierentumor mit annähernder Sicherheit diagnosticiert werden können, und es wird dies auch meistens gelingen, wenn wir

1) M. Schede. Meine Erfahrungen etc. S. 1889.

2) C. de Jong. Beiträge zur Nierenexstirpation l. c. 1885.

nur überhaupt stets das mögliche Vorhandensein einer solchen Geschwulst in Betracht ziehen, und unser Augenmerk auf jene charakteristischen Symptome richten, welche diese Geschwülste hervorbringen.

Wäre in diesem Falle an einen Nierentumor überhaupt gedacht worden, so hätte man auch suchen müssen, die Lage des Colon ascendens zur Geschwulst, sei es durch Aufblasen mit Luft, sei es mit Wassereingiessungen genau zu bestimmen. Dann wären wir auch zur Erkenntnis gelangt, dass der Dickdarm, wie er sich auch später bei der Operation präsentierte, nach innen und über der Geschwulst liegt, und dass es nur ein retroperitonealer Tumor sein kann, der diese Lageanomalie hervorruft.

Schede rechnet ferner die Klarstellung der Beziehungen des Tumors zum Uterus zu den wertvollsten diagnostischen Hilfsmitteln. In der Mehrzahl der Fälle hat dies auch seine volle Giltigkeit, und die Wahrscheinlichkeit einer Renalgeschwulst gewinnt gewiss stark an Boden, wenn wir den Uterus und seine Adnexa, sei es per vaginam, sei es per rectum deutlich abtasten können. Umgekehrt aber, meine ich, spricht nichts mit positiver Sicherheit für eine Ovarialgeschwulst, wenn ein deutlicher Stiel vom Uterus zum Tumor sich hinzieht, oder wenn dieser dem Uterus breit anliegt. Grosse Nierengeschwülste können sich ins Becken ausbreiten, und gerade das Uebergreifen eines derben Stranges vom Uterus auf die Geschwulst war in diesem Falle ausschlaggebend, dass dieser Strang fälschlich für den breiten Stiel eines z. T. festen Ovarialtumors gehalten wurde.

Der Tod unserer Kranken wurde einzig und allein durch die septische Peritonitis herbeigeführt. Ein Beweis mehr, dass wir stets lumbal operieren sollen. Die Operation wäre mit langem schrägem Lumbalschnitt gut möglich gewesen, da die grösste Länge der Geschwulst nicht über 18 cm betrug, und hätte insoferne auch für die Dauer Erfolg gehabt, als Metastasen der anderen Organe bei der Autopsie nicht auffindbar waren.

Immerhin möchten wir nicht anstehen, in ähnlichen Fällen nach Schede's Vorschlage zu verfahren, der darin gipfelt: bei der Erkenntnis der retroperitonealen Lage der Tumoren nach der Probeincision die Bauchwunde zu schliessen, und je nach Umständen sogleich oder nach Heilung der Probeincision alle weiteren Eingriffe von der Lumbalgegend aus zu unternehmen, was um so empfehlenswerter ist, als man den Versuch der Ausschälung von der Lumbalgegend aus jeden Augenblick abbrechen, Cysten eventuell einnähen

kann, während die gleiche Beschränkung vom Medianschnitte aus nicht immer gut möglich ist.

Entschlösse man sich aber trotzdem die retroperitoneale Geschwulst von der Bauchhöhle aus zu exstirpieren, so würde man, glaube ich, auf alle Fälle gut thun, den Schlitz des Peritoneums nach sorgsamer Toilette der Bauchhöhle der ganzen Länge nach mit einer fortlaufenden Catgutnaht genau zu vereinigen, hernach am äusseren Rande des Musc. sacrolumbalis eine Gegenöffnung anzulegen, und die mit Jodoformdochten tamponierte grosse Wundhöhle durch diese Oeffnung nach aussen zu drainieren. Schon Billroth [1]) plädierte im Jahre 1884 für die Naht des Bauchfells, um nach dem Bauchraume keine offene Wunde zu lassen, und möglicherweise wäre auch unsere Patientin genesen, wenn man bei ihrer Operation nach diesen Prinzipien verfahren wäre.

8. (28) Der 36jährige Staatsanwalt Herr Paul D. aus Paris wurde von Prof. Bouchard Anfang Febr. 85 an Herrn Geh.-Rat Czerny verwiesen. Patient bemerkte zuerst im August 1879 ohne ihm bekannte Veranlassung eine stark blutige Färbung seines Urines, die sich einige Tage wiederholte, dann bis Ende Dezember völlig verschwand. Damals trat wiederum Blut und zwar in grossen Mengen im Urine auf. Die Blutung wurde von den Aerzten als aus dem Blasenhalse stammend angesehen. Im Laufe des Winters (79—80) nahmen die Blutungen zu, oftmals wurde geronnenes Blut unter grossen Urinbeschwerden entleert. Pat. nahm ab, wurde im Sommer 80 in ein Seebad geschickt, musste aber wegen profusen Blutungen bald wieder nach Paris zurückkehren. Erst Ende Oktober 80, als ein Typhus auftrat, setzten die Blutungen bis Ende Januar 81 aus, um dann wieder in gleicher Weise aufzutreten. April 81 wurde Vergrösserung der linken Niere entdeckt, welche seither stetig zunimmt. Seit Ende April 83 sistiren erst die Blutungen unter Anwendung von Pointes de feu. Die Kräfte des Pat. schwinden immer mehr. In der letzten Zeit Oedeme.

Stat. praes.: Starke Abmagerung. Subikterisches Kolorit. Thorax in der linken Unterhälfte etwas aufgetrieben durch einen stark mannskopfgrossen Tumor, welcher unter dem linken Hypochondrium entspringend bis zur Crista ossis ilei sin., bis zum Nabel und in der Regio epigastr. noch 2—3 Finger breit über die Linea alba reicht. Derselbe ist flachhöckerig, von derber Konsistenz, nicht fluktuirend, und zeigt zwischen Linea axillaris und mamillaris sinistra eine flache Vorwölbung, welche die Haut unterhalb des Rippenbogens 4—5 cm hervordrängt. Bei tiefer

1) Billroth. Ueber Nierenexstirpationen. Wiener med. Wochenschrift 1884. Nr. 23–25.

Inspiration rückt derselbe, wenn auch unbedeutend, tiefer herab. Unzählige Ignipunkturnarben (100 Points per Woche durch 2 Jahre). — Seitliche Verschiebbarkeit der Geschwulst gering, aber doch deutlich vorhanden, und erstreckt sich auch auf einen zapfenförmigen Fortsatz der Geschwulst, welcher der Wirbelsäule zustrebt. Bei entleerten Därmen fühlt man das untere Ende der wohl vergrösserten rechten Niere. — Perkussionsschall über der Geschwulst gedämpft. Milzdämpfung von der Tumordämpfung nicht abgrenzbar. In der Lumbalgegend absolut leerer Schall. Nach innen und unten überlagert Darm die Geschwulst. Kein Ascites. Links starke Varicocele. — Linke Lunge nach oben verdrängt. Brustorgane sonst normal. Herztöne rein aber schwach. Beiläufiger Durchmesser des Tumor in querer Richtung 18—19 cm; in vertikaler 22 cm. Urin: täglich 950—1600 ccm, mit 1018—1021 spec. Gew., rötlich gelb, klar, sauer, setzt bei längerem Stehen wolkiges Sediment, enthält sehr viel ($^1/_3$—$^4/_5$ Vol. oder $13^1/_2$ gr per Liter) Eiweiss und 2,19 %, d. h. bei einer Tagesmenge von 984 ccm: 21,55 gr Harnstoff (14. II. 89). Die erste Harnstoffbestimmung (vom 6. II. Yvon-Paris) ergab auf 1450 ccm Urin 21,6 gr Harnstoff. Im Sediment: keine roten, sehr wenig weisse Blutkörperchen, sehr viele Cylinder und zwar meist sehr breite teils hyaline, teils granulierte, die oft noch einen Rest von Epithelbesatz zeigen. Beide Sorten meist in bedeutender Länge vorhanden; an den breiten häufige seitliche Einkerbungen.

Operation 14. II. 85: 2 % Karbolspray. Querer Bauchschnitt von ca. 25 cm Länge, der nach vorn bis in die linke Mamillarlinie reicht und das Ende der 12. Rippe streift. Nur an der Innenseite wird der Tumor von Peritoneum bedeckt, und hier wird letzteres in der Ausdehnung von ca. 20 cm eröffnet; die Oeffnung wird für die Dauer der Operation mit einem Schwamme gedeckt und nach Entfernung des Tumors mittelst fortlaufender Catgutnaht geschlossen. Kein Darmvorfall. Nach Blosslegung der Oberfläche des Tumors wird dieser grösstenteils stumpf, festere Adhäsionen nach doppelter Unterbindung gelöst, und mit grosser Anstrengung hervorgewälzt, wobei ein Ende desselben, das mit käsigen Massen gefüllte Nierenbecken darstellend, abreisst. Der die Gefässe enthaltende breite Stiel wird mit dicker Seide mehrfach abgebunden und dann der Tumor abgetragen. Isolierte Unterbindung der einzelnen Stielgefässe mit Seide. Sorgfältige Blutstillung. Ureter wird nicht gesehen. Desinfektion mit $^1/_2$ ‰ Sublimatlösung. Jodoformierung. 2 Gummidrains. Sublimatholzwolleverband. Während der Operation erfordert die zunehmende Schwäche 2 Moschusinjektionen.

Beschreibung des Tumors: Aus dem Nierenbecken fiel durch einen Riss bei der Operation eine käsig fleischige Masse (16:9:8 cm), mit einem fingerförmigen Fortsatz dem Ureter zu gekrümmt, wie eine phrygische Mütze ausschauend, heraus. Der Haupttumor selbst geht von der Niere aus, hat eine abgeflacht kugelige Gestalt. (21:18:12 cm.)

Das Nierenbecken und die Kelche sind enorm erweitert, von glatter Innenfläche, nur in der Mitte wuchert durch eine daumenweite Oeffnung, welche ringsum in 5-Markstückgrösse von fleischigen Granulationen umgeben ist, das verkäste Gewebe in das Becken hinein. Von Nierensubstanz scheint bloss am oberen Pole eine schmale Rindenschicht zu existieren, dann kommt eine Zone von fleischrötlichem mit reticuliertem Detritus durchsetzten Massen. Eine ähnliche Zone existiert am anderen Pole der Niere, während die mittlere Hauptmasse der Geschwulst von vollständig weicher käsiger Masse, etwa in der Grösse eines Kindskopfes gebildet wird. Die letztere hat nach dem unteren Pole an der grössten Konvexität, wohl entsprechend der äusseren Hauptprotuberanz, die Kapsel durchbrochen, und war daselbst in's submuskuläre Zellgewebe gewuchert.

Verlauf: Unmittelbar nach der Operation war Pat. stark collabiert, schlief trotz Morphin die Nacht wenig. Den Nachmittag des 15. II. kam ein schwerer Kollapsanfall mit Atemnot, Angstgefühl etc., ging aber auf Champagner, Glühwein und Ausspülung des Magens mit Vichywasser glücklich vorüber. Der 16. II. war der beste Tag. Allgemeinbefinden vorzüglich, Puls regulär 96, Appetit gut. Auch am 17. II. ging's leidlich, nur Klagen über Trockenheit im Munde, Hustenreiz, Schlaflosigkeit. Beim 1. Verbandwechsel am 18. II. sah die Wunde recht gut aus, doch waren Fussödeme merkbar, die Trockenheit der Zunge nahm zu, Diarrhöen traten auf. Am 19. II. wurde Pat. immer schwächer, am 21. II. somnolent und verschied plötzlich am 22. II. morgens 3 Uhr. Stets fieberfrei.

Die ersten 3 Tage nach der Operation wurde nur 300—877 ccm Urin secerniert. Er enthielt noch immer Eiweiss (ca. $^1/_8$ Vol.), aber der Eiweissgehalt sank allmählich bis auf $^1/_8$ Vol. mit der Zunahme der Urinsekretion. Auch waren stets hyaline und granulierte Cylinder vorhanden, aber in viel geringerer Menge als im Harnsedimente vor der Operation. Weisse Blutkörper spärlich. Am 18. II. betrug schon die Urintagesmenge 2053 ccm mit 1011 spec. Gew. und hielt sich noch 3 Tage lang fast auf derselben Höhe. Am 18. II. enthielt der Harn 1,615 % Harnstoff; in der ganzen Menge 33,15 gr.

Obduktion: Bauchwunde verklebt. Serosa der Bauchwand und der Därme grünlich verfärbt, sonst normal. Coecum, Colon asc. und desc., das letztere nur im oberen Drittel dilatiert; von da ab wird es enger, entsprechend der Nahtstelle in der Bauchwand; es ist daselbst an der Bauchwand adhärent und etwas eingeknickt. Schleimhaut intakt. Zwischen Bauchwand und Colon descendens eine mässig derbe Gewebsmasse, vielleicht Mesocolon. Linke Nierenvene fast bis zur Kreuzungsstelle der Aorta mit einem grossen Thrombus erfüllt, ebenso linke Nierenarterie. An den Nierengefässen rechts normale Verhältnisse.

Rechte Niere: (18 : 8 : $3^1/_2$) an der Oberfläche mehrere Cystenbildungen. Gewebe blass, glänzend, typische Jodreaktion. Milz 20 : 11 : $4^1/_2$ cm.

Amyloidreaktion. Leber und Darmschleimhaut geben Amyloidreaktion. Beide Ureteren von mittlerer Weite; linker Plexus spermaticus stark dilatiert mit flüssigem Blute gefüllt. Links von der Aorta metastatische markige sarkomatöse Drüsenpakete. In den Lungen Hypostasen, links Schluckpneumonie.

Die starke kompensatorische Hypertrophie der rechten Niere, welche sich bei der Autopsie vorfand, bewies, dass die Niere, wenn auch krank, doch gewiss schon länger die Arbeit der linken übernommen hatte, und noch einige Zeit vielleicht fähig gewesen wäre weiter zu funktionieren, wofür auch die Thatsache sprach, dass sie noch bei Lebzeiten des Kranken mehrere Tage nach der Operation täglich etwa 2 Liter Harn und dabei ebensoviel feste Harnbestandteile wie früher, absonderte. Der früher starke Eiweissgehalt nahm bedeutend ab, hyaline sowie granulierte Cylinder wurden im Sedimente spärlicher. Das Sarkom hatte die funktionierende Substanz der exstirpierten Niere fast völlig aufgezehrt.

Durch die Amyloidose der Därme, der Leber, der Milz und der restierenden Niere war aber der Organismus schon zu erschöpft, um einen so grossen Eingriff überdauern zu können. Eine rechtzeitig vorgenommene Operation hätte in diesem Falle noch Erspriessliches leisten können. Für diese Auffassung spricht, dass bei der langen Dauer des Leidens (5½ Jahre) nur verhältnismässig geringfügige Metastasen der retroperitonealen Lymphdrüsen sich vorfanden, während sonstige innere Organe sich frei von Sarkomknoten erwiesen. Dieser Befund bestätigt auch die allgemeine Erfahrung, dass Nierensarkome viel länger lokalisiert bleiben als Carcinome, und infolge dessen eine bessere Prognose für die Nephrektomie abgeben als letztere.

Die 20 cm breite Eröffnung des Peritoneums durch den seitlichen Bauchschnitt beeinflusste nicht den Heilverlauf. Während der Operation wurden die Därme mit Jodoformschwämmen geschützt, zum Schluss der Peritonealschlitz vereinigt, und bei der Autopsie zeigten sich die Blätter des Bauchfells gut verklebt, der Bauchraum gegen die Wundhöhle fest abgeschlossen.

9. (29) Frl. C. H., 26jähr. Schauspielerin aus Wien, hat als Kind Masern, Scharlach und Typhus durchgemacht. Im Juli 83 trat zuerst ohne äussere Veranlassung Blut im Urin auf, in der ersten Zeit täglich, später alle 1—2 Wochen, ohne sonstige Beschwerden. Anfang Dezember 83 plötzlich 4stündiger nächtlicher Schmerzanfall in der linken Lumbalgegend, der sich 8 Tage später in der rechten Lende wiederholte (für Nierenkolik

erklärt). Seither stetige mehr minder profuse Blutungen aus der Blase, welche bei jeder Erschütterung, Stoss, Fall, Bewegungen heftiger werden; dabei Ziehen und Druckgefühl in der linken Lumbalgegend. 1884 konstatierte Dittel (Wien) in Narkose ein „Nierenleiden", im Januar 85 ein anderer Arzt „bewegliche linke Niere". Juni 85 entdeckte Pat. selbst eine Geschwulst im linken Hypochondrium, die anfangs langsam, in den letzten Monaten schneller wuchs und Völle, etwas Gürtelschmerz seltener aber heftigere lancinierende Schmerzen verursachte. Abmagerung. Appetit mässig. Stuhl angehalten.

Die in Wien häufig vorgenommenen Urinuntersuchungen ergaben stets eine geringe Menge (1/10 Vol. %) Eiweiss; mikroskopisch viele harnsaure Salze und kryst. Harnsäure, hin und wieder hyaline Cylinder. Der von Prof. Pawlick durch Sondieren des rechten Ureters gewonnene Urin ergab eine sehr geringe Menge Eiweiss, weder Cylinder noch andere geformte Elemente; einzelne rote Blutkörperchen (Prof. Ultzmann).

Stat. praes.: Grazil gebautes, blasses Mädchen. Brustorgane (abgesehen von der Verschiebung der linken untern Lungengrenzen nach oben) normal. Im linken Hypochondrium eine derb elastische Geschwulst, welche unter dem Rippenbogen heraustretend nach unten den Darmbeinstachel erreicht, in querer Richtung von der Mitte des Ligam. Pouparti bis zur Mitte zwischen Nabel und Symphyse herüberreicht und dann an der äusseren Grenze des Musc. rect. abdom. emporsteigend in der Mitte zwischen Nabel und Proc. xiph. den linken Rippenbogen etwa an der 10. Rippe erreicht. Die Geschwulst ist in der vorderen grösseren Hälfte von Därmen überlagert, nur in der hinteren Lumbalgegend ist ganz leerer Schall. Die obere Grenze desselben ist in der vorderen Axillarlinie am Oberrande der 7. Rippe, steigt bei tiefer Inspiration etwas herab. Grösste Länge 33 cm, Breite 22 cm (halbe Peripherie). Etwas seitliche Verschiebbarkeit. Zwerchfell etwas hinaufgedrängt. In der rechten Nierengegend keine vermehrte Resistenz fühlbar.

Operation 8. XII. 85: Schräger Lumbalschnitt. Die Umschlagstelle des Peritoneums wird schwer und erst dann erkannt, als eine kleine Incision in dasselbe gemacht ist. Schluss derselben mit Catgut. Nach Incision bis auf die Kapsel Auslösung des Tumors stumpf mit der Hand, es gelingt schwer und erst nach vieler Mühe, den unteren Pol aus dem Schnitte herauszuwälzen. Noch weit grössere Mühe macht es, den oberen unter dem Rippenbogen verborgenen Pol, der an verschiedenen Stellen adhärent ist, zu entbinden, und erst nach kräftiger Emporhebung des linken Rippenbogens, und nachdem eine kleinere Partie des Tumors unter Entleerung von viel gelbem Eiter eingerissen, gelingt es auch, diesen Pol vor die Wunde zu bringen. Isolierung und doppelte Unterbindung des Stieles mit Seide. Abtragung des Tumors. Bis zu diesem Zeitpunkte (1½ Stunden) hatte Pat. die Operation gut ertragen. Respiration und Puls blieben trotz Seitenlage und halber Bauchlage gut.

Bei der Revision der enorm grossen Wundhöhle zeigt sich nur geringe Blutung kleinerer Gefässe. Allmählich fängt es aber an der obersten Kuppe der Höhle unter dem linken Rippenbogen an stärker zu bluten aus einer fingerdicken längs ausgeschlitzten Vene. Nur nach grossen Anstrengungen wird nach mehreren vergeblich angelegten Ligaturen die Blutung durch Umstechungen gestillt. Dabei hört Puls und Atmung plötzlich auf. Nun Tamponade der Höhle mit Carbolschwämmen und ½stündige künstliche Respiration, worauf spontane Atemzüge wiederkehren. Dann rasche Desinfektion mit ½ ‰ Sublimatlösung. Jodoform. Versenkte Catgutnaht der Muskeln. Hautseidennähte. 2 Gummidrains. Listerverband. Dauer der Operation 3 Stunden. — In's Bett gebracht, atmet Pat. eine Stunde lang noch spontan. Von da ab erlischt die Respiration langsam und sie stirbt 4½ h. p. m., ohne das Bewusstsein wieder erlangt zu haben.

Die exstirpierte Geschwulst (26 : 15 : 9 cm) besteht aus mehreren höckerigen Bestandteilen. Das Becken ist mit Geschwulstmassen prall angefüllt und bildet einen Fortsatz nach innen. Die Geschwulst ist überall mit Ausnahme des oberen Poles von Kapseln bedeckt. Der oberste Tumoranteil von Faustgrösse ist geborsten, zeigt etwa ½—1 cm dicke Wandungen und enthält gelben dicken riechenden Eiter. Ein nach hinten gelagerter Tumor zeigt an der Peripherie zahlreiche ektatische venöse Gefässe und auf dem Durchschnitt ein marmoriertes Gewebe von gefässreicher Beschaffenheit. Andere kleinere Geschwulstanteile schwach fluktuierend, enthalten vielleicht ebenfalls Eiter. In einer Furche zwischen Nierenbecken und dem vorerwähnten grossen angiosarcom. Tumor treten von der Hinterfläche Arterie und Vene in die Geschwulst ein. Mikroskopische Diagnose: Angiosarcom. Autopsie nicht gestattet.

10. (30) Herr J. W., 26jähr. Apotheker aus K. (aufgenommen 27. VI. 87) will bis zu seiner jetzigen Erkrankung stets gesund gewesen sein. Keine irgendwelche hereditäre Belastung. Am Himmelfahrtstage 86 verspürte Pat. plötzlich, nachdem er am Abend vorher im Freien gesessen, wo es ziemlich kühl war, starke Schmerzen in der linken Nierengegend. Dieselben dauerten die ganze Nacht an; am folgenden Morgen war der Urin blutig; gegen Mittag erst sistirte die Blutung auf mehrere Dosen Tannin. Dann Euphorie, bis Pfingsten eine neue heftigere Blutung stattfand, wobei dieselben Schmerzen in der linken Nierengegend auftraten, gleichzeitig aber auch Schmerzen beim Urinieren, verursacht durch abgehende Blutcoagula. Diesmal dauerte die Hämaturie 2 Tage. Seit dieser Zeit in grösseren und kleineren Intervallen, bald kürzer bald länger dauernde, bald unbedeutende, bald beträchtliche Blasenblutungen, welche Pat. schwächen. Seit Pfingsten 87 starke Mattigkeit, rasche Abmagerung.

Stat. praes.: Blasser abgemagerter Mann. Brustorgane normal. Herztöne rein. Inguinaldrüsen der rechten Seite etwas deutlicher wie

links. Unter dem linken Rippenbogen eine vermehrte Resistenz, deren unteres Ende bei tiefer Inspiration etwa bis in die Höhe des Nabels herabrückt, während das obere Ende nicht deutlich abzutasten ist. Die Geschwulst erscheint von Därmen überlagert; die Dämpfung in der vorderen Axillarlinie an der 8. Rippe beginnend reicht bis zum Rippenbogen; ebenso erscheint die Lumbalgegend gedämpft ohne scharfe Grenzen nach vorne. Der fühlbare Teil der Geschwulst erscheint als das untere Drittel der linken Niere. In der rechten Nierengegend keine Geschwulstbildung nachweisbar, doch hat man bei tiefer bimanueller Palpation das Gefühl, als ob man über eine vergrösserte und verschiebbare Niere hinweggleiten könnte. Per rectum beide Ureteren gleich deutlich fühlbar. Urin: trübe, leicht blutig, sauer, enthält etwas Eiweiss (ca. 1/10 Vol.) im Filtrat; mikroskopisch: viele weisse, viele teilweise im Zerfall begriffene rote Blutkörperchen, vereinzelte Blasenepithelien, nie Tuberkelbacillen oder charakteristische Geschwulstpartikelchen. Tagesmenge 1000—1280 ccm mit 1017—1021 spec. Gew. Am 10. VII. enthält der Urin (1010 ccm, 3,2 %), in 24 Stunden 32,0 Harnstoff. Hämoglobingehalt 97 %. Zahl der roten Blutkörperchen 5,120,000, der weissen 10,000.

Operation 13. VII. 87: 15 cm langer schräger Lumbalschnitt. Nach Durchtrennung der Fettkapsel kommt der obere Pol der Niere zu Gesicht, der in einen stark hühnereigrossen Tumor umgewandelt ist; es wird daher zur Entfernung der Niere geschritten und zu diesem Zwecke diese aus der Kapsel enucleiert. Es erfolgt dabei eine sehr starke Blutung. Endlich gelingt es die Niere aus der Wunde zu ziehen, und mit Hilfe einer Aneurysmennadel den Stiel in zwei Partien mit starker Seide zu ligieren. Nach Entfernung der Niere zeigt sich die Kapsel verdächtig und wird daher sekundär samt der Fettkapsel entfernt. 6 Muskelcatgutnähte. Desinfektion. Jodoform. 2 Gummidrains. 12 Hautseidennähte. Holzwolleverband.

Die linke Niere in ihrer oberen Hälfte zu einem kindskopfgrossen Tumor umgewandelt, welcher auf dem Durchschnitte ein mehr weniger radiär angeordnetes etwas lappiges Gefüge zeigt, im Centrum mehr bindegewebig und graurötlich, in der Peripherie mehr gelbrötlich fleischfarben erscheint und wahrscheinlich aus den Pyramiden der oberen Hälfte der Niere hervorgegangen ist, weil überall an der Peripherie des Tumors eine dünne Schicht von offenbar gesunder Nierensubstanz übrig geblieben ist. Zwei solcher Geschwulstabschnitte ragen zapfenförmig wie ein Daumenglied in die erweiterten Nierenkelche hinein, während die unteren Nierenkelche einfach erweitert, und die Nierensubstanz daselbst atrophisch verdünnt erscheint. Die Oberfläche der degenerierten Nierenhälfte ist uneben höckerig, liess sich aber überall leicht aus der Kapsel enuclerieren, welche letztere sekundär mit der Fettkapsel entfernt worden ist. Die ganze Niere ist 14 cm lang, davon ca. 9 cm auf die Geschwulst kommend, welche in allen Dimensionen beiläufig 9 cm misst.

Verlauf: Nach der Operation starker Kollaps, infolge dessen mehrere Aetherinjektionen gegeben werden mussten. Viel Erbrechen. Am 5., 6. und 7. Tage (nach der Operation) Temperatursteigerungen bis 38,5° C. infolge Secretretention in der Wunde, daher täglicher V.-W. mit Thonerdeausspülungen. Am 18. VII. schon wurden alle Nähte entfernt, der Kranke erholte sich rasch und konnte am 4. August zum erstenmale das Bett verlassen; da aber die Lendenfistel keine Neigung zur Heilung zeigt, wird dieselbe am 26. August ausgeschabt und mit Jodoformgaze tamponiert. Am 5. September entlassen, bald hernach schloss sich die Fistel. Mehrere Tage lang musste der Pat. katheterisiert werden. Der Urin war anfangs blutbaltig, enthielt ein wenig Albumin und ziemlich Eiterzellen. Nach 4 Wochen ungefähr wurde der Harn ganz klar, sauer, Albuminfrei. Mengenverhältnisse die ersten 10 Tage: I. 605, II. 650, III. 960, IV. 700, V. 760, VI. 980, VII. 1250, VIII. 1075, IX. 1135, X. 1235 ccm mit 1026—1032 sp. Gew.; späterhin zwischen 1—1½ Liter pro die.

Besonderes Interesse beansprucht dieser Fall noch dadurch, dass der Kranke weiterhin genau beobachtet werden konnte. 1½ Jahre lang war sein Zustand vollkommen zufriedenstellend. Er nahm bald nach der Entlassung bis 24 Pfund zu, konnte seiner Beschäftigung ungestört nachgehen, der Harn blieb stets klar, sauer und eiweissfrei. Erst Ende 1888 stellten sich Schmerzen im Nierenstumpfe ein, Pat. wurde anämisch, magerte rasch ab, die linken Inguinaldrüsen schwollen stärker an. Ende Januar 89 schon konnte man unter dem linken Hypochondrium einen kleinfaustgrossen, derben, höckerigen, kaum verschieblichen Tumor nachweisen, der mit dem hinteren Teile der Bauchnarbe verwachsen war und seinen Stiel in der Nähe der Aorta links von der Wirbelsäule zu haben schien. Respirationsbewegungen machte die Geschwulst nicht mit. Die Bauchnarbe war in den vorderen zwei Dritteln ektatisch, so dass sich beim Pressen ein halbfaustgrosser Bauchbruch vorwölbte.

Es wurde nun der Versuch gemacht, den grossen Recidivknollen zu entfernen. Doch bald nach Beginn der Operation zeigte sich die Unausführbarkeit dieses Vorhabens. Die Geschwulst war mit dem Muscul. quadratus lumb. untrennbar verwachsen, und ihre Grenze nicht auffindbar, da die Muskulatur selbst sarkomatös infiltriert war. Beim Versuche der stumpfen Ausschälung des Knotens erfolgte eine äusserst heftige Blutung, welche nur durch sofortige Tamponade mit Jodoformschwämmen und Jodoformgazebäuschen stillbar war. Wir mussten daher von jedem weiteren operativen Eingriffe Abstand nehmen und suchten späterhin die weite klaffende Wunde durch

Heftpflasterstreifen zusammenzuziehen. Im Februar wurde Pat. auf dringenden Wunsch mit einer 6 cm langen und 2 cm breiten offen granulierenden Wunde entlassen. Wie mir Herr Dr. Dugius später freundlichst mitteilte, schloss sich die Wunde allmählich ganz; die rechte Niere funktionierte bis zum Ende gut. Pat. ging an allmählicher Entkräftigung am 29. Juli 1889 zu Grunde. Eine Sektion wurde nicht gemacht.

11. (31) Die 5jähr. Katharine B., Waldhüterstocher, aus Landshausen, kam gesund zur Welt, und machte im ersten Lebensjahre eine unbestimmte Erkrankung durch. Keine hereditäre Belastung. — Sechs Wochen vor der Aufnahme begann das Kind über Leibweh zu klagen; erst nach 14 Tagen bemerkte die Mutter eine handtellergrosse Bauchgeschwulst, welche allmählich zu ihrem jetzigen Umfang heranwuchs. Rasche Abnahme der Kräfte, schlechtes Aussehen, kein Erbrechen, Stuhl- und Urinentleerung angeblich normal.

Stat. praes.: Sehr anämisches, grazil gebautes Kind. Rhachitischer Rosenkranz, geringe Verdickung der Gelenkenden, namentlich am Knie. Wegen Hochstand des Zwerchfelles Brustorgane etwas nach oben verdrängt, sonst anscheinend normal. Kein Fieber. Bauch durch einen fast kopfgrossen Tumor, der in der rechten Abdominalhälfte liegt, enorm ausgedehnt. Grösste Cirkumferenz 71 cm (3 fingerbreit über dem Nabel). Nabelhernie mit einer für die Kuppe des Zeigefingers durchgängigen Bruchpforte. Rechts starke subkutane Venennetze. Die Geschwulst ist derb, stellenweise elastisch, lässt sich von der Leber weder perkutorisch noch palpatorisch abgrenzen, reicht nach unten bis zur Spina ant. sup. nach innen fast bis zur Linea alba und ist hier vom Darm teilweise überlagert. In der rechten Lumbalgegend überall absolut leerer Schall. Milz etwas vergrössert, deutlich palpabel. Urin spärlich (24stdl. ca. 135 bis 150 ccm), klar, sauer, eiweissfrei; sp. Gew. 1016; im Spitzglase nur spärliche geschwänzte Epithelien. Blut blass, wässerig, Hämoglobingehalt 26 % (Fleischl.), Zahl der roten Blutzellen 2 800 000; weisse etwas vernarbt. Eine Probepunktion mit Dieulafoy entleert ca. ¼ Liter eiterig blutige Flüssigkeit, in welcher sich einige Zotten befinden, die bei mikroskopischer Untersuchung einen sarkomatösen Bau (meist Rundzellen, wenig Spindelzellen) aufweisen. Wahrscheinliche Diagnose: Rechtsseitiges Nierensarkom.

Operation 22. III. 88: Durch einen horizontalen Schnitt von ca. 15 cm Länge, welcher von der Mitte des Musc. rect. dexter bis zum M. latis. dorsi reicht, werden die Bauchdecken schichtweise durchtrennt, und an der äusseren Hälfte ein Nierentumor extraperitoneal blossgelegt. Derselbe, von gelbrötlicher, fischfleischähnlicher Farbe, war an der Oberfläche von erweiterten venösen Gefässen durchzogen. Eine Punktion mit Trois-

kart entleert keinen Inhalt; dagegen wurden durch Incision mit Scalpell einige Handvoll mit Blut gemengte weiche krümmeliche Massen von grauroter Farbe und gallertiger Beschaffenheit entleert (ca. 1900 ccm). Versuch einer extrakapsulären Auslösung der Geschwulst, nachdem gleich zu Beginn der Operation festgestellt wurde, dass der freie Leberrand die Geschwulst überlagert und aussen oben mit ihr verwachsen ist, dass also die letztere zweifellos der Niere angehört. Dabei wurde sowohl nach unten als auch nach oben die Bauchhöhle weit geöffnet, und es kamen mit polypösen Massen besetztes Netz, mit der Geschwulstkapsel verwachsenes Colon ascendens, Coecum und Dünndarm zum Vorschein.

Rasch eintretender Collaps hinderte die Vollendung der Totalexstirpation, welche wegen intraperitonealer Metastasen, wegen der vergrösserten Lymphdrüsen, welche vom Geschwulsthilus der Aorta zu sich erstreckten, vielleicht auch wegen schwieriger Stielverhältnisse ohnehin unausführbar gewesen wäre. Nach Vorziehen der Geschwulst elastische Ligatur um dieselbe. Abtragung. Kapsel des Tumorrestes mit den Wundränderlippen umsäumt. Jodoformgazetamponade. 20 Minuten nachher Exitus leth. im Collaps.

Sektionsbefund: Kolossale Sarcomatosis in beiden Lungen (Sarkompartien in die Arterien hineingewuchert), Pleurae costales frei. Metastasen auf der Serosa des Darmes und in den Mesenterialdrüsen. Nierensarkom in die Venae ren. hineingewuchert. Sarkomatöser Thrombus in der Vena Cava inf. Ureter dexter durch sarkomatöse Gerinnsel verstopft. Nierenbecken erweitert. Sarkomknoten an der Serosa der Leber und der Milz. Die der Leber zugekehrte Diaphragmaseite enthält auch Knötchen.

Der nächste und letzte Fall betrifft eine partielle Nierenexstirpation, die erste ähnliche gelungene Operation, welche im Nov. 1887 von Geh.-Rat Czerny ausgeführt wurde.

Tierexperimente von Thiriar, F. Bardenheuer bewiesen ja zur Genüge, dass es wohl möglich ist, keilförmige Excisionen aus der Niere zu machen, und unter Umständen durch sofortige Naht der Wunde sogar prima intentio zu erzielen. Dass auch grössere offen behandelte Defekte der Niere ohne Zurücklassung einer Harnfistel solid ausheilen können, hätte man bisher schon darum für unwahrscheinlich gehalten, weil man stets in der Annahme befangen war, dass frische Schnittflächen Urin secernieren.

Unser Fall bewies das Gegenteil, und Tuffier gab hiezu auch neuestens in einer sehr schönen experimentellen und mikroskopischen Arbeit[1]) die nötigen Aufklärungen. Er bewies, dass es bei glatten

1) Ph. Tuffier. Etudes experimentales sur la chirurgie du rein. Paris. 1889. 166 S.

Schnittwunden der Niere zu gar keiner Urininfiltration kommt, einfach darum, weil die Schnittfläche sekretionsunfähig geworden ist. gleichgültig, ob die Urinabscheidung durch den Ureter offen, oder durch Unterbindung derselben unterbrochen ist. Bemerkenswert ist die Degeneration desjenigen Bezirkes der Tub. contorti, welche von ihrem Ausführungsgang abgetrennt sind. Fisteln entstehen, entsprechend den Erfahrungen auch an anderen Drüsen, nur dort, wo der Drüsenausführungsgang mit afficiert gewesen ist. Nierenfistel bedeutet also immer nur Ureterenfistel (oder Nierenbeckenfistel).

Tuffier gibt uns auch schätzenswerte Winke bezüglich der an Nieren zu machenden Incisionen. Die Gefässverteilung und die Rücksicht auf Vermeidung einer Degeneration des Gewebes lassen in allen Fällen die Wahl des Schnittes längs des konvexen Randes bis zum Becken als empfehlenswertesten erscheinen. Blutstillung durch temporäre Kompression am Hilus und durch breitfassende 4—6 Catgutnähte, welche die ganze Niere quer zusammenfassen, dazwischen oberflächlichere Nähte zur Vereinigung der Wundränder.

12. (32) In unserem Falle handelte es sich um einen 30jährigen, verheirateten Gärtner, der anfangs März 86 ein schweres Trauma (stürzte mit einem Sack Kartoffel auf einer Treppe herunter und fiel unten mit der rechten Seite auf den Sack auf) in der rechten Lendengegend erlitt. Seit dieser Zeit bestand heftige Hämaturie nebst starken mit Erbrechen gepaarten Schmerzanfällen. Während der Anfälle war der Urin klar; nach Abgang von wurmförmigen Gerinnseln trat Euphorie ein. Abmagerung (um 20 ℔). Bei der Untersuchung in Narkose fand sich die rechte Niere vergrössert; der untere Pol deutlich palpabel.

Operation 16. XI. 87: 20 cm langer schräger Lumbalschnitt. Aushülsung der rechten Niere. An der Konvexität derselben, zwischen oberem und mittlerem Drittel, sitzt eine borsdorferapfelgrosse, prallelastische, fast fluktuierende Geschwulst, bläulich durchschimmernd, darüber eine bindegewebig verdickte prall gespannte Kapselschichte. 6 cm langer Randschnitt. Ausräumung des krümlig-bröckligen Geschwulstbreies mit dem scharfen Löffel. Der palpierende Finger konnte in das erweiterte Nierenbecken leicht eindringen, von dort Gewebsbröckel entfernen und auch den oberen und unteren erweiterten Kelch von sonst normaler Beschaffenheit abtasten. Nach elliptischer Resektion der Wundränder wurde die Wunde mit 5 Catgutnähten etwas verkleinert und mit Jodoformgaze tamponiert, die Niere reponiert. Tamponade der Höhle mit Jodoformgaze, daneben 2 Gummidrains. Sublimatholzwolleverband.

Mikroskopische Untersuchung des Tumors und der Kapselwand ergab folgendes: Die Kapsel des Tumors wird von einem fibrillären, der Fläche parallel geschichteten Bindegewebe gebildet, das sich durch den Einschluss

von verkümmerten Harnkanälchen und atrophischen Glomerulis als das gewucherte interstitielle Gewebe der Niere zu erkennen gibt. Mit ihrer Innenschicht hängt die eigentliche Substanz der Geschwulst zusammen. Dieselbe besteht aus dicken vielfach anastomosierenden, teils auch frei endigenden Balken; im Centrum fast eines jeden von ihnen sieht man ein Gefäss meist kleinen Kalibers, welches von einem mehrschichtigen Mantel von Zellen umgeben wird; die letzteren schliessen sich direkt an die Wandelemente des Gefässes an und nehmen an vielen Stellen auch an der hyalinen Degeneration derselben Teil, indem sie zu grossen glashellen Körpern aufquellen. Die Geschwulst stellt also ein Angiosarcom dar.

Der Verlauf war anfangs vollkommen zufriedenstellend. Schon am 3. Tage nach der Operation betrug die Urinmenge 1550 ccm mit 1020 spec. Gew. 9 Tage lang ergoss sich Urin aus der Lumbalwunde. Die Jodoformgaze wurde am 7. Tage nach der Operation entfernt. Der Blasenharn wurde allmählich eiweissfrei und sauer. Später erfolgten Durchfälle und rechtsseitige Pleuritis. Trotzdem erholte sich der Kranke bald, nahm an Gewicht stetig zu und konnte im Januar 88 mit einer kleinen Fistel entlassen werden. Auch diese schloss sich nach wenigen Wochen. Seitdem geht es dem Patienten sehr gut. Hämaturieen und Schmerzen haben vollkommen aufgehört, nur bei Hustenstössen verspürt er Schmerzen in der Narbe. Leider hat er sich in der letzten Zeit der Beobachtung entzogen.

Am diesjährigen Chirurgenkongress besprach J. Schmidt eine von Bardenheuer operierte Nierencyste mit partieller Nierenexstirpation, die weniger günstig verlief, indem später die Nephrektomie ausgeführt werden musste. Er meinte den Grund des Misserfolges in der Eröffnung der Nierenkelche, beziehungsweise des Nierenbeckens zu finden. Unser Fall beweist im Gegenteil, dass auch grössere die Pyramiden mitfassende Defekte der Niere trotz breiter Eröffnung des Nierenbeckens wenigstens durch Granulationsbildung sicher zur Ausheilung gelangen können.

Ob eine Naht des menschlichen Nierenparenchyms, wie es wahrscheinlich ist, Stand halten wird, muss die Zukunft lehren. Allenfalls wird sie nur dort angelegt werden dürfen, wo die Beschaffenheit des Urins normal ist, also hauptsächlich bei kleinen Tumoren, die in der Rinde sitzen.

Unsere Resultate bei der Exstirpation bösartiger Neubildungen lassen nach alledem noch viel zu wünschen übrig. In 12 Fällen (1 Adenom, 2 Medullarcarcinome, 6 Spindelzellensarkome, 3 Angiosarkome) erzielten wir nur 3mal (25 %) Heilung. Auch von diesen dreien starben zwei 6 Monate, resp. 2 Jahre nach der Operation an

Metastasen und an lokalem Recidiv, der letzte Fall, trotzdem die Fettkapsel sekundär total reseciert wurde. Meist (5mal) erfolgte der Tod an Collaps (1mal per Laparot.), 2mal an Peritonitis (beidemale transperitoneal operiert), 1mal an Lungenödem, 1mal an Tetanus. Diese grossen Verluste erklären sich zum Teil aus den unverhältnismässig schwierigen Verhältnissen der einzelnen Fälle, teilweise aus dem Umstande, dass bis zum Jahre 1883 bei etwas beweglichen Geschwülsten öfters der Versuch gemacht wurde, die Tumoren transperitoneal zu entfernen.

Das Alter der Kranken betreffend befanden sich, ein 11monatliches und ein 5jähriges Kind ausgenommen,

zwischen	20—30	Jahren	3 Fälle
„	30—40	„	3 „
„	40—50	„	3 „
im	51.	Jahre	1 Fall.

Die neueste Statistik „Ueber die Exstirpation maligner Nierentumoren" von Siegrist[1]) ergibt auch nur wenig bessere Resultate. Unter 61 Operatioen (29 Carcinome, 34 Sarkome, 1 unbek.) trat 32mal (52,45 %) der Tod direkt im Anschluss an die Operation ein; an Recidiven und Metastasen gingen nach 1½—15 Monaten 9 Patienten (14,75 %) zu Grunde; von den 9 übrigen wurde bei 5 die Gesundheit noch in 2 Jahren und später konstatiert (bei Krönlein's Fall noch in 4 Jahren), 2 Patienten waren noch nach einem Jahre, 3 nach 6, einer nach 5 Monaten gesund.

Bei den 17 extraperitonealen Nephrektomien finden sich vier Todesfälle (23,52 %) unmittelbar nach der Operation; von den 38 intraperitoneal Operierten starben während oder bald nach der Operation 22, d. i. 57,89 %.

Unsere 4 transperitoneal operierten Kranken starben sämtlich; von den 8 lumbal Operierten sind 3 genesen.

Die intraperitoneale Methode ist also bedeutend gefährlicher als die lumbale; dagegen die Anzahl der Recidive bei der letzteren bedeutend grösser als bei der ersteren (41,17 % : 5,26), wahrscheinlich weil vom Lendenschnitte aus in vielen Fällen nicht alles krankhafte entfernt wurde.

Französische Autoren halten bekanntlich die Nephrektomie wegen bösartiger Tumoren im Kindesalter für unzulässig. Meist handelt

1) A. Siegrist. Ueber die Nierenexstirpation bei malignen Tumoren. Inaug.-Dissert. Zürich. Lohbauer. 1889.

es sich um rasch wachsende Sarkome (15mal unter 18 Fällen), die rasch recidivieren und Metastasen machen. Aber auch hier sind Heilungen konstatiert, wenn auch nach der Litteratur nicht über 7 Monate verfolgt. Da die Exstirpation die einzige Rettung versprechende Behandlungsart ist, werden wir auch künftighin berechtigt sein, sie in günstigen Fällen zu üben.

Die Zahl günstiger Erfolge bei der Nephrektomie maligner Tumoren ist also noch recht gering. Trotzdem berechtigen uns die definitiven Heilerfolge, wie Siegrist betont, die Exstirpation sowohl der carcinomatösen wie der sarkomatösen Niere weiterhin zu befürworten. Bei einer Affektion, bei welcher jeder davon Betroffene von vornherein als dem Tode verfallen zu betrachten ist, darf jedes auch das gefährlichste Mittel zur Heilung ergriffen werden. Natürlich muss noch eine Aussicht auf Erfolg vorhanden sein, wenn das Einschreiten berechtigt erscheinen soll, und gerade diese letztere Bedingung sollte viel strenger berücksichtigt werden.

Um diesen Erfordernissen gerecht zu werden, müssen wir eine frühzeitige Diagnose und möglichst baldige Operation erstreben, in zweifelhaften Fällen wenigstens eine Probeincision unternehmen, um uns über die Art des Leidens und über die technische Ausführbarkeit der Exstirpation Sicherheit und Klarheit zu verschaffen.

Meist werden wir schon in den Anfangsstadien der Erkrankung bei sorgfältiger Abwägung der klinischen Befunde auf die richtige Fährte gelenkt.

Am häufigsten ist die Hämaturie das erste Symptom, welches uns auf eine Affektion der Nieren hinweist, und ich glaube wohl annehmen zu dürfen, dass heftige schmerzlose Nierenblutungen bei Auftauchen selbst nur kleinen Renalanschwellung (vielleicht gepaart mit Varicocele), für malignen Tumor sprechen, während Blutungen mit heftigen Koliken mehr Steinbildungen charakterisieren, abgesehen natürlich von Fällen, wo wurmartige Gerinnsel den Harnleiter verstopfen. Auch müssen wir uns vor Augen halten, dass Nierengeschwülste sich auch auf dem Boden früher erlittener Traumen entwickeln können.

Eine genaue bimanuelle Untersuchung sowohl in Knie-Ellbogenlage als auch in Narkose mit unter die Weiche geschobenen Kissen (per rectum etc.), dürfen wir nie scheuen, sobald verdächtige Anzeichen auftreten.

Wachsen die Tumoren an, so bieten ihre Lagerungsverhältnisse zu den Nachbarorganen genügende Anhaltspunkte zur Erkennung

ihres retroperitonealen Charakters. Milzgeschwülste drängen das Colon stets nach hinten und lassen an ihrer Innenfläche einen scharfkantigen, oft mehrfach eingekerbten Rand unmittelbar unter den Hautdecken durchfühlen; zudem zeigen sie eine längsovale, mit der Hauptaxe schräg nach innen unten gestellte, in der Axillarlinie oft weit hinaufreichende Dämpfungszone. Auch über Lebergeschwülste liegt nur selten Darm bei ungleichmässiger Vergrösserung des Organs und gleichzeitigem Ascites. Nierengeschwülste sind stets mehr glattwandig, abgerundet, füllen die Lumbalgegend aus und drängen, wie schon öfters betont, das Colon nach innen.

Erreichen die Tumoren bei allgemeiner Kachexie eine gewisse Grösse, so kommen namentlich Sarkome in Betracht, welche im Centrum leicht erweichen und verkäsen, wie wir früher gesehen haben, Fluktuation vortäuschen und dadurch leicht Veranlassung zur Verwechslung mit Pyonephrosen geben. Eine Punktion und Aspiration (Dieulafoy) von der Lendengegend aus, genaue Untersuchung der Punktionsflüssigkeit eventuell der aspirierten Geschwulstpartikel (nach Härtung oder Zerzupfung) geben dann Belehrung. Unter Umständen ist dieser Aufschluss umso wertvoller, da nach den bisherigen Erfahrungen die Nephrektomien bei Sarkomen bedeutend bessere Resultate geben, als jene bei Carcinomen, und die Voraussicht einer besseren Prognose unter Umständen für die Operation bestimmend wirken kann.

E. Harnleiterfisteln.

(33) Ureterscheidenfistel rechts nach einer Zangengeburt bei einer 27jährigen Frau. Operation 3. April 80. Lumbalschnitt mit Resektion der 12. Rippe. Heilung.

Vor jeder Nephrektomie müssen wir trachten, über das Vorhandensein und den Zustand der zweiten Niere möglichst klaren Aufschluss zu erlangen.

Die Perkussion der Niere ist praktisch unbrauchbar, und durch Palpation können wir normale, nicht vergrösserte Nieren mit Sicherheit nur dann nachweisen, wenn sie entweder von der Bauchhöhle aus gefühlt (Thornton) oder vom extraperitonealen Lumbalschnitte aus freigelegt werden.

Ueber die Funktion der Nieren können wir durch Kompression oder Katheterismus der Harnleiter bestrebt sein, Aufschluss zu erlangen. Für die Ausführung beider Methoden sind eine Menge Vorschläge gemacht worden. Von den Absperrungsmethoden nenne

ich nur jene von Silbermann, der die Uretermündung durch den Druck einer mit Quecksilber gefüllten Gummiblase verschliessen will, von Tuchmann, der den Ureterwulst mittelst eines lithotriptorartigen Instrumentes abklemmt, von Hegar-Sänger, die den Harnleiter von der Scheide aus umstechend temporär ligieren, von Sands, der den Ureter vom Mastdarme aus mit Fingern komprimiert, von Weir, der mit einem Rektalstabe den Harnleiter vom Mastdarme aus gegen die Linea arcuata pelvis drückt, von Müller, der den Ureter vom Mastdarme aus durch einen mit Quecksilber gefüllten Gummiballon gegen die Linea innomin. drängt. Von den Kathetrisierungsmethoden erwähne ich: Simon's Sondierung der Harnleiter nach Dilatation der Urethra (bei Frauen), Pawlick's Kathetrisierung ohne Leitung des Fingers (bei Frauen), Iversen's hohen Steinschnitt und Sondierung von oben her, endlich Versuche, mit Hilfe des Cystoskops die Uretermündungen zu katheterisieren.

Die Methoden der ersten Gruppe geben nie genügende Sicherheit darüber, dass die Absperrung auch wirklich gelungen ist; jene der zweiten Gruppe geben auch nur ungenügenden Aufschluss und erfordern, speziell die Pawlick'sche, eine grosse Uebung. Die beschäftigten Chirurgen werden kaum Zeit und Musse finden, sich in sie einzuarbeiten, und die wenigen Spezialisten, welche sich mit ihr befassen und es zu einer gewissen Fertigkeit bringen, werden, abgesehen von einzelnen Grossstädten, kaum Gelegenheit finden, sie praktisch auszunützen. Unter unseren 33 Fällen gelang die Pawlick'sche Sondierung (ca. 7—8mal versucht) nur 1mal, und auch in den 61 Fällen von Siegrist (die meist vor der Publikation der Methode operiert wurden), wurde sie nur einmal (Albert), beidemale aber von Pawlick selbst vorgenommen. Schede betont auch, dass sie schwer ausführbar ist in zahlreichen Fällen, in denen die Nierenbeckenerkrankung zu einem Blasenkatarrh geführt hat, denn sie verlangt die Möglichkeit einer gewissen Füllung, die in einer Reihe von Fällen trotz lokaler Anästhesierung nicht erreicht werden konnte, und gelingt in Narkose erst recht nicht. Leichter wird sie vielleicht ausführbar sein, und vielleicht auch bei Männern unter der Hilfe des Cystoskops, aber natürlich auch nicht in jenen Fällen, wo die Blasenkapazität gelitten hat.

Auf keinen Fall konstatiert der Katheterismus mit Sicherheit zwei Nieren, und schliesst ebensowenig eine Niere mit zwei Ureteren aus, deren einer Bezirk nur krankhaft verändert zu sein braucht.

Stets gewinnen wir aber durch die Sondierungen nur spärliches Sekret, welches kaum genügt, um die Funktion einer Niere zu be-

urteilen. Heute aber, wo besonders von französischer Seite der kranken Niere mit Recht die Fähigkeit abgesprochen wird, genügende Mengen Harnstoff auszuscheiden, ist es doppelt notwendig, das Sekret jeder einzelnen Niere in grösseren Mengen gesondert auffangen zu können, um nicht allein nach der mittleren 24stündigen Harnstoffmenge urteilen zu müssen, sondern auch um prüfen zu können, ob die zweite Niere kräftig genug ist, und ob sie die Arbeit der kranken Niere zum Teile leistet.

Darum wird in zweifelhaften schwierigen Fällen wohl auch jetzt nichts anderes übrig bleiben, als auf den ursprünglichen Czerny'schen Vorschlag zu rekurrieren und eine Nierenbeckenbauchfistel anzulegen, um so eher, da diese Operation die spätere Exstirpation nicht nur nicht erschwert, sondern im Gegenteil erleichtert. Nur bei grossen soliden Geschwülsten wird die Fistelanlegung oft unausführbar sein.

In der That gelang es uns auf diese Weise vor ca. 3 Monaten bei einer käsig-tuberkulösen Nephritis festzustellen, dass die zweite auch nicht völlig gesunde Niere (deren Harn viel Eiweiss enthielt) viermal so viel Harnstoff (2,7 %, 2,68 %, 2,87 %) secernierte, als die kranke (0,67%, 0,68 %, 0,72 %). Wir wagten daraufhin die Nephrektomie, der Heilverlauf war völlig zufriedenstellend und selbst der Eiweissgehalt des Urins verschwand bald völlig.

Ich glaube, dass es sich wohl lohnen würde, auf diesem Wege fortzufahren, denn ich bin überzeugt, dass wir von der Menge der ausgeschiedenen festen Bestandteile die sichersten Rückschlüsse nicht nur auf die Arbeitsfähigkeit der anderen Niere, sondern auch über jenes Mass gewinnen können, in welchem sie die Funktionen des kranken Schwesterorgans kompensatorisch zu übernehmen (schon vor der Nephrektomie) gezwungen war.

Rommeleare in Brüssel machte 1885 die Mitteilung, dass bei malignen Abdominaltumoren, welches auch ihr Sitz sei, die Quantität des Harnstoffes im Urin in 24 Stunden schrittweise abnimmt und endlich weniger als 12,0 beträgt.

Ich kann diese Angabe in dieser Fassung nicht bestätigen. Die Herren Dr. Schweissinger und Reuter von der akademischen Krankenhausapotheke waren oft so liebenswürdig, für uns bei Abdominaltumoren genaue Harnstoffbestimmungen vorzunehmen; und da zeigte es sich, dass sowohl bei gutartigen als auch bei bösartigen Geschwülsten des Bauches die Menge der 24stündl. Harnstoffmenge sehr wechselt, normal, oft aber auch subnormal sein kann. Ja noch mehr, selbst bei grossen Sarkomen der Niere, und selbst da, wo die

zweite Niere dabei krank ist (Fall 28), kann die tägliche Harnstoffausscheidung eine genügende sein (32,0).

Schon früher wies Wölfler darauf hin, dass wir, wenn die Harnstoffmenge unter die Hälfte der Norm gesunken ist, eine Erkrankung beider Nieren, bei der halben Normalmenge einen Mangel vikariierender Hypertrophie anzunehmen berechtigt sind. Bisher hatte ich leider keine günstige Gelegenheit, die allgemeine Giltigkeit dieses wichtigen Satzes zu erproben, wohl aber bin ich überzeugt, dass umgekehrt eine normale Harnstoffmenge absolut nicht gegen eine Erkrankung beider Nieren spricht.

Der Umstand, dass bei unsern 33 Nephrektomien zweimal der Defekt der zweiten Niere den Tod herbeiführte, zwingt uns in Zukunft mit noch grösserer Sorgfalt auf die Konstatierung des Vorhandenseins beider Nieren zu achten. Nach Warnots[1]) ist der Defekt einer Niere keine häufige Erscheinung, indem nach der Statistik von Goodhart bei 4632 Sektionen nur einmal bloss eine Niere gefunden wurde, und Warnots selbst nur 97 ähnliche Fälle zusammenstellen konnte.

Allein seit der Mitteilung Beumers[2]) ist es ja bekannt, wie sehr Solitärnieren zu chirurgischen Erkrankungen hinneigen und gerade deshalb Operateuren häufig zur Behandlung zukommen. Beumer fand unter 44 Obduktionsbefunden mit vollständigem Mangel und 4 mit rudimentärer Entwickelung der einen Niere, 22mal eine Erkrankung der Niere vor, die meist Veranlassung zum Exitus lethalis wurde. In 10 von diesen 22 fanden sich aber Konkremente in dem Nierenbecken und Ureter; von 5 Fällen wird noch speziell angeführt, dass ein Stein die Mündung des Harnleiters verstopft und den Tod des Kranken durch Nierenkolik und Urinretention veranlasst habe.

Braun[3]) betonte später, dass wir beim Auffinden von Missbildungen oder Entwickelungshemmungen seitens der Genitalorgane, an die Möglichkeit des Fehlens einer Niere denken sollten.

Bei unseren Patienten konnten wir nichts ähnliches konstatieren. Als auffallende Anomalie bei Fall 10 würde ich es bezeichnen, dass eine starke Nierenarterie an der hinteren Wand des Beckens, welche bekanntlich an dieser Stelle frei von Gefässen sein sollte, entlang lief. Dieser Befund vereitelte die Ausführung der ursprünglich gehegten Absicht, eine einfache Pyelotomie vorzunehmen, und gab un-

1) C. Warnots. De la néphrectomie. Journ. de med. de Bruxelles. 1885.
2) Beumer. Arch. für pathol. Anatomie. Bd. 72.
3) Braun. Ueber Nierenexstirpationen l. c.

mittelbare Veranlassung zur Enucleation und späteren Exstirpation.

Unter ähnlichen Verhältnissen dürfte in Zukunft dieser abnorme Verlauf zur Vorsicht mahnen.

Auch bei Hufeisennieren ist diese dringend geboten, wenn auch der schöne Fall von Socin[1]) beweist, dass selbst diese Gebilde der partiellen Exstirpation erfolgreich zugängig sind. Bei dem Umstande, dass jede der vereinigten Niere der Wirbelsäule näher, und weiter abwärts als normal liegt, muss erst die Zukunft lehren, ob es möglich sein wird, diese extraperitoneal von der Lumbalgegend aus freizulegen.

In allen übrigen Fällen, bei allen Krankheiten der Nieren, welche einen chirurgischen Eingriff erfordern, soll stets die extraperitoneale Methode geübt werden.

Was die Technik der Nephrektomie anbelangt, bedienen wir uns jetzt bei richtig gestellter Diagnose ausnahmslos des Czerny'schen Lendenschnittes. Die lumbale Methode ist unstreitig viel weniger eingreifend und gefahrloser, als die transperitoneale, und bei Verlängerung des schrägen Schnittes nötigenfalls bis zum inneren Rande des geraden Bauchmuskels (König) gelingt es meist ohne seitliche Hilfsschnitte, Thürflügelschnitt oder Rippenresektion selbst die grössten Geschwülste zu exstirpieren. Ceteris paribus wird eine subkapsuläre Aushülsung leichter ausführbar sein als eine Exstirpation samt der Kapsel, welch letztere Methode bei malignen Tumoren wir doch stets anstreben müssen, da das perirenale Gewebe meist Stätte der Recidiven ist. Kinder sind weniger widerstandsfähig als Erwachsene.

Bezüglich der Stielversorgung ist wohl die sicherste Methode das Anlegen einer elastischen Ligatur, hinter welcher sekundär ein starker Seidenfaden, en masse fassend, mit Leichtigkeit geschnürt werden kann. In 2—3 Wochen gehen dann beide meist spontan oder bei geringem Zuge ab.

Besonders bei Pyonephrosen, wo ausgeflossener Eiter die frische Wunde oft verunreinigt, möchte ich vor Untersuchungen, resp. Abbinden des Stieles in zwei Portionen warnen. Leicht kann dabei der Faden durch die Lumina der Gefässe gehen, und durch die kapillare Aspiration der Seide entstehen eiterig zerfallende Thromben, die wieder septische Metastasen bedingen. Erst jüngst mussten wir infolge eines analogen Vorganges den Tod einer sonst gesunden Patientin beklagen, und die genaue Durchsicht unserer Krankenge-

1) Diese Beiträge. Bd. IV.

schichten macht es mir wahrscheinlich, dass wir auf ähnlichem Wege (Pyämie und Sepsis) noch 2 andere Kranke verloren haben.

Seit 2 Jahren üben wir die Jodoformdochttamponade (Gersuny) der Wundhöhlen, welche sich trefflich bewährt. Die Muskeln vereinigen wir mit wenigen versenkten Catgutnähten, die Haut darüber mit Seide, und lassen die Dochte je nach Umständen 2—7 Tage liegen.

Nachtrag.

Seit Abschluss der Arbeit (Oktober 1889) bis Anfang März 1890 hatten wir Gelegenheit, noch fünf weitere Fälle von Nierenerkrankungen zu beobachten und sämtliche durch die Nephrektomie zur Heilung zu bringen.

In einem Falle handelte es sich um eine tuberkulöse Eiterniere, in einem zweiten um eine temporäre Hydronephrose, in den übrigen um sarkomatöse Neubildungen. Unter diesen letzteren befindet sich wieder der Patient (Nr. 32), an welchem wegen Angiosarkom der rechten Niere am 16. Nov. 1887 die partielle Exstirpation vorgenommen worden ist. Besonderes Interesse erheischt auch der fünfte und letzte Fall wegen der diagnostischen Schwierigkeiten, die er bereitete, indem bei gleichzeitigem Vorkommen einer polypösen Neubildung der Blase knapp an der Mündung des linken Harnleiters sarkomatöse Nierenentartung bestand. Erst nach der Wiederholung des hohen Blasenschnittes und Sondierung der Ureteren von dieser Wunde aus, gelang es mit Sicherheit festzustellen, dass der Erkrankungsherd in der linken Niere sass, worauf diese auf operativem Wege erfolgreich entfernt werden konnte.

1. Johann Buss, 28 J., verh. Fabrikarbeiter, aus Bobenheim, ist hereditär nicht belastet, und war bis 25. April 89 niemals ernstlich erkrankt. An diesem Tage bekam er nach anstrengender Arbeit in Wind und Regen plötzlich stechende Schmerzen im linken Hoden und im Kreuze, die ihm das Gehen unmöglich machten. Bald darauf (Mai) ausstrahlende Schmerzen und Anschwellungen beider Beine, träger Stuhlgang, Appetitlosigkeit, rechtseitige Leibschmerzen. Die Oedeme gingen nach 14 Tagen bei ruhiger Bettlage spontan zurück. Im Juli 89 trat nach einer anstrengenden Fusstour Ohnmacht und zum erstenmal blutiger Urin auf. Seither ist der Harn bald hell, bald, namentlich nach Anstrengungen, blutig. Bei Blutbeimengung ist der Urin meist gleichmässig rot, mitunter schwammen 2—5 cm lange Blutgerinnsel von Nadeldicke in demselben. Urinlassen häufiger als früher, nicht schmerzhaft; keine Abmagerung.

Status 25. XI. 89: Kräftig gebauter Mann, keine Oedeme, keine Drüsenschwellungen. Brustorgane normal. Abdomen nicht aufgetrieben, nirgends druckempfindlich, stark ektatische Venae epigastr. Unterer Leberrand den Rippenbogen etwas überragend. Kein Milztumor. Bei bimanueller Palpation fühlt man unterhalb der Leber in der rechten Mamillarlinie einen beinahe kindskopfgrossen Tumor mit höckeriger Oberfläche, der wenig beweglich ist, und bei der Atmung sich kaum verschiebt. Colon ascendens und transversum ziehen über die inneren Tumorabschnitte. Linke Niere leicht palpabel nicht wesentlich vergrössert. Urin morgens hell, abends diffus blutig tingiert, reagiert sauer, Menge 1400—2600, sp. Gew. 1013—1023,. Eiweiss $^1/_8$—$^1/_{12}$ Vol %; mikroskopisch: viele rote, wenig weisse Blutzellen, vereinzelte hyaline Cylinder, keine Geschwulstpartikel. Harnstoffmenge in 24 Stunden 37—38 gr (2,58 %), Hämoglobingehalt 100 %, Zahl der roten Blutzellen 5 820 000, der weissen 15000.

Operation 30. XI. 89. Schräger Lumbalschnitt. Bei der Lösung der Geschwulst aus der Umgebung, welche sich aus dem retrovisceralen Raume ziemlich leicht bewerkstelligen liess, bluten zahlreiche varicöse bis federkieldicke dünnwandige Venen, die aus der Fettkapsel in die Capsula propria sich einsenken. Letztere lässt sich leicht von der Nierenoberfläche ablösen, wobei einzelne periphere Geschwulstknoten breiig hervorquellen. Um den Stiel elastische, dann Seidenligatur. Vena renalis thrombosiert. Infektion der prävertebralen Lymphdrüsen durch Palpation nachgewiesen. 10 Muskelcatgutnähte, 3 Jodoformdochte.

Der exstirpierte Tumor wiegt 700 gr und besteht aus der exstirpierten rechten Niere, deren oberes Ende nur wenig, während die unteren zwei Drittel durch höckerige Aftermassen auf das dreifache vergrössert erscheinen. Mit Ausnahme des oberen Poles (5 : 3 cm) ist die Niere mit der Capsula propria entfernt.

In das Nierenbecken, das dicht am Abgang des Ureters reseciert ist, wächst eine zapfenförmige Aftermasse herein. Hinter demselben eine klaffende Arterie von Strohhalmdicke mit endarteritischer Verdickung, und neben dieser eine bleistiftdicke Vene, mit weichem Thrombus ausgefüllt. Ober den Gefässen hat die Aftermasse die Membrana propria durchbrochen, und quillt als brauner weicher Brei hervor. Derselbe Brei quillt beim Versuche die Niere im Aequator zu durchschneiden aus den dicht gesäeten erbsen- bis haselnussgrossen Knoten hervor. Sowohl Mark- als Rindensubstanz ist von dieser Aftermasse durchsetzt, die sich am liebsten zwischen Rinde und Pyramide entwickelt.

Verlauf. Nach der Operation mässiger Collaps, viel Erbrechen, intermittierender Puls (120—132), sehr verminderte Urinsekretion (75 bis 150 ccm pro die). Deshalb vom 2. bis 5. XII. 3mal tägl. 0,3 Coffeini natriosalicyl. verabreicht mit ausgezeichnetem Erfolg. Urinmenge am 3. XII. 930 ccm, sp. Gew. 1019, 4. XII. 1910 ccm, sp. Gew. 1017, 5. XII. 1800 ccm, sp. G. 1018. Von da ab tägliche Menge 1200—2500 mit 1013—1020 sp. G.;

Harn klar, sauer. Anfangs-Spuren Albumen enthaltend, später Eiweissfrei. Harnstoffmenge bei 1950 ccm, Harn mit 1018 sp. G. 48,8 gr (2,25%).

Pat. erholt sich bald und hat nur selten abendliche Temperatursteigerungen von 38,2—38,3° C. Da der Verband oft durchschlägt, wird er täglich bis 2täglich gewechselt. Am 5. XII. werden die Dochte entfernt und zwei dicke Gummidrains eingeführt. Am 12. XII. tritt eine Thrombose der Vena saphena magna auf, die auf Hochlagerung, Einwickelungen, feuchte Umschläge sich nach 6 Tagen rückbildet. Am 29. XII. stösst sich die Ligatur samt dem Seidenfaden und nekrotischen Stumpfe ab. Am 31. XII. verlässt Pat. das Bett. Seither macht die Rekonvaleszenz rasche Fortschritte. Am 15. I. 90 bestand nur noch eine kleine wenig eiternde Fistel; Euphorie.

2. Herr Karl T., 33jähr. led. Kaufmann aus Stuttgart, ist hereditär tuberkulös belastet; Mutter und Bruder starben an Phthise. Mit 24 J. schon traten plötzlich ohne Grund kolikartige Schmerzen in der linken Seite auf, die 2—3 Stunden dauerten und sich nach je 7—8 Stunden wiederholten; dabei Stuhldrang und Brechreiz. Pat. wurde abwechselnd mit der Diagnose „Darmentzündung" und „Nierenstein" behandelt, und sein Zustand gebessert, bis sich nach 2 Jahren (1882) dieselben Krämpfe wieder einstellten. Eine homöopathische Kur brachte die Anfälle zum Schwinden, doch aquirierte Pat. im selben Jahre Syphilis (Schmierkur). Anfang 1884 trat in der linken Seite unbestimmter dumpfer Druck auf; Sept. 84 Blasenkatarrh (Harndrang, Blutungen), Blut kam manchmal tropfenweise nach dem Urinieren, manchmal innig mit dem Urin gemengt, manchmal in grossen Fetzen geronnen (Jodkali, Milchkur, Terpentinkapseln). Im nächsten Jahre blieben die Blutungen zeitweise ganz weg, doch bestand der Blasenkatarrh weiter (häufiger Urindrang, Gefühl als ob die Blase nicht entleert sei). Schmierkur, Blasenausspülungen mit chlorsaurem Kali, übermangs. Kali, Höllensteinlösung besserten nur den Allgemeinzustand. Seit 87 und 88 (Kuren in Obersalzbrunn und Eperjes) traten keine länger dauernden Blutungen mehr auf, dagegen blieben die Eiterungen, mässige Schmerzen, Nachts häufiger Harndrang bestehen. Zeitweise, gewöhnlich bei ruhiger Bettlage, das Gefühl, als wenn der linke Harnleiter verstopft wäre, dabei klarer Urin. Erst mehrere Stunden nach dem Aufstehen schwindet dieses Gefühl, wobei sich grössere Eitermengen entleeren. In den letzten Monaten (Sommer 89) Lungenkatarrh, Nachtschweisse, abendliche Temperatursteigerungen bis 39,4° C.

Stat. praes. Grosser anämisch aussehender Patient. Perkussion und Auskultation der Brustorgane ergibt normale Befunde. Im Sputum keine Tuberkelbacillen. Bei bimanueller Palpation lässt sich links die Niere deutlich vergrössert erkennen. Der untere ziemlich derbe höckerige Pol überragt den Rippenbogen um gut drei Querfinger. Atmungsbewegungen macht der Tumor nur undeutlich mit. Rechte Niere an ihrem unteren

glatten Pole ebenfalls deutlich fühlbar, überragt nur wenig den Rippenbogen. Urin trübe, reagiert sauer, filtriert klar, mässig eiweisshältig. Tagesmenge 1000—2000 ccm mit 1022—1026 sp. Gew.; ca. 26,0—30,0 gr Harnstoff pro die. Mikroskopisch: Eiterkörperchen, kein Blut, keine Epithelien, keine Cylinder, keine Tuberkelbacillen. Diagnose: Linksseitige tuberkulöse Pyonephrose.

Operation 28. XI. 89. Schiefer, 20 cm langer Lendenschnitt bis zum äusseren Rande des M. rectus abdom. Da sich die Fettkapsel von der Konvexität der Niere nur mühsam ablösen liess, wurde die Niere teilweise samt der Kapsel exstirpiert. Bei der Vorwälzung ziemlich starke venöse Blutung am Hilus, welche auf Schwammkompression stand. Elastische Ligatur und Seidenfaden um den Stiel (Nierenbecken), Exstirpation. Bei der Revision der Wunde fand sich dicht am Ileopsoas ein 5—6 cm langer Schlitz im Peritoneum. Beim Versuche denselben mit einer Catgutnaht zu schliessen, blutet der Stichkanal am medialen Blatte profus venös (Vena spermatica sin.). Mit Mühe gelang es, die Blutung durch Ligaturen zu stillen. Tamponade mit Jodoformgaze und Jodoformdochten. Muskelcatgutnähte. Hautseidensuturen.

Die Oberfläche der exstirpierten Niere (nach der Eiterentleerung: 12 : 7 : 6 cm) ist knollig, sämtliche Pyramiden bis in die Kelche hinein sind in haselnuss- bis hühnereigrosse Abscesse umgewandelt, so dass nur ¼—½ cm dicke Rindensubstanz vom Nieren-Parenchym übrig bleibt. Der ausfliessende Eiter ist dickflüssig fadenziehend, säuerlich riechend. Die Wandung der Abscesse war allerseits mit käsigem Eiter umkleidet. Aus dem Nierenbecken floss bei der Eröffnung noch ziemlich klarer Urin.

Verlauf. Kein Collaps nach der Operation. Glatter, fast reaktionsloser Heilverlauf. Nur die ersten 8 Tage hie und da abendliche geringe Temperatursteigerungen bis 38,2° C. Urinmenge am 29. XII. schon 1130 ccm mit 1020 sp. Gew., später 1700—2500 ccm mit 1015—1017 sp. Gew., mit minimalem Eiweissgehalt hie und da etwas bluthaltig. Alle 2—3 Tage V.-W. mit Kürzung der Dochte. Am 11. Tage nach der Operation wurde der Gazetampon, der die peritoneale Risswunde verschloss, mit Leichtigkeit entfernt. Am 23. XII. schon verliess Pat. das Bett. Am 10. Jan. 90 ging die elastische Ligatur samt dem nekrotischen Stiele ab; am 20. Jan. wurde der Kranke mit zwei gut granulierenden Fisteln entlassen, nachdem er während seiner Rekonvaleszenz um 11 Pfd. zugenommen hatte.

3. Luise A., 19jährige Lehrerin, aus Mannheim (aufgenommen am 14. XI. 89), fiel im Winter 82/83 beim Schlittschuhlaufen auf den Rücken, verspürte dabei heftigen Schmerz in der linken Seite des Leibes, der alsbald vorüberging. Von dieser Zeit ab traten alle 6 Wochen immer stärker werdende, einen Tag dauernde Schmerzen auf, gleichzeitig immer eine Geschwulst unter dem linken Rippenbogen, welche sich nach den Schmerzanfällen allmählich zurückbildet. Seit 1885 erfolgte alle 14 Tage

ein Schmerzanfall, der 3—4 Tage lang andauert (Erbrechen). Seit Sept. 89 alle 4 Tage ein Schmerzanfall. Bleichsucht, Menses regelmässig, Umschläge, Massage, Bandage, innere Mittel erfolglos. Urin klar, sauer, eiweissfrei. Tagesmenge circa 1000—1300 ccm mit 1018 spez. G. Obstipation.

Stat. praes. Grazil gebautes, bleiches Mädchen. Brustorgane normal. Während eines Schmerzanfalles fühlt man unter dem linken Rippenbogen in der Mamillarlinie einen über faustgrossen, kugeligen, ziemlich prallen, derben Tumor, der etwas in querer Richtung verschieblich ist. Perkussionston darüber dumpf tympanitisch. In der linken Lumbalgegend Schall dumpfer als rechterseits. 29. X. 89: Punktion und Aspiration mit Dieulafoy in der Mitte zwischen Mamillar- und vorderer Axillarlinie; Entleerung von ca. 420 ccm weingelber, klarer, urinös riechender Flüssigkeit. Reaktion sauer, sp. Gew. 1016, minimale Spuren von Eiweiss, 0,769 % Harnstoff; mikroskopisch: einzelne Plattenepithelien, spärliche Leukocyten. Tumor geschwunden, Schmerzen gehoben. Harntagesmenge wie früher, Harnstoffmenge ca. 23 gr (2,17 %) pro die. Diagnose: Temporäre Hydronephrose.

Operation 18. XI. 89. Schräger 14 cm langer Lumbalschnitt. Nach Längsincision der Kapsel lässt sich die Niere leicht heraushülsen, und es erscheint, nachdem sie vor den Schnitt gezogen ist, das stark erweiterte Nierenbecken an ihrer Innenseite. Unterbindung der Kapselarterien. Elastische Ligatur und Seidenfaden um den langen Stiel. Abtragung der Geschwulst. Desinfektion. Tamponade mit 2 Dochten. Nähte.

Die exstirpierte Niere ($11^1/_2 : 3^3/_4 : 3$ cm) ist an der Oberfläche ziemlich stark gelappt, an der vorderen Wand von der Kapsel entblösst, während sie an der hinteren Capsula propria anliegt. Die Länge des erweiterten Nierenbeckens 6 cm, die Breite 3,5 cm. In das Nierenbecken münden 5 Kelche mit bohnengrossen Mündungen ein, jedes derselben ist bis zu einer wallnussgrossen Höhle ausgedehnt. Die Nierensubstanz an Stelle der Kelche auf $^1/_2$—1 cm reduciert. Pyramiden verkürzt. Oberfläche glatt. Becken verdickt, anämisch.

Verlauf. Nach der Operation geringer Collaps. Glatter Heilverlauf. Temperatur vom 2.—6. Tage 37,2—38,5, von dieser Zeit ab normal. Dochte am 6. Tage entfernt und durch Gummidrain ersetzt. Am 5. XII. konnte der Gummischlauch samt den Seidenfäden und einem nekrotischen Gewebsstücke mit leichtem Zuge entfernt werden. Kurz darauf wurde der Harn stark eiterhaltig ($^1/_8$ Vol % Eiweiss), wohl, weil das eiterige Wundsekret durch den nunmehr offenen Ureter abfloss. Allmählich nahm aber dieses Symptom ab, der Urin wurde klar, enthielt nur Spuren Albumen (Tagesmenge 8—900 ccm mit 1020—1025 sp. Gew.). Pat. verliess am 23. XII. das Bett und am 30. XII. mit einer kleinen granulierenden Fistel das Krankenhaus. Im Januar 90 eiterte die Wunde noch ziemlich stark, schloss sich aber im Februar d. J. vollkommen. Die Kranke ist schmerzfrei, sieht blühend aus und nimmt an Gewicht stetig zu.

4. Der 33jährige Gärtner Karl Braun ist derselbe Patient, bei welchem am 16. Nov. 87 die partielle Nierenexstirpation vorgenommen wurde (Fall 32). Ueber 1½ Jahre blieb der Patient frei von Schmerzen und Anzeichen der Recidive, trotzdem er anstrengende Arbeiten verrichtete, und nahm 30 Pfund an Körpergewicht zu. Hernach ½ Jahr lang wieder Brennen und Stechen in der rechten Nierengegend, starke Hämaturie und rasche Abmagerung (8 Pfd.). Urin abwechselnd ganz klar, dann wieder dunkelrot bluthaltig, reagiert sauer, enthält ziemlich viel Eiweiss; mikroskopisch weisse und rote Blutzellen (ca. 1 : 10), Menge ca. 1500—1600 mit 1010—1015 sp. Gew.

In Narkose fühlt man in der linken Nierengegend ca. faustgrosse, derbere Resistenz, weshalb in Voraussetzung eines recidivierenden Angiosarkoms der rechten Niere am 17. II. 90 die Exstirpation mittelst Schnittes in der alten Narbe vorgenommen wurde. Durch kaum blutendes Narbengewebe wurde der untere Pol der Niere erreicht; Capsula adiposa und Fibrosa zeigten sich fest verwachsen. Da es sich um einen malignen Tumor handelte, wurde zunächst versucht mit dem Messer nach aussen von der Capsula fibrosa vorzudringen. Die Hackenzangen rissen aber aus dem Parenchym aus, das auch allmählich stärker zu bluten begann. Um die Operation schneller zu beendigen, wurde deshalb die Niere aus ihrer Kapsel ausgehülst, wobei krümmelige, zum Teil verfettete Geschwulstmassen in der Menge einer kleinen Wallnuss aus dem Nierenparenchym ausgepresst wurden. An der vorderen Fläche der Niere wurde das mit der Capsula fibrosa untrennbar verwachsene Peritoneum nach innen vom Colon ascendens eingeschnitten, und die Bauchhöhle mit einem grossen Jodoformschwamm provisorisch abgeschlossen. Nach der Enucleation gelang es leicht die an und für sich kleine Niere vorzuziehen und den Stiel durch elastische Ligatur, welche wegen ihres Luftgehaltes nicht allzufest lag, abschnüren. Man konnte nun die Stielgefässe successive durchschneiden und unterbinden; das Nierenbecken wurde an der Verschmälerung gegen den Ureter zu durchtrennt, wobei aus demselben ebenfalls Geschwulstbröckel hervorquollen. Wegen arterieller Nachblutung Umstechung. Peritonealschnitt durch fortlaufende Catgutnaht vereinigt. Desinfektion. Jodoformdochttamponade.

Die exstirpierte Niere ist (11½ : 6 : 3 cm) länglich kuchenförmig, indem das Nierenbecken sich ziemlich in der Mitte der hinteren Fläche inseriert, und an der vorderen Fläche durch überhängendes Nierengewebe überdacht ist. Die Oberfläche ist im allgemeinen von normaler Farbe und Konsistenz, etwas stärker als normal gefurcht, und zeigt im konvexen Rande, dem oberen Drittel entsprechend, eine ca. wallnussgrosse, z. T. krümmelig weiche, im Centrum etwas gelbbraun pigmentierte und daselbst beim Schnitt leicht knirschende Geschwulst. Dieselbe ragt mit einem weichen Zapfen etwa in den dritten obersten stark erweiterten Nierenkelch herein, während die übrigen Kelche wohl ebenfalls

erweitert, aber sonst normal sind. Die Nachbarschaft der Geschwulst ist stellenweise durch eine Bindegewebsschicht, gegen das normale aber im allgemeinen schmälere Nierenparenchym ziemlich deutlich abgegrenzt, während es in der Kortikalsubstanz ohne scharfe Grenze und etwas hämorrhagisch in das Nierenparenchym übergreift. Gegen den Hilus zu, zum Teil gegen die Hauptmasse abgegrenzt, sitzen zwei markweisse, etwas hämorrhagische, ca. bohnengrosse Knötchen.

Verlauf. Kein Kollaps. Völlig reaktionsloser glatter Heilverlauf ohne jegliche fieberhafte Temperatursteigerung. Schon am dritten Tag nach der Operation spontan 1340 ccm klaren, sauer reag., eiweissfreien Harn (mit 1025 sp. Gew.) gelassen. Später (März 1890) geringe Polyurie — 2200 ccm (mit 1014 sp. Gew.) pro die.

5. Heinrich Schmitt, 46jähriger Wagner aus Worms, stammt aus gesunder Familie. Vater starb an einem Schlaganfall. Im Jahre 1886 kolikartige Schmerzen in der linken Nierengegend. Ostern 89 plötzlich Hämaturie mit Schmerzen in der linken Nierengegend (zur Blase ausstrahlend). Seit dieser Zeit besteht das Blutharnen fort, abgesehen von einigen 1—2wöchentlichen Pausen. Hie und da gehen Blutgerinnsel unter Schmerzen ab, sonst nie Harndrang. Zeitweilig Fieber (bis 40° C.) mit Schüttelfrösten. Sept. 89 Blasenkatarrh.

Der auffallend blasse, sonst sehr kräftig gebaute Patient kam zum erstenmale im Okt. 89 in klinische Beobachtung. In Narkose untersucht, zeigten die Nieren keine bedeutendere Vergrösserung. Durch bimanuelle Palpation lässt sich die Blase leicht abtasten: sie enthält keine grössere palpable Neubildung. Der Urin ist sehr stark bluthaltig, enthält circa $^1/_3$ Vol Eiweiss, massenhaft weisse und rote Blutzellen, keine Tuberkelbacillen, reagiert sauer; Menge 1600, sp. Gew. 1020. Bei Ausspülungen der Blase mit Salicylwasser erscheint die letzte Spülflüssigkeit zwar hell, aber noch immer rötlich verfärbt. Die Ausspülungen mit adstringierenden Lösungen bleiben erfolglos.

Da sich das Uebel in häuslicher Behandlung nicht besserte, trat Pat. Mitte Jan. 90 wieder in die hiesige Klinik ein. Er hat Schmerzen in beiden Nierengegenden, die Hämaturie dauert fort und wird bei raschen Bewegungen heftiger. Der Harn enthält $^3/_4$ Volumprozent Albumen. Hämoglobingehalt 44 %. Die Spülflüssigkeit läuft aus der Blase zum Schlusse vollkommen klar zurück.

Bei einer abermaligen Untersuchung in Narkose wurde wieder festgestellt, dass weder palpabler Nieren- noch palpabler Blasentumor vorliegt. Bei der Ausspülung der Blase mit Metallkatheter finden sich in der Spülflüssigkeit kleine Gewebspartikelchen, welche sich mikroskopisch als aus Epithelienzellen zusammengesetzt erwiesen.

Nun hatten wir ein positives Zeichen von Geschwulstbildung vor uns, welche uns die Blutungen erklärte, konnten aber absolut keine Anhalts-

punkte für die genaue Lokalisation des Tumors gewinnen. Die Art der Hämaturie sprach weder sicher für eine Nieren- noch gegen eine Blasenblutung, und die Schmerzen des Patienten waren auch absolut nicht auf eine umschriebene Stelle lokalisiert.

Wir versuchten mit dem Nitze'schen Cystoskope Aufschluss zu erlangen, um wenigstens bezüglich der Blase ins Klare zu kommen. Dies war aber eine umso schwierigere Aufgabe, als selbst nach der sorgsamsten Ausspülung die Blase sich bald mit Blut füllte, und die rot werdende Injektionsflüssigkeit in der Blase das Gesichtsfeld bald nach Einführung des Instrumentes völlig verdunkelte. Im Anfang sah man nur eine die Schleimhaut überragende Masse von unebener Oberfläche stellenweise mit Blutgerinnseln bedeckt, in der Nähe des linken Ureters, welche sich gelegentlich einer zweiten Sitzung unter günstigen Verhältnissen als ein gestielter Polyp in überraschender Klarheit mit deutlichem Schlagschatten präsentierte.

Nun schien der ganze Verlauf klar zu sein. Die Ursache der Blutung war vermeintlich gefunden, und sofort (23. Januar 90) wurde die Sectio alta vorgenommen, der etwa haselnussgrosse gestielte Polyp mit der Zange gefasst, vorgezogen, der Stiel mit Catgut unterbunden, abgetragen, und versenkt, die Blasenwunde hernach mit einer doppelreihigen Seidennaht geschlossen.

Die Wunde heilte per primam, aber der Harn blieb trotz sorgsamster Blasenausspülungen trübe und stark albumenhaltig. Das auffälligste und beunruhigendste Symptom war aber, dass sich die Hämaturie bald nach der Operation wieder einstellte. Die Blutungen wurden immer stärker, wurden weder durch Hydrast. canadensis, noch durch Blasenausspülungen mit adstringierenden Lösungen (Liquor ferri sesquichlor.) beeinflusst, der Kranke kam sichtlich herunter.

Da beim hohen Blasenschnitte die Schleimhaut der Blase abgetastet und überall von normaler Beschaffenheit befunden wurde, und der exstirpierte Blasenpolyp bei mikroskopischer Untersuchung sich als gutartige Neubildung erwies, an eine so permanent profuse Blutung aus dem dünnen Stiele der abgetragenen Geschwulst selbst bei abgegangener Stielligatur nicht gedacht werden konnte, blieb nichts anderes übrig, als die Ursache der Blutungen in die Nieren zu verlegen. Aller Wahrscheinlichkeit nach handelte es sich um eine bösartige Neubildung, und die grösste Schwierigkeit bestand nun festzustellen, welche Niere die kranke sei. Der Patient lokalisierte seine Schmerzen bald rechts, bald mehr links, und auch mit dem Cystoskope konnten wir bei der stetig blutigen Beschaffenheit des Urins nicht viel ausrichten (Kennzeichnung des Ureters aus welcher Blut fliesst), zumal der schwache Patient auf jedes Einführen des Instrumentes mit Schüttelfrösten etc. reagierte.

So entschlossen wir uns, „der Not gehorchend", als ultimum refu-

gium die Blase abermals von oben her zu eröffnen und die Sondierung der Ureteren zu versuchen.

10. III. 90 Aethernarkose. Schnitt in der alten Narbe durch derbes Narbengewebe bis auf die Blase. Nach Eröffnung derselben konstatiert der eingeführte Zeigefinger überall glatte Schleimhaut. Durch Auseinanderdrängen der seitlichen Blasenränder mit zwei Kristaller'schen Originalspecula gelingt es nach vieler Mühe das Trigonum so frei zu legen, dass man dabei die Ureteren zu Gesicht bekommt. Die linke Uretermündung ist weiter als die rechte, aus derselben quillt schubweise dunkelroter Harn. Mit dünnen langen Seidenkathetern (terminale Oeffnung, englische Patent-Seidenkatheter Nr. 3 u. 4) gelingt es leicht, die Ureteren zu sondieren und festzustellen, dass aus dem linken Ureter blutiger Harn kommt, während von rechts her hellgelber, kaum getrübter Urin sich entleert. Es wird daher beschlossen, sofort einen Probeschnitt auf die linke Niere zu machen. Die im rechten Ureter liegende Sonde wird durch die Harnröhre nach aussen geleitet. Die Naht der Blasenwunde wird versucht, gelingt aber wegen der derben Narbe nur teilweise.

Nierenexstirpation. Querer 18 cm langer Lumbalschnitt. Nach stumpfer Lösung der Fettkapsel präsentiert sich die blaurot verfärbte Niere. An der hinteren Wand des Nierenbeckens entlang zieht eine abnorm verlaufende Arterie von zwei Venen begleitet, welche sämtlich gefasst und nach doppelter Unterbindung durchschnitten werden. Eine stärkere parenchymatöse Blutung am Nierenhilus kann durch Umstechung nicht gestillt werden, weshalb die Niere rasch ausgehülst, und eine elastische Stiel-Ligatur möglichst tief unterhalb des Nierenbeckens angelegt wird. Nach Amputatio renis isolierte Seidenligatur der sichtbaren Gefässlumina und Stumpfligatur en masse. Desinfektion mit 1 ‰ Sublimatlösung. Tamponade. Muskelcatgut-, Hautseidennähte. Holzwolleverband. Dauer beider Operationen 2½ Stunden.

Die linke Niere ist mit dem Nierenbecken 1 cm unter dem Abgang des Ureters exstirpiert (13½ : 7½ : 4½ cm). Das Nierenbecken ist in seinem oberen Abschnitt durch einen Tumor erweitert, welcher den oberen Pol der Niere einnehmend von den Pyramiden ausgeht und in das Nierenbecken zapfenförmig einragt. Auf dem Durchschnitte zeigt sich dem oberen Pol der Niere entsprechend eine stark wallnussgrosse Höhle (mit Blutgerinnseln gefüllt), deren Wandung von einer acinös krümmlichen Masse gebildet wird, die auf dem Durchschnitt 1½ cm dick sich scharf von der Niere abgrenzt und durch die oberen zwei Nierenkelche in das erweiterte und verdickte Becken hineinwuchert. Die Nierensubstanz scheint atrophisch, die Pyramiden verkürzt, die Rinde verdickt; die letztere stellenweise hämorrhagisch imbibiert. Quer- und Höhedurchmesser je 6 cm. Anat. Diagnose: Nierensarkom. Glatter Heilverlauf zur Zeit des Abschlusses dieser Arbeit (12. IV. 90).

Uebersicht der

A. Nieren-

Nr.	Name Heimat	Geschlecht Alter	Diagnose	Dauer des Leidens	Operation	Schnitt	Verband	Stiel-Behandlung	Blutung bei oder nach der Operat.
1.	Kahn. (Ctrlbl. für Chir. 1879. Nr. 45.)	W. 32	Pyonephrose mit Fistel rechts.	4. J.	22. Mai 1879.	Lumbal mit Resektion d. 12. Rippe.	Antiseptisch.	Seiden und elastische Ligatur.	Ziemlich stark d. o.
2.	Zimmermann. (D. med. Wschr. 1881.)	W. 35	Pyonephrose rechts mit Fistel.	1 J.	10. Jan 1881.	Lumbal.	Antiseptisch.	In 2 Portionen mit 4 Ligaturen.	Stark beim Ausschälen der Niere.
3.	Anna Stutzmann, Petersburg.	W. vh. 43	Pyonephrose links mit Koliken.	2 J.	4. Nov. 1881.	Seitlicher Lumbalschnitt.	Antiseptisch.	Seidenligatur.	Gering
4.	Jak. G. San Franzisko.	M. 39	Pyonephrose links mit Fistel.	2½ J.	13. Spt 1883.	Lumbal.	Antiseptisch.	Ureter und Gefässe en masse und isoliert unterbunden.	Gering.
5.	M. G., Paris.	W. 22	Pyonephrose links mit Fistel.	6 J.	25. Jan 1884.	Schräger Lumbalschnitt.	Antiseptisch.	Massenligatur.	Gering.
6.	O. S. Holland.	M 35	Dermoidcyste mit Durchbruch in das rechte Nierenbeck. Im Urin membranöse Fetzen aus Plattenepithelien und Cholestearintafeln bestehend.	5 Jahre doch schon mit 18 Jahr. erste Schms.-anfälle.	28. Jan 1884.	Schräger Lumbalschnitt.	Antiseptisch	Ureter und Gefässe ligiert, später isolierte Ligaturen.	Starke Blutung aus dem Stiele.

Krankheitsfälle.

Eiterungen.

Verlauf	Ausgang	Beschaffenheit der exstirpierten Niere	Sektion.	Bemerkungen
Fieberfrei.	Heilung.	Die vereiterte r. Niere lag in einer Abscesshöhle.		Seit der Operation zweimal entbunden. Ganz gesund 1885.
Carbolintoxikation 8. März mit wenig nässender Fistel entlassen.	Heilung	R. Niere war von Abscessen durchsetzt.		Im Okt. 1880 wurde eine Nierenbeckenbauchfistel angelegt um den Zustand der anderen Niere zu erkennen 1885 ganz gesund. 1888 Amput. mammae wegen Carc. Fibroma uteri.
Günstig. Pat. konnte am 16. Tage das Bett verlassen.	Heilung.	Oberfläche granulös Becken verdickt. Kein Stein gefunden.		Eine Fistel blieb zurück welche erst im Juli 1882 vollständig heilte Noch 1890 ganz wohl.
Wundverlauf normal, Polyurie, keine Albuminurie.	Heilung.	In der linken Niere mehrere Eiterhöhlen.		Am 23. Nov. 82 war die Nephrotom. ausgeführt u. viel Eiter entleert. Eine Fistel war zurückgeblieben. 1889 befand er sich wohl obgleich die r. Niere zur Zeit der Operation schon erkrankt war.
Am 13. Tage Nachblutung Leicht gestillt. Dann u. wann Fieber.	Heilung nach 2 Monaten.	Linke Niere enthielt mehrere Eiterhöhlen.		Am 6. Dez. 83 war die Nephrotomie mit Drainage ausgeführt. Damals war kein Stein gefunden. Dann Pyämie mit Ikterus. Etwa 1½ J. später an Phthisis pulm. gestorben.
Schmerzen. Hohes Fieber. Wunde 7 wurde gangränös.	Tod am 8 Tage an Sepsis.	In der Niere waren 2 grosse mit Eiter und breiigen Massen gefüllte Säcke und viele kleine käsige Herde.	Jauchige Infiltration d. Weichteile der r. Lendengegend, sept. Peritonitis und allgem. Sepsis nach Exstirp. d. r. Niere wegen tuberkulöser Pyelonephritis u. Cholesteatombildg. im Nierenbecken. Chron. Cystitis, kompensatorische Hypertrophie der l. Niere.	Die Ligatur glitt ab, starke arterielle Blutung, unter zischendem Geräusch wurde Luft in die Vene eingesaugt.

Nr.	Name Heimat	Geschlecht Alter	Diagnose	Dauer des Leidens	Operation	Schnitt	Verband	Stiel-Behandlung	Blutung bei oder nach der Operat
7.	B. Rostock, Heidelbg.	W. l. 35	Pyonephrose links mit Fistel (spontan perforiert vor 2 Jahren.)	6½ J.	16 Dez. 1886	Horizontaler ca. 15 cm langer Lumbalschnitt, später nach vorn bis zum Rektusrande verlängert.	2 Gummidrains u. Jodoformierung d. Wunde Sublimatgazeverb.	Ligatur des Stumpfes in 2 Partien mit Seide, der Art. renalis isoliert. Ureter mit Sicherheit nicht auffindbar.	Gering.
8.	A.H.N. Jurema Groningen Holland.	W. vh. 30 J.	Nierentumor links fluktuierend. Urin enthält Tub.-bacillen.	5 J.	29. Dez 1886.	18 cm langer schräger Lumbalschnitt.	Jodoformierung d. Wunde. 2 Gummidrains. Jodoformgaze. Sublimatholzwolleverband.	Elastische Ligatur wird nach 4 Woch. da sie spontan nicht abgeht durchschnitten und entfernt.	Fast kein Blutverlust
9.	Jak. K. Groningen Holland.	M. l. 26 J.	Pyonephrose links mit Fistel.	5 J.	7. Juni 1888.	Querer 14½ cm langer Lendenschnitt durch die bestehende Fistel.	Tamponade der Wundhöhle mit Jodoformdochten. Sublimatgazeverb.	Elastische Ligatur, isolierte Unterbindung der Art. u. Vene mit Seide.	Geringe Blutung.
10.	Louis St., San Franzisko	M. l. 24 J.	Pyelonephritis sin. Wegen starken Nierenkoliken Verdacht auf Nephrolithiasis.	2½ J.	19 Jun 1889	Schräger Lumbalschnitt.	Tamponade mit Jodoform dochten. Holzwollverband.		Sehr geringe Blutung.
11.	Fr. B, Pforzheim.	M. l. 23 J.	Nephrolithiasis resp. Pyelitis calculosa.	2 J.	20. Jul. 1889.	Schräg lumbal 16 cm lang.	Tamponade mit Jodoformdochten. Sublimatholzwolleverband.	Elastische Ligatur, später (nach Abtragung der Niere) Massenligatur u. isolierte Ligaturen mit Seide.	Sehr gering, stand sofort nach Anlegung d. elastischen Schlinge.

Verlauf	Ausgang	Beschaffenheit der exstirpierten Niere	Sektion	Bemerkungen
Mässiger Collaps, fast fieberfrei. Am 6. Tage Kotabscess (Colonperforation welcher bald spontan heilt, später Thromb. d. l. Vena saph.	Heilung.	Die l. Niere besteht aus einem Konglomerat von bis hühnereigr. Eitersäcken. Nierenbecken stark geschrumpft. Kapsel mit d. Fettkapsel untrennbar verwachsen. Länge (Absc. entleert) 12 cm, Dicke 4½ cm.		1878 Amput. cruris wegen Caries ped. 1880 Hämaturie. 1884 Abscess der l. Lumbalgegend. Am 2. April 87 Ausschabung der restlichen Fistelgänge, welche dann bald heilten. Heute (4. VIII. 89) ist Pat. vollkommen wohl.
Kein Collaps. Nie Fieber. Reizlose Wundheilung Eiweissgehalt des Urins schwindet allmählich.	Heilung.	Niere enth. käsig breiig. Inhalt meist entleert 14 : 8 : 6 cm. Corticalis bis auf ½ cm reduciert. Nierenbecken u. Ureter verdickt, die Kuppe des ersteren förml. durchlöchert, aus den Oeffnungen beiDruck käsige Eitermasse vorquellend.		Am 28. I. 87 mit kleiner granulierender Fistel entlassen. Harnmenge am Tage nach der Operation 1380 ccm mit 1018 sp. G.
Kein Collaps. Fieberloser glatter Heilverlauf.	Heilung.	Mehrlappige Niere 20½ : 5½ : 3¼ cm mit vielen Abscesshöhlen, gefüllt mit bröckeligem Eiter. Am 25. VI. elast. Schlinge durchschnitten. Verlässt am 28 VI. d. Bett.		Im Jan. 88 perinephrit. Abscess incidiert. Im Febr. Pleuritis dextra. Am 13. VII. 88 mit kleiner Fistel entlassen. Pat. hat sich seither vortrefflich erholt. Fistel völlig geschlossen, er konnte im Juli 89 heiraten.
Op. gut vertr. Schlafsucht. Langsame Respir. Keine uräm. Ersch. Vollk. klar. Bewusstsein. Stets fieberfrei.	Tod am 8. Tage.	L. Niere 14 : 5 : 3½ cm, unterer Pol angeschwollen, Vorderfl. rauh mit hirsekorngr. weissen Pünktchen besetzt. Parenchym atrophisch. Rinde reduciert. Nierenbecken erweitert verdickt, in der oberen Hälfte fleckig gerötet.	Kongenitaler Defekt der r. Niere.	Trotzdem Pat. 8 Tage lang ohne Nieren gelebt hat, fand sich in der Blase (10 bis 120 ccm tägl.) viel Schleim, Eiter u. Blasenepithelien enthaltende, neutral oder alkal. reag. trübe Flüssigk.
Kein Collaps. Elastische Ligatur am 7. VIII. abgegangen. Stets fieberfrei. Verlässt am 11. VIII. das Bett.	Heilung.	13 : 5½ : 5 cm, Parenchym reduciert. Mehrere ½ wallnussgrosse mit krümmeligem Eiter gefüllte Käseherde.		Am 24. Juli 88 Pyelolithot. wegen Verdacht auf Stein im Nierenbeck. N.-becken-Fistel blieb permanent, weshalb Nierentuberkul. angenom. Da r. Niere 4fache Menge Harnstoff secern., wird Nephrekt. ausgeführt.

Nr.	Name Heimat	Geschlecht Alter	Diagnose	Alter des Leidens	Operation.	Schnitt	Verband	Stiel-Behandlung	Blutung bei oder nach der Operat.
Nachtrag II. (12)	Karl T., Stuttgart.	M. l. 33 J.	Linksseitige tuberkulöse Pyonephrose.	9 J.	28. Nv. 1889.	Schräger 20 cm langer Lumbalschnitt.	Jodoformdochttamponade.	Elastische Ligatur darüber isolierte Seidenligatur	Ziemlich venös. Blutung am Hilus. Später starke Blutung aus der verletzten Vena sperm. int.
									B. Nieren-
12. (1)	(Archiv für kl. Chir. XXV).	M. 23 J.	Nierenstein links.	Seit früher Jugend.	15. Mz. 1880.	Lumbal quer.	Antiseptisch.	Ureter und Gefässe isoliert unterbunden.	Gering
13. (2)	(D. med. Wschr. 1881.)	W. 45 J.	Pyonephrosis infolge einer Steinbildung.	2 J.	7. März 1881.	Medianer Bauchschnitt.	Antiseptisch.	Nicht erweicht.	Bedeutend aus der Ve. renalis
14. (3)	A. H. Offenbach. (Ebenda 1887).	W. vh. 27 J.	Steinniere. Anfallsweise heftige Schmerzen, rechts Eiterabgang im Urin.	Seit frühester Kindheit	22. Jan 1887.	15 cm langer schräger Lumbalschnitt.	Tamponade mit Jodoformgaze. Dauerverband.		Minima
15. (4)	Wilh. F. G. Paris. (Ebenda).	M. 51 J.	Pyelonephr. u. Perinephr. abscend. dext. u. Nephritis acuta sinistra mit Fistelbildung in der r. Leistenbeuge.	16 J.	18. Jul. 1887.	10 cm langer querer Lumbalschnitt.	Tamponade mit Jodoformgaze. Sublimatgazeverb. Gummidrains.	Massenligaturen.	Geringe Blutung
16. (5)	J. B. H. (Ebenda).	M 57 J.	Nierenstein links.	Viele Jahre	11. Ok. 1887.	13 cm langer schräger Lumbalschnitt, später um 7 cm nach vorne verlängert.	Jodoformgazetamponade nebst Gummidrains. Sublimatgazeverb.	Gefässe doppelt mit Seide unterbunden, dann elastische Ligatur, die liegen bleibt.	Blutung minim.

Verlauf	Ausgang	Beschaffenheit der exstirpierten Niere	Sektion	Bemerkungen
Kein Colleps. Reaktionslos. Heilverlauf. Elastische Ligatur mit d. Stiele erst nach 6 Woch. abgegangen.	Heilung.	12 : 7 : 6 cm nach der Eiterentleerung. Viele bis hühnereigrosse Abscesse. Rindensubstanz bis auf ¼—½ cm Breite reduciert.		Hat schon in der Rekonvaleszenz bis 20. Jan. 90 11 Pfd. zugenommen. Leichte Polyurie.
Steine.				
Schnelle Heilung.	Heilg. in 14 Tagen	Linke Niere gesund, im Becken ein harnsaurer Stein.		Noch 1889 gesund.
	Tod an Verblutg.	Operation nicht vollendet.	Hufeisenniere.	Es war eine Hufeisen-Niere, deren rechter Teil vereitert war und viele Steine enthielt.
Sehr günstig. Am 30.I.Harn eiweissfrei (1450 ccm). Am 1. III. Wunde komplet geheilt.	Heilg. D. alt. Schm. in der Nier.-gegnd. mit d. Op. geschwd.	In d. Hohlräumen am unteren Pole eine Menge von hirse- bis erbsengr. griesigen Konkrementen, Pyramiden durch Druckatrophie geschwunden.		Noch 1889 gesund.
Urämische Erscheinungen, kaum 100 ccm Urin pro die.	Tod 7 Tage nach d. Operation.	Niere und perinephrit. Gewebe in unkenntliche Schwielen verwandelt. Im Nierenbecken grosser Abscess, darin mehrere erbsen- bis hirsekorngr. Konkremente.	L. Niere im Stad kompensat. Hypertrophie 16 : 7 : 6 cm auf d. Oberfläche granuliert, amyloid. Die Venen der l. Niere sind z. T. mit eitrig zerfallend. Thromb. erfüllt.	Eitersenkung in der rechten Leistenbeuge brach 1883 spontan durch. Beim Versuche das Nierenparenchym auszuschälen, riss das adhärente morsche Colon ein und wurde mit 4 Seidennähten vernäht.
Die ersten 8 Tage Euphorie, kein Fieber. Später starker Diabetes mit 3,5% Zuckergehalt. Sept. Fieber.	Am 26. Okt. Tod im Coma diabet.	Am ob. Pole ein nussgrosser weichprominenter gelbweiss käs. Knoten. Nierenkelche gefüllt mit gelbbraunen maulbeerförm. weich. Konkrementen (Harnsäure). Im Nierenbeck. ein 3,8 gr. schw. Stein.	R. Niere im Stad. kompensat. Hypertrophie 13,5 : 4,5 cm gesund. Phlegmone um Ligatur. Perineal. Absc zwisch. Rekt. u. Prostata. Psoasabscesse. Sept Milztumor.	Der Eiweissgehalt des Harnes schwand vollständig am 3. Tage nach der Operation, dagegen stiegen Harntagesmenge und sp. Gew. bedeutend.

C. Hydro-

Nr.	Name Heimat	Geschlecht Alter	Diagnose.	Dauer des Leidens	Operation	Schnitt	Verband	Stiel-Behandlung	Blutung bei oder nach der Operat
17. (1)	(Archiv für kl. Chir. XXV).	W. 37 J.	Hydronephrose vielleicht malignen Charakt.	8 Mon.	6. Okt. 1879.	Median	Antiseptisch.	In 2 Portionen mit Seide ligiert.	Keine
18. (2)	(Archiv für kl. Chir. XXV).	W. 40 J.	Hydronephrose einer Wanderniere.		3. Mai 1880.	Median.	Antiseptisch.	Drei Seidenligaturen.	Gering.
19. (3)	(Dtsche md. W. 1881).	M. 33 J.	Hydronephrose deren Inhalt sich teilweise in die Blase ergoss.	2 J.	17. Jun 1881.	Schiefer Lumbalschnitt.	Antiseptisch.	En masse ligiert, Ureter und Arteria auch isoliert unterbunden.	Mässig aus Rissen in der Niere
20. (4)	Marg. Dinges, Leiselheim.	W. l. 24 J.	Nephrolithiasis. Nierensteine.	2¼ J.	3. Aug. 1888.	Schiefer Lumbalschnitt.	Jodoformdochttamponade. Holzwollwatteverband.	Elastische Ligatur und Massenligaturen mit Seide als Umstechungen, weil erstere abzugleiten drohte.	Stärkere Blutung aus einer Nierenvene
(5) Nachtr. III.	Luise A. Mannheim.	W. l. 19 J.	Linksseitige temporäre Hydronephrose	6½ J.	18. Nv. 1889.	Schiefer 14 cm langer Lumbalschnitt.	Docht-tamponade.	Elastischer Schlauch, darüber Seidenligatur en masse.	Keine.

D. Bösartige

21. (1)	(Ctrlbl. fürChir. 1879. Nr. 46.)	M. 50 J.	Maligne Nierengeschw. links.	2 J.	19. Jan 1879.	Bauchschnitt.	Antiseptisch.	Nicht erreicht.	Starke Blutung aus der Nierenar
22. (2)	(Archiv für kl. Chir. XXV. p. 830)	M 30 J.	Hydronephr. links. Phthisis.	Vielleicht angeboren.	10. Mz. 1880.	Modificierter Lumbalschnitt.	Antiseptisch.	Seidenligaturen.	Gering während d. Op

nephrosen.

Verlauf	Ausgang	Beschaffenheit der exstirpierten Niere	Sektion	Bemerkungen
Heilung ohne Fieber in 30 Tagen.	Heilung.	Hydronephrose. Ureter war durch einen fibrösen Band vorgestellt.		Da die Wandungen sehr dünn waren war Exstirpation schwierig.
In der 2. Woche eitr. Paralitis mit Pyämie.	Tod n. 6 Wch. an Pyäm.	Cyste am unteren Pole der rechten Niere.	Metastatische Abscesse in der Lunge, Niere u. am Sacrum.	Die Wunde war reaktionslos geheilt, dehiscierte jedoch etwa 8 Tage vor dem Tode.
Anurie und Erbrechen.	Tod n. 36 St. an Uräm.	Rechte Niere hydronephrotisch mit noch ziemlich viel Parenchym. Kein Stein.	L. Niere völlig atrophisch mit verschlossenem Ureter.	Ein 10 cm langes Loch im Peritoneum wird zum grössten Teile durch Nähte geschlossen, die Bauchhöhle drainiert.
Heftige Schmerzen, Erbrechen, Fieber, Wunde trocken, zeigt keine Heiltendenz. Sept. Endocarditis und Pericarditis.	Tod 15 Tage nach d. Op. an Sepsis.	10 : 3 1/2 : 3 cm. Papillen verkürzt stark abgeflacht. Nierenbecken sehr stark erweitert. Bildung von miliaren Abscessen in der Rinde (vereiterte temporäre Hydronephrose).	L. Niere gesund, keine Peritonitis Sept. Thrombus in der r. Vena renalis u. Vena Cava ascendens Eitrig hämorrh. Pericarditis. Endocarditis mitralis. Hämorrh. Infarct der r Lunge mit reitendem Embolus.	Am 3. Juli 88 Nierenbeckenfistel angelegt, Nierenbecken stark erweitert, Sförmige Knickung des Ureters. Daher Fixation der Niere mit 3 Catgutnähten durch die Substanz an die 12. Rippe. Trotzdem staut sich der Harn immer wieder, die Hydronephrose vereitert und die Lendenfistel schliesst sich nicht, deshalb Nephrektomie.
Geringer Collaps. Glatter Heilverlauf.	Heilung.	11 1/2 : 3 3/4 : 3 cm Kelche bis zu wallnussgrossen Höhlen ausgedehnt. Pyramiden verkürzt. Nierensubst. stark reduciert Becken verdickt, anäm.		Exstirpation leicht. Stiel lang. Elast. Schlauch, Seidenligatur und nekrotischer Stumpf gingen am 5. XII. 89 mit leichtem Zuge ab.

Neubildungen.

Nach 2 St. Anästhesie u. Paralyse der unt. Extremitäten. Collaps.	Tod nach 10 St. an Collaps.		L. Nierenarterie war verletzt. Weiches Medullarcarcinom der linken Niere.	Die Aorta wurde zwischen den Nierenarterien unterbunden. Die Operation aufgegeben.
	Tod nach 1/2 St durch Chock.	Spindelzellensarkom in einer Hydronephrose mit 7 Liter harnstofffreier Flüssigkeit	Metastasen in d. Lymphdrüsen. Tuberkulose der Lungen, Leber, Milz und rechte Niere. Pleuritis rechts.	Bei der Incision der Cyste findet man knollige Massen, sofort Exstirpation.

Nr.	Name Heimat	Geschlecht Alter	Diagnose	Dauer des Leidens	Operation	Schnitt	Verband	Stiel-Behandlung	Blutung bei oder nach der Operat
23. (3)	(I. med Wach).	W. 11Mon	Beweglicher Nierentumor links.	6 J.	2 Aug. 1880.	Medianer Bauchschnitt.	Antiseptisch.	In 2 Partien en masse ligiert.	Mässig
24. (4)	(Ibid.)	M. 51 J.	Nierentumor links.	1 J.	23. Ap. 1881.	Querer Lumbalschnitt.	Antiseptisch.	En masse unterbunden; 2 Stielgefässe einzeln.	Mässig
25. (5)	(Trans. of the Lond intern. Congr.).	M. 46 J.	Nierensarkm. links mit Blutungen.	½ J.	25. Juli 1881.	Querer Lumbalschnitt.	Antiseptisch.	En masse mehrmals umschnürt.	Stark aus Kapsel u. Tumor
26. (6)	Clara Sturm, Mundenheim.	W. 38 J.	Cystische Nierengeschwulst maligner Natur.	3 J.	18. Nv. 1882.	Schräger Lumbalschnitt.	Antiseptisch.	Gefässe und Ureter ligiert.	Stark aus d. Bauchdecken u. aus dem Stiele.
27. (7)	Elisab. Krieg. Neustadt	W. 46 J.	Rechtsseitige multilokuläre Ovariumgeschw.	2 J.	30. Jan 1883.	Medianschnitt.	Antiseptisch.	Ureter und Gefässe en masse isoliert unterbunden.	Mässig aus der Kapsel.
28. (8)	Paul Dillois Paris.	M. 36 J.	Nierentumor links, früher mit Hämaturie. Hochgradige Albuminurie.	4½ J.	14. Fbr 1885.	Querer Bauchschnitt.	Antiseptisch.	Stiel en masse dann Gefässe isoliert unterbunden.	Mässig aus der Kapsel
29. (9)	Camilla Hock, Wien.	W. 26 J.	Nierentumor links, heftige Blutungen. Albuminurie. Rechte Niere (von Dr. Pawlick sondiert) in gutem Zustande.	2½ J.	7. Dez. 1885.	Schräger Lumbalschnitt.	Antiseptisch. (Sublimat-) Listerverband.	Stiel en masse mit Seide, Gefässe separat mit Seide unterbunden. Ureter reisst ab. Wird mit Seide unterbunden.	Stark B. tung aus einer Ver an d. Kuppe der Höhle Nach A tragung Niere u. Umste b ung ge
30. (10)	Jakob W. Kreuznach.	M. 26 J.	Nierentumor links palpabel.	1¼ J.	13 Juli 1887.	Schräger 15 cm langer Lumbalschnitt.	2 Gummidrains u. Jodoformgazetamponade.	Stiel mit Aneurysmennadel durchstochen und mit dicken Seidenfäden in 2 Partien unterbunden	Seh stark Blutung aus der Kapsel.

Verlauf	Ausgang	Beschaffenheit der exstirpierten Niere	Sektion	Bemerkungen
Erbrechen, Diarrhoe, Tympanites.	Tod n. 2½ T. an Peritonitis.	Kopfgrosses Adenom.	Zwischen den Därmen nur wenig serös eitrige Flüssigkeit.	Nach der Operation war das schwache Kind sehr kollabiert.
Kein Fieber, Carbolsäureintoxikation.	Heilung.	Kopfgrosses Angiosarkom am unteren Pole.		Im Oktober 81 Tod durch Metastasen (Bolz l. c. S. 41).
Fieber mässig, später Tetanus.	Tod nach 12 Tg. an Tetanus	Kindskopfgrosses Sarkom der unteren Nierenhälfte.		Am 4. August 81 an 24-stündigem Tetanus gestorben.
Den 1. Tag Erbrechen. Kein Fieber. Pat. kam stets mehr herunter.	Tod nach 25 Tg. an Oedema pulm.	Medullarcarcinom von der Rinde ausgehend mit Cystenbildung.	Metastasen in Lymphdr., Leber u. Pleura, Milztumor, Cystitis u. Endometritis diphteritica.	Das Peritoneum wurde eröffnet und das Colon fiel vor. Beim Herausbefördern der Niere rissen die Gefässe ab.
Fieber, Schmerzen, Collaps.	Tod am 3. Tg. an Peritonitis.	Sarkom der r. Niere 1900 gr.	Peritonitis purulenta. L. Niere gesund. Keine Metastasen.	Ein Querriss des Peritoneum wurde durch Catgutnaht geschlossen.
Starker Collaps, Diarrhoe.	Tod am 8. Tg. an Collaps.	Kindskopfgrosses Sarkom an der l. Niere.	Amyloid von Leber, Milz und Darm. Metastas. in d. Lymphdr.	Pat. war stark heruntergekommen.
Starker Collaps während der Operation mit Aussetzen der Atmung. Künstliche Respiration (½ Stunde lang).	Tod nach 2 St an Collaps, ohne d. P. Bew. wieder erlangt. hätte.	Angiosarkom der linken Niere stellenweise vereitert mit stark ektatischen venösen Gefässen am oberen Pol die Kapsel durchbrechend. 9 : 15 : 26 cm		
Starker Collaps. Fieberloser glatter Heilverlauf. Am 3. Tg. 1 Lt. Urin. Am 5. IX. 87 mit Fistel entlassen die bald sich vollends schloss.	Heilung.	Sarkom der oberen Nierenhälfte wahrscheinlich aus der Pyramidensubstanz hervorgegangen. Länge der Niere 15 cm. Geschw. misst in allen Dimensionen ca. 9 cm.		Ueber 1 J. lang Pat. gesund nahm 24 Pfd. zu. Dann Recidive u. rap. Abmagerung. Am 17. I. 89 Versuch, faustgrossen Recidivknollen zu entfernen. Muskulat. selbst sarkomat. infiltr. Op. nicht vollend. Schnitt heilt. Pat. 29. VII. 89 †. Keine Autopsie gestattet.

Nr.	Name Heimat	Geschlecht Alter	Diagnose	Dauer des Leidens	Operation	Schnitt	Verband	Stiel-Behandlung.	Blutung bei oder nach der Operat
31. (11)	Kath. Barth, Landshausen.	W. 5 J.	Rechtsseitige stark 2faustgrosse Nierengeschwulst bei einem sehr anämischen Kinde mit nur 26% Hämaglobin. Im Harn viele Nierenepithelien, kein Blut.	Nur seit 6 Wochen bemerkt.	22. Mz. 1888.	15 cm langer horizontaler Lumbalschnitt v. der Mitte des M. rect abd. d. bis zum latis. dors	Jodoformgazeholzwollewatte.	Vergrösserte Lymphdrüs umgeb. d. Geschwulsthilus Deshalb Stiel unvollk. mit elast. Lig. umschnürt, d. Geschwulstkap. mit d. Wundränderlippen umsäumt.	Ziemlich starke Blutung durch Einstechungen und Ligaturen gestillt
Nachtr. I (12)	Joh. Buss, Bobenheim.	M vh. 28 J	Rechtsseitige bösartige Nierengeschwulst (wahrscheinlich Sarkom).	7 Mon	30. Nv. 1889.	Schiefer Lumbalschnitt.	Nur Jodoformdochttamponade u. Holzwollkissen.	Elastische Ligatur, darüber Seidenligatur en masse.	Ziemlich Blutg. dünnw. Venen sich aus Fettkap. in d. Cap. propr. einsenk.
Nachtr. V (13)	Heinr. Schmitt Worms	M. vh. 46 J	Linksseitige Nierengeschwulst.	3½ J. Hämaturie seit 10 Mon.	10 Mz. 1890	Schiefer Lumbalschnitt	Jodoformdochttamponade. Holzwollkissen.	Elastische Ligatur, darüber Seidenligaturen en masse und isolierte Gefässunterbindungen.	Mässig aus den Nierenhilus parenchymat

E. Partielle

32.	Karl Braun, Heilbronn.	M. vh. 30 J.	Hämatom der Niere nach Ruptur derselben? Neoplasma?	1¼ J.	16. Nv. 1887.	Schiefer Lendenschnitt bis auf 20 cm nach inn. verläng. um den oberen Pol der Niere erreichen zu könn.	Höhle mit Jodoformgaze tamponiert, daneben ein Gummidrain. Sublimat-Holzwollverband.	Niere reponiert.	Die B[illegible] gew[illegible] kaps[illegible] Ge[illegible] war [illegible] In[illegible] fl[illegible] rau[illegible] blu[illegible] nur [illegible] ar[illegible] Ste[illegible]

Verlauf	Ausgang	Beschaffenheit der exstirpierten Niere	Sektion	Bemerkungen
Collaps.	Collaps. Exitus leth. 20 Minuten post. oper.	Durch Incision der Geschwulstkapsel wurden ca. 1900 ccm mit blutgemengter, weiche, krümmliche, sarkomatöse von graurot gallertartiger Beschaffenheit entleert.	Sark. d. r. Niere in d. Nierenvene hineingewachsen Uret dextr. von Sarkommassen verstopft. Nierenbecken erweitert. Koloss. Sarkomatosis in beiden Lung. Met. auf d. Ser. d. Darm. d. Leber, d. Milz u. in d. Mesent. Drüsen.	Beim Versuch der extrakapsulären Auslösung riss das Peritoneum der Länge nach ein, Coecum und Darmschlingen mit polypöser Sarkommasse besetztes Netz lagen vor, Colon ascend. war mit Geschwulstkapsel verwachsen
Mässiger Collaps. Herzschwäche u. Oligur. durch Coffein natrosalicyl erfolgreich bekämpft.	Heilung.	700,0 wiegendes Angiosarkom der r. Niere.		Bei der Operation fanden sich die Venae renales thrombosiert u. die praevertebralen Lymphdrüsen inficiert. Im Verlaufe der Rekonvaleszenz Thrombose der Vena saph. dextra.
Starker Collaps, später Euphorie.	Heilung.	Wallnussgrosser Sarkomknollen im oberen Nierenpole, in dem Centrum eine Höhle mit Blutgerinnseln gefüllt.		Differential-diagnostische Schwierigk. zwisch. Blasen- u. Nierengeschw. Am 23. I. 90 wurde aus d. Blase ein haselnussgr. gest. Polyp entfernt (Sectio alta). Nur nach abermaliger Ausführ. des hohen Steinschnittes u. Sondierung d. Ureteren von d. Wunde aus (10. III. 90) konnte ein linksseit. Nierentumor mit Sicherheit erkannt werden.
Nierenexstirpation.				
Ziemlich starker Collaps. 9 Tage lang ergiesst sich Urin aus der Lumbalwund Heilung. Später Durchfälle u. rechtsseitige Pleuritis.	Heilung.	An der Konvexität der rechten Niere zwischen oberem und mittlerem Drittel eine Borstdorfer apfelgrosse, prall elastische, fast fluktuierende Geschwulst bläulich durchschimmernd, darüber bindegewebig verdickte prall gespannte Kapselschicht Mikroskop Diagnose: Angiosarkom.		Der palpier. Finger konnte bis in das erweiterte Nierenbecken eindringen, von dort Gewebsbröckel entfernen u. auch den ob. u. unt. erweiterten Kelch von sonst norm. Beschaffenh. abtast. Am 9 II. 88 geheilt entl. blieb über 1 ½ J. recidivfrei. Hernach ½ J. lang zeitw. heft. Blutg. wesh. am 17. II. 90 die r. Niere exstirpiert wurde. Lokaler nussgr. Recidivkn. an Stelle d. urspr. Geschw. Glatte Heilung.

F. Incontinentia

Nr.	Name Heimat	Geschlecht Alter	Diagnose	Dauer des Leidens	Operation	Schnitt	Verband	Stiel-Behandlung	Blutung bei oder nach der Operat
33.	(Archiv für kl. Chir. XXV).	W. 27 J.	Ureter-Scheidenfistel r. nach Zangengeburt.	5 Mon.	3. Apr. 1880.	Lumbal mit Resektion d. 12. Rippe.	Listerverband.	En masse unterbund nach isolierter Unterbindung d. Art. renalis.	Ziemlich stark aus einem Vas aberrans.

G. Pyelo-

								Operation	
1.	Anna Lamm Leuwarden Holland.	W. l. 23 J.	Nierenstein.	Seit frühester Kindheit	4. Okt. 1886.	14 cm langer schräger Lendenschnitt.	Jodoformgazetamponade. 1 Gummidrain. Sublimatgazeverband.	Akupunktur erfolgreich. 4Catgutnähte vereinigen d. 3 cm lange Nierenbeck.-wunde.	Sehr gering.
2.	H. R. Baden Baden.	M. 17 J.	Nierenstein.	11 J.	13.Juli 1887.	15 cm langer schräger Lumbalschnitt.	Jodoformgazetamponade. 1 Gummidrain. Sublimatholzwollkissen.	4Catgutnähte vereinigen d. 4 cm lange knapp bis ans Nierenparenchym reichde. Nierenbeck-wunde.	Gering

H. Nephro-

1.	Julie D. New-York.	W. vh. 39 J.	Linksseitige Pyonephrose. Vielleicht Stein im Nierenbeck.	Viele Jahre.	25.Juli 1882.	Schräger Lumbalschnitt 10 cm lang.	Tamponade mit Jodoformgaze.	Bei Incision des Tumors jauchender Eiter. Abscesswand mit äusserer Haut vereint.	Gering
2.	Klara G. Weinheim.	W. l. 38 J.	Ectopia vesicae. Starke Nierenkolik. vorzüglich rechtsseit. mit Abgang von Konkrement.	8 J.	27.Juli 1888.	10 cm langer schräger Lumbalschnitt.	Tamponade mit Jodoformgaze. 2 Gummidrains.	N. Incis. entleerten sich 1½Lt. urinöse eitr. Flüssigk. Rindenparenchym s. verdünnt, a einz. Stell. durchbr.	Minimal.
3.	Sophie H. Mannheim.	W. vh. 43 J.	Pyelonephritis calculosa links.	17½ J.	21.Jun 1889.	22 cm langer schräger Lendenschnitt.	Tamp. des N.-beck.u. d. Schnittwunde m. Jodoformdochten.	Wallnussgr. Absc. i. d. Mitt. Nierenkonvexit. inc. offenb. erweiterter Nierenkelch.	Sehr gering.

Urinae.

Verlauf	Ausgang	Beschaffenheit der exstirpierten Niere	Sektion	Bemerkungen
Heilung ohne Fieber und ohne Eiterung in 14 Tagen.	Heilung.	R. Niere gesund.		Sondierung des Ureters war nicht gelungen. Die Harnmenge war am 1. Tage 610 ccm, am 13. Tage 1325 ccm.
lithotomien.				
		Beschaffenh. d. Steines		
Stets fieberfrei. Heilung der Nierenbeckenwunde p. p. Am 14. Okt. Wunde geheilt. Pat. steht auf.	Heilung	Taubeneigrosser 4,5 schwerer vorzüglich aus Harnsäure bestehender Stein.		Alle Beschwerden sind nach der Operation vollkommen geschwunden. Pat. befindet sich wohl, lauft Schlittschuhe.
Nur die ersten 2 Tage mässiges Fieber. Catgutnähte hielten nicht alle Stand, 14 Tage lang Urinsekret durch die Wunde.	Heilung.	Kirschkerngrosse 1,5 gr schwerer, aus Harnsäure, Calciumoxalat u. Calciumphosph. besteh.		Pat. bisher (Jan. 90) vollkommen wohl, Wunde nirgends druckempfindlich, Urin eiweiss-blutfrei.
lithotomien.				
Starke Eitersekretion der Wunde und Eiterabgang durch die Blase. Am 20. VIII. ausser Bett, bald darauf Verschlimmerug. Collaps.	Am 15. XI. Exit. lethal.	4 : 3 : 2 cm in 4 Stücken herausbefördert.	Parenchymatöse Nephritis rechts, eiterige Pyelitis mit Ausdehnung d. Nierenbeck u. Schrumpfung d. Niere l. fibr. Pleuritis beiders. circumskripte eitr. fibrin. Peritonitis.	Sept. 82 Oedeme am ganzen Körper, ungenügende Diurese. Später Pericarditis, Pleuritis etc.
	Tod 28 St. post operat.	Im erweiterten Nierenbecken viele Steine mit deutl. Schiffflächen im Centrum aus Harnsäure und oxalsaurem Kalk in der Peripherie aus Phosphaten.		Von der Blasenspalte aus gelang es leicht die Ureteren zu sondieren, aber nicht bis in das Nierenbecken zu gelangen.
Mäss. Collaps. Urinm. verm. viel Albumen. Kräfteverfall Anasarka. Nie Fieber.	Am 19. Juli st. Pat. ausserhalb d. Anstlt.	Im Nierenbecken 9 cm unter der Nierenwunde ein 2,5 : 1,8 cm grosser Stein.	Kein Autopsiebericht.	Vor ½ Jahr Hydrops der Beine des Bauches. Starke Albuminurie schon vor der Operation.

AUS DER

TÜBINGER CHIRURGISCHEN KLINIK

DES PROF. DR. BRUNS.

XV.

Ueber die rasche Dilatation der Harnröhrenstrikturen.

Von

Dr. P. Jetter.

Trotzdem die Behandlung der Harnröhrenstrikturen gegenwärtig über eine endlose Zahl von Methoden und Verfahren, über ein grosses Armamentarium und eine ganze Litteratur verfügt, treten neben den gewöhnlichen Methoden, die allgemein geübt werden, immer und immer wieder neue Empfehlungen auf, welche beweisen, dass die grossen Schwierigkeiten bei der Behandlung der Harnröhrenstrikturen noch durch kein einziges der gebräuchlichen Verfahren ganz hinweggeräumt sind.

In der neuesten Zeit ist es besonders die Urethrotomia interna, der reges Interesse von Seiten der Operateure zu Teil wird, und neben dieser ein Verfahren, das erst der jüngsten Zeit entstammt, die elektrolytische Behandlung der Harnröhrenstrikturen. Was sich auch immer für Resultate ergeben mögen, wenn einmal über diese und andere Methoden die Akten geschlossen sein werden, ein Verfahren ist und wird immer das am meisten gebräuchliche bleiben, das der allmählichen langsamen Dilatation. Die Vorzüge dieser Methode, die weitaus die mildeste und ungefährlichste, zugleich auch die am allgemeinsten anwendbare ist, liegen auf der Hand; daher ist sie auch allgemein als das Normalverfahren angenommen. Frei-

lich sind auch ihrer Anwendbarkeit Grenzen gesteckt: nicht immer führt sie zum Ziele, nicht immer kann sie in Anwendung gebracht werden und jedenfalls stellt sie in schweren Fällen an die Ausdauer des Arztes wie des Patienten oft recht grosse Anforderungen.

In solchen Fällen nun, in denen die allmähliche Erweiterung entweder ohne Erfolg angewendet worden war oder von vornherein als zu langwierig erschien, wurde in den letzten Jahren von Herrn Prof. Bruns wiederholt ein Verfahren geübt, das vielleicht weniger allgemein bekannt ist und geübt wird, als es verdient. Es ist dies das sogen. Le Fort'sche Verfahren, das in einer raschen graduellen Dilatation in einer Sitzung besteht. Dasselbe hat sich in den erwähnten Fällen der Bruns'schen Klinik so gut bewährt, dass ich durch Mitteilung derselben zu weiterer Erprobung des Verfahrens auffordern möchte.

Das in Rede stehende Verfahren, das gewöhnlich mit dem Namen des Le Fort'schen bezeichnet wird, ist wohl aus einer schon früher von Maisonneuve angegebenen Methode hervorgegangen. Schon im Jahre 1845 hatte Maisonneuve der Akademie in Paris ein einfaches Verfahren vorgelegt für Fälle von erschwertem Kathetrismus bei Urinretention, das darin bestand, dass zuerst eine feine elastische Leitbougie eingeführt wurde und über dieser ein an beiden Enden offener elastischer Katheter. Im Jahre 1855 legte Maisonneuve [1]) der Akademie ein neues Verfahren zur raschen Beseitigung von Harnröhrenstrikturen vor, bei welchem eine feine Leitsonde in der Art zur Verwendung kam, dass an das hintere Ende derselben mittelst einer Schraube jedes beliebige zur Operation der Striktur zu verwendende Instrument angeschraubt wurde, während die Leitsonde selbst in die Blase vorgeschoben und daselbst aufgerollt wurde. Die Maisonneuve'sche Leitsonde dient also sowohl zur Einführung von Kathetern zur Dilatation als auch zur Einführung von Urethrotomen zum inneren Strikturschnitt.

Die erste Mitteilung über das Le Fort'sche Verfahren stammt von Le Fort selbst [2]). Wir geben im folgenden den wesentlichen Inhalt derselben.

Der Gedanke, von dem Le Fort ausgeht, stützt sich auf die Thatsache, dass eine Striktur sich erweitert und sich nachgiebiger

1) Académie des sciences 14. Mai 1855.

2) Bulletin de l'Académie de médecine. 2 S. V. 1876. Nouvelle méthode de traitement des rétrécissements de l'urèthre: dilatation immédiate progressive.

zeigt, wenn man während einer gewissen Zeit eine Bougie oder einen Katheter in dieser Striktur hat liegen lassen. Um aus dieser Thatsache Nutzen zu ziehen, hat Le Fort ein Instrument konstruiert, das aus einem Leitbougie und konischen Metallkathetern besteht.

Die Leitbougies sind filiforme Bougies, aus feinstem Seidengewebe hergestellt und mit einer dünnen Gummischichte überzogen; dieselben sind nach der Charrière'schen Skala nummeriert. Finden sie ein Hindernis, so sind sie resistent genug, nicht umzuknicken, zugleich aber schmiegsam genug, sich jeder Abweichung des Kanals anzupassen. An ihrem hinteren Ende tragen sie eine kleine cylindrische Metallarmatur, die innen einen feinen Schraubengang birgt. Dieser korrespondiert nun sowohl mit dem vesikalen Ende des Metallkatheters als auch mit einer kleinen Metallplatte, welche auf die Bougies zu dem Zwecke aufgeschraubt wird, um dieselben, während sie in der Harnröhre liegen, befestigen zu können.

Die drei Katheter sind aus Silber und haben die Länge eines gewöhnlichen Katheters, unterscheiden sich aber von diesen durch eine stärkere Krümmung. Der gekrümmte Teil misst von der Spitze des Schnabels an 5—6 cm und ist konisch, der übrige gerade Teil ist cylindrisch. An dem Schnabel der Katheter befindet sich eine Schraube, die mit der Schraubenmutter an dem hinteren Ende der Bougies korrespondiert. Der Schnabel hat bei allen drei Kathetern denselben Durchmesser von 2 mm (entsprechend Nr. 6 Charrière); im übrigen beträgt der Durchmesser des ersten Katheters an seiner dicksten Stelle 3 mm, der des zweiten 5 mm und derjenige des dritten 7 mm (entsprechend Nr. 9, 15 und 21 Charrière).

Die Dilatation immédiate progressive setzt natürlich voraus, dass es gelingt, mit einer filiformen Bougie die Striktur zu passieren. Das letztere hat nach den allgemein bekannten Regeln zu geschehen. Hat die Bougie einmal die Striktur entriert, so wird sie bis zur Blase eingeführt. Nun lässt Le Fort dieselbe wenigstens 24 Stunden liegen, indem er sie mit jener kleinen Platte befestigt, welche an sie angeschraubt werden kann. Dies Verfahren hat zum Zweck, eine entzündliche Erweichung herbeizuführen. „La bougie, corps étranger, irrite les tissus du rétrécissement. Cette irritation provoque un afflux sanguin, ramollit les parois indurées du rétrécissement et en provoque la résorption" (Le Fort).

Nach 24, bisweilen auch nach 48 Stunden liegt dann die filiforme Bougie frei in der Striktur; nun wird die kleine Platte von der Bougie abgeschraubt und der eingeölte Katheter Nr. 1 mit

derselben verbunden; dieser wird nun wie beim gewöhnlichen Katheterismus eingeführt („on presse doucement, lentement") und mit demselben die Striktur allmählich erst auf 2 und dann auf 3 mm erweitert. Die Bougie zeigt ihm den richtigen Weg, sie selbst dringt in die Blase ein und rollt sich daselbst auf.

Alsdann wird der Katheter wieder zurückgezogen und von der Bougie abgeschraubt, während diese selbst noch in der Harnröhre liegt. An seine Stelle kommt nun Katheter Nr. 2, der 5 mm stark ist. Dieser wird in derselben Weise eingeführt; dies gelingt auffallend leicht und ohne dem Kranken besondere Schmerzen zu verursachen. So ist also in einigen Minuten die Verengerung auf 5 mm erweitert. Der Katheter Nr. 3 soll nun die Striktur auf 7 mm erweitern.

Wenn es nun auch sehr selten vorkommt, dass man sich begnügen muss, bloss den Katheter Nr. 1 eingeführt zu haben, so kann man andererseits Katheter Nr. 3 nicht immer in der gleichen Sitzung einführen. Die geringere oder grössere Schwierigkeit, mit welcher Katheter Nr. 2 die Striktur passiert hatte, gibt die Indikation resp. Kontraindikation für das Einführen des dicksten Katheters. Muss man sich für diese Sitzung damit begnügen, Katheter Nr. 2 eingeführt zu haben, so wird dieser samt der Leitbougie entfernt, eine dickere Bougie tritt an seine Stelle und bleibt daselbst 24 Stunden liegen. Nach Verlauf dieser Zeit findet dann Katheter Nr. 3 fast niemals den Widerstand wie beim erstenmale. Konnte man aber in der ersten Sitzung alle 3 Katheter nacheinander einführen, so entfernt man mit dem letzten Katheter die Leitbougie und führt an deren Stelle eine Bougie Nr. 16 oder 18 ein. Diese bleibt 48 Stunden lang liegen; die Harnröhre ist dann hinlänglich erweitert, so dass sie leicht und in einer Sitzung mit Nr. 15—22 passiert werden kann. Wird dann der Kranke entlassen, so muss er angewiesen werden, sich während des ersten Monats jeden Tag eine Bougie Nr. 18 einzuführen; im zweiten Monat hat dies jeden zweiten Tag zu geschehen, und dann noch 2 Jahre lang einmal in der Woche. Dies ist unerlässlich, um die Heilung zu sichern und einem Recidiv vorzubeugen.

Le Fort führt sodann in seiner Arbeit weiter aus, dass das Passieren der Katheter nur ganz wenig schmerzhaft ist, dass er es nie für nötig gehalten, einen Patienten zu narkotisieren. Eine Blutung ist sehr selten und wenn sie je auftritt, besteht sie bloss darin, dass sich an der äusseren Harnröhrenmündung ein paar Tropfen Blut

zeigen. Die Resultate, die Le Fort in einem Zeitraum von 7 Jahren, während deren er die Methode in zahlreichen Fällen angewendet hat, erhielt, sind günstig. Um Recidive zu verhüten, ist es in gleicher Weise wie bei anderen Methoden nötig, dass der Patient nicht versäumt, sich noch längere Zeit zu bougieren.

Ein Jahr darauf berichtet Janicot[1]), ein Schüler Le Fort's, ausführlicher über die Dilatation immédiate progressive. Nachdem die Instrumente und das Verfahren bei der Operation in der oben angegebenen Weise geschildert worden, gibt er eine Anzahl Krankenberichte, in denen die rasche und sichere Wirkung des Le Fort'schen Verfahrens gezeigt wird. Die notwendige Bedingung bildet natürlich die Durchgängigkeit der Striktur wenigstens für die filiformen Bougies. In den seltenen Fällen von impermeabeln Harnröhrenstrikturen eignet sich also die Dilatation immédiate progressive ebenso wenig, wie die anderen Dilatationsmethoden, wie die Divulsion oder die Urethrotomia interna.

Des Ferneren bezeichnet Janicot den Schmerz im Moment der Operation als wenig intensiv, so dass Le Fort in 7 Jahren es nie für nötig erachtet hat, den Patienten in Narkose zu operieren. Auch das Liegenlassen der Bougies während 24 oder 48 Stunden wurde gut ertragen. Eine Blutung ist selten und wenn sie überhaupt eintritt, nur unbedeutend; im schlimmsten Fall entleeren sich 1—2 Kaffeelöffel voll Blut. Auch das Auftreten von Fieber ist sehr selten; wenn es sich zeigt, so darf dies nicht wundern, da sich solches ja auch nach einfachem Katheterismus einstellen kann.

Einige Jahre später macht Langlebert[2]) gleichfalls das Le Fort'sche Verfahren zum Gegenstand seiner These. Derselbe bespricht zuerst das Wesen der Dilatation immédiate progressive, die der verengten Urethra möglichst schnell die normale Weite wiedergeben soll. Diese Methode ist immédiate, da sie in einer Sitzung vollendet wird, sie ist progressive, da Katheter von allmählich zunehmender Dicke eingeführt werden. Stets ist es Regel, Halt zu machen, wenn man auf ein zu grosses Hindernis stösst: dadurch unterscheidet sich diese Methode zur Genüge von der gewaltsamen Divulsion.

---

1 Janicot. Étude sur un nouveau mode de traitement des rétrécissements de l'urèthre par la dilatation (dilatation immédiate progressive du professeur Le Fort). Thèse. Paris. 1877.

2) Langlebert. Nouveaux procédés de dilatation des rétrécissements de l'urèthre. Thèse. Paris. 1879.

Die Beschreibung der Instrumente und der Operation selbst enthält gegenüber der Schilderung Janicot's nichts neues, nur dass die Zahl der Katheter noch um einen (entsprechend 12, 15, 18 und 21 Charrière) oder auch um zwei vermehrt werden könne.

Bezüglich der Komplikationen erwähnt Langlebert, dass die Schmerzen meist recht mässig, jedenfalls aber geringer sind als bei der Urethrotomia interna. Einige Tropfen Blut entleeren sich fast stets aus dem Meatus externus, niemals aber mehr als ein Kaffeelöffel und auch so viel nur ausnahmsweise. Trotzdem dürfe aber das Verfahren nicht den Divulsionsmethoden beigezählt werden, da es sich nur um oberflächliche Risse in der Mucosa handle, nicht um tiefe Wunden, wie sie bei der Urethrotomia interna gesetzt werden. Fieber hat Langlebert nur ausnahmsweise beobachtet, oft aber sieht man am Abend oder während der ersten zwei Tage nach der Operation Temperatursteigerungen um 2—5 Zehntel. Von Seiten der Nieren wurden nie Komplikationen beobachtet. Eine alte Nephritis und besonders eine chronische Cystitis würde eher eine Indikation zur Vornahme der Dilatation immédiate progressive geben. Epididymitis wurde in einer zahlreichen Reihe von Beobachtungen nur einmal konstatiert. Komplikationen, welche die Sonde à demeure verursacht, sind ziemlich selten und stets leichter Art; im allgemeinen wird sie gut ertragen, nur folgt bisweilen eine leichte Urethritis von kurzer Dauer. Auch können Reizerscheinungen von Seiten der Blase auftreten, wenn die Leitbougie zu tief eingeführt wurde.

Zu den Indikationen, welche Langlebert für die Anwendung des Le Fort'schen Verfahrens aufstellt, gehören vor allem enge Strikturen, bei denen jenes schnell zum Ziele führt; ferner Strikturen, die schwer zu passieren sind, so dass der einmal erlangte Vorteil, die Striktur passiert zu haben, gewahrt werden muss; ferner Narbenstrikturen im Gefolge von Rupturen der Urethra, die mit der Dilatationsmethode besonders schwer zu behandeln sind; endlich Strikturen bei sehr grosser Empfindlichkeit der Harnröhre, bei denen die temporäre Dilatation schlecht ertragen wird, da wiederholtes Bougieren grosse Schmerzen verursacht.

Als Kontraindikationen werden angeführt: Strikturen im Bereich der äusseren Harnröhrenmündung, welche sich überhaupt nicht für die Dilatation eignen, ferner veraltete, narbige Strikturen, welche kaum Aussicht auf Erfolg versprechen, endlich relativ weite, leicht passierbare Strikturen, bei denen die langsame Dilatation den Pa-

tienten nicht ans Bett fesselt. Ausserdem ist bei Cystitis besonders des Blasenhalses, sowie bei Nephritis mit Fieber und abendlichen Exacerbationen Vorsicht geboten und das lange Verweilen mit Instrumenten in der Urethra nicht angezeigt.

Schliesslich tritt Langlebert dem Einwande entgegen, dass das Le Fort'sche Verfahren bloss eine Variation der Divulsionsmethode sei. Während bei der Divulsion das Gewebe mit Gewalt gesprengt wird, soll bei dem Le Fort'schen Verfahren nie Gewalt angewendet werden, um den Katheter durch die infolge der eingelegten Bougie erweichte Striktur zu bringen. Ferner ist dem Katheter durch die Leitbougie der richtige Weg gebahnt und die konische Form der Katheter sorgt für eine progressive Dilatation. Auch der Einwurf, dass der Patient das Bett zu hüten habe, ist ohne Bedeutung, da die Dilatation immédiate progressive fast nur in den Fällen gemacht werden soll, wo sonst die Urethrotomia interna oder die Divulsion angezeigt wären, Operationen, bei welchen der Kranke doch auch das Bett hütet.

Neuerdings hat Le Fort in einem Vortrage vor der Société de Chirurgie de Paris über seine Methode und die von ihm erzielten Erfolge Mitteilung gemacht [1]). Er bediente sich bis zum Jahre 1878 der drei oben beschriebenen Katheter; in diesem Jahre fügte Collin „motu proprio" noch zwei Nummern bei (entsprechend Nr. 12, 15, 17, 19 und 22). Seither benutzt er diese 5; aber 3 Katheter (9, 15 und 21) genügen.

Le Fort legt prinzipiellen Wert auf die entzündliche Erweichung des Strikturgewebes, die er herbeiführt, indem er vor der Operation die Bougie 12, 24 oder 48 Stunden, in seltenen Fällen auch 3 Tage liegen lässt. „Le séjour d'une sonde ou d'une bougie enflamme légèrement le canal, ramollit le rétrécissement et le rend dilatable. C'est ce phénomène, qui est la base de ma méthode".

Was das Einführen der Katheter betrifft, so besteht Le Fort besonders darauf, dass nie Gewalt angewendet werde. Ist der Widerstand zu gross, so wird die Operation unterbrochen. Unter 52 Fällen sah er sich dazu 20mal genötigt, also in mehr als einem Drittel der Fälle, und zwar 3mal bei Katheter Nr. 9, 1mal bei Nr. 12, 7mal bei Nr. 15, 5mal bei Nr. 17, 4mal bei Nr. 19. Diese Vorsicht stellt den Erfolg keineswegs in Frage, entweder

1) Bulletins et mémoires de la Société de Chirurgie de Paris. 26. Mai 1886. T. XII.

konnte er in der Folge die anderen Katheter einführen oder auch schloss er daran ein anderes Verfahren.

Die Resultate der Dilatation immédiate progressive sind vorzüglich, obgleich sie nicht etwa bloss in leichten Fällen in Anwendung gezogen wurde. Le Fort erklärt sie für diejenige Methode, welche der Urethra ihre normale Weite mit der geringsten Gefahr für den Patienten wiedergibt, welche ausserdem wenig Schmerz verursacht und nur eine kurze Behandlungsdauer beansprucht.

Le Fort hat in 15 Jahren nie einen Todesfall mit dieser Methode erlebt, unangenehme Komplikationen äusserst selten. Von den 51 Operationen, von denen er die Krankenberichte gesammelt hat, finden sich bei 19 derselben leichte Zwischenfälle notiert. Bei 9 Patienten zeigte sich nach Einführung des Katheters ein wenig Blut. Die Menge desselben war aber stets ganz gering; bei 9 stellte sich leichtes Fieber ein, und ein Patient bekam eine leichte Periurethritis. Die Schmerzen sind bei der Operation so unbedeutend, dass die Narkose nur ganz selten nötig erscheint.

Was die Dauer der Behandlung anlangt, so kann in diesem Punkte keine andere Methode der Dilatation immédiate progressive den Rang streitig machen. Die erste Hälfte der Behandlung wird als beendet erachtet, wenn sich der Patient selbst mit leichter Mühe eine hinlänglich weite Bougie einführen kann. Unter den 51 Beobachtungen konnten sich 2 Patienten selbst bougieren mit Nr. 15, 4 mit Nr. 17, 38 mit Nr. 18, 3 mit Nr. 19, 4 mit Nr. 20. Die Patienten wurden nicht eher aus dem Spital entlassen, als bis sie gelernt hatten, sich mit diesen Nummern zu bougieren; alsdann betrug die Dauer ihres Aufenthaltes im Spital oder also die Gesamtdauer der Behandlung (nach Ausschluss von 3 ganz besonderen Fällen) wie folgt:

bei	2	Patienten	4	Tage	bei	2	Patienten	18	Tage
„	4	„	5	„	„	1	„	21	„
„	2	„	6	„	„	2	„	22	„
„	4	„	7	„	„	1	„	26	„
„	2	„	9	„	„	1	„	30	„
„	3	„	10	„	„	1	„	31	„
„	2	„	11	„	„	3	„	33	„
„	1	„	12	„	„	1	„	34	„
„	3	„	13	„	„	1	„	36	„
„	7	„	14	„	„	1	„	42	„
„	3	„	15	„	„	1	„	45	„
„	1	„	16	„					

Im Durchschnitt dauerte also die Behandlung 16 Tage (den Tag des Eintrittes und den der Entlassung eingerechnet); 17 Patienten, also ein Drittel, waren durchschnittlich nur 6 Tage in Behandlung, 36 Kranke im Mittel bloss 10 Tage.

Betreffs der Recidive hält Le Fort an dem Satze fest: dass zwar durch die Operation der Harnröhre die normale Weite wiedergeben werden kann, dass es aber Sache des Patienten ist, sich dies Resultat dadurch dauernd zu wahren, dass er sich von Zeit zu Zeit Bougies einführt. So Le Fort und seine beiden Schüler.

In folgendem teile ich nun kurz das Verfahren mit, wie es von Herrn Prof. Bruns geübt wird. Das Instrumentarium ist das von Le Fort angegebene und setzt sich zusammen aus den Leitbougies und 5 soliden silbernen Kathetern (entsprechend Nr. 9, 11, 15, 18 und 22 Ch.).

Die Operation wird meist in Narkose vorgenommen. Man nimmt davon Abstand, vor derselben eine filiforme Bougie in die Harnröhre 1—2 Tage lang einzulegen. Die Operation beginnt ohne weitere Vorbereitung damit, dass mit der filiformen Bougie die Striktur passiert wird. Dann wird der beölte Katheter angeschraubt und langsam und vorsichtig die Striktur passiert. Ist dies geschehen, so lässt man den Katheter 5—10—15 Minuten liegen, zieht ihn dann heraus und ersetzt ihn durch den der nächst höheren Nummer. Dieser wird ebenso eingeführt und bleibt gleichfalls einige Zeit liegen. Nach diesem wird dann der dritte angeschraubt und eingeführt, dann der vierte, und wenn der Widerstand, auf den man beim Einführen des vierten Katheters gestossen, nicht zu gross war, wird auch noch der dickste Katheter eingebracht.

Die beste Illustration, in welcher Weise die Operation vorgenommen wird, und welche Resultate damit erzielt werden, dürften folgende 4 Fälle geben, über welche ausführlichere Journale vorliegen.

Erster Fall. Fr. R., aus Dobel, 42 J. alt, stürzte vor 2 Jahren in einer Scheune durch ein Loch 4—5 Meter hoch auf die Tenne herunter; wie er aufgefallen, weiss er nicht, jedoch glaubt er mit dem Damm auf das Rohr seiner kurzen Tabakspfeife gefallen zu sein, die zwischen den Beinen lag. Nach dem Fall bemerkte er einen Ausfluss von hellrotem Blut aus der Harnröhre, dessen Menge ca. 100 ccm betragen haben mag. Urinieren konnte Patient nicht, 24 Stunden nach dem Fall wurde deshalb katheterisiert und Urin in reichlicher Menge entleert; ob demselben Blut beigemengt war, weiss er nicht. 8 Tage nach dem Fall verliess Pat. das Bett und ging wieder seinen Geschäften nach. Das Urinieren

war beschwerdelos bis zum Spätherbst desselben Jahres (1885). Zu dieser Zeit bemerkte Patient, dass der Strahl dünner wurde; auch verspürte er öfter Drang zum Wasserlassen. Diese Erscheinungen nahmen stetig zu, so dass Patient im April 86 nur noch in einem Strahl von der Dicke einer Stricknadel urinieren konnte. Zu der Zeit suchte nun Patient ärztliche Hilfe auf. Nach 14tägigem Bougieren war der Zustand wesentlich gebessert: der Urin konnte in ziemlich dickem Strahl gelassen werden und der häufige Drang war verschwunden. Sept. 86 traten aber die alten Beschwerden wieder auf; der Drang zum Urinlassen war wieder sehr häufig, so dass Patient zuweilen alle 10 Minuten urinieren musste. Der Strahl war sehr dünn, oft unter brochen. Häufig ging der Urin tropfenweise unwillkürlich ab, namentlich bei Nacht. Ostern 86 wurde Patient noch einmal mit Bougies behandelt; Besserung trat nicht ein.

Stat. praes. Aeussere Zeichen einer früheren Verletzung am Damm oder Penis nicht vorhanden. Die Beschwerden sind zur Zeit im Wesentlichen die oben geschilderten: häufiger Drang zum Urinieren, oft besteht Harnträufeln auch am Tage, während es nachts beständig fortdauert. Schmerzen sind weder beim Urinieren vorhanden, noch nach demselben. Der Harn entleert sich teils in Tropfen, teils in sehr dünnem, spiraligem, oft unterbrochenem Strahl. Urin etwas getrübt, ohne Eiweiss. Bei der Untersuchung mit dem Katheter trifft man 17 cm vom Orific. extern. entfernt auf eine stark verengte Partie, die nur noch von einem elastischen filiformen Bougie Nr. 2 passiert wird; dabei fühlt man höckerige Unebenheiten in längerer Ausdehnung; stärkere Nummern dringen eine Strecke weit ein, um dann ein unpassierbares Hindernis zu finden. Die Blase steht etwas über der Mitte zwischen Nabel und Symphyse. Eine Vergrösserung der Prostata ist nicht nachzuweisen.

Es wird zunächst mit der allmählichen Dilatation begonnen und das filiforme Bougie 3 Tage permanent liegen gelassen. Dann lässt sich eine stärkere Nummer einlegen. Allein bei der Fortsetzung der Bougierung werden keine Fortschritte gemacht, da es wiederholt nicht gelingt, die schon gebrauchten Nummern wieder einzuführen, so dass wieder auf die dünnsten Nummern zurückgegriffen werden muss. Daher wird mit dem Le Fort'schen Apparat die rasche Dilatation vorgenommen (27. V. 87). Es gelingt mit Nr. 1, 2 und 3 die Stenose zu passieren. Nachdem der letztere Katheter etwa eine halbe Stunde, ohne dem Patienten Schmerzen zu verursachen, gelegen, wird eine plombierte Sonde von 4,8 mm Dicke zum Verweilen eingelegt. Dieselbe bleibt 12 Stunden liegen und wird einigemale behufs Urinentleerung entfernt. Abendtemperatur 37,5 im Rektum. — 28. V. Urin geht in gutem Strahl klar ab. Dieselbe Bougie wird eingelegt und nach 2 Stunden entfernt; beim Bougieren kein Blut. Subjektives Befinden gut. Temperatur normal. — 29. V. Eine Stunde lang wird eine konische, 7 mm starke Bougie eingelegt, ohne Schwierigkeit und ohne dem Patienten Schmerzen zu verursachen.

Urin wird in normaler Weise und in normalen Pausen gelassen. Temperatur normal. — 31. V. Eine Bougie von 9 mm wird auf 2 Stunden eingelegt. — 1. VI. Bougie 9 mm wird wieder eingeführt. Striktur wird ohne Hindernis passiert. — 2. VI. Bougie 9 mm eingeführt. — 4. VI. Patient uriniert in sehr gutem Strahl, ohne Schmerzen, in normalen Pausen; Urin ist klar, geringe Sekretion aus der Urethra. Patient wird entlassen mit der Weisung sich zu Hause zu bougieren. — Jetzt, nach mehr als 2½ Jahren befindet sich Patient wohl und bougiert sich zeitweise aber nur mit Nr. 9, da er die Einführung von Bougies längere Zeit vernachlässigt hat.

Zweiter Fall. Matthias S., aus Reinertsau, 29 J. alt, leidet seit 3 Jahren an zunehmenden Urinbeschwerden, namentlich häufigem Wasserlassen (nachts 6mal) und Schmerzen in der Harnröhre, sowie in der Gegend zwischen Nabel und Symphyse.

Stat. praes. Bei der Untersuchung mit dem Metallkatheter findet sich eine enge Striktur in der Pars bulbosa, dieselbe kann nur mit einer ganz dünnen elastischen Bougie passiert werden. Bei der Untersuchung per anum fühlt sich die Prostata etwas vergrössert an; sonst ist nichts auffallendes vorhanden. Der Harn, welcher mit Ausnahme von etwas Brennen in der Harnröhre ohne Beschwerden gelassen wird, ist trübe, satzig, reagiert sauer und ist frei von Eiweiss. Der Urinstrahl hat etwa die Dicke eines Strohhalmes. Zuerst wird die allmähliche Dilatation mittelst elastischer Bougies eingeleitet; da jedoch kein entsprechender Erfolg zu erzielen ist, wird in Narkose die rasche Dilatation nach Le Fort gemacht: es gelingt in derselben Sitzung sämtliche 5 Katheter einzuführen. Keine Blutung. Hierauf wird eine plombierte Sonde Nr. 24 auf eine Stunde eingelegt. Da das Orificium externum etwas zu eng ist, wird dasselbe an der unteren Kommissur ein wenig incidiert. Abends wird die Bougie wieder eingelegt. — 21. VII. Patient wurde täglich bougiert mit Nr. 24. Der Harn wird jetzt in dickem Strahl gelassen und ist nicht mehr trübe. Die kleine Incision am Orificium externum ist vollständig geheilt. Patient kann die Bougie selbst einführen und wird mit einer solchen entlassen. Jetzt, nach 1½ Jahren, schreibt Patient, er sei mit seinem Zustand vollständig zufrieden.

Dritter Fall. Christian G., aus Nürtingen, 42 J. alt, hat vor 19 Jahren einen Tripper acquiriert, der nicht behandelt und chronisch geworden ist. Schon seit mehreren Jahren bemerkte Patient, dass der Strahl beim Wasserlassen dünner wird, auch kostet ihn letzteres einige Anstrengung. Seit 2—3 Jahren haben sich diese Beschwerden gesteigert, so dass er bisweilen 12 Stunden lang kein Wasser lassen kann; wenn er sich stark anstrengt, kommt der Urin nur in starkem Tropfenfall.

Stat. praes. Man fühlt im hinteren Teil der Pars bulbosa eine auf Druck schmerzhafte Verhärtung; beim Katheterisieren mit einem dünnen

Strikturenkatheter fühlt man an dieser Stelle, die 14 cm vom Orificium externum entfernt ist, einen Widerstand, der sich noch etwa ½—1 cm weit überwinden lässt, dann aber für einen Katheter undurchgängig wird; auch mit dünnen geknöpften Bougies stösst man hier auf ein Hindernis, nur mit einer filiformen elastischen Bougie gelangt man bis in die Blase. — 12. VII. Rasche Dilatation der Striktur mit dem Le Fort'schen Apparat in Narkose. Nach einigen Bemühungen gelingt es, die filiforme Leitbougie durch die Striktur hindurchzubringen. Der metallene Katheter wird mit ziemlich starkem Druck durch dieselbe hindurchgeführt und bleibt einige Zeit liegen und zwar der dünnste Nr. 1 fünf Minuten, Nr. 2 elf Min., Nr. 3 sieben Min., Nr. 4 vierzehn Min. Bei der ganzen Operation kam kein Tropfen Blut aus der Harnröhre. Sofort nach Herausnahme der letzten Sonde wurde ein elastischer Katheter, Nr. 19, eingeführt und einige Stunden liegen gelassen. Der entleerte Harn ist ganz klar. — 13. VII. Der Strahl beim Urinieren ist stark. Der Harn kann normal zurückgehalten werden. — 15. VII. Es werden rasch nach einander Zinnsonden bis Nr. 23 eingeführt. Kein Blut. — 16. VII. Zinnsonden Nr. 24 und 25 werden eingeführt. — 17. VII. Funktion ist normal, Harn klar, Pat. wird entlassen. — 29. VII. Pat. zeigt sich heute wieder. Harnentleerung geht vollkommen normal vor sich. Zinnsonde Nr. 23 lässt sich leicht einführen. Jetzt, 7 Monate nach der Operation, befindet er sich ganz wohl; kann wieder Wasserlassen wie früher, auch ist der Urin ganz klar. Das Bougieren setzt er fort.

Vierter Fall. Otto B., aus Memmingen, 41 J. alt, acquirierte vor 17 Jahren eine Gonorrhoe, die ärztlich nicht behandelt wurde. Vor 5 Jahren stellten sich Beschwerden beim Wasserlassen ein; zuerst bemerkte er, dass der Strahl abgeschwächt war und gedreht, und dass der Urin langsamer ausfloss. Seither hat sich der Zustand langsam, aber stetig verschlimmert. Seit Nov. 88 ist es dem Pat. nicht mehr möglich, im Strahl zu urinieren; dies kann nur noch tropfenweise unter starkem Pressen geschehen und zwar 10—12mal des Tags. In der Zwischenzeit besteht stets Harnträufeln, das seit Frühjahr 89 ihn zwang, einen Urinrezipienten zu tragen.

Stat. praes. Die Umgebung der äusseren Harnröhrenmündung ist von dem unwillkürlich abgehenden Harn genässt. Bei Betastung der Harnröhre vom Damm aus fühlt man am Ende der Pars bulbosa eine kleine Verdickung, die auf Druck etwas empfindlich ist. Der rechte Nebenhoden ist an einer umschriebenen Stelle dicker und härter als der linke. Die Blase ragt drei Querfinger über die Symphyse empor. Auf Druck von den hinteren Abschnitten der Harnröhre nach vorn entleert sich aus dem Orificium externum durch schleimige Beimengung getrübter Harn. Beim Sondieren stösst man 15 cm vom Orificium externum ent-

fernt auf ein Hindernis, dasselbe kann mit den verschiedenartigsten Sonden nicht überwunden werden; es gelingt nur mit einer dünnsten filiformen Bougie die Stenose zu passieren. Es wird daher in Narkose die rasche Dilatation der Striktur nach Le Fort vorgenommen. Erst wird die filiforme Leitbougie eingebracht, darnach passiert der angeschraubte Katheter Nr. 1 ziemlich leicht die Striktur; nachdem dieser 3 Minuten gelegen, wird Katheter Nr. 2 angeschraubt, dieser geht gleichfalls ohne Mühe durch die Striktur; nach 2 Minuten wird Nr. 3 eingeführt. Die Dilatation erfolgt ausserordentlich rasch und leicht; nach kurzer Zeit wird Nr. 4 eingebracht; derselbe geht gleichfalls bequem durch. Man geht nun zu Zinnbougie Nr. 17 über. Dieselbe lässt sich nur mit Schwierigkeit einführen, und bleibt dann 5 Minuten liegen. Im Verlauf von einer halben Stunde gelingt es dann noch nacheinander Zinnbougies Nr. 18—23 einzulegen.

Die ganze Operation vom Beginn der Einführung der filiformen Leitbougie bis zur Erweiterung der Striktur auf Kaliber 23 ist in 3/4 Stunden vollbracht worden. Während derselben hat sich kaum eine Spur von blutig gefärbtem Ausfluss gezeigt. Darauf lässt Pat. gegen 1 Liter Urin ohne nennenswerte Beschwerden an der gedehnten Strikturstelle. Der Urin ist kaum blutig tingiert. Abends hat Pat. keine Spur mehr von Harnträufeln, sondern uriniert willkürlich in kräftigem Strahl. Abendtemperatur 39 im Rektum. — 21. IX. Pat. hat die Nacht über 2mal urinieren müssen; jedesmal ohne Beschwerden und mit kräftigem Strahl. In der Zwischenzeit besteht kein unwillkürlicher Harnabgang. Temperatur morgens 37,4, abends 37,8. — 23. IX. Es wird Bougie Nr. 21 eingelegt und nach einer Stunde wieder entfernt. — 25. IX. Desgleichen. — 26. IX. Pat. wird heute entlassen mit der Weisung, sich regelmässig zu bougieren. 3 Monate später schreibt Pat., er habe gar keine Beschwerden mehr, namentlich keinen Reiz und Drang zum urinieren, könne Wasserlassen wie früher. Bougiert hat er seither regelmässig.

Fassen wir das Wesentliche aus obigen vier Krankenberichten kurz zusammen, so sehen wir, dass wir es in allen vier Fällen mit sehr engen Strikturen zu thun hatten: in drei Fällen war die Verengerung so bedeutend, dass die Strikturen nur mit den feinsten Bougies passiert werden konnten. Dementsprechend waren die Urinbeschwerden sehr erheblich, und zwei Patienten litten sogar an unwillkürlichem Harnträufeln, so dass der eine beständig einen Urinrezipienten tragen musste. In einem Falle trat wiederholt vollständige Urinretention ein. Bezüglich der Art der Striktur handelte es sich einmal um eine traumatische, zweimal um eine gonorrhoische und einmal um eine Striktur unbekannter Entstehung. Das Einführen der Katheter gelang fast in allen diesen vier Fällen mit

leichter Mühe; in einem Fall wurden sämtliche Katheter der Reihe nach eingeführt; aber auch in den anderen Fällen war die Erweiterung, die erzielt wurde, eine vollkommen ausreichende. Bei keinem der vier Operierten entleerte sich nach der Operation Blut aus der Harnröhre, nur bei zweien zeigten sich in dem zuerst gelassenen Harn ganz geringe Spuren. Die Beschwerden nach der Dilatation waren ganz unbedeutend, leichte Schmerzen und etwas Harndrang. Fieber stellte sich bloss bei einem Patienten in geringem Grade und ganz vorübergehend ein.

Die Resultate waren alle sehr gut. Die hochgradigen Beschwerden, unter denen sämtliche Kranke zu leiden hatten, verschwanden sofort nach der Operation und der Erfolg blieb dauernd, wenn sich die Patienten nach ihrer Entlassung genau an die Vorschrift hielten und sich in der Folge noch selbst regelmässig bougierten.

Aus der obigen Schilderung, sowie aus den Krankenberichten ergibt sich, dass das Verfahren von Herrn Prof. Bruns nicht ganz in derselben Weise zur Anwendung kam, wie es Le Fort empfohlen. Der Unterschied besteht darin, dass davon Abstand genommen wurde, vor der Operation 1—2 Tage lang in die Striktur eine filiforme Bougie einzulegen, um dadurch jene sogen. entzündliche Erweichung herbeizuführen. Freilich wäre dann, wenn dies letztere nicht geschieht, für das Verfahren die Benennung nach Maisonneuve eher gerechtfertigt. Denn sieht man ab von der entzündlichen Erweichung, so ist das sogen. Le Fort'sche Verfahren weiter nichts, als die praktische Anwendung des Vorschlags von Maisonneuve, über den wir schon oben berichtet, wobei in diesem Falle an die Maisonneuve'sche Leitbougie konisch geformte Katheter angeschraubt werden. Zu dieser Abweichung von dem Vorschlage Le Fort's sah sich Herr Prof. Bruns bloss aus dem Grunde veranlasst, weil er jene Vorbereitung für nicht wesentlich erachtete. In den Augen Le Fort's allerdings ist es „die Basis seiner Methode," durch ein- oder mehrtägiges Liegenlassen der filiformen Sonde in der Urethra jene entzündliche Erweichung herbeizuführen.

Zweifeln wird ja gewiss Niemand daran, dass die eingeführte Sonde einen erweichenden Einfluss auf die Gewebe ausübt und dass sie dieselben nachgiebiger macht; beruht doch die ganze langsame Dilatation schliesslich auf diesem Phänomen. Fraglich aber dürfte es doch erscheinen, ob der Effekt dieser zudem bloss 24stündigen Erweichung wirklich so hoch angeschlagen werden darf, als dies von Le Fort und seinen Schülern geschieht. Denn wenn diese

auch mitteilen, dass das Einführen der Katheter leicht gelungen sei, nachdem die Gewebe durch die entzündliche Erweichung präpariert waren, so gibt auch Herr Prof. Bruns, welcher auf diese Vorbereitung verzichtet, an, dass zu seinem Erstaunen die Katheter auffallend leicht durch die Striktur gedrungen seien.

Auf Grund dieser Thatsache ist denn auch der Ausspruch Epenstein's[1]): „In dieser Arbeit der Moleküle, die sich hier ohne jedes weitere Dazuthun des Arztes abspielt, liegt die eigentliche Heilwirkung des Verfahrens" wohl nicht ganz berechtigt. Uebrigens wurde in derselben Weise wie von Herrn Prof. Bruns, also ohne vorheriges Einlegen der filiformen Bougie, das Verfahren auch von H. Picard in zwei Fällen mit dem besten Erfolg in Anwendung gebracht; Le Fort selbst, so sehr er sonst in dem Liegenlassen der Bougie etwas Wesentliches seiner Methode erblickt, gestattet, allerdings nur in Ausnahmefällen darauf zu verzichten, und berichtet in seinem zuletzt citierten Vortrage über zwei Fälle, in denen sich sein Verfahren auch so bestens bewährte.

Das Verfahren selbst besteht jedenfalls seinem Wesen nach in einer raschen graduellen Dilatation und darf weder mit dem forcierten Katheterismus, noch mit der Divulsion in Parallele gestellt werden. Es ist keineswegs bloss der focierte Katheterismus in seiner milderen Form. Freilich wird mit einem gewissen Druck der Katheter in die Striktur eingeführt, aber weit entfernt davon, die Striktur einfach mit Gewalt zu durchstossen, soll der Operateur aus dem kleineren oder grösseren Widerstand, der sich ihm entgegenstellt, ermessen, wie weit er gehen darf. Nach dem übereinstimmenden Urteil Aller, die bis jetzt diese Methode geübt haben, gelingt das Einführen der dünneren Katheter-Nummern überraschend leicht. Nimmt aber allmählich der Widerstand zu, so hat gerade bei dieser Methode wie bei keiner anderen der Operateur das feinste Gefühl dafür, wie viel Kraft er einwirken lassen darf. Denn es ist klar, dass es leichter ist bei dieser Methode, das richtige Mass von Gewalt zu treffen, als bei der Divulsion, bei der der Widerstand, den die Schraube findet und überwindet, durch das Gefühl weit weniger wahrzunehmen ist.

Gerade dieser Vorteil ist nicht hoch genug zu schätzen; denn dies eben verhindert den vorsichtigen Operateur mit dem Le Fort'schen Instrument den forcierten Katheterismus auszuführen.

1) Epenstein. Zur Behandlung der Harnröhrenstrikturen. Dissertat. München 1883.

Wie sich das Verfahren vom forcierten Katheterismus unterscheidet, so ist es auch von der Divulsion verschieden, da bei dieser der Operateur die angewendete Gewalt keineswegs ebenso in der Hand und im Gefühl hat. Dieser Methode gegenüber hat das Le Fort'sche Verfahren aber auch den Vorzug, dass die Erweiterung langsam, mit allmählich immer stärkeren Kathetern ausgeführt wird, und dass die Dehnung der Harnröhre nur an den verengten Teilen der Striktur selbst stattfindet.

Fassen wir in kurzem die Vorzüge der Methode, so wie sie in unseren Fällen geübt worden, zusammen, so verdient in erster Linie die zweckmässige Ausnützung aller Vorzüge, die die filiforme Leitbougie gewähren kann, angeführt zu werden. Der grosse Wert derselben ist ja allgemein anerkannt, und auch bei anderen Instrumenten hat man von derselben Gebrauch gemacht. Sie ist es, die den Weg bahnt, die stets freien Zugang zur Striktur wahrt und die den besten Schutz vor falschen Wegen bietet.

Von nicht geringer Bedeutung ist ferner der Vorteil, dass bei diesem Verfahren keine Gewalt zur Anwendung kommt, zumal im Hinblick darauf, wie leicht lädierbar und wie empfindlich das Operationsterrain ist. Das Gefühl des Widerstandes, den die Striktur dem Eindringen des Instrumentes entgegenstellt, dürfte kaum bei einer anderen Methode mit solcher Leichtigkeit und solcher Sicherheit von der Hand des Operateurs geschätzt werden, so dass dieser ohne weiteres genau weiss, wie weit er in der Dehnung des Strikturgewebes gehen darf. Die kurze Dauer der Behandlung, die unbedeutenden Schmerzen und die geringen Beschwerden für den Patienten während derselben sind Vorteile, die evident genug sind, und es ist gewiss charakteristisch für den Wert des Verfahrens, wenn ein Patient, wie in unserem vierten Falle, der eine nur für filiforme Bougies durchgängige Striktur besitzt, nach dem Erwachen aus der Narkose sich überzeugt, dass seine Harnröhre zur normalen Weite erweitert ist, so dass eine Sonde Nr. 23 eingelegt werden konnte!

Im Vergleich zur Divulsion werden bei dieser Operation keine irgendwie erheblichen Einreissungen verursacht, wie auch in unseren Fällen sich niemals Blut aus der Harnröhre entleert hat; auch hat unsere Methode vor dieser den Vorteil, dass es nur die verengte Stelle selbst ist, die erweitert wird. Gegenüber der Urethrotomia interna bietet sie viel weniger Gefahr; denn von den Urethrotomierten sterben doch immerhin einzelne infolge der Operation, und auch Komplikationen wie starke Blutung, Abscessbildung, Harninfiltration,

Fieber mit Schüttelfrost, Cystitis und Hodenentzündung sind ja, wie bekannt, bei der Urethrotomia interna nicht so gar selten.

Was nun das Auftreten von Komplikationen bei unserem Verfahren anbelangt, so lehren die angeführten Erfahrungen, dass diese Gefahr keineswegs bedeutend ist. Genaueres hierüber dürfte sich allerdings erst ergeben, wenn das Verfahren öfter geübt worden ist, und wenn wir im Laufe der Zeit über eine grössere Statistik verfügen.

Betreffs der Recidive sind die bis jetzt bekannten Resultate recht ermutigend; freilich, wenn in der Folge nicht bougiert wird, schützt diese Methode so wenig vor Recidiven wie irgend eine andere.

Gewiss sind die Vorteile des Le Fort'schen Verfahrens einleuchtend genug, und es sei mir gestattet an dieser Stelle Thompson zu citieren, der es „eine vortreffliche und in vielen Fällen zum Ziele führende Methode" nennt[1]). In der That verdient das Verfahren überall angewendet zu werden, wo es überhaupt Aussicht auf Erfolg gewährt. In dieser Beziehung ist aber hervorzuheben, dass bei relativ weiten Harnröhrenstrikturen die Le Fort'sche Methode vor der allmählichen Dilatation keine besonderen Vorteile voraus hat und dass sie natürlich bei impermeabeln Strikturen unausführbar ist. Aber auch bei sehr derben, unnachgiebigen sog. knorpeligen Strikturen, namentlich traumatischen Narbenstrikturen, dürfte sie wenig Aussicht bieten; in diesen Fällen ist eher die Urethrotomia interna oder externa, bezw. die Resektion der Striktur angezeigt.

Trotz dieser Einschränkung bleiben doch noch zahlreiche Indikationen, namentlich enge Strikturen, welche der allmählichen Dilatation zuviel Widerstand entgegenstellen, ferner solche, bei denen wegen allzugrosser Empfindlichkeit der Harnröhre wiederholtes Bougieren nicht gestattet ist. Ferner verdient die Le Fort'sche Methode in allen den Fällen angewendet zu werden, in denen rasche Hilfe nötig ist, sowie endlich dann, wenn man vorzieht, statt Wochen und Monate langer Behandlung ein Verfahren einzuschlagen, das in raschester Zeit zum Ziele führt.

---

1) Thompson. Strikturen und Fisteln der Harnröhre. München 1888.

AUS DER

HEIDELBERGER CHIRURGISCHEN KLINIK

DES PROF. DR. CZERNY.

XVI.

Die Zungen-Carcinome der Heidelberger chirurg. Klinik

in den Jahren 1878—1888.

Von

Dr. A. Steiner.

Vorliegende Arbeit soll über die in der Heidelberger chirurg. Klinik 1878—88 beobachteten und behandelten Zungen-Carcinome berichten. Es sind 26 Fälle, deren Krankengeschichten ich benutzen konnte; ein weiterer, von dem ich nur ein paar Notizen und die mikroskopischen Präparate aufzufinden vermochte, wurde deshalb auch nur anhangsweise berücksichtigt. Herrn Geh.-R. Czerny danke ich bestens für die gütige Unterstützung, die er mir dabei hat zu Teil werden lassen.

Geschlecht, Alter und Beruf der Patienten. Unsere sämtlichen Patienten sind männlichen Geschlechts (100 %). Die Angaben über die Beteiligung der Geschlechter schwanken innerhalb ziemlich weiter Grenzen[1]), und um so grösser werden die

---

1) Man vergleiche z. B folgende 4 Zusammenstellungen:

	Sa.	Weibl.	%Weibl.
Sigel. Ueb. d. Zungenkrebs. Diss. Tüb. 1864	210	62	29,5
Weber. Pitha-Billroth's Handb. III. Bd. Ia.	57	7	12,2
Wölfler. Langenbeck's Archiv. XXVI.	93	30	32
Barker. Butlin. Krankh. d. Zunge, übers. Wien. 1887	293	46	15,7

Unterschiede, je kleiner die einzelne Beobachtungsreihe ist und je mehr sie sich auf einen Ort, Bezirk oder Landstrich beschränkt [1]). In Anbetracht dieser Thatsache darf man wohl behaupten, dass nicht der Zufall allein solche bedeutende Differenzen verursacht, vielmehr auch ein gewisser endemischer Faktor dabei mitwirkt, von dem es bis jetzt nicht entschieden werden kann, ob er in der Natur des Landes oder seiner Bewohner oder endlich des Krankheitsmomentes selbst zu suchen ist. Denn dass das Fehlen der ätiologischen Momente die mehr oder weniger grosse Immunität des weiblichen Geschlechtes nur zum Teil erklärt, zeigt die Erfahrung, dass in manchen Ländern bei den Frauen, die gewohnheitsmässig denselben prädisponierenden Schädlichkeiten sich aussetzen wie die Männer, niemals ein Zungen-Carcinom beobachtet wird [2]).

Das Alter der Patienten anlangend, ergeben die Wiener Statistiken (Gurlt, v. Winiwarter, Wölfler) übereinstimmend ein Maximum zwischen 50 und 60 Jahren. Göttingen weicht hierin nicht von ihnen ab (ebensowenig wie beim Geschlecht). Um so auffallender ist daher das Verhältnis, das sich hier in Heidelberg zwischen Häufigkeit und Lebensalter zeigt. Es standen nämlich im Alter

zwischen	21—25	Jahren	in	Heidelberg	1	in	Wien	0
„	26—30	„	„	„	0	„	„	2
„	31—35	„	„	„	0	„	„	2
„	36—40	„	„	„	3	„	„	6
„	41—45	„	„	„	5	„	„	4
„	46—50	„	„	„	5	„	„	9
„	51—55	„	„	„	1	„	„	9
„	56—60	„	„	„	3	„	„	8
„	61—65	„	„	„	5	„	„	2
„	66—70	„	„	„	3	„	„	4

1) Als Beleg diene die folgende Tabelle:

	Sa.	Weibl.	%Weibl.
Gurlt. (Langenbeck's Arch. XXV). Wien. Krankenh.	239	35	14,6
Wölfler. (Langenb. Arch. XXVI.) Billroth's Klinik	115	4	3,4
Clarke. (Wölfler l. c.)	39	11	28
Paget. (Wölfler l. c.)	30	11	36
Landau. (Diss. 1885). Göttinger Klinik 1875/85	25	4	16
Bruns. (Sigel Diss. 1864). Tübinger Klinik	18	6	33
Hayn. (Diss. 1867). Jenaer Klinik	14	6	43
Heidelberg	26	0	0

Von der Gesamtsumme, die Gurlt seinen Berechnungen zu Grunde gelegt hat, sind 8 Fälle unbestimmten Geschlechts.

2) v. Winiwarter. Beiträge zur Statistik der Carcinome. Stuttg. 1878.

Zur besseren Uebersicht habe ich beiliegende Kurve gezeichnet. Die senkrechten Zahlen bezeichnen die Prozente, die horizontalen die Lebensalter von 10 zu 10 Jahren. Ich habe aber zu v. Winiwarter's Kranken, die in der Tabelle angeführt sind, in der Kurve noch die Wölfler's hinzugenommen, um eine grössere Zahl zu erhalten. Beide Gruppen von Fällen stimmen so auffallend miteinander in den Altersverhältnissen überein, dass die Kurve der einen durch Hinzunahme der anderen so gut wie gar nicht beeinflusst wird. Man sieht daraus, dass wir hier zwei Maxima haben, eines im 5., des andern im 7. Decennium, dass im 6. dagegen die Beteiligung eine verhältnismässig sehr schwache ist. Dieser Befund steht in einigem Gegensatz zu den oben erwähnten Statistiken. Ich wage daher vorläufig noch nicht ihn mit Bestimmtheit als den für unseren Bezirk charakteristischen hinzustellen. Möglich oder sogar wahrscheinlich, dass wir hier wieder eine lokale Modifikation in der Erscheinungsweise des Zungen-Carcinoms vor uns haben. Es kann daher erst eine grössere Zahl von Fällen aus unserem Bezirk gegenüber den Wiener Verhältnissen eine einigermassen vertrauenerweckende Angabe möglich machen.

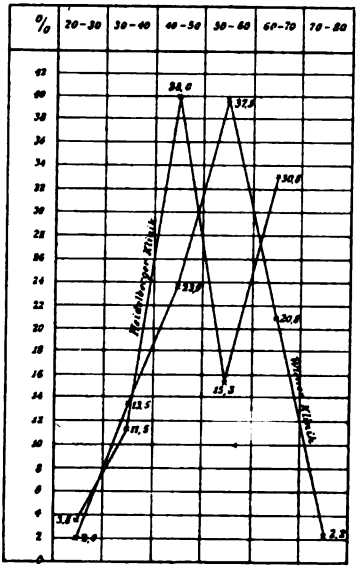

Sehen wir von unseren Kranken ab, die sich bis auf weiteres nicht mit den anderen zusammenstellen lassen, so wird von verschiedenen Seiten darauf aufmerksam gemacht, dass zwar die absolute Zahl der Zungen-Carcinome nach dem 6. Dezennium abnimmt, dass dafür aber auch die Zahl der Menschen nach dieser Zeit eine viel geringere sei als in den vorhergehenden Dekaden, und man daher von einer Abnahme der Disposition vielleicht erst nach den 70 Jahren reden könne. Einen Beweis dafür in Zahlen habe ich nirgends gefunden. Nun hat Trendelenburg[1]) sich die Mühe gegeben, für die Lippen-Carcinome in v. Winiwarter's Statistik eine solche Berechnung anzustellen, indem er dabei die Ergebnisse der deutschen

1) Trendelenburg. Deutsche Chirurgie. 33 I.

Volkszählung vom 1. Dezember 1888 zu Grunde legte. Es war für mich einleuchtend, diese Idee auf die Zungen-Carcinome anzuwenden und so eine bestimmte Auskunft über den Zeitpunkt der Dispositionsabnahme zu erhalten. Die zur Berechnung benutzten Fälle, 96 an der Zahl, kamen in der Billroth'schen Klinik 1871 bis 1880 zur Beobachtung (Wölfler). Das Ergebnis ist folgendes[1]):

Es kommen auf das Alter zwischen

	umgerechnet	nicht umgerechnet
20—30 Jahren	12,6 %	20,8 %
30—40 „	104 „	135,4 „
40—50 „	232 „	239,3 „
50—60 „	468 „	375 „
60—70 „	393 „	208,3 „
70—80 „	104 „	22,7 „

Ein Blick auf beistehende Kurve zeigt, wie auch graphisch eine solche umgerechnete Reihe von einer nicht umgerechneten abweicht. Man sieht, dass nach dem 6. Dezennium auch die relative Häufigkeit der Erkrankung abnimmt, die Disposition in diesem also wirklich ihren Höhepunkt erreicht hat. —

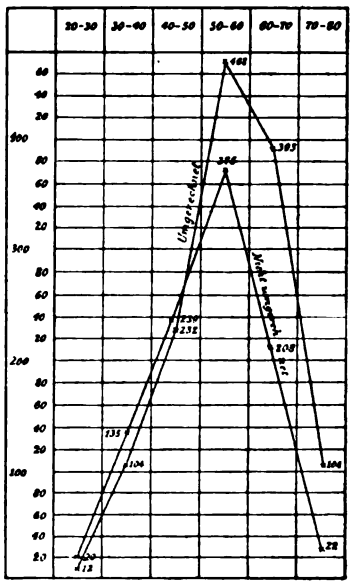

Die Angaben, die über den Beruf unserer Patienten vorliegen, bestätigen in ausgezeichneter Weise die bekannte Thatsache, dass mit Vorliebe die besseren Stände vom Zungenkrebs zu leiden haben. Was man zu den besseren Ständen rechnen will, liegt ja in gewissem Grad im Belieben des Beurteilers, auf absolute Genauigkeit kann also eine solche Unterscheidung keinen Anspruch machen. Im allgemeinen teile ich von unseren 26 Patienten 10 den besseren Ständen zu; von den übrigen 16 sind 7 Taglöhner oder Landwirte, 9 Handwerker oder sonst vorzugsweise in der Stadt beschäftigte. Erstere beteiligen sich also mit ungefähr 70 %, einer gewiss unverhältnismässig grossen Zahl.

1) Das Genauere bei Trendelenburg l. c. S. 113.

Aetiologie. Wir sind in der glücklichen Lage, bei etwa $^3/_4$, also der überwiegenden Mehrzahl unserer Patienten ein ätiologisches Moment gefunden zu haben, d. h. irgend einen Umstand, der nach unseren heutigen Anschauungen bei vorhandener Disposition das Entstehen eines Carcinomes veranlassen oder wenigstens begünstigen kann. In 7 Fällen ergab die Anamnese in dieser Richtung allerdings gar nichts (1, 6, 8, 9, 19, 21, 23); bei 11 Patienten ist bemerkt, dass sie rauchten (3, 4, 5, 10, 11, 13, 14, 15, 16, 17, 20), einer mässig, die übrigen meist stark, ein Teil derselben kaute auch Tabak. Ausdrücklich ausgeschlossen ist das Rauchen nur bei einem Patienten (2), bei mehreren heisst es allgemein: „Kein ätiologisches Moment". Verletzungen durch Zahnkanten kamen 7mal vor (7, 11, 13, 15, 16, 20, 22), 5 von diesen Patienten waren zugleich Raucher (11, 13, 15, 16, 20). Psoriasis der Zunge ist 6mal notiert (3, 4, 10, 13, 15, 26), davon rauchten 5 fast ausnahmslos stark, einer derselben wollte gern sauer gegessen haben (26). Wie gross die Zahl der spezifisch inficierten ist, kann ich nicht mit Bestimmtheit sagen, weil die Patienten manchmal ungenaue, manchmal einander widersprechende Angaben machten. Auf keinen Fall aber sind mehr als 7 Luetiker; davon mit Allgemeininfektion behaftet 3 (10, 24, 25), inficiert ohne nachfolgende Erscheinungen 2 (15, 11); bei 2 andern (3, 18) liess sich nur die Thatsache der Infektion konstatieren. Potatoren waren 2 (12, 13). Bei einem Patienten (2) war ein Biss in die Zunge der unmittelbare Anlass zur Entstehung des Carcinoms. Die kleine Tabelle, die ich hier beigefügt habe, kann vielleicht dazu dienen, die Konkurrenz der verschiedenen ätiologischen Momente im einzelnen Fall übersichtlicher zum Bewusstsein zu bringen, als dies in Worten möglich ist.



Unter allen ätiologischen Momenten wird der Tabakgenuss immer in erster Linie aufgeführt. Um aber seine Bedeutung für die Aetiologie richtig zu würdigen, müsste man zusehen, wie sich für gewöhnlich das Verhältnis zwischen Rauchern und Nichtrauchern gestaltet, und ob unter den Zungenkrebskranken etwa unverhältnismässig viel mehr von ersteren anzutreffen seien. Ich kann mich nicht erinnern, irgendwo einen solchen Versuch gefunden zu

haben, und die Anstrengungen, die ich selbst machte, mir darüber Klarheit zu verschaffen, blieben erfolglos, weil ich keine Statistik der Raucher und Nichtraucher aufzutreiben vermochte. Zu viel Gewicht auf diesen Fehler zu legen, wäre demnach ebenso einseitig, wie ihn ganz verwerfen zu wollen, und die Wahrheit wird auch hier in der Mitte liegen. Am ansprechendsten ist vielleicht die Auffassung Butlin's, der nur dann einen Einfluss des Tabaks zugeben will, wenn er schon vor der Carcinombildung sichtbare Veränderungen der Zungenschleimhaut hervorbringt, die ihrem Wesen nach auf gesteigerter Epithelbildung beruhen; „in Fällen aber, wo das Rauchen keinen nennenswerten Einfluss auf die Zunge ausübt, kann auch nicht davon geredet werden, dass es eine Prädisposition für Carcinom schaffe".

Ausser dem Tabakgenuss wird auch Potatorium (besonders in Branntwein) beschuldigt, das Entstehen der Zungen-Carcinome zu begünstigen [1]). Butlin nimmt noch dazu den Genuss heisser und stark gewürzter Speisen sowie von rohem Fleisch. Der Einfluss all dieser Umstände ist freilich ebensowenig zahlenmässig festgestellt wie der des Tabaks, würde sich aber auch durch den chemischen Reiz erklären, den sie insgesamt auf das Epithel der Wundhöhle ausüben.

Wie oben schon erwähnt, liegt die Hauptbedeutung der genannten Faktoren in der durch sie erzeugten abnormen Thätigkeit des Epithels, der Psoriasis ling. et buccalis. Dass diese sehr häufig in Carcinom übergeht, ist eine bekannte Thatsache [2]) und, nachdem wir ihr Wesen richtig erkannt, leicht zu begreifen. Von unseren 6 Patienten mit Psoriasis ist bei vieren das Leiden sicher nur auf Tabak- und Alkoholgenuss zurückzuführen (3, 10, 13, 15). Bei einem (26) ist von Rauchen nichts bemerkt; hier darf vielleicht der häufige Genuss stark saurer Speisen als Ursache herangezogen werden. Bei 3 Patienten (3, 10, 26), bei denen allein über die Dauer des Leidens bis zur Carcinombildung Angaben vorliegen, bestand dasselbe seit 4 Monaten, 5—6—vielen Jahren [ein Pat. (26) gab bei der klinischen Untersuchung 4 Monate, bei der privaten 12 Jahre an]. Im Gegensatz zu dieser, doch immer erst im späteren Alter acquirierten Form, haben wir bei Fall 4 eine Psoriasis, die in die früheste Jugend

1) Vgl. darüber Sigel l. c. S. 12. v. Winiwarter und Butlin.

2) Wölfler hat unter 48 Kranken 5 mit Psoriasis, v. Winiwarter unter 43 10. Wir unter 26 6.

zurückdatiert wird. Da dieser Fall auch in anderer Beziehung von Interesse ist, setze ich seine Anamnese hierher.

Patient früher gesund. Starker Raucher und Tabakskauer. Litt schon als Kind an weissen Flecken im Munde, welche im 14. Jahr nach einem Gallenfieber verschwunden sein sollen. April 1875 hier operiert wegen oberflächlicher Cancroide der Oberlippe und Mundschleimhaut beiderseits. Beginn des Zungenkrebses als weisse Stelle an der linken Zungenseite. Dieselbe verschwand wieder, aber zeitweilige Schmerzen blieben zurück. Vor 6—8 Wochen bemerkte Patient, dass die Stelle wieder weiss und hart wurde. Die Untersuchung ergibt ausgedehnte Psoriasis der Mundhöhle und Zunge und einen 3 cm im Durchmesser haltenden Carcinomknoten. Von Recidiv an Lippe oder Wange nichts zu sehen [1]).

Hatten wir in diesem Fall eine sozusagen angeborene Neigung eines ganzen Bezirkes zu abnormer Epithelneubildung, so bietet ein anderer (3) ein Beispiel für eine erst im späteren Alter entstandene oder durch fortdauernd einwirkenden Reiz hervorgerufene solche Neigung, die das ganze demselben ausgesetzte Gebiet betroffen hat.

P., Pfeifenraucher, leidet seit 5—6 Jahren an Psoriasis der Zungen- und Mundschleimhaut und bekam dazu ungefähr vor 1½ Jahren einen Ausschlag an der Oberlippe, wie er selbst meint vom Rauchen. Nachdem derselbe durch Höllenstein glücklich beseitigt war, zeigte sich eine Geschwulst an der Zunge.

Wiewohl nähere Angaben fehlen, so glaube ich doch annehmen zu dürfen, dass es sich hier entweder um das handelte, was Volkmann und Schuchardt Seborrhoea senilis nennen, oder um eine Affektion ähnlich der von Volkmann beschriebenen Paraffinkrätze. Da auch diese Krankheiten auf gesteigerter Thätigkeit der Epithelzellen beruhen, ist ihre Verwandtschaft mit der Psoriasis der Mundhöhle klar, und dass beide Affektionen hier durch das Tabakrauchen erzeugt wurden, nicht zweifelhaft.

In einem gewissen Gegensatz zu den bis jetzt besprochenen Momenten, die mehr auf chemischem Wege die Schleimhaut reizen und je nach dem Widerstand des Stratum submucosum zur Psoriasis oder Carcinose führen, stehen die mechanisch wirkenden Schädlichkeiten, die einmal oder längere Zeit hindurch, akut oder chronisch,

1) Wie oben zu lesen, soll die Psoriasis im 14. Jahre wieder verschwunden sein. Bei der Erhebung der Anamnese wurde leider vergessen zu fragen, wann sie wieder auftrat; da der Pat. stark zu rauchen pflegte, wird sie nicht lang auf sich haben warten lassen.

ihren Einfluss ausüben. Es sind dies Verletzungen (z. B. durch Biss) und die Erosionen oder Geschwürchen, wie sie durch die scharfen Kanten kariöser Zähne hervorgerufen werden.

Auf eine Verletzung durch Biss führt Fall 2 seine Geschwulst zurück.

H. A., 62 J., will, abgesehen von öfters auftretenden Kopfschmerzen, früher stets gesund gewesen sein. Vor etwa 10 Jahren hat er sich infolge eines Sturzes bei einer Rauferei eine Verletzung am rechten Zungenrand zugezogen. Er will sich damals ein Stück aus der Zunge herausgebissen haben. Die Wunde vernarbte in kurzer Zeit. Vor etwa 3 Monaten fiel Pat. von einer Leiter und biss sich abermals in der Nähe der früher verletzten Stelle. Es entstand ein Geschwür, das anfangs erbsengross immer mehr zunahm[1]).

Eine schädliche Reizung durch scharfe Zähne mag man 7mal annehmen (7, 11, 13, 16, 20, 22, 25). Allerdings gaben nur vier Patienten an, dass die Geschwulst durch Verletzung an einem kariösen Zahn entstanden sei (7, 11, 16, 22). Bei den übrigen drei wurden teils vom behandelnden Arzt, teils erst hier in der Klinik bei genauer Untersuchung der Mundhöhle dem Neoplasma gegenüber scharfe Zahnkanten gefunden. Es kann also zweifelhaft sein, ob bei ihnen dies Nebeneinander nicht ein rein zufälliges ist. Der Beginn als Geschwür, den einer von diesen Patienten angibt, macht bei ihm einen kausalen Zusammenhang wenigstens etwas wahrscheinlicher. Bei den zwei andern muss man sich mit der Thatsache begnügen. Auch unter diesen Patienten ist einer, dessen Mundschleimhaut in gewisser Weise zur Erkrankung prädisponiert war (11).

Pat. will immer eine sehr empfindliche Mund- und Zungenschleimhaut gehabt, auch öfter an Mundfäule gelitten haben (was darunter zu verstehen ist, wird leider nicht gesagt, Psoriasis wurde bei ihm nicht gefunden). Bekam beim Rauchen starker Cigarren immer tagelang dauernde Schmerzen in die Zunge. Seit 2 Jahren bemerkte er von Zeit zu Zeit am Seitenrand der Zunge ein durch eine scharfe Zahnkante erzeugtes Bläschen, welches stets nach einigen Tagen wieder verschwand. Vor 12 Wochen endlich entdeckte Pat. ein 10pfennigstückgrosses Geschwür am seitlichen Zungenrand.

Das Dunkel, das über den Ursachen der Carcinombildung herrscht, und die interessanten Beziehungen, die sich zwischen der

1) Zu bemerken ist, dass die erste Verletzung in das Alter fällt, wo bei uns die Disposition zur Zungencarcinose sehr gering zu sein scheint.

Lues und manchen anderen Krankheiten herausgestellt haben, erlauben es, auch bei den Carcinomen an einen vielleicht vorhandenen Einfluss derselben zu denken. Von vornherein könnte derselbe zweifacher Art sein: Einmal nämlich könnte durch die Lues der ganze Organismus dahin modificiert werden, dass seine Disposition zur Carcinombildung eine grössere würde; ähnlich wie wir an gewissen Krankheiten des centralen Nervensystems specifisch inficierte Personen leichter erkranken sehen als andere, ohne dass man über die näheren Umstände dieses Einflusses auch nur das geringste genauere wüsste. Gegen einen solchen dyskrasischen Einfluss der Lues spricht aber der Umstand, dass die Luetiker an Zungen-Carcinom sich nicht stärker beteiligen als an anderen Krankheiten [1]). Anders steht es um den lokalen Einfluss: Es ist seit langem bekannt, das Epithelial-Carcinome mitunter ihren Ausgang nehmen von chronischen Entzündungen, Ulcerationen und Narben [2]). Ebensogut aber wie durch irgend eine andere Ursache entstanden, können auch luetische derartige Affektionen diese schlimme Umwandlung eingehen. Butlin äussert sich über die ganze Frage sehr bündig wie folgt: „Insofern die Syphilis Geschwüre und Narben der Zunge hervorrufen kann, ist sie auch fähig, die Prädisposition für Zungen-Carcinome zu schaffen; aber diese Narben und Geschwüre sind keineswegs mehr geneigt krebsartig zu werden, als solche, die aus einer anderen Ursache entstanden". Dasselbe gilt nach ihm von der syphilitischen Psoriasis und superficiellen Glossitis [3]). Ob dabei,

1) v. Winiwarter hat unter seinen Patienten 15 % Luetiker, wir 27. Andererseits findet man unter alten Kranken 20—25 % Luetiker. Eine nennenswerte Differenz stellt sich also nicht heraus.

2) Billroth und v. Winiwarter. Allg. chir. Pathologie Berlin 1887. — Schuchardt. Sammlung klin. Vorträge. Nr. 257. — R. Volkmann. Sammlung klin. Vortr. Nr. 334—35.

3) Hueter-Lossen (Grundriss der Chirurgie. Leipzig 1885) erklären es noch für eine offene Frage, ob nicht viele oder vielleicht die meisten Fälle von Psoriasis ling. syphilitischen Ursprungs seien. Da die Bedeutung dieses Leidens für das Zungen-Carcinom allgemein anerkannt und gross ist, hätte damit auch die Lues für letzteres eine besondere Wichtigkeit erlangt. Nun haben aber v. Winiwarter und Schuchardt zwischen Psoriasis ling. und Lues keinen Zusammenhang konstatieren können, und ein Blick auf unsere Tabelle (S. 565) spricht auch nicht für einen solchen. Alle unsere Psoriasiskranken waren Raucher oder sonst gewohnt, ihrer Mundschleimhaut durch starke chemische Agentien zuzusetzen, luetisch waren von ihnen höchstens drei. Es wäre also doch sehr widersinnig, den allen gemeinsamen Umstand als den zufälligen und einen, der nur bei der Hälfte zu finden ist, als den bedingenden anzusprechen.

wie R. Volkmann meint, das Carcinom häufiger aus dem syphilitischen Geschwür als aus dessen Narbe entsteht, kann ich nicht entscheiden. Unter meinen Patienten mit Lues ist nur ein einziger, bei dem ein kausaler Zusammenhang zwischen der luetischen und carcinomatösen Affektion, allerdings mit der grössten Wahrscheinlichkeit, anzunehmen ist. Ich möchte seine Anamnese deshalb etwas ausführlicher hierhersetzen.

Th. L. (24), 46 J. Familie gesund. Seine Mutter soll wegen einer Verhärtung an der Brust operiert und dauernd geheilt worden sein[1]). Ging mit 21 Jahren nach Indien, erkrankte dort öfters an Malaria. Seit 7 Jahren Witwer. Vor 3 Jahren luetische Infection mit sekundärem Ausschlag, namentlich sehr hartnäckiger Psoriasis plantae pedis utriusque. Seit Ende April 88 kleine tiefe Risswunde auf den hinteren Zungenrücken. Am 3. Mai 88 war ein kleiner Speiserest darin stecken geblieben, welcher mit einem Ohrlöffelchen entfernt wurde. Seitdem schwoll sehr rasch die Zunge an, aus dem Risschen wurde ein derbes Geschwür etc.

Es ist allerdings in der Krankengeschichte nicht bemerkt, dass der Riss eine syphilitische Affektion war. Wenn man aber überlegt, dass von ätiologischen Momenten (Zahnkanten etc.) nichts angegeben, die Lokalisation überhaupt eine solche war, dass sie den Gedanken an ein Trauma nicht begünstigen kann, dass der Patient vor 3 Jahren Lues acquirierte, und das isolierte Auftreten der Fissur ganz gut mit dem tertiärer luetischer Zungenaffektionen übereinstimmt, so wird man, glaube ich, kein Bedenken tragen, die vorliegende Affektion für eine solche zu halten.

Im übrigen hält Butlin die Entstehung eines Zungen-Carcinomes auf gummösem Boden für etwas sehr seltenes, und er muss wohl Recht haben. Denn weder bei v. Winiwarter noch bei Wölfler noch bei Weber noch bei Vogel[2]) ist diese Möglichkeit in Betracht gezogen. v. Langenbeck hat zwei derartige Fälle beobachtet, König einen, und Sigel hat sogar unter 218 Fällen ebenfalls nur einen einzigen, der hierherzuziehen ist.

Aus dem oben gesagten erhellt, dass man nicht die einfache Angabe der Anamnese, es habe irgendwann eine luetische Infektion

1) Da über diese Affektion der Mutter, auch über das Alter, in dem sie damals stand, gar nichts angegeben ist, kann über die Art derselben auch nicht das geringste vermutet werden. Umso mehr ist dies zu beklagen, als wir hier vielleicht eine carcinomatöse Dispositionsvererbung vor uns haben könnten.

2) v. Ziemssen's Handb. der spez. Patholog. Bd. VII. Leipzig. 1878.

stattgefunden, für die Aetiologie verwerten kann. Man wird sich vielmehr noch erkundigen müssen, ob an der Zunge nie eine Rhagade, Ulceration etc. bemerkt wurde. Nur wo dies der Fall ist, hat man ein Recht, die Lues mit dem Zungen-Carcinom in ätiologischen Zusammenhang zu bringen, andernfalls aber nicht. Es erhellt hieraus ferner, dass man nicht etwa die auffallend grosse Beteiligung der besseren Stände am Zungenkrebs vorzugsweise der Syphilis zur Last legen kann, wenn sie bei diesen auch häufiger zu finden ist [1]). Denn ausser dem oben erwähnten findet sich bei keinem unserer luetischen Patienten auch nur die leiseste Andeutung eines Zusammenhanges beider Affektionen. Nicht unerwähnt will ich lassen, dass der oben beschriebene von den übrigen insofern wesentlich abweicht, als bei ihm die Acquirierung der Lues in ein verhältnismässig spätes Alter fällt. Die übrigen Patienten besorgten das meist in ihrer Jugend, so dass gewöhlich 20, bei einem gar wohl 40 Jahre zwischen Syphilis und Carcinom liegen, und es wäre vielleicht möglich, dass dieser Umstand von einiger Bedeutung ist, zumal der Verlauf einer im höheren Alter acquirierten Lues ja überhaupt bösartiger sein soll.

Heredität. Ueber hereditäre Disposition zur Carcinose oder zur Geschwulstbildung überhaupt finden sich bei keinem Patienten positive Angaben; in Fall 24 ist, wie schon erwähnt, die Anamnese etwas verdächtig, leider ist aber nicht einmal eine Vermutung möglich. Ueberhaupt scheint die Heredität beim Zungen-Carcinom kaum von Belang zu sein. Bei den Kranken Winiwarter's ist Erblichkeit fast in allen Fällen ausdrücklich ausgeschlossen, bei den übrigen nichts weiter darüber angegeben. Nur Wölfler hat unter seinen 48 Kranken zwei, deren Väter an Magenkrebs gestorben waren.

Beginn, Sitz, Ausdehnung. Die Veränderungen an der Zunge und sonstigen Symptome, welche die Patienten zuerst auf ihr Leiden aufmerksam machten, sind ihrer Häufigkeit nach in folgender Tabelle zusammengestellt:

Knötchen oder Verhärtung	10mal	(3, 6, 9, 12, 13, 19, 20, 21 25)
Geschwür	8 „	(2, 7, 10, 14, 15, 16, 22, 26)
Schmerz in Zunge oder Unterkiefer	5 „	(1, 5, 8, 17, 18)
Weisse Stelle mit Schmerzen	1 „	(4)

1) Ich gebe hier eine Zusammenstellung unserer luetischen Patienten nach Ständen. Es kommen auf die 10 Mitglieder der besseren Stände 4 Luetiker, auf die 16 der geringeren 3. Ich weiss nicht, ob dies Verhältnis eine ungewöhnlich starke Beteiligung der ersteren ausdrückt.

Bläschen	2mal (11, 23)
Akute Anschwellung der Zunge	1 „ (24).

Am häufigsten beginnt also das Zungen-Carcinom als Knötchen oder Geschwür. Und sieht man genauer zu, so ergibt sich, dass in der Regel ein Geschwür auftritt bei der flachen, nicht genau abgrenzbaren und ein Knötchen bei der tiefgreifenden, mehr circumskripten Form dieser Geschwulst. Ausnahmslos giltig ist dies Verhältnis nicht, z. T. wohl deshalb, weil die Geschwüre einerseits ein Stadium haben können, wo sie noch nicht ulceriert sind, und zum andern auch die Knötchen erst zu einer Zeit wahrgenommen zu werden brauchen, wo sie schon zerfallen. Neben diesen beiden Entstehungsweisen ist von einiger Bedeutung nur noch der Beginn mit Schmerzen in Zunge oder Unterkiefer, eine Art, die bei der ausserordentlichen Schmerzhaftigkeit der Zungenkrebse fast nur natürlich erscheint. Ungewöhnliche Formen des ersten Auftretens sind die drei zuletzt stehenden. Genauer beschrieben sind dieselben oben bei Besprechung der Aetiologie.

Die Schmerzen, die den Beginn des Zungen-Carcinomes anzeigen, sitzen entweder nur an der Stelle, wo später der Tumor zu Tage tritt oder sie strahlen auch in Unterkiefer und Gaumen der betreffenden Seite aus. Ebenso wie diese irradiierenden Schmerzen sind wohl auch die Schling- und Sprachstörungen reflektorischen Ursprungs, die zu Beginn der Neubildung bei einigen Patienten auftreten und nicht durch die damals noch sehr unbedeutende Grösse des Tumors mechanisch bedingt sein konnten. Das Fehlen der Schmerzen im weiteren Verlauf der Krankheit kam überhaupt nur bei zwei Patienten vor (13, 25). Bei mehreren ist darüber nichts angegeben; einem (15) machte seine Geschwulst „wenig Beschwerden", trotzdem dieselbe 2 cm hinter der Spitze beginnend bis an den Zungen-Gaumenbogen reichte, nach abwärts bis zur Umschlagstelle der Schleimhaut, also gewiss von beträchtlicher Grösse war.

Was den Sitz der primären Affektion angeht, so sass der Tumor beim Entstehen rechts 10mal (2, 3, 5, 6, 8, 11, 13, 18, 22, 26), links 15mal (1, 4, 7, 10, 12, 14, 15, 16, 17, 19, 20, 21, 23, 24, 25), worunter 2mal an der Unterfläche (14, 17). Die Gegend des Zungenbändchens ist als Sitz der Affektion nur einmal angegeben (9) [1].

1) Genauer sass der Tumor: In der r. Zungenhälfte 7mal (2, 3, 6, 8, 18, 22, 26); in der l. 8mal (1, 14, 17, 20, 21, 23, 24, 25); am r. Zungenrand 3mal (5, 11, 13); am l. 7mal (4, 7, 10, 12, 15, 16, 19); am Zungenbändchen 1mal (9). Dabei ist weniger der Befund bei der Operation, als der Ort des ersten Auftretens in Betracht gezogen.

Dieses Ueberwiegen der linken Seite findet sich auch in der Arbeit von Landau und einer Zusammenstellung bei Butlin, während v. Winiwarter und Wölfler eine starke Beteiligung der rechten Seite haben, ebenso eine Statistik von Berker; bei Sigel, der unter 190 Fällen 65 rechts und 61 links findet, ist mir der Unterschied zu unbedeutend, als dass ich darauf Gewicht legen möchte. v. Winiwarter hält die Differenz, die er gefunden (bei ihm ist sie ja auch sehr klein), für Zufall; Wölfler begnügt sich, sie zu konstatieren; Butlin findet seine entgegengesetzte Erfahrung merkwürdig. Er sucht dieselbe aber, wie es scheint, abzuschwächen durch eine Bemerkung, deren Wert für diese Angelegenheit ich allerdings nicht begreife, dass nämlich unter „Seite" der Zunge sehr häufig in den Veröffentlichungen der Rand und nicht die betreffende Zungenhälfte gemeint sei. Für die Frage, ob mehr Carcinome links oder rechts sitzen, ist diese feinere Unterscheidung doch ganz gleichgültig [1]). Ich möchte in der verschiedenen Beteiligung der beiden Zungenhälften wieder den Ausdruck lokaler Modifikationen des Carcinomes sehen. Eine Erklärung derselben wird freilich noch lange auf sich warten lassen.

Wölfler findet, dass in der Hälfte seiner Fälle die Erkrankung vom Zungenrand ausging; bei meinen 26 Carcinomen ist das 11mal der Fall. Nach Butlin fallen entschieden mehr Carcinome auf die vordere Hälfte der Zunge als auf die hintere [2]). Leider vermag ich ebensowenig wie er mit Zahlen aufzuwarten. Wenn man aber erwägt, dass zur Exstirpation viel häufiger Methoden angewendet werden, die nur bei mehr nach vorn sitzenden Geschwülsten in Frage kommen können, wird man ihm ohne Zweifel beistimmen.

Bezüglich der Ausdehnung der Geschwulst zur Zeit der Operation ist folgendes zu bemerken. Die Geschwulst beschränkte sich auf eine Zungenhälfte ohne Uebergreifen auf Mundboden, Gaumenbogen oder Kehldeckel in 16 Fällen (1, 2, 3, 4, 5, 6, 10, 11, 13,

---

1) Sitz des Zungencarcinoms bei

v. Winiwarter's Patienten in			32,6 %	links	39,1 % rechts
Wölfler's	„	„	18	„	31 „
Landau's	„	„	68	„	25 „
Butlin's	„	„	42,5	„	31 „
Unsere	„	„	58	„	42 „

2) Klebs (Handb. der pathol. Anat. I. Berlin 1869) behauptet, die Cancroide sässen am häufigsten an den hinteren Zungenpartien.

15, 16, 19, 20, 23, 25, 26); auf eine Zungenhälfte beschränkt und auf den Mundboden übergreifend in vier Fällen (8, 9, 10, 22). Bei (9) war auch der horizontale Kieferast ergriffen (genauere Angaben über das wie ? fehlen). Auf den Gaumenbogen griff das Neoplasma über in zwei Fällen (12, 18), auf Mundboden und Gaumenbogen 1mal (17); bei diesem war auch das linke Lig. glosso-epiglott. infiltriert. In vier Fällen wird angegeben, dass der Tumor auch auf die andere Zungenhälfte sich ausdehnte (9, 17, 23, 24). In einem Fall (21) ist so ziemlich die ganze Zunge mit Ausnahme eines kleinen Teiles rechts vorn und an der Spitze von der Neubildung eingenommen. Ueber das Verhältnis zwischen Grösse des Primäraffekts und Lymphdrüseninfektion später.

Anatomisches. Die mikroskopische Untersuchung ergab 1mal Cylinderzellencarcinom (1), im übrigen Epithelialcarcinome. Ich weiss wohl, dass alle Schriftsteller den Cylinderzellenkrebs der Zunge für etwas sehr seltenes, wenn nicht gar für eine Fabel erklären. Vogel z. B. bestreitet, dass primär ein anderer als ein Epithelialkrebs in der Zunge vorkommt. Klebs spricht nur von Cancroiden der Zunge; an die Möglichkeit anderer scheint er gar nicht zu denken. Das mikroskopische Bild unseres Falles lässt aber gar keine andere Deutung zu: Man sieht in ein sehr zellreiches, mehr oder weniger mächtiges Stroma eingebettet Komplexe von Cylinderzellenschläuchen, die zuweilen auch an ursprünglich mehr acinösen Bau erinnern, bald mehr, bald weniger stark gewunden, das Lumen von sehr wechselnder Weite, aber fast überall vorhanden. Der erste Eindruck ist ein solcher, dass man eher glaubt, mit einem Carcinom oder Adenocarcinom des Darmes zu thun zu haben. Ich möchte auch den Tumor nicht für ein typisches Carcinom, sondern eher noch für ein destruierendes Adenom oder Adenocarcinom der Zungenschleimdrüsen halten. Dass solche Erscheinungen nichts unerhörtes sind, zeigt eine Aeusserung Lücke's über die tiefgreifende Form des Epithelialcarcinoms. Er sagt[1]): „Die Geschwulst kann in die Tiefe hinein schon eine ziemliche Grösse erreicht haben, bevor sie nach aussen hin zu Schwund und Ulceration führt. Das liegt daran, dass es sich hier um Wucherungen der Hautdrüsen (Schweiss-Talg-Schleimdrüsen) handelt, welche eine Zeitlang im Verlauf des Adenom. simpl. beharren kann und erst später in den des destruierenden Adenoms übergeht, wie man allenfalls einen solchen Tumor be-

1) Lücke in Pitha-Billroth's Handbuch II. 1. Stuttgart 1869.

zeichnen könnte". Es ist leicht einzusehen, dass diese Geschwülste dann keine Epithelial- sondern Drüsengeschwülste sind.

Ich möchte hier einen anderen mikroskopisch interessanten Fall anschliessen, dessen Krankengeschichte leider verloren ist, und von dem mir nur einige Notizen des Herrn Geh.-Rat Czerny und die mikroskopischen Präparate zu Gebote stehen.

Es handelte sich um einen kleinwallnussgrossen, im Verlauf von 6—7 Monaten entstandenen Knoten am linken Zungenrand eines 57jähr. Mannes mit Psoriasis ling. seit längerer Zeit (Raucher, in der Jugend Schanker ohne Folgen). Man findet an dem auf der Oberfläche kleinhöckerigen Tumor die Papillen der Zungenschleimhaut sehr stark hypertrophisch, zwischen ihnen mächtige Epithelzapfen, an der Grenze der Papillen gegen die Epithelschicht starke kleinzellige Infiltration. Im allgemeinen sind die Epithelzapfen noch ziemlich gut von den unterliegenden Schichten abgegrenzt, an einzelnen Stellen aber schon die kommenden Bindegewebslagen gewichen, die kleinzellige Infiltration eine stärkere eine Grenze zwischen Epithelzapfen und Umgebung nicht mehr wahrzunehmen. Solche Bilder im Zusammenhalt mit dem Vorkommen ziemlich reichlicher Epithelperlen und nekrobiotischer Prozesse, die mit feinkörniger Masse gefüllte Lücken in den Zapfen geschaffen haben, machen es höchst wahrscheinlich, dass wir es hier mit einem anfangs gutartigen Papillom der Zungenschleimhaut zu thun haben, das aber bereits angefangen hat in Cancroid überzugehen. Als weitere Stütze für diese Auffassung könnte man die Schwellung einer linken Submaxillardrüse anführen. Da diese aber mikroskopisch nur kleinzellige Infiltration, nirgends epitheliale Zellen zeigt, muss es unentschieden bleiben, ob es sich um eine entzündliche oder wirkliche carcinomatöse Schwellung handelt, umso mehr, als die Neubildung an der Oberfläche ulceriert war und ein stinkendes Sekret absonderte.

Ein Versuch, unsere Tumoren zu klassificieren in tiefgreifende und flache, ergibt eine ziemlich gleiche Häufigkeit beider Unterarten [1]). Wir haben nämlich ungefähr ebensoviel tiefgreifende wie flache Geschwülste. Die unterscheidenden Merkmale entnahm ich der mikroskopischen Beschreibung in der Krankengeschichte, da die mikroskopische Betrachtung einzelner Schnitte keine Anhaltspunkte zu bieten vermag. Ich habe schon oben erwähnt, dass auch im ersten Auftreten beide Variationen sich zu unterscheiden pflegen, insofern die flache, wenn sie vom Patienten bemerkt wird, meist schon als Geschwür sich darstellt.

1) Tiefgreifende 1, 3, 4, 5, 7, 9, 10, 12, 13, 18, 21, 22, 25. Flache 2, 6, 8, 11, 14, 15, 16, 17, 19, 20, 23, 24, 26.

Aber auch die tiefgreifende neigt früher oder später zur Ulceration, so dass zur Zeit, wo der Patient zum Arzte kommt, dieselbe fast stets mehr oder weniger ausgedehnt vorhanden ist. In vier Fällen (1, 7, 21, 22) fehlte sie jedoch, und das nicht etwa bei kurz bestehenden oder wenig umfangreichen Geschwülsten, denn das einemal (17) hatte der Knoten Wallnussgrösse, ein zweites mal (1) reichte er von der Mitte bis zur Epiglottis. In den beiden anderen Fällen war das Neoplasma viel ausgedehnter, ging bei Fall 22, 25 cm hinter der Spitze beginnend bis hinter den weichen Gaumen und nahm bei Fall 21 sogar fast die ganze Zunge ein. Gleichwohl zeigte sich im letzteren Fall nur ein kleines Druckgeschwür unter der linken Zungenhälfte.

Drüseninfektion. Mit den Lymphdrüseninfiltrationen verhielt es sich beim Eintritt in die Klinik folgendermassen: Drüsenschwellungen wurden nicht gefunden in 10 Fällen (4, 7, 8, 10, 11, 16, 17, 20, 24, 25). In den übrigen zeigten sich mehr oder weniger ausgebreitete, 6mal betrafen sie nur die Drüsen der erkrankten Seite (1, 6, 12, 16, 18, 26), 6mal Drüsen beiderseits (5, 9, 14, 19, 21, 23), und zwar sass die Erkrankung in der Zunge dabei links 3mal (19, 21, 23), in der Mitte 1mal (9), rechts 2mal (5, 14). Bei den einseitigen Zungenerkrankungen mit Infiltration der Lymphdrüsen beiderseits ist 3mal die Infiltration der kranken Seite entsprechend als die stärkere angegeben, 3mal ist die Seite der Drüseninfiltration nicht genannt (2, 13, 22); man wird nicht fehlgehen, wenn man dieselbe als gleichseitig mit der Zungenerkrankung annimmt.

Ergriffen sind dabei in erster Linie die submentalen und submaxillaren Lymphdrüsen, dann die am Kieferwinkel, an der Teilungsstelle der Carotis und entlang dem Kopfnicker. Ein und das andere Mal ist auch eine krebsige Infiltration von Lymphdrüsensträngen erwähnt.

Ob es zur Drüseninfektion kommt oder nicht, scheint am wenigsten ausschliesslich von der Dauer und Ausdehnung der Erkrankung, am meisten vielleicht von der Art des Tumors abzuhängen. Denn in den Fällen, wo eine Infektion nicht zu konstatieren war, waren seit Beginn der Erkrankung verflossen:

bei (24)	2 Wochen
„ (10 u. 20)	6 „
„ (7, 11, 16)	3 Monate
„ (17, 25)	6 „

bei (4) 9 Monate
„ (8) 11 „

während andererseits Fall 23 nach 9wöchentlichem Bestehen schon beiderseits Metastasen aufwies. Ebenso schwankend war dabei die Ausdehnung des primären Herdes. Aber man kann sich leicht überzeugen, dass die ausgedehntesten und am längsten bestehenden Tumoren ohne Drüsenschwellungen der flachen Form angehörten (z. B. 17); das stimmt mit der von verschiedenen Seiten hervorgehobenen relativen Gutartigkeit derselben wohl überein. Die üblichen Ausnahmen fehlen natürlich auch nicht, denn bei Fall 4 hatte ein 3 cm im Durchmesser haltender und schon seit 9 Monaten bestehender tiefer Krebs ebenfalls noch keine Drüsen inficiert und bei Fall 16 ein ungefähr gleich grosser in 6 Monaten.

Auf die Reihenfolge, in der die verschiedenen Drüsenkomplexe inficiert werden, kann ich nicht genauer eingehen. Die Patienten hatten von der Zeit des Auftretens der Schwellung meist keine Ahnung. Die Submaxillarspeicheldrüsen waren 6mal ergriffen (8, 9, 14, 15, 18, 21), und zwar 5mal im und gleichzeitig mit dem Tumor, einmal beiderseits (9. Sitz des Tumors in der Mittellinie). Bei Fall 6 war von der Carotidendrüsenschwellung aus auch die Ohrspeicheldrüse ausgedehnt infiltriert.

Bezüglich der Zeit des Eintritts der Drüsenerkrankungen liegen zu vereinzelte Angaben vor, als dass eine durchgreifende genaue Zeitbestimmung möglich wäre. Zu verwundern ist, wenigstens bei einem Teil der Patienten, die Unkenntnis schon deshalb nicht, weil die Drüsen manchmal so klein waren, dass sie erst durch genaue Palpation gefunden werden konnten.

Dauer bis zur Operation. Ich komme nun an den Versuch zu bestimmen, welche Zeit verfloss vom Beginn der Erkrankung bis zur 1. Operation [1]). Als Datum des Beginns ist im folgenden immer das Auftreten des frühesten Symptoms genommen, was man mit dem Carcinom in Beziehung bringen konnte. Es verflossen demnach bis zur ersten Operation:

weniger als 1 Monat (14 Tage)	1mal	(24)
1—3 Monate	12 „	(1, 2, 5, 10, 11, 12, 13, 15, 16, 20, 23, 26)
4—6 „	7 „	(3, 6, 9, 14, 17, 19, 25)
9 „	1 „	(4)
10—12 „	4 „	(8, 9, 21, 22)
18 „	1 „	(18).

1) Wenn vor Eintritt in die Klinik schon operiert, bis zu dieser Operation, falls sie überhaupt eine Zeitlang Heilung brachte.

Das ergibt eine Durchschnittsdauer vom ersten Auftreten bis zur ersten Operation von rund 5 Monaten (bei v. Winiwarter 6,3 Monate).

Therapie. Wenn heutzutag auch wohl jeder ehrliche Arzt zugibt, dass „das einzige Mittel den Krebs zu heilen, das ist ihn zu entfernen", so haben wir unter unseren Patienten doch nur äusserst wenige, die nicht kürzere oder längere Zeit hindurch innerlich ein Mittel, besonders Jodkalium genommen hätten. Es mag dies z. T. daher rühren, dass nicht sobald die richtige Diagnose gestellt oder in einer Art absichtlicher Selbsttäuschung ein leichteres statt des schweren Uebels angenommen wurde. Z. T. hat es seinen Grund sicher aber auch in der Ueberwindung, die den Patienten oder selbst den Arzt der Entschluss zur Operation kostete. Im allgemeinen sind die therapeutischen Versuche, die anfangs bei unseren Kranken gemacht wurden, sehr eintönig: Wenn Verdacht auf Lues da war. oder auch, wenn er nicht da war, wurde eine Schmierkur gebraucht, in anderen Fällen das Geschwür mit Höllensteinlösung oder Lapisstift geätzt; die sehr ausgedehnte Anwendung des Jodkalium habe ich schon erwähnt. Auch Homöopathen und Kurpfuscher treten auf, leider ohne die Erfolge, die sie sonst zu haben sich rühmen. Ueber den therapeutischen Wert der angeführten Mittel herrscht heute wohl nur eine Stimme, dass nämlich die Arzneien wirkungslos und die Aetzungen schädlich sind.

Nur bei drei Patienten war schon vor ihrem Eintritt in die Klinik eine operative Entfernung oder Zerstörung der Neubildung versucht worden (9, 14, 20); nur bei einem derselben mit Erfolg für längere Zeit, bei den zwei anderen zeigte sich das lokale Recidiv fast unmittelbar nach Heilung der Operationswunde.

Ausschliesslich innerlich wurden hier in der Anstalt nur zwei Patienten behandelt (17, 22). Bei dem einen (17) konnte man sich nur schwer zu einer Operation entschliessen, teils wegen seines hohen Alters (70 Jahre), teils wegen der Ausdehnung der Geschwulst. Und da man am Penis des Patienten eine Narbe fand, die auf ein vor mehr als 40 Jahren acquiriertes Geschwür zurückdatiert wurde, so klammerte man sich an die Hoffnung, die Affektion möchte eine luetische sein und entliess den Patienten mit Jodkalium und einem Quecksilberpräparat. Ausführbar war die Operation, wie besonders bemerkt wird. Ein zweiter wurde 14 Tage lang mit Jodkalium und Condurango behandelt, dann mit diesen Mitteln nach Hause

geschickt, um eventuell zur Operation wieder zu kommen; er ist ausgeblieben [1]).

Ehe ich jetzt auf die an der Heidelberger Klinik ausgeführten Zungenexstirpationen des genaueren eingehe, möchte ich kurz eine schematische Uebersicht geben, welche Methoden und unter was für Umständen dieselben in Anwendung kamen. Je nach dem Sitz und der Grösse der Tumoren lassen sich dieselben nämlich in folgende Abteilungen bringen:

A. Vorwiegend kleinere und weiter nach vorn sitzende Geschwülste.

1) Anwendung des Thermokauters vom Mund aus ohne Hilfsschnitt. Mit oder ohne Präventivligatur der Art. ling. 9mal (3, 4, 6, 7, 10, 11, 13, 15, 16).

2) Excision mit Messer oder Schere vom Mund aus mit oder ohne Hilfsschnitt (Wangenspaltung). Mit oder ohne Präventivligatur der Art. ling. 7mal (2, 19, 20, 23, 24, 25, 26).

B. Grössere und weiter nach hinten sitzende Geschwülste:

3) Exstirpation nach v. Langenbeck 5mal (1, 12, 14, 18, 21), 1mal mit prophylaktischer Tracheotomie (1).

4) Exstirpation von unten 2mal (5, 8).

5) Exstirpation des Tumors mit einem Stück des Unterkiefers (von den ersten linken bis zu den rechten Molarzähnen reichend) 1mal (9).

Ich möchte ferner bemerken, dass ich die Exstirpation der Drüsen bei der Besprechung der Zungenoperationen stets nicht in Betracht gezogen habe, ausser wo die Vornahme derselben für das Verständnis des weiteren Verlaufes wichtige Verhältnisse schuf. Ich werde sie vielmehr für sich im Zusammenhang erörtern.

1. Die mit dem Thermokauter ausgeführten Operationen betrafen, wie schon in der Uebersicht bemerkt, besonders kleine, am Rand sitzende und vom Mund aus ohne blutige Erweiterung zugängliche Tumoren. Die meisten hatten Markstück- bis Wallnussgrösse (3, 4, 5, 6, 10, 13) und alle sassen so, dass man sie entweder ohne weiteres, oder mit einem durch die Zungenspitze gezogenen Fadenbändchen ganz zu Gesicht bekommen konnte. Grössere Tumoren als die angeführten, wurden 3mal nach dieser Methode exstirpiert (11, 15, 16). Der von Fall 16 nahm das mittlere und fast das ganze

1) Ich erwähne hier nicht die Patienten, die zur Sicherstellung der Diagnose, gewöhnlich 14 Tage lang, natürlich erfolglos mit Jodkalium behandelt wurden.

vordere Drittel der Zunge ein, ungefähr ebensoviel der in Fall 15 (2 cm hinter der Spitze bis zum Arc. palat.-gloss.) und etwas mehr der in Fall 11 (2 cm von der Spitze bis zu den umwallten Papillen). Ob die submaxillaren Drüsen inficiert waren oder nicht, wurde nicht als Kontraindikation dieser Methode angesehen [1]), der Mundboden aber war in allen Fällen vollständig frei. Die Operation wurde, immer in Narkose, so vorgenommen, dass, nachdem die Mundhöhle durch ein Spekulum offen gehalten und desinficiert war, die Zunge mit einem Fadenbändchen vorgezogen und festgehalten wurde. Die Lippen wurden mit Haken, um die feuchte Gaze gewickelt war, oder auch mit hölzernen Mundwinkelabziehern geschützt. Dann wurde mit dem rotglühenden, meist messerförmigen Thermokauter der Tumor langsam ausgeschnitten, indem man dabei 1—1,5 cm vom Geschwulstrand entfernt im vermutlich gesunden Gewebe vordrang. Bei Fall 15 wurde der hinterste Teil der Geschwulst mit der Schere excidiert.

Um zu prüfen, inwiefern der Thermokauter seinem Zweck entsprach die Blutung zu verhindern, muss man die Fälle mit Präventivligatur der Art. ling. gesondert betrachten. Diese Voroperation wurde dreimal ausgeführt (3, 11, 15) (die beiden letzteren Geschwülste sind über nussgross gewesen). Von den Fällen ohne Präventivligatur gelang nur in einem (10) „eine so gut wie ganz unblutige Operation" (v. L. l. c.). Umstechung oder Unterbindung war hier keine einzige nötig (vielleicht gehört noch dazu (13), da aber über Blutung und Blutstillung in der Krankengeschichte kein Wort verloren ist, kann ich mit Bestimmtheit nichts behaupten). In allen übrigen mussten nach der Exstirpation Umstechungen oder Unterbindungen vorgenommen werden [(6) „profunda ling. und andere spritzende Gefässe unterbunden", (4) „Ligaturen", (16) „Umstechung der Art. ling.", (7) „Umstechung der profunda ling., ein spritzender Ast derselben unterbunden"]. Auch von den Fällen mit vorheriger Ling.-Unterbindung konnte nur bei einem [(11), wo einige blutende Gefässe in der vorderen Wundfläche durch Glühhitze geschlossen wurden], von weiteren Unterbindungen abgesehen werden. Bei (3), wo offenbar die Mittellinie überschritten wurde, spritzten einige Gefässe der anderen Seite und wurden ligiert, bei (15) Unterbindung der Art. dors. ling.

War die Blutung gestillt, so wurde die Wundfläche entweder

1) Im Gegensatz zu v. Langenbeck. Arch. f. Chirurg. Bd. XXVII. S. 172.

nach Abspülen mit Wasser (3) oder Sublimat (10, 15) oder nach Aufstreuen von Jodoformpulver (5) oder ohne weiteres mit Jodoformgaze bedeckt. Das Zungenbändchen blieb liegen und wurde an der Wange mit Heftpflaster festgeklebt (bei (15); wo ein Teil mit der Schere entfernt worden war, wurde diese Wundfläche mit zwei Seidennähten vereinigt, sonst behandelt wie die übrigen.

Für den ersten Tag wurde dann ausser Eisstückchen und Gurgeln mit übermangansaurem Kali nichts weiter ordiniert. Die Ernährung fand meist durch die Schnabeltasse, wo das Schlucken zu schmerzhaft war, durch die Schlundsonde statt. Am anderen Tag wurde gewöhnlich das Fadenbändchen weggenommen, die Gaze aber erst nach 1—8 Tagen gewechselt, z. T. erst, wenn sie sich von selbst gelöst hatte. Gegen die in den nächsten Tagen gewöhnlich eintretende Schwellung der Zunge oder noch dazu des Mundbodens wurde ausser Priesnitz'schen Umschlägen um den Hals nichts angewendet. Dieselbe ging regelmässig in 1—3 Tagen zurück. Die unangenehmste Periode in der Behandlung der thermokaustischen Operationen ist die, wenn der Schorf sich zu lösen beginnt. Die Nachblutungen, die in dieser Zeit häufig auftreten, können merkwürdig hartnäckig recidivieren und die Patienten sehr herunterbringen. Von unseren 9 Operierten zeigte sich bei Fall 6 allerdings nicht das geringste. Bei einem (16) trat am 10. Tage, nachdem der Schorf sich schon abgestossen hatte, eine sehr unbedeutende Blutung auf in der Tiefe der Wunde, etwa der Art. subling. entsprechend, die aber durch Betupfen mit Eisenchlorid leicht gestillt werden konnte. Anders bei (7) und (10): letzterer scheint eine vorwiegend parenchymatöse (8 T. p. o.), ersterer eine ausschliesslich arterielle Blutung gehabt zu haben (3 T. p. o.). Da mir beide Fälle von Interesse scheinen, setze ich die Geschichte ihrer Operation und Nachbehandlung z. T. hierher.

(10) Markstückgrosser Knoten am hinteren Teil des linken freien Zungenrandes.

29. I. Exstirpation mit Thermokauter. Sehr geringe Blutung. Desinfektion mit Sublimat. Tamponade mit Jodoformgaze. Fadenbändchen an der rechten Wange festgeheftet. — 30. I. Fadenbändchen gelöst. Zunge geschwollen. Schnabeltasse. — 31. I. Zunge abgeschwollen. Schlucken gut. — 6. II. Beim Tamponwechsel etwas Blutung. Schorfe in ziemlicher Ausdehnung abgestossen. Nachmittags 4 Uhr leichte parenchymatöse Blutung. Festes Anlegen eines neuen Tampons, Blutung steht. 7 Uhr neue Blutung, neuer Tampon. Steht. 9 Uhr neue

stärkere Blutung parenchymatöser Natur aus der Gegend der Art. subl. Steht auf Tamponade mit Eisenchloridgaze. 11 Uhr neue sehr starke Blutung an der gleichen Stelle. Ausspülung mit 1 % essigsaurer Thonerdelösung. Neuer Eisenchloridtampon. Steht. Morphium. — 7. II. Keine Blutung. — 9. II. Tampon entfernt, überall sehr dicker Schorf. Von nun an guter Verlauf. — 4. III. entlassen.

(7) Wallnussgrosser Knoten in der Mitte des linken Zungenrandes, etwas auf die rechte Hälfte übergreifend.

6. XI. Fadenbändchen. Glühmesser. Minimale Blutung durch Kauterisation gestillt. Art. prof. ling. umstochen, ein spritzender Ast derselben unterbunden. Wundfläche mit Jodoform ausgerieben, mit Jodoformgaze bedeckt, $^{2}/_{3}$ der Zunge entfernt. — 7. XI. mässige Schwellung des linken Mundbodens. Schlucken mit Schnabeltasse leidlich. — 8. XI. Tampon entfernt, ebenso Bändchen. Schwellung nicht stärker. Priesnitz um den Hals. Mittags 4 Uhr starke Blutung aus dem Zungenstumpf, gestillt durch Kompression und Unterbindung der blutenden A. subling. dextr. — 9. XI. keine Blutung. Stumpf und Mundboden ziemlich hart geschwollen. Schlucken erschwert. — 10. XI. Schwellung geringer. Tampon entfernt, mit Kal. hypermang. ausgespült, neuer eingelegt. — 12. XI. geringes Fieber. Ueber den Lungen hinten unten feuchte Ronchi. Schwellung geringer. Die Ligaturen haben sich heute morgen abgestossen. Unter dem Gazetampon ist etwas Blut hervorgesickert. Wunde mit dünnem Blutgerinnsel bedeckt. Kal. hypermang., neue Gaze eingelegt. 7 Uhr abends starke Blutung, steht bei direkter Kompression. Man fühlt im Grund der Wunde ein pulsierendes Gefäss, indem die Pulsation bei Kompression der rechten Carotis schwächer wird. Umstechung und Ligatur mit Seide. — 13. XI. 7 Uhr morgens starke arterielle Blutung, steht nach 1stündiger direkter Kompression. Das blutende Gefäss (Art. subling.) an seiner tiefsten Stelle umstochen, mit Seide ligiert. Jodoformgaze. Nun glatter Verlauf bis zum 21. XI. mässige Blutung aus einer nahe am Unterkieferalveolarfortsatz gelegenen Stelle. Eisenchloridwatte. Jodoformgaze. Steht. Von nun an glatter Verlauf.

Starker Speichelfluss, unter dem ein Patient (5) zu leiden hatte (vierte Woche), wurde mit Atropin erfolgreich bekämpft.

Erscheinungen von Hypostase auf den Lungen finden sich bei zwei Patienten angemerkt (7 am 6., 4 am 10. Tage p. o.). Es traten bei beiden hinten unten feuchte Rasselgeräusche auf, von Dämpfung war nichts zu hören, und die Erscheinungen gingen auch ohne weiteres wieder zurück.

Das Allgemeinbefinden war, der geringen Bedeutung des Eingriffs angemessen, bei den meisten Patienten wenig oder gar nicht gestört. Bei 3 Patienten war der Verlauf ein ganz fieberloser, in-

dem nur jeweils am Abend nach der Operation die Temperatur auf 37,8—37,9 stieg und sonst keine Abweichung von der Norm darbot (6, 15, 16). Steigerungen bis 38,6 an den 3 ersten Tagen kamen 3mal vor (4, 11, 13), bis 39,6 ebenfalls 3mal (3, 7, 10), [(7) und (10) sind die starken Nachbluter gewesen, bei (3) ist keine objektive Ursache des Fiebers gefunden worden [1])].

Die Dauer des Aufenthalts in der Klinik betrug nur bei (15) 10 Tage, bei (3, 6) und (13) 2 Wochen, bei (11, 16) 4, bei (10 und 15) 5 und bei (7) 6 Wochen. —

2. Sucht man einen Unterschied zu konstatieren zwischen den mit dem Thermokauter und den mit Messer oder Schere exstirpierten Tumoren, so ergibt sich höchstens, dass letztere durchschnittlich etwas grösser gewesen sind. Die Ausdehnung schwankte zwischen Markstückgrösse und 3mal 3,5 cm. Ueber den Sitz gilt dasselbe wie bei 1. In letzter Zeit hat Herr Geh.-Rat Czerny der Exstirpation mit Messer und Schere den Vorzug vor dem Thermokauter gegeben, weil die Gefahr der Nachblutung bei jenen geringer ist.

Eine operative Erweiterung der Mundhöhle wurde 2mal für nötig erachtet. Dieselbe wurde bei (20) nach der Jäger'schen Angabe vorgenommen (Schnitt vom Mundwinkel horizontal nach hinten 6—7 cm lang), bei (23) durch einen Schnitt, der ungefähr dem etwas modificierten Hautschnitt der Langenbeck'schen Zungenexstirpation entsprach. Bei (20) war diese Erweiterung wohl durch den Sitz der Neubildung indiciert (hinterer Teil des linken freien Zungenrandes). Bei (23) ist aus der Krankengeschichte darüber nichts ersichtlich.

Die Präventivligatur der Zungenarterie kam 2mal in Anwendung (2, 23), beidemal im Anschluss an die Exstirpation submaxillarer Lymphdrüsen.

Die Vorbereitungen zur Operation waren dieselben wie 1. Nachdem dann die Zunge mit Fadenbändchen oder Hakenzange fixiert war, wurde die Excision entweder mit Messer und Schere vorgenommen (Umschneidung mit Scalpell, Loslösung mit Schere) oder nur mit der Schere allein, die spritzenden Gefässe sofort gefasst und mit Seide oder Catgut unterbunden. Wundfläche mit $^1/_{3000}$ Sublimat- oder (in früherer Zeit) 10 % Chlorzinklösung des-

1) v. Langenbeck ist geneigt, die geringe Temperatursteigerung in den ersten Tagen fast als normal zu betrachten, da der Brandschorf sich wie ein Schwamm mit Wundflüssigkeit und Wundsekret vollsauge und dadurch unvermeidlich zu deren Zersetzung Anlass gebe.

inficiert, z. T. auch Jodoform eingestreut, mit Seide genäht. Gewöhnlich wurde dabei die Zungenspitze nach der Seite verzogen, wo das Geschwür excidiert worden war. Die Richtung des Schnittes war im allgemeinen der Gestalt der Neubildung angepasst, aber so, dass derselbe immer 1—1,5 cm vom Geschwulstrand entfernt im Gesunden verlief. Wo eine Wangenwunde gesetzt war, wurde sie ebenfalls völlig vernäht und antiseptisch verbunden.

Nachbehandlung wie bei 1 (Bedeckung mit Jodoformgaze, Ausspülung mit Kal. hypermang. und essigsaurer Thonerde, Eisstückchen, Schnabeltasse etc.). In der Regel am 5. Tag wurde mit der Entfernung der Nähte begonnen, die nach weiteren 4—5 Tagen beendet zu sein pflegte. Nachblutungen kamen gar nicht vor. Anschwellung der Zunge nach der Operation ist nur einmal (2) und nur als sehr unbedeutend angegeben.

Ein Vergleich mit den Resultaten der ersten Operationsmethode fällt in jeder Hinsicht zum Nachteil dieser aus. Trotzdem, wie schon bemerkt, unter den mit Messer oder Schere operierten Fällen durchschnittlich grössere Geschwülste zu finden sind, ist keine einzige Nachblutung aufgetreten (dort 3); die Schwellung der Zunge und des Mundbodens, die dort fast regelmässig sich einstellte, ist hier kaum vorhanden gewesen. Wenn es gestattet ist, aus spärlichen Notizen einen Schluss zu ziehen, konnten die nach 2 operierten Kranken im allgemeinen besser und früher schlucken als die unter 1 (erklärt sich vielleicht durch die fehlende Schwellung). Die Temperatursteigerungen unter 2 hielten sich in mässigen Grenzen: über 38 stieg die Temperatur nur 2mal (20, 23, 38,8, 38,4) in den ersten Tagen nach der Operation; sonst blieb sie immer darunter. Die Heilung trat unverhältnismässig viel schneller ein als unter 1. Der Aufenthalt in der Klinik vom Tag der Operation an betrug nämlich 4mal weniger als 2 Wochen (2, 19, 24, 25), 2mal 2 Wochen (20, 26) und nur 1mal (23) 23 Tage, also etwas über 3 Wochen, während die meisten Patienten unter 1 4—6 Wochen in der Klinik zubringen mussten. —

Die Operationen, zu deren Besprechung wir uns jetzt wenden, betrafen unsere schweren, z. T. von anderer Seite schon für unheilbar gehaltenen Fälle. Die Grösse und noch mehr der Sitz der Neoplasmen machten so eingreifende Voroperationen nötig, dass die einfache Wangenspaltung, wie sie unter 2 aufgeführt wurde, dagegen gar nicht in Betracht kommt. Das grössere Interesse, welches diese

Operationen beanspruchen können, rechtfertigt es vielleicht, wenn ich dieselben zum Teil einzeln abhandle.

3. Operation nach v. Langenbeck. Im ganzen wurden deren 5 wegen primärer Erkrankung ausgeführt, 2 davon endeten tötlich, bei einer dritten trat Totalnekrose des horizontalen Unterkieferastes ein. Eine Operation war das, was Schläpfer[1]) eine totale Zungenexstirpation nennt (abgesehen von einigen Schleimhautzipfeln, die zurückgelassen werden konnten). Die Methode anlangend wäre darauf hinzuweisen, dass der Hautschnitt von dem Langenbeck'schen in der Richtung etwas abweicht, insofern v. Langenbeck [nach Benary[2])] einen Schnitt führt vom Mundwinkel senkrecht nach abwärts bis in die Nähe der Zungenbasis, während bei unsern Patienten der Schnitt vom Mundwinkel geradlinig nach dem Masseteransatz und von da nach Bedürfnis bis zum Kopfnicker verläuft. Langenbeck durchsägt den Unterkiefer an der Stelle des ausgezogenen Eck- oder ersten Backzahnes, Czerny an der des ersten oder zweiten Molarzahnes (= 3. oder 4. Backzahnes) im Sinne des Hautschnittes.

Ich lasse hier die Geschichte der ersterwähnten Operation etwas ausführlicher folgen:

(21) 60 J. Fast die ganze Zunge in einen harten hügeligen Tumor verwandelt, der sich bis zur Zungenwurzel erstreckt, Epiglottis aber und Kehlkopf freilässt. An der linken Halsseite mehrere bis taubeneigrosse bewegliche Drüsen. Rechts vergrösserte Submaxillardrüse.

18. V. 89 Narkose: Chloroform-Morphin. Schnitt vom linken Mundwinkel über den vorderen Rand der Masseterinsertion nach rückwärts bis zum Kopfnicker. Exstirpation der submaxillaren Speichel- und Lymphdrüsen. Exstirpation einer taubeneigrossen erweichten Carotidendrüse, die mit der Gefässscheide der V. jugul. verwachsen ist, weshalb ein Stück der Scheide reseciert wird. Ligatur der Art. maxill. extern. und ligualis. Extraktion des zweiten Molaris unten links. Durchsägung des Kiefers an dieser Stelle. Auseinanderdrängen beider Enden. Man gelangt so auf die Geschwulstmasse, die sich nach hinten bis zum Constrict. pharyng. ausdehnt und nur unter Durchschneidung des M. biventer und stylogloss. und des N. ling. und XII. abgelöst werden kann. Die Loslösung von der Innenfläche des Unterkiefers ist schwierig und gelingt nur nach Durchschneidung der an der Spin. ment. inserierenden Muskeln, bis zu der sich noch die Geschwulstmassen erstrecken. Auch muss ein Stück des Zungenbeins mit reseciert werden. Dann wird die ganze infiltrierte

1) Schläpfer. Exstirpation der Zunge. Diss. Zürich. 1878.

2) Benary. Exstirpat. der Zunge nach v. Langenbeck. Diss. Berlin. 1876.

Gewebsmasse aus der Mundhöhle excidiert, wobei sich ein schmaler Schleimhautrest an der Wurzel der Epiglottis, sowie ein Rest der Zungenspitze mit etwas Schleimhaut erhalten lässt. Art. ling. dextr. gefasst und unterbunden. Verkleinerung der seitlichen Mundwunde durch Catgutnähte. Vereinigung der Zungenspitze mit der Epiglottis. Drahtnaht des Kiefers mit Einschieben eines beiderseits zugespitzten Elfenbeinzapfens in die Spongiosa. Hautnähte mit Seide. Desinfektion mit $^1/_{3000}$ Sublimat. Jodoformieren der Wunde, Jodoformverband, Jodoformtamponade der Wunde im Munde.

Abends: Subnormale Temperatur, Puls ruhig, viel Brechneigung, zwei Nährklistiere, 0,01 Morphin. — 19. V. Nacht unruhig, Temperatur normal, Puls frequent, Schlundsonde, vier Nährklistiere, äusserer Verbandwechsel, Abends 0,01 Morphin. — 20. V. Nacht unruhig, Patient sehr aufgeregt, rechts hinten unten etwas pleuritisches Reiben ohne Dämpfung. Temp. normal, Puls 128, sehr klein, zunehmende Schwäche, 4stündl. eine Nährklistier, 4mal täglich Schlundsonde. — 21. V. Pat. nachts ruhiger, jetzt aber benommen, kein pleuritisches Reiben mehr, Puls 108 besser. — 22. V. Pat. ganz apathisch, Bewusstsein gestört, rechts hinten unten verbreitetes Bronchialatmen ohne Rasseln, leicht tympanitischer Schall, Puls 136, kaum fühlbar, Ord. Analeptica, Verbandw., essigsaure Thonerde statt Jodoform, Abends zunehmender Kollaps, Dämpfung von Handtellergrösse an der rechten Scapula, seit 4 Uhr Fieber (39. 4—40. 2) 23. V. † $4^1/_2$ Uhr morgens an Herzschwäche. Sektion s. u. Anhang Nr. 21.

Rechnet man zu den 5 oben erwähnten noch eine Recidivoperation, ebenfalls nach v. Langenbeck, die einen ganz unkomplizierten Verlauf nahm, so haben wir 6 Operationen nach dieser Methode mit zwei Todesfällen = 33,3 % Mortalität (v. Langenbeck 28,5 %). Einer derselben wurde nicht seciert, eine Dämpfung nicht konstatiert, was natürlich nicht ausschliesst, dass eine pneumonische Infiltration vorhanden war. Beim anderen fand sich lobuläre Pneumonie beiderseits mit konsekutiver eiteriger Pleuritis. Es ist bekannt, wie häufig diese Krankheit die schlechten Resultate der Zungenexstirpation verschuldet. Dass im letzteren Fall auch eine nicht unbedeutende Myocarditis und Atrophie des Herzens vorlag, kann wohl kaum als mildernder Umstand angesehen werden. Ebenso ist das Alter der verstorbenen Patienten kein solches (60 u. 63 J.), dass wir ihm viel Schuld geben dürften, da ja die Zungenexstirpationen im höheren Alter überhaupt die Regel sind. Wie leicht nach temporärer Kieferresektion Nekrose der Sägeflächen eintritt, hat schon Benary hervorgehoben. Aufmerksam machen möchte ich noch auf eine bei (18) in der zweiten Woche p. o. eingetretene

Psychose (Gedächtnisschwäche, Reizbarkeit, Misstrauen etc.), die selbst noch tagelang nach der Entlassung den Angehörigen aufgefallen ist. Eine ebensolche zeigte sich bei (8), und v. Winiwarter hat unter seinen Patienten ebenfalls eine beobachtet. Es mag dahingestellt bleiben, ob es sich in unseren Fällen um eine Jodoformintoxikation handelte oder um eine jener Psychosen, wie sie nach verstümmelnden Operationen nicht selten vorkommen sollen [1]).

Bei den unkompliziert verlaufenen Fällen betrug die Heilungsdauer 1mal (12) 3 und 2mal (14, 23) 4 Wochen. Das Allgemeinbefinden war nur mässig gestört. Bei (14) stieg die Temperatur nach der Operation an 2 Tagen bis 39.3, die beiden anderen kamen nur bis 38. Von da an zeigte die Temperatur keine nennenswerte Abnormitäten. Ein schlimmeres Zeichen war die hohe Pulsfrequenz, wie sie (12) und (23) ebenfalls in den zwei ersten Tagen p. o. darboten. Beide erreichten 130 Schläge in der Minute.

Die Nachbehandlung unterscheidet sich eigentlich in nichts von der unter 1 und 2 besprochenen, nur kommt natürlich die Behandlung der äusseren Wunde hinzu. Die Schlundsonde wurde häufiger gebraucht, aber vielleicht doch nicht oft genug, da die Einführung derselben den Patienten sehr schmerzhaft und der Heilung der Knochenwunde nicht zuträglich ist. Doch war der durchsägte Kiefer bei der Entlassung in keinem Fall gänzlich geheilt, mochte er nun mit Elfenbeinstift, Knochennaht oder Drahtschlinge um die Zähne vereinigt worden sein. Einmal ist darüber nichts weiter gesagt, einmal federte er noch etwas, und einmal war er zwar leidlich fest, aber die Wunde eiterte noch.

4. Exstirpation von der Regio suprahyoid. aus. Den zwei so exstirpierten Geschwülsten gemeinsam ist ein ausgedehntes Uebergreifen auf den Mundboden und diese Lokalisation ist bei der Wahl der Methodemassgebend gewesen. Beide endeten tötlich. Der Schnitt bei der ersten entspricht wohl am meisten demjenigen, den Nunneley beim Ekrasement von der Reg. suprahyoid. aus zuerst in Anwendung gebracht hatte. Die zweite ist im grossen und ganzen nach der Methode ausgeführt worden, die Herr Geh.-Rat Czerny selbst angegeben hat [2]). Es folgen die Operationsgeschichten.

(8) 65 J. Vom rechten Zungenrand bis zum Alveolarrand und von

1) Genzmer u. Volkmann. Samml. klin. Vorträge. Nr. 121.
2) Medicin.-chirurgische Rundschau. Dez. 1870.

der Mitte bis zum Arc. palatogloss. reichendes Geschwür. Keine Drüsen.

12. VIII. 87. Gemischte Narkose, Bogenschnitt vom rechten Unterkieferwinkel bis etwa zur Mittellinie, nach unten bis zur Höhe des Zungenbeines reichend. Submaxillar-Lymph- und Speicheldrüsen exstirpiert, Art. maxill. extern. und ling. doppelt unterbunden und durchschnitten. Nach Eröffnung des Mundbodens wird die Zunge nach unten vorgezogen und mit Fadenbändchen versehen, sodann der erkrankte Teil der Zunge und des Mundbodens mit dem Messer abgetragen, wobei es zu einer heftigen Blutung aus der linken Zungenhälfte kommt. Catgutligaturen, ebenso bei der geringen mehr parenchymatösen Blutung der rechten Zungenhälfte. Es bleibt von der Zunge stehen der Grund und der grösste Teil der linken Hälfte. Nach sorgfältiger Blutstillung und Desinfektion mit $^1/_{1000}$ Sublimat, wird die hintere rechte Wundpartie mit dem wunden weichen Gaumen vernäht, die vordere Zungenwunde mit zwei Nähten vereinigt, die mittlere Partie derselben aber freigelassen und mit Jodoformgaze tamponiert. Halswunde mit Jodoformpulver bestäubt, mit Gaze ausgestopft, mit Seidennähten geschlossen. Jodoformverband. — 14. VII. Pat. ist seit dem Erwachen aus der Narkose eigentümlicher Art, verlässt häufig das Bett, thut allerlei Verkehrtes, verweigert Nahrung zu nehmen. Puls gut. Temp. 38,6. Lungen frei. Wunden sehen gut aus. — 15. VII. Im Lauf des Vormittags rasch zunehmende Schwäche und Atemnot. Puls 144. Temp. 39,4—5. Lungen frei. Analeptica. Schlundsonde. — 16. VII. Respiration sehr beschleunigt. Temp. 40,1. Somnolent. Keine pneumonische Infiltration nachzuweisen. † 7 Uhr morgens. Sektion s. u. Anhang Nr. 8.

(5) 45 J. Rechte Zungenhälfte bis zur Basis verdickt, hart. Mittlere Partie in ein auf den Mundboden übergreifendes Geschwür verwandelt. Drüsen beiderseits am Kieferwinkel, rechts an der Carotidenteilung und am Ansatz des Kopfnickers am Schlüsselbein.

9. III. 82. Schnitt nah über der Zungenbeinlinie vom vorderen Rand des Kopfnickers bis zur Mittellinie nach vorn, der sofort Haut und Platysma trennt. Es wird sodann zunächst auf die in der Nähe der Carotisteilung sitzende Drüse losgegangen. Unterkieferspeicheldrüse nach oben gehalten. M. stylohyoid. und N. XII durchtrennt, Art. ling. doppelt unterbunden und durchtrennt. Hierauf wird ein vertikaler Schnitt vom Kinn auf das Ende des ersten Schnittes gesetzt, der so gebildete Lappen vollends losgelöst und nach oben umgeklappt. An seiner Basis wird auf den Unterkiefer vorgedrungen, die Weichteile von diesem abgelöst, Musc. digastr. und mylohyoid. durchtrennt, Gland. submaxill. abgelöst, Art. maxill. extern. doppelt unterbunden und durchtrennt, sodann in der ganzen Länge des Schnittes der Mundboden eröffnet, Zungenspitze mit Hakenzange hervorgezogen, sodann wird die kranke rechte Zungenhälfte von ihren seitlichen und hinteren Verbindungen mit Messer und Schere gelöst. Nach Verlängerung des queren Hautschnittes über die Mittel-

linie hinaus wird auch links in die Mundhöhle eingedrungen und die erkrankte Partie umschnitten. Sorgfältige Blutstillung. Letzter Teil der Operation mit dem Thermokauter ausgeführt. Es ist nur ein kleiner hinterer Rest der linken Zungenhälfte stehen geblieben. Circa 24 Seidenligaturen. Desinfektion mit 5 % Chlorzinklösung. Vereinigung der Hautwunde mit 12 Seidennähten. Tamponade mit Jodoformgaze, deren Enden durch den hinteren Wundwinkel nach aussen geleitet werden. Exstirpation der Drüsen über dem Schlüsselbein. Jodoformverband. In den ersten 4 Tagen ausser Temperaturen bis 39 nichts besorgniserregendes. — 14. III. Abends 40,5 ohne Frost, subjektives Wohlbefinden. Eiterung mässig. Die hintere Lücke der Wunde vergrössert sich. Die untere Drüsenwunde eitert kaum. Ausspülung mit Kal. hypermang. Essigsaure Thonerdeverband. — 15. III. Temp. bis 41,6. Puls 130. Schüttelfrost. Abfall auf Chinin. Wunde unverändert. — 16. III. Trotz Chinin 39,5 bis 40,4. Mässige Eiterung. Granulationen schlaff. Hintere Schnittfläche hat sich wieder geöffnet. — 17. III. 39—40,2 ohne Frost. Vw. — 18. III. Mittags heftige Blutung aus der Ling. Ligatur. Vw. Excitantien. — 19. III. 41. Schüttelfrost. Pat. sehr schwach. Drainage der Wunde. An Lungen und Milz nichts nachweisbar. — 20. III. 41,8. Schüttelfrost. Vw. Leichte Blutung aus der Halswunde. Euphorie. Wunden trocknen aus. Am rechten Handrücken und Vorderarm thalergrosse empfindliche, gerötete, nicht fluktuierende Anschwellungen. — 21. III. 41. Neue Schwellung über dem linken Ulnarköpfchen und Oberarm. Vw. Nachmittags Benommenheit, Unruhe. Respiration sehr beschleunigt. — 22. III. Status idem. Temp. bis 41,4. — 23. III. † 4 Uhr früh. Sektion s. u. Anhang Nr. 5.

5. An fünfter Stelle ist aufzuführen die Exstirpation des Tumors mit einem Stück des Unterkiefers. Diese durch die Lage der Dinge gebotene Operation entspricht am meisten der Billroth'schen Zungenexstirpation mit temporärer Resektion des Kiefers, nur dass die Resektion eben keine temporäre, sondern eine definitive war.

Ich setze die Angaben der Krankengeschichten über den Status und die Operation hierher.

(9) 42 J. Am Boden der Mundhöhle in die Zungenbasis hineinragend ein nussgrosser Tumor, vom ersten Molaris links bis zweiten Buccalis rechts reichend.

11. XI. 84. Gemischte Narkose. Schnitt zwischen Unterkiefer und Zungenbein durch Haut, Platysma und Genioglossi. Exstirpation beider vergrösserter und verhärteter Unterkieferspeicheldrüsen und 7 Lymphdrüsen. Unterbindung beider Zungenarterien. Extraktion der 2 Molarzähne. Spaltung der Unterlippe in der Mittellinie bis in den horizontalen Schnitt. Ablösung des Periosts von der vorderen Kieferfläche bis

hinter die ersten Molarzähne. Kiefer an deren Stelle durchtrennt. Vorziehen des ausgesägten Stücks und Ablösen der Schleimhaut des Mundbodens und der Zunge vom Gesunden, indem mit Schere dieselbe in horizontaler Richtung gespalten wird und die carcinomatösen Partien an der Unterfläche mit dem Kiefermittelstück in Zusammenhang bleiben, dieses nun völlig losgetrennt. Beim Zungenschnitt keine nennenswerte Blutung. Aus der Zungenspitze wird noch ein Teil ausgeschnitten und die Zungenwunde mit 8 Nähten vereinigt (je 4 oben und unten); es wird nun die durchtrennte Wangenschleimhaut mit der Mundbodenschleimhaut vereinigt und so ein ziemlicher Abschluss der Mundhöhle von der suprahyoidalen Wunde erzielt. Muskelnaht mit Catgut. Naht der übrigen Wunde bis auf drei Stellen, die für Jodoformtampons offen bleiben. An 30 Ligaturen. Jodoformverband. Dauer der Operation 2½ Stunden. Shok nicht hochgradig. Am zweiten Tag p. o. trat Gangrän der Zungenspitze ein (doppelte Ling.-Unterbindung), die nach 8 Tagen sich abgestossen hatte. Im übrigen war der Verlauf ein recht befriedigender, Fieber nur in den ersten Tagen vorhanden, überschritt aber nicht 38,6. Ernährung durch Schlundsonde fast 2 Wochen lang. Der künstliche Mundboden vereinigte sich nicht p. p., vielmehr gab die Naht nach und der so entstandene bedeutende Defekt schloss sich langsam aber bis zur Entlassung nicht vollständig durch Granulation. Nach 4 Wochen verliess Pat. die Anstalt mit unbedeutender Entstellung und einem halberbsengrossen granulierenden Fleck unter der Zunge. Sprache noch undeutlich. Kauen breiiger Speisen mühsam. Zunge kann nur wenig vorgestreckt werden. Kehlkopf bewegt sich beim Schlucken gut. Infiltration der äusseren Narben. Keine Drüsen.

Drüsenexstirpation. Die Drüsenexstirpation wurde der des Zungen-Carcinomes entweder unmittelbar voraus- oder nachgeschickt; nur ausnahmsweise nahm man beide Operationen in Zwischenräumen von einigen Tagen vor (15, 23). Es wurde stets auch auf das geringste Verdächtige eingeschnitten (was allerdings ein paarmal zu Täuschungen führte), und wenn eine Lymphdrüse gefunden war, dieselbe möglichst unversehrt enucleiert. Nur im Notfall, wenn sie erweicht, oder die Infiltration so zwischen grosse Gefässe vorgedrungen oder so ausgedehnt war, dass von einer Entfernung im Zusammenhang nicht die Rede sein konnte, entschloss man sich zur Auslöffelung. Dass damit die Aussicht auf radikale Heilung sehr zusammenschmolz, war traurig aber unvermeidlich. Die Führung des Schnittes betreffend, lassen sich eigentlich kaum allgemeine Angaben machen. Man legte denselben natürlich so, dass man möglichst wenig neue Wunden schuf und doch möglichst alles Kranke entfernen konnte. Am einfachsten verliefen

deshalb die Drüsenexstirpationen bei den v. Langenbeck'schen Operationen, den Exstirpationen von unten und den Fällen mit Präventivligatur der Zungenarterie. Die Drüsenwunde wurde entweder mit Nähten geschlossen oder tamponiert, und heilte fast immer ohne Komplikationen. Nur bei dem septisch endigenden Fall (5) kam es zu einer Eitersenkung von der oberen Wunde am Kopfnicker nach der unteren.

Recidivoperationen. Ich schliesse hier gleich an die Operationen, welche durch Recidive nötig gemacht wurden. Dieselben verteilen sich auf 7 Patienten (3, 4, 7, 10, 16, 23, 24). (Streng genommen wären die Exstirpationen bei (7, 14, 20) auch als Recidivoperationen zu zählen; ich sehe aber hier davon ab, weil nur die Arbeiten einer und derselben Hand hier nebeneinander gestellt werden können). Eine derselben betrifft ein lokales, die übrigen Drüsenrecidive. Bei (24) wurden zwei, bei den übrigen nur je ein Recidiv operiert. Seit der ersten Operation waren verflossen bei (16) 3 Wochen, (23) 3—4 Wochen, (24) 2 Monate, (10) 7, (4) 8, (3) 12 Monate, (7) 2¼ Jahre. Das lokale Recidiv bei (23) präsentierte sich als Infiltration der Narbe an der Lingualisunterbindungsstelle des Mundbodens und der zurückgebliebenen Zungenhälfte. Es wurde nach v. Langenbeck entfernt. Der 25jährige Patient überstand den Eingriff sehr gut und wurde nach 4 Wochen endgiltig geheilt entlassen.

Die Drüsenrecidive sassen an der Teilungsstelle der Carotis, am Kieferwinkel, am Kopfnickerrand und in der Submaxillargegend. Wegen ihrer Exstirpation verweise ich ganz und gar auf das über die Drüsenexstirpationen gesagte. Nur (24) verdient wegen der schnell aufeinanderfolgenden Recidive ein längeres Verweilen.

Pat. war nach der ersten Operation als gänzlich unverdächtig entlassen worden. Nach etwa 7 Wochen aber kam er mit einer kirschgrossen Drüse in der Submaxillargegend und einer ebensolchen am vorderen Kopfnickerrand wieder. Beide waren mit der Umgebung fest verwachsen, im Centrum erweicht. Die totale Exstirpation gelang trotzdem und der Pat. wurde nach 10 Tagen entlassen. Schon nach 2 Monaten kam er zurück mit einer etwa apfelgrossen, geröteten, fluktuierenden und druckempfindlichen Geschwulst am linken vorderen Rand des Kopfnickers, einer wallnussgrossen linken Carotisdrüse und einer Infiltration an der Narbe der vorhergehenden Operation. Lokal zeigte sich gar nichts. Der Abscess wurde incidiert und entleerte Eiter mit vielen nekrotischen Geschwulstpartikelchen. Das Carcinom reichte bis auf die grossen Ge-

fässtämme. Es wurde deshalb Chlorzinkätzung vorgezogen. Nach 14 Tagen hatte sich der Schorf gelöst und die Wundhöhle füllte sich mit gut aussehenden Granulationen. Etwa einen Monat lang schien die Sache gut zu verlaufen, dann aber kamen carcinomatöse Wucherungen aus der Abscesshöhle zu Tage, das Allgemeinbefinden wurde ein immer schlechteres, auch rechts zeigten sich Drüsenschwellungen, und 6 Wochen ungefähr nach der Chlorzinkätzung war der Pat. seinen Leiden erlegen.

Man erlaube mir zum Schlusse dieses Abschnittes einige allgemeine Bemerkungen über unsere Operationen. Bei der Betrachtung der hier geübten Behandlungsmethoden ist ein gewisser konservativer Sinn nicht zu verkennen. Es war natürlich, dass jede anderweitig erprobte Verbesserung in der Wundbehandlung, wie sie die rasche Entwickelung der Antisepsis brachte, auch auf die Zungenwunden Anwendung fand: von der einfachen Carbolwatte und der Wasser- oder Chlorzinkirrigation schritt man weiter zur Sublimat- und Jodoform-Antisepsis mit dem besten Erfolg, wie man sieht, denn nur ein Patient ging an Pyohämie zu Grunde. Aber auf Versuche, wie sie in ziemlicher Anzahl in neuerer Zeit gerade bei den Operationen an der Zunge aufgekommen sind, liess man sich hier nicht ein. Von den komplizierteren Methoden wurden nur die v. Langenbeck's und die Exstirpation von unten benützt, die ja beide anerkanntermassen bei der geringsten Verletzung den besten Zugang gewähren. Die einzigen Hilfsoperationen, zu denen man sich verstand, waren die prophylaktische Tracheotomie und die vorgängige Unterbindung der Zungenarterie. Erstere wurde nur 1mal und zwar im Anfang des Zeitraumes ausgeführt, den wir zu betrachten haben. Eine Durchsicht der Krankengeschichte ergibt wohl zur Gewissheit, dass in diesem Fall und in dieser Art der Anwendung die Tracheotomie nur eine unnötige Komplikation darstellte. Die Kocher'sche Methode der Tamponade der Mund- und Rachenhöhle war damals noch nicht gekannt, und nachdem sie veröffentlicht war, hatte man, wohl z. T. durch die auch sonst ganz guten Resultate bestimmt, sich nicht veranlasst gesehen, noch einmal damit einen Versuch zu machen.

Der Wert der präliminaren Lingualis-Unterbindung ist zu oft besprochen und zu allgemein anerkannt, als dass es mir einfallen könnte dagegen zu reden. Ich habe aber bei der Durchsicht der Krankengeschichten mich des Eindrucks nicht erwehren können, dass in der Mehrzahl unserer Fälle die Operation nicht viel gefährlicher gewesen wäre ohne sie. Wo eine Operationsmethode die Ligatur so

erleichtert, wie z. B. die v. Langenbeck's, oder die Exstirpation der Submaxillardrüsen, wird man natürlich die Arterie vorher unterbinden. Bei einfachen Exstirpationen aber, wo der Zugang durch den Mund genügend ist, scheint auch so die Blutung schnell und sicher genug gestillt werden zu können, dass sie den Kräften des Patienten nicht zu sehr Eintrag thut.

Ergebnisse. A. Nächste: Es wird sich nun darum handeln, den Aufwand an Operationen und den Zustand unmittelbar nach deren Ablauf, also bei der Entlassung der Kranken festzustellen.

Wenn ich alle Operationen zähle, die an unseren Patienten wegen ihres Zungenkrebses mit all seinen Komplikationen ausgeführt wurden, also auch die von fremder Hand, so kommen auf die 24 Patienten 38 Operationen, alle in Narkose. Von diesen treffen 28 auf die Zunge; die übrigen sind Drüsenexstirpationen und eine Resektion wegen Kiefernekrose.

Todesfälle durch die Operation haben wir vier. Wenn ich dieselben nur auf die Eingriffe an der Zunge verteile, bei denen allein sie auch vorgekommen sind, so erhalten wir eine Mortalität für diese Eingriffe von 14,3 %, und für die Patienten von 16,6 % — Kocher 7,1 %, Billroth 1877—81 17,6 %, Sigel 17,9 %, König 25 %, V. Bruns 38,6 % für die Operation. — Unser Resultat ist demnach als ein gutes zu bezeichnen. Genauer spezificiert haben wir:

für Operat. vom Mund aus	0	% Mort.	(Billroth 17,5 %)
für Operat. mit tempor. oder definit. Kieferresektion	28,5	„ „	(Wölfler 34,6, Anger 50 %)
für Exstirpat. von unten	100	„ „	

Die als gesonderte Voroperation 5mal ausgeführte Lingualisunterbindung verlief immer ohne Störung.

Die Todesursache scheint bei unserem ersten Patienten nur Shock und Herzschwäche gewesen zu sein (1). (Leider keine Sektion. Die klinische Untersuchung ergab bis zuletzt nichts, weder auf den Lungen noch sonst wo. Wie wenig Wert allerdings hierauf zu legen ist, zeigt die Sektion von (8), bei dem die Untersuchung während des Lebens auch nicht auf Pneumonie schliessen liess.)

An Pyohämie haben wir nur einen Patienten (5) verloren.

Bei der Sektion fand sich[1]): Ausgedehnte Eiterung zwischen den

1) Die Sektionsbefunde sind Auszüge aus den Sektionsprotokollen des pathologisch-anatomischen Instituts.

Muskeln und Sehnen des rechten Vorderarmes bis zu den Fingern reichend. Eitererguss derselben Beschaffenheit im linken Kniegelenk und der Bursa synovial. interna. Weite mit Granulationen gefüllte Höhle von der oberen zur unteren Drüsenwunde und bis unter die Clavicula reichend, vom Kopfnicker bedeckt. Dieselbe enthält stellenweise zerfallene, der Wandung adhärente Gewebsfetzen. An einer Stelle ist die die Drosselvene umgebende Gewebsmasse mit samt der Venenwand in ihrer ganzen Dicke in eine ziemlich derbe, grüne, teilweise zerfallene Masse umgewandelt. Leichte verrucöse Endocarditis, Lungenödem, keine Infiltration der Lunge, Leber und Milz vergrössert.

Bei den zwei anderen ergab sich als nächste Ursache eine Schluckpneumonie.

(8) Totale Synechie der Pericardialblätter. Etwas Trübung des Endocards der Klappen und des Anfangsteiles der Aorta. Ventrikelmuskulatur braun, leicht zerreisslich. Beide Lungen ausgedehnt und fest mit Costalwand und Zwerchfell verwachsen. Akute lobuläre Pneumonie beider Unterlappen. Milztumor. Trübe Schwellung der grossen Unterleibsdrüsen.

(21) Leichte braune Atrophie und Fettdurchwachsung des Herzens. Schwielig-myocarditische Veränderungen der Kuppen der Papillarmuskeln. Doppelseitige eiterige fibrinöse Pleuritis. Doppelseitige Schluckpneumonie im Unterlappen; rechts eine gangränöse Erweichungshöhle. Kein Milztumor. Leichte interstitielle Nephritis.

Von den ausserhalb der Klinik Gestorbenen haben wir nur betreffs eines einzigen einen Bericht über die Sektionsresultate, die insofern vom grössten Interesse sind, als es sich um sehr ausgebreitete Metastasen des Epithelialcarcinoms in inneren Organen handelt. Der Patient (26) starb etwa 5 Monate nach der Operation ziemlich plötzlich an Lungenödem. Die Sektion ergab an der Zunge nicht das mindeste verdächtige. Dafür fanden sich aber Metastasen in der Schilddrüse, den Lungen, drei linsen- bis erbsengrosse Knoten in der Herzmuskulatur, ein Knoten in der Leber und einer in den Nebennieren. Die Seltenheit eines solchen Vorkommnisses ist hinreichend bekannt.

Was den Zustand der aus der Anstalt Entlassenen betrifft, so ist darüber folgendes zu konstatieren: als vollkommen unverdächtig auf Recidive wurden entlassen 13 (3, 4, 7, 10, 13, 16, 18, 19, 20. 23, 24, 25, 26). Bei zwei anderen (12, 15) war zwar ebenfalls nichts von Recidiv zu sehen, aber verdächtig blieben sie doch, weil bei beiden nach dem Ohr ausstrahlende Schmerzen bestanden. Bei drei weiteren ist eine Schwellung oder Infiltration an der Narbe des

Schnittes vermerkt (2, 6, 9), und endlich gingen zwei aus der Anstalt, bei denen über das Eingetretensein eines Recidives kein Zweifel bestehen konnte (11, 14): bei beiden zeigte sich sowohl Infiltration der Schnittnarbe, wie auch von Tag zu Tag zunehmendes Wachstum der Lymphdrüsen.

Von den als völlig unverdächtig Entlassenen kam einer (23) schon nach 14 Tagen wegen eines ausgedehnten lokalen Recidivs wieder zur Operation, ein anderer (24) nach 6 Wochen, zwei nach 6—7 Monaten (4, 10), einer nach 11 Monaten (3) und wieder einer (7) 2¼ Jahr nach der ersten Operation, alle mit Drüsenrecidiven. Von den Patienten mit verdächtiger Narbeninfiltration kam einer (2) mit einem Recidiv an dieser Stelle wieder, musste jedoch als inoperabel nach Hause geschickt werden. Von denen, die bei ihrer Entlassung über Schmerzen klagten ohne objektive Symptome darzubieten, kam einer (12) mit einer sehr schmerzhaften Drüseninfiltration. Eine nochmalige Operation erschien „unthunlich".

Die übrigen Patienten wurden hier nicht mehr gesehen, und was wir von ihnen noch wissen, verdanke ich der Auskunft der Behörden und den Mitteilungen der Angehörigen und behandelnden Aerzte. Diese Nachrichten im Zusammenhalt mit dem hier beobachteten dienen dazu, die definitiven Resultate unserer Behandlung festzustellen.

B. Endgültige: Ich habe von 16 operierten Patienten Nachrichten über den weiteren Verlauf bekommen; rechnen wir dazu die 4 in der Anstalt Verstorbenen, so sind es insgesamt 20 Operierte, bei denen wir die Lebensdauer von der Operation an und die Gesamtdauer ihres Leidens bestimmen können. Für eine Berechnung der recidivfreien Zeit lassen sich die Angaben nicht verwenden. Als Operation habe ich im folgenden die (letzte) Zungenexstirpation angenommen, nicht eine etwa später noch ausgeführte Drüsenexstirpation. Darnach hätten wir folgendes Ergebnis:

Gestorben an der Operation	4
„ „ Recidiv (3—30 Monate p. o.)	14 [1])

1) Gestorben nach 3 - 6 Monaten 4 (12, 15, 23, 26)
„ „ 7 - 9 „ 3 (6, 16, 24)
„ „ 10 „ 1 (9)
„ „ 13 „ 3 (3, 4, 10)
„ „ 16 18 „ 2 (18, 19)
„ „ 30 „ 1 (7).

Mit Recidiv lebend (10 Monate p. o.) . 1
Ohne „ „ (2¼ Jahr p. o.) 1 (20).

Nehmen wir dazu den auf S. 575 kurz erwähnten Patienten — vorausgesetzt, dass man seine Erkrankung als vollendetes Carcinom gelten zu lassen bereit ist —, der ebenfalls eines ungestörten Wohlseins sich erfreut, so hätten wir eine Heilung von 2¼ und eine von 4½ Jahren. Diese letztere kann man schon als dauernde ansehen, jene noch nicht, wenn auch die Zahl der Recidive nach Zungenkrebs mit Ablauf des ersten Jahres nach der Operation eine sehr viel geringere wird.

Als gesamte Lebensdauer vom Beginn des Leidens bis zum Tode erhalten wir für die Operierten als Durchschnitt 15,7 Monate; rechnen wir den kurz erwähnten dazu, 18,6, für die beiden nicht Operierten 16,5 Monate. Nach Anger (bei Schläpfer) soll die Lebensdauer bei Zungenkrebs für nicht Operierte 14 Monate sein, für Operierte 24, nach v. Winiwarter für nicht Operierte 13, für Operierte 19½—20½. Erstere Zahl wird von unseren Patienten überschritten, letztere nicht erreicht. Es ist aber klar, dass ein langes Leben der radikal geheilten Patienten auch die Durchschnittslebensdauer unserer gesamten Patienten noch sehr in die Höhe treiben kann. König hat unter 25 Patienten 6 für ein Jahr und länger geheilte, worunter drei Radikalheilungen (von 3 und mehr Jahren); Kocher[1]) 4 Radikalheilungen unter 14 (16?) Patienten; Billroth 14% definitive Heilungen mit Rücksicht auf alle operierten Kranken (Wölfler).

Es liegt nah und ist schon öfter geschehen, dass man die mehr oder weniger günstigen Resultate auf die angewandten Operationsmethoden zurückführt. Wenn dieselben aber auch die gänzliche Entfernung alles Kranken möglich machen, so ist damit doch die dauernde Heilung nicht gesichert. Denn soviel ich aus den späteren Nachrichten über unsere Patienten sehen kann, ist vielleicht der grösste Teil derselben an Drüsenrecidiv, nicht an lokalem gestorben, bei mehreren findet sich sogar besonders bemerkt, dass an der Zunge nie wieder etwas verdächtiges zum Vorschein kam. Das zeigt, dass die Zungenexstirpationen hier so gründlich waren, wie sie nur sein konnten, und dass der fast regelmässige schlechte Erfolg derselben nur in der Natur des Leidens begründet sein muss, die eben zu einer so schnellen und ausgebreiteten Drüseninfektion führt, dass ihr keine Operation

1) Kocher. Deutsche Zeitschr. für Chirurg. Bd. XIII.

mehr zu folgen vermag. Wir halten uns daher für überzeugt, dass bei gleicher Sorgfalt in der Exstirpation des Erkrankten der schliessliche Ausgang von der Natur des Leidens abhängt, die nicht überall gleich, sondern bald mehr, bald weniger nach der schlimmen Seite hin entwickelt ist. Die oben erwähnten lokalen Modifikationen nach Alter und Geschlecht der Patienten, nach dem Sitz am befallenen Organ würden zu diesen Schwankungen in der Malignität passende Analogien bilden.

Anhang. Krankengeschichten.

1. M. Z., verh. Landwirt, Arnsheim, 63 J., aufgenommen 17. I. 78. Aetiologie unbekannt. Schon über 1 Jahr Schmerz und Schwerbeweglichkeit an der Zunge bemerkt. Seit einiger Zeit Knoten. Jodkalium. Condurango. In der linken Zungenhälfte ein von der Mitte bis zur Epiglottis reichender, von intakter Schleimhaut überzogener Knoten. Resistenz aussen am l. Kieferwinkel, unter dem l. Kopfnicker feste Drüse. — 18. I. Exstirpation nach v. Langenbeck. Unterbindung der Carot. extern., prophylaktische Tracheotomie. Exstirpation der Drüsen. 1/3 Zunge bleibt zurück. Desinfektion mit 5% Chlorzinklösung. Carbolwatteverband. — 24. I. †. Keine Sektion. Cylinderzellencarcinom. Tod durch die Operation.

2. H. A., verh. Gasanstaltskassier, Mainz, 62 J., aufgen. 14. XI. 80. Vor 3 Monaten Biss in die Zunge rechts, anfangs erbsengrosses Geschwür. Thalergrosses zerklüftetes Geschwür mit hartem Rand Geschwollene Submaxillarlymphdrüsen. — 16. XI. Präventivligatur der Art. ling. dextr. Excision des Tumors mit der Schere unter ziemlich starker Blutung. 4 Ligaturen. Desinfektion mit Chlorzink. Naht. Jodoformverband. Drüse nicht gefunden. Verlauf glatt. — 27. XI. Entl. Zunge gut. Verdickung unter der Halsnarbe. — 28. II. 81. Wiedereintritt. Lokal kein Recidiv. Narbenstrang vom r. Arc. palat-gloss. zur Zunge verlaufend, stört im Schlucken und Sprache. Starke Schwellung der r. Submaxillarlymph- und Speicheldrüsen, ebenso der l. Submaxillarspeicheldrüse. Durchtrennung des Narbenstrangs, Drüsen nicht mehr zu exstirpieren. — 8. III. Entl. mit Sol. Fowleri., Ugt. Kal. jodat. Flaches Epithelialcarcinom. Tod durch Drüsenrecidiv.

3. A. K., verh., Wagner, Weiler, 43 J., aufgen. 4. VII. 81. Lues (?), raucht. Psorias. ling. seit 5—6 Jahren. Seit 4 Monaten Erhöhung auf dem r. Zungenrücken, die bald aufbrach und sehr schmerzt. Markstückgrosse gut abgrenzbare Geschwulst auf dem r. hinteren Zungenrücken. Carcinomatöse Submaxillardrüse. — 9. VII. Exstirpation der Drüse. Präventivligatur der Art. ling. dextr. Exstirpation des Tumors mit dem Thermokauter. Einige Ligaturen. Desinfektion mit Chlorzink. Verlauf

von leichtem Fieber abgesehen, glatt. — 23. VII. Entl., nichts verdächtiges. Alle Wunden geheilt. — 12. VII. 82 Wiedereintritt. Seit III. 82 nicht sehr schmerzhafte Anschwellung an der r., seit 5 Wochen an der l. Halsseite. Taubeneigrosse verschiebbare Drüse unter dem r. Kopfnicker. Bohnengrosse Geschwulst in der alten Halsnarbe. In der l. Oberschlüsselbeingrube gänseeigrosse, festsitzende, weiche, höckerige Geschwulst. Bohnengrosse Geschwulst auf derselben Seite zwischen Zitzenfortsatz und Unterkieferwinkel. Zunge unverdächtig. — 13. VII. Beim Versuch die Drüsen zu exstirpieren zeigt sich, dass dieselben in grosser Ausdehnung erweicht sind. Daher nur mit scharfem Löffel ausgekratzt und mit Chlorzink geätzt. Jodoformgazetamponade und Verband. Rechts nicht eingegriffen. Täglich Verbandw. — 24. VII. Wunde geheilt. Die übrigen Drüsen wachsen. Appetit schlecht. Mit Condurangowein entlassen. † VIII. 82 [1]). Tiefgreifendes Epithelialcarcinom. Tod durch Drüsenrecidiv 17 Monate nach Beginn.

4. B. F., verh., Wagner, Epfenbach, 69 J., aufgen. 10. I. 82. Schon während der Schulzeit weisse Flecken im Mund. Starker Raucher und Tabakkauer. IV. 75 hier operiert wegen oberflächlicher Cancroide der r. Oberlippe und der Mundschleimhaut beiderseits. Frühjahr 81 weisse Stelle an der l. Zungenseite, verschwand wieder. Schmerzen blieben zurück. Vor 6—8 Wochen wurde die Stelle wieder weiss und allmählich auch hart. Ziemlich schlecht genährt. Narben von der Cancroidexstirpation, aber keine Recidive. Psorias. ling. Am linken Seitenrand der Zunge 3 cm im Durchmesser haltende kugelige Härte, markstückgross ulceriert. Keine Drüsen. Schmerzen nach dem Ohr zu. — 13. I. Exstirpation mit dem Thermokauter. 4 Ligaturen. Jodoformgaze. — 23. I. mit gut granulierender Wunde auf Verlangen entlassen. — 24. IX. Wiedereintritt wegen sehr schmerzhafter, seit einigen Wochen bestehender Drüsenschwellungen an beiden Kieferwinkeln. Zungennarbe ganz glatt und weich. Unter dem r. Kieferwinkel kinderfaustgrosse, festsitzende Härte, links etwas kleiner, leicht verschiebbar. — 27. IX. Ausschabung beider Drüsen, die erweicht sind. Jodoformtampon. — 5. X. mit gut granulierenden, wenig eiternden Wunden auf Wunsch entlassen. † 23. II. 83. „Das Leiden zog sich mehr in den Hals, so dass Pat. an Erstickungsnot starb“ [1]). Tiefgreifendes Epithelialcarcinom. Tod durch Drüsenrecidiv 2 Jahre nach Beginn.

5. A. St., verh., Landwirt, Lampertheim, 45 J., aufgen. 5. III. 82. Kaut Tabak. Anfang Dez. 81 beim Essen Schmerzen am r. Seitenrand der Zunge, „als ob diese wund sei“; bekümmert sich aber nicht weiter darum. Ende Jan. 82 Arzt konsultiert, gepinselt, geätzt etc. Kräftiger Mann. R. Zungenhälfte bis zur Basis verdickt, hart. Vordere Partie in ein prominentes Geschwür verwandelt, mittlere in ein kraterförmiges, auf

1) Bericht des Bürgermeisteramtes.

den Mundboden übergreifendes. L. kirschgrosse, r. wallnussgrosse Drüse unter dem horizontalen Kieferast, bohnengrosse an der Carotisteilung, desgl. am Ansatz des Kopfnickers. Sprache deutlich. Schlucken von Flüssigkeiten ziemlich gut. — 9. III. Drüsenexstirpation. Präventivligatur der Art. ling. dextr. Exstirpation nach Czerny. † 22. III. an Pyämie. Tiefgreifendes Epithelial-Carcinom. Tod durch die Operation.

6. A. F., Landwirt, Mühlbach, 59 J., aufgen. 7. VIII. 83. Aetiologie unbekannt. Seit 4 Monaten schmerzhafte Geschwulst in der Zunge. Seit 3 Wochen schmerzlose Schwellung r. am Hals. An der Zunge r. 2Markstückgrosses Geschwür mit hartem Grund und Rändern, 5 cm von der Zungenspitze beginnend, bis hinter den Zungengaumenbogen reichend, Drüsenschwellung am Hals zwischen Kopfnicker und Unterkiefer, fest, derb, hühnereigross, fixiert. — 14. VIII. soviel als möglich von den Drüsen entfernt. Unzugängliche, carcinomatöse Infiltration der Parotis. Entfernung des Zungencarcinoms (fast die Hälfte der Zunge) mit Thermokauter. Einige Unterbindungen. Jodoform. Verlauf glatt. — 1. IX. Entl. Zungenwunde granuliert gut; Halswunde geheilt, Ränder etwas infiltriert. † 3. III. 84 an Verblutung aus einem Drüsenrecidiv am Halse [1]). Flaches Epithelialcarcinom. Tod an Drüsenrecidiv 10 Monate nach Beginn.

7. L. V., led., Kaufmann, Frankfurt, 39 J., aufgen. 5. XI. 83. Vor 2 Jahren durch scharfen Zahn entstandenes Geschwür an der l. Zungenseite, durch Dr. Hirschberg exstirpiert und mikroskopisch als Carcinom erkannt. Bald nach der Operation Härte in der Narbe, die wuchs und beim Essen und Sprechen störte. Kräftiger, gut aussehender Mann. In der Mitte des l. Zungenrandes unter der alten Narbe wallnussgrosse, etwas in die r. Hälfte hineinragende Härte. Mundboden frei. Weder Ulceration noch Drüsenschwellungen. — 6. XI. Exstirpation mit dem Thermokauter. Einige Ligaturen. $^3/_4$ der Zunge entfernt. Jodoform. Verlauf durch Nachblutungen kompliziert (S. 27). — 19. XII. Narbe fest, etwas derb, nirgends verdächtig. Entl. — 23. II. 86 kleine Drüse in der Submaxillargegend. — 11. III. Exstirpation. — 4. V. diffuse Schwellung hinter der Submaxillarnarbe. Schmerzen nach dem Ohr zu. † im selben Jahr an lokalem und Drüsenrecidiv [2]). Tiefgreifendes Epithelialcarcinom. Tod durch Recidiv 4—5 Jahre nach Beginn.

8. I. H., von Waldulversheim, 65 J., aufgen. 10. VII. 84. Aetiologie unbekannt. Seit Aug. 83 heftige Schmerzen in der r. Mundhälfte und dem Unterkiefer. Seit 5—6 Monaten Anschwellung in der r. Zungenhälfte, die wuchs, beim Essen und Trinken störte und sehr schmerzte. Für sein Alter gut aussehender Mann. Am r. Mundboden vom r. Zungenrand bis zum Alveolarrand und der Mittellinie bis zum Arc. palat-gloss.

1) Bericht der Familie.
2) Mitteilung des Herrn Dr. Kirchheim in Frankfurt.

reichendes, unreines Geschwür. R. Zungenrand derb, infiltriert. Keine Drüsenschwellung. — 12. VII. Exstirpation des Tumors von unten. † 16. VII. an lobulärer Pneumonie. Flaches Epithelialcarcinom. Tod durch die Operation.

9. I. M., verh., Goldschmied, Oberstein, 42 J., aufgen. 27. X. 84. Aetiologie unbekannt. Vor $^1/_2$ Jahr kleines Knötchen unter dem Zungenbändchen bemerkt, geätzt. Jodkalium. Wachstum. Vor 12 Tagen entleerte die Geschwulst in die Mundhöhle eine Menge Blut und stinkenden Eiter. Blasser kränklich aussehender Mann. Am Boden der Mundhöhle in die Zungenbasis hineingehend nussgrosser, exulcerierter Tumor, vom Buccal. II r. bis Molaris I l. reichend. Am Kinn zwei bohnengrosse, bewegliche Lymphdrüsen. Bekommt 14 Tage lang erfolglos Jodkalium; während dieser Zeit entwickelt sich hinter dem r. Kieferwinkel eine mandelgrosse, schmerzhafte, unbewegliche Lymphdrüse. — 11. XI. Exstirpation des Tumors mit einem Stück des ebenfalls afficierten Unterkiefers. Drüsenexstirpation. — 12. XII. Entl. Halberbsengrosse, granulierende Stelle unter der Zunge. Sprache noch undeutlich. Schlucken breiiger Speisen möglich. Infiltration der äusseren Narben. Keine Drüsen. — 8. V. 85 Zunge verdickt, an ihrer Unterfläche tiefes Ulcus. — 31. VIII. Zunahme der Wucherungen. Atemnot. † 23. IX. 85 [1]). Tiefgreifendes Epitheliom. Tod durch lokales und Drüsenrecidiv 17 Monate nach Beginn.

10) A. B., verh., Hauptmann, Offenbach, 46 J., aufgen. 27. I. 85. Luetische Infektion 64 und 74. Seitdem gesund. Starker Raucher. Psorias. ling. Weihnachten 84 kleines Geschwür an der l. Zungenseite. Geätzt. Jodkalium. Wachstum. Stört und schmerzt beim Essen und Sprechen. L. von der Mittellinie am hinteren Teil des freien Zungenrandes Markstückgrosse Verhärtung, in der Mitte ulceriert. Keine Drüsen. — 29. I. 85. Exstirpation mit dem Thermokauter. Sehr geringe Blutung. Jodoformgaze. Verlauf durch Nachblutungen kompliziert. — 4. III. Entlassen. Kann ziemlich gut sprechen. Wunde stark verkleinert. Psorias. geht zurück. Seit 5 Wochen Verdickung am Hals, vorzügliches Aussehen. An der l. Carotisteilung taubeneigrosse, harte, bewegliche Geschwulst mit dünnem Fortsatz nach oben. Zunge ganz unverdächtig. Sprache gut. — 2. XI. Exstirpation der im Centrum erweichten Drüse mit einem Stück der inneren Drosselvene. Desinfektion mit Sublimat und Carbolwasser. Jodoform-Sublimatgazeverband. Verlauf gut. — 14. XI. mit p. p. geheilter Wunde entlassen. Am oberen Ende des Schnittes circumskripte Verdickung. Zunge normal. † 10. III. 86 an starker Blutung aus der Wunde. Halsdrüsen stark geschwollen. Keine Sektion. Tiefgreifendes Epitheliom. Tod durch Recidiv etwa 14 Monate nach Beginn.

11. A. Z., verh., Bäckermeister, Kaiserslautern, 40 J., aufg. 7. IV. 85. Immer sehr empfindliche Mund- und Zungenschleimhaut. Raucht. Seit

1) Mitteilung des Herrn Dr. Heddäus in Idar.

2 Jahren durch scharfe Zahnkante bisweilen Bläschen am Seitenrand der Zunge. Vor 12 Wochen 10pfennigstückgrosses Geschwür an dieser Stelle bemerkt. Jodkalium. Kräftiger, gut genährter Mann. Am rechten Zungenrand 5markstückgrosses Geschwür mit harten Rändern, 2 cm von der Spitze bis zu den umwallten Papillen reichend. Mundboden frei. Keine Drüsen. — 8. IV. Exstirpation des Tumors mit dem Thermokauter nach Präventivligatur der Art. ling. Verlauf glatt. — 30. IV. Härte an der Unterbindungsnarbe. Leicht blutende Wucherungen am Zungenboden, vor dem Arc. palat-gloss. — 4. V. Entl. Die Härte und die Wucherungen haben zugenommen. Drüse hinter dem Kieferwinkel. Flaches Epithelialcarcinom. Tod an Recidiv.

12. I. B., Küfer, Rockenhausen, 66 J., aufgen. 5. V. 85. Potator. Seit 5 Wochen am l. Zungenrand stecknadelkopfgrosses Knötchen. Arg. nitr. Schmerzt; stört beim Essen. Am l. Zungenrand am Uebergang der Schleimhaut auf den Arc. pal.-gloss. derber haselnussgrosser Knoten, ulceriert. Schwellung einer submaxillaren Lymphdrüse und eines Lymphgefässstranges am hinteren Rand des Kopfnickers. — 11. V. Drüsenexstirpation. Zungenexstirpation nach v. Langenbeck. Nachblutung am Abend nach der Operation. Verlauf sonst glatt. — 1. VI. geringe Eiterung an der Knochenwunde. Schmerzen am hinteren Kopfnickerrand. — 13. VI. Drüseninfiltration sehr schmerzhaft. Drüse aus dem leidlich festen Kiefer entfernt. Nochmalige Operation unthunlich. † 20. X. 85 „an seinem Zungenleiden“ [1]). Tiefgreifendes Epitheliom. Tod durch (Drüsen-?)Recidiv 7 Monate nach Beginn.

13. I. D., verh., Schaffner, Karlsruhe, 57 J., aufgen. 11. V. 85. Raucht und trinkt. Vor 3 Monaten am r. Zungenrand hartes Knötchen bemerkt, das aufbrach und wuchs, aber nie schmerzhaft war, auch sonst nie störte. Jodkalium erfolglos. Kräftiger Mann. Psorias. ling. 6 cm von der Zungenspitze, am r. Rand ein harter, wallnussgrosser, im Centrum ulcerierter Knoten. Am Oberkiefer dem Geschwür gegenüber scharfe Zahnkante. Kirschgrosse, bewegliche Submaxillardrüse. — 12. V. Exstirpation mit dem Thermokauter, Exstirpation der Drüse. Jodoformverband. — 31. V. Wunde zum grössten Teil benarbt, kann festes kauen, Sprache leidlich, Entl. — 20. I. 86 Recidiv der Carotisdrüsen beiderseits, ohne lokales Recidiv. Tiefgreifendes Epithelial-Carcinom. Tod durch Drüsenrecidiv.

14. H. B., verh., Kaufmann, Offenbach, 40 J., aufgen. 24. X. 85. Starker Raucher. Juli 85 beim Rauchen Schmerzen in der Zunge, entdeckt ein kleines Geschwür als Ursache. Jodkalium. Ausgebrannt. Für kurze Zeit geheilt. Homöopathie. Seit 14 Tagen Drüsenschwellungen an der l. Halsseite. Schmerzen nach dem Ohr zu. Blass, anämisch. Mundboden vom Alveolarrand bis über den Zungenrand, vom Frenulum bis

1) Bericht des Bürgermeisteramtes.

zum letzten Molarzahn in ein infiltriertes Geschwür umgewandelt. Die Submaxillargegend und ganze rechte Halsseite ödematös. Grosses Paket submaxillarer Lymph- und Speicheldrüsen, r. Carotisdrüse taubeneigross. — 26. X. Drüsenexstirpation und Excochleation. Zungenexstirpation nach v. Langenbeck. Verlauf glatt. — 26. XI. Entl., r. Carotisdrüse geschwollen, ebenso Drüsen unter dem Hautschnitt. Härte im r. Mundboden. Spannungsgefühl im Nacken. Schluckbeschwerden. R. Seite der Zungennarbe ebenfalls verdickt. Flaches Epithelial-Carcinom. Tod an Recidiv.

15. I. S., verh., Architekt, Frankfurt, 47 J., aufgen. 24. XI. 85. Starker Raucher. In den 60er Jahren Tripper und Schanker ohne weitere Erscheinungen. — 22. X. 85 Geschwür auf der Zunge bemerkt. Jodkali ohne Erfolg. Gut genährter, kräftiger Mann. Psorias. ling. Am l. Zungenrand wenig erhabenes Geschwür mit derbem Grund und scharfen Rändern, von der Zungenspitze bis beinahe zum Arc. palat-gloss., abwärts bis zur Umschlagstelle reichend. Mundboden frei. An der Carotisteilung wallnussgrosse, wenig bewegliche Drüse. – 26. XI. Drüsenexstirpation mit Resektion der Jugular. intern. — 5. XII. Zungenexstirpation mit Schere und Thermokauter nach Präventivligatur der Art. ling. Exstirpation der submaxillaren Lymph- und Speicheldrüsen. Ligatur der Art. dors. ling., zwei Seidennähte. Jodoform-Sublimatgazeverb. — 27. XII. noch pfenniggrosse granulierende Stelle. Schmerzen nach dem l. Ohr zu. Kein Zeichen von Recidiv. Entl. — 1. 86 Wunde völlig geheilt. Halsschlingbeschwerden. — 12. II. 86 Wunde am Kiefer bricht auf. Vom 7. März an Wunde mit Mundhöhle in Verbindung. — 28. III. starke arterielle Blutung aus der Wunde und Mundhöhle. Tamponade. Plötzlicher Tod 31. III. 86[1]). Flaches Epitheliom. Tod durch Recidiv 5 Monate nach Beginn.

16. I. S., verh., Buchdrucker, Frankfurt, 45 J., aufgen. 3. V. 86. Mässiger Raucher. Mitte Febr. 86 Geschwür an der Zunge durch cariösen Zahn. Aetzung. Jodkalium. Wachstum. Schlecht genährter Mann. Am l. Zungenrand ein das mittlere und fast das ganze vordere Drittel einnehmendes Geschwür. Keine Drüsen. — 4. V. Excision mit dem Thermokauter. Ligatur der Art. ling. und subling. Jodoformtamponade. Exstirpation. Jodoformverb. — 20. V. Entl. Drüsenwunde geheilt. Zungenwunde sehr verkleinert, granuliert gut. — 28. IX. Seit zwei Monaten Infiltration der r. Carotidendrüsen und l. Submaxillardrüsen. Zungennarbe glatt. Sprache normal. — 15. X. Drüsen grösser, viel Schmerzen. † um Neujahr 87. Flaches Epitheliom. Tod durch Drüsenrecidiv 11 Monate nach Beginn.

17. I. M., verh., Agent, Heidelberg, 70 J., aufgen. 8. VI. 86. Starker Raucher. In der Jugend Schanker. Vor $^1/_2$ Jahr an der l. Zungenseite

1) Mitteilung des Herrn Dr. Jung-Marchand in Frankfurt.

eine besonders beim Essen schmerzhafte Stelle bemerkt. Jodbepinselungen. Gegen Ostern auch Schmerzen beim Schlingen. Gesteigerte Salivation. Kräfteabnahme. Heute heftige Blutung aus der Gegend des l. Mundbodens. Für sein Alter sehr kräftiger Mann. Längs der l. Uebergangsfalte der Zunge auf dem Mundboden oberflächliches Geschwür, reicht am Arc. pal.-gloss. aufwärts bis zum weichen Gaumen. Infiltration des Lig. glossoepiglott. sin. Keine Drüsen. Man zieht die Diagnose Lues vor und entlässt den Patienten mit Aq. phagedaen. lutea und Jodkalium. † XI. 86. Flaches Epitheliom. Nicht operiert. Tod an primärem Tumor 15 Monate nach Beginn des Leidens.

18. Th. F. S., verh., Gutsbesitzer, Haag, 65 J., aufgen. 23. XI. 86. 1880 Jodkur. Frühjahr 85 Schmerzen im r. Gaumen und Zahnfleisch, auf Gurgeln mit Salicylwasser vergangen. März 86 Schmerz in der r. Gaumenhälfte. Juli 86 Laryngoskopisch Geschwür und Infiltration an der Zungenbasis entdeckt. Seit 1½ Jahren Knoten unter dem r. Unterkiefer. Jodkalium erfolglos. Mässig genährter, kräftiger Mann. An der Uebergangsstelle des r. Arc. palat-gloss. zur Zunge stark haselnussgrosse Verdickung bis an die Mittellinie und bis zur Epiglottis reichend, etwas ulceriert. An der r. Carotisteilung mandelgrosse, bewegliche, derbe Drüse. R. Submaxillardrüse etwas vergrössert. — 25. XI. Drüsenexstirpation. Zungenexstirpation nach v. Langenbeck. Nekrose des horizontalen Kieferastes, operiert 13. I. 87. — 2. II. 87 mit Prothese völlig geheilt entlassen. Anfang Mai 87 ziemlich wohl. VI. stets zunehmende Schmerzen in Mund und Zunge. VIII. Schluckbeschwerden. Inoperables Recidiv. — 20. III. 88 † an Verblutung im Krankenhause zu Haag. Recidiv in der Operationsnarbe, am weichen Gaumen, auf die rechte Wange übergreifend [1]). Tiefgreifendes Epithelialcarcinom. Tod durch Recidive etwa 2½ Jahre nach Beginn.

19. Ch. H., verh., Landwirt, Laumersheim, 65 J., aufgen. 17. XII. 86. Vor ½ Jahr an der l. Zungenseite schmerzhaftes Knötchen bemerkt, wuchs und ulcerierte. Leidlich kräftiger Mann. Am l. Zungenrand ovales (3×4 cm) Geschwür, bis zu den umwallten Papillen reichend. Beiderseits Submaxillarlymphdrüsen fühlbar. L. Submaxillardrüse etwas vergrössert. — 21. XII. Excision mit der Schere. Unterbindung der Art. ling. 7 Nähte. Jodoformgaze. Drüsenexstirpation. Verlauf glatt. — 31. XII. Entl. † VI. 88 an ausgedehntem Recidiv der Zungenwurzel [2]). Flaches Epitheliom. Tod durch lokales Recidiv 24 Monate nach Beginn.

20. A. D., verh., Taglöhner, Germersheim, 42 J., aufg. 31. XII. 86. Raucht und kaut Tabak. Vor 6 Wochen stecknadelkopfgrosses Knötchen am hinteren Zungenrand. Wachstum. Operiert in Germersheim, lokales Recidiv 8 Tage nach der Operation. Ziemlich gut genährter Mann.

1) Mitteilung des Herrn Th. S., Sohn, in Haag.

2) Mitteilung des Herrn Dr. Dupoé in Frankenthal.

Chronischer Rachenkatarrh ohne Ulcerationen. An der l. seitlichen Zungenpartie hinten 10pfennigstückgrosse Ulceration, Umgebung verhärtet, nicht scharf abzugrenzen. Dem Geschwür gegenüber im Oberkiefer scharfe Zahnkante. Keine Drüsenschwellungen. — 5. I. 87 Wangenspaltung 7 bis 8 cm weit nach hinten. Exstirpation mit der Schere. 8 Nähte. Jodoformgaze. Verlauf glatt. — 19. I. Entl., nichts Verdächtiges. — 16. II. ebenfalls nichts. — 12. IV. dito. Flaches Epitheliom. Seit 2¹/₂ Jahren ohne Recidiv.

21. F. Graf B, Mannheim, 60 J., aufgen. 9. V. 87. — V. 86 bildete sich unter Schmerzen eine kleine Verhärtung in der l. Zungenhälfte. Jodkalium. Schmierkur. Wachstum. Seit VIII. 86 Sprachstörungen, Steigerung der Schmerzen. Homöopathie. Kräftig gebauter Mann. Fast die ganze Zunge mit Ausnahme der Spitze und eines kleinen Teiles rechts vorn geschwollen, hart, buckelig, druckempfindlich bis an die Zungenwurzel. Epiglottis und Kehlkopf frei. Keine Ulceration; nur kleines Drüsengeschwür unter der l. Zungenhälfte; nur flüssiges geniessbar. An der l. Halsseite mehrere bis taubeneigrosse Drüsen, sämtlich beweglich und ziemlich hart, rechts vergrösserte Submaxillardrüse. — 18. V. Exstirpation nach v. Langenbeck (S. 31). † 23. V. an Pneumonie. Tiefgreifendes Epitheliom. Tod durch die Operation.

22. P. K., verh., Taglöhner, Althorweiler, 54 J., aufgen. 9. V. 87. VII. 86 Zunge an einem spitzen Zahn wundgerieben. Zahn entfernt. Wunde nicht geheilt, wuchs, Zunge wurde härter. Störungen im Essen und Sprechen. Starke Salivation und Schmerzen. Etwas abgemagerter Mann. R. Zungenhälfte hart, derb bis über den weichen Gaumen hinaus. Keine Ulceration. Infiltration des Mundbodens. R. wallnussgrosse Submaxillardrüse. Jodkalium. Condurango. — 22. V. mit Jodkalium entl. † 18. I. 88. In den letzten Monaten Geschwulst am Halse, die nach aussen aufbrach und Eiter entleerte [1]). Tiefgreifendes Epitheliom, nicht operiert. Tod am primären Tumor 18 Monate nach Beginn des Leidens.

23. Ph. M., led., Schlosser, Rockenhausen, 25 J., aufg. 30. VIII. 87. Vor 9 Wochen bildete sich auf der l. Zungenhälfte ein Bläschen, brach auf und wuchs. In den letzten 4 Wochen rasches Wachstum, Schmerzen. Kräftiger junger Mann. Zwei Querfinger hinter der Zungenspitze besonders links aber auch nach rechts übergreifend ein markstückgrosses Geschwür mit hartem Rand und infiltrierter Umgebung. Zu beiden Seiten erbsengrosse Submaxillarlymphdrüsen. Zuerst 14 Tage erfolglos Jodkalium, dann mikroskopisch Diagnose auf Krebs gestellt. — 19. II. operiert. Unterbindung der Art. ling. sin. Wangenspaltung. Excision der Geschwulst mit der Schere. Seidennähte. Jodoformgaze. L. Drüse entfernt. Verlauf glatt. — 5. X. in Narkose die andere Drüse exstirpiert.

---

1) Bericht des Ortsvorstehers.

— 11. X. Entl. Sprache gut. — 29. X. Seit einigen Tagen wieder Schmerzen, Härte in der l. Submaxillargegend. Linksseitige Halsnarbe hart, unter ihr umschriebene Härte. Infiltration des l. Mundbodens. — 2. XI. im alten Schnitt vorgegangen. Exstirpation nach v. Langenbeck wird sehr gut überstanden. — 3. XII. mit völlig geschlossenen Wunden entlassen. † 11. I. 88 „an seinem Zungenleiden“ [1]). Flaches Epitheliom. Tod durch Recidiv 6 Monate nach Beginn.

24. Th. L., verw., Professor, Bombay, 46 J., aufgen. 17. V. 88. Mutter wegen einer Verhärtung an der Brust operiert und dauernd geheilt. Vor 3 Jahren Lues mit sekundärem Ausschlag (bes. Psoriasis plant. ped.). Seit Ende April 88 kleine tiefe Risswunde auf dem hinteren Zungenrücken. — 3. V. Speiserest darin stecken geblieben, entfernt. Seitdem schwillt die Zunge rasch an, aus dem Riss wurde ein Geschwür. Schmerzen etc. Mittelkräftiger Mann. Ovales Geschwür der l. Zungenhälfte ($3^1/_2 \times 4^1/_2$ cm) überschreitet etwas die Mittellinie, hört am Zungenrand auf. Keine Drüsenschwellungen. Psorias. plant. ped. utriusque. — 18. V. Excision mit Messer und Schere. Art. ling. sin. unterbunden. Naht mit Seide. — 30. V. geheilt entlassen. — 17. VII. Seit gestern kirschgrosser Knoten in der rechten Submaxillargegend und ebensolcher am Vorderrand des l. Kopfnickers. — 18. VII. Exstirpation der fixierten und im Centrum erweichten Drüsen. — 28. VII. nach guter Heilung entlassen. — 21. IX. am l. vorderen Kopfnickerrand apfelgrosse, gerötete, fluktuierende Geschwulst. L. wallnussgrosse Carotisdrüse. Unter dem r. Kieferast strangförmige Härte. Kein lokales Recidiv. — 23. IX. Incision des Abscesses, der Eiter und Geschwulstpartikelchen entleert. Exstirpation der Nachbarschaft der grossen Gefässe nicht möglich. Chlorzinkätzung. — 7. X. Schorfe alle gelöst. Ziemlich kräftige Granulationen. — 1. XII. aus der Mundhöhle wuchern krebsige Massen. Drüse rechts wächst. Zunehmende Schwäche. Ohnmachten. † 10. XII. Flaches Epitheliom. Tod durch Recidive in den Drüsen 7 Monate nach Beginn.

25. I. M., verh., Blechner, Karlsruhe, 46 J., aufgen. 30. V. 88. 1867 Lues. Anfangs Winter 87 kleine Geschwulst an der l. Zungenspitze. Wachstum, keine Schmerzen. Stört beim Essen und Sprechen. Seit ihrem Bestehen Nasen- und Rachenkatarrh. Kräftiger Mann. An der l. Seite der Zungenspitze über markstückgrosse Geschwulst, hart, ulceriert. Exstirpation mit Schere. Seidennähte. Jodoform. — 10. VI. entlassen. — 26. II. 89. Seit 8—10 Wochen hat sich unter der Zungennarbe eine kirschgrosse Ranula gebildet. L. Submaxillarlymphdrüse haselnussgross, hart. Operation nicht gestattet. Tiefgreifendes Epitheliom. Lebt mit Drüsenrecidiv etwa 17 Monate seit Beginn.

26. K. K., verh., Oberförster, Bruchsal, 48 J., aufgen. 28. VI. 88.

---

1) Bericht des Bürgermeisters.

Seit 4 Monaten Psorias. ling. Isst gern sauer. Seit 1½ Monaten Geschwürchen auf der r. Zungenseite. Schmierkur etc. Wachstum. Kräftiger Mann. Auf dem Zungenrücken etwas rechts von der Mittellinie über markstückgrosses Geschwür mit derben Rändern. Lingua geograph. Unter dem linken Kieferwinkel haselnussgrosse, verschiebliche Drüse. — 29. VI. Excision des Geschwürs. Isolierte Unterbindung der Art. ling. und Dors. ling. Exstirpation der Drüse. Glatte Heilung. — 12. VII. entlassen. † XI. 88 ziemlich plötzlich an Lungenödem. Ausgebreitete Metastasen in innere Organen. Kein lokales Recidiv. Flaches Epitheliom. Tod durch Metastasen etwa 6 Monate nach Beginn. (Mitteilung des Herrn Dr. Ribstein in Bruchsal.)

AUS DER

TÜBINGER CHIRURGISCHEN KLINIK

DES PROF. DR. BRUNS.

XVII.

Ueber die operative Behandlung der Lymphdrüsen-Tuberkulose und deren Endresultate.

Auf Grund von 149 Fällen aus der Tübinger chirurg. Klinik.

Von

Dr. W. v. Noorden,
früherem Assistenzarzt der Klinik[1]).

Seitdem es festgestellt ist, dass der Tuberkelbacillus, von dem Orte seiner primären Ansiedelung im Körper aus, auf vorgebildetem Wege in alle Organe verschleppt werden kann und dort neue Krankheitsherde zu erzeugen vermag, ist für die Heilkunde zu einer der wichtigsten Aufgaben die Lösung der Frage geworden: darf der Arzt hoffen, durch die Behandlung, bezw. die operative Entfernung lokalisierter, tuberkulöser Herde den Ausbruch späterer tuberkulöser Allgemeininfektion zu verhindern?

Dass bei der für operative Eingriffe zugänglichen Tuberkulose die Therapie auf der richtigen Bahn ist, kann nicht bestritten werden, dafür sprechen die auf immer breiterer Basis sich aufbauenden klinischen Erfahrungen, dafür spricht überhaupt die persönliche Erfahrung jedes Arztes. Es sei nur erinnert an sicher konstatierte dauernde Erfolge nach ausgiebigen Eingriffen bei tuberkulösen Ge-

1) Nach einem Vortrage, gehalten im medizinisch-naturwissenschaftlichen Verein zu Tübingen am 16. Febr. 1889.

lenkerkrankungen, bei Knochentuberkulose, aber auch bei Weichteiltuberkulosen aller Art.

Die Erfolge sind die Frucht langer und mühevoller Arbeit, zu welcher fast alle Disziplinen unserer Wissenschaft ihr Teil beigetragen haben, einer Arbeit, bei welcher man, wie kaum wo anders, von einer auf ein grosses Ziel hinstrebenden Entwickelung sprechen kann. Will ich auch nicht der Entwickelungsgeschichte der Tuberkulosenfrage näher nachgehen, so kann ich ihrer nicht erwähnen, ohne an die, nach der einen Seite abschliessenden, nach der anderen Seite ein neues weites Forschungsgebiet eröffnende Entdeckung von Robert Koch zu erinnern. Denn die Grundlage für eine solche erspriessliche Therapie wurde gewiss der glückliche Umstand, dass unter den proteusartig wechselnden Formen der tuberkulösen Erkrankungen die Zusammengehörigkeit, die ätiologische Einheit verschiedener Erkrankungsformen erkannt wurde.

Im Besitze der Kenntnisse und Mittel, die Krankheit mit Sicherheit zu diagnosticieren, hat die Heilkunde mit erneutem Eifer Wege eingeschlagen, den Körper von derselben zu befreien. Speziell der Chirurg hat mit keiner Krankheit mehr zu kämpfen, als mit der Tuberkulose. Die Aufgabe ist, den tuberkulösen Herd möglichst ausgiebig und gründlich aus dem umgebenden gesunden Gewebe zu entfernen. Oftmals gestatten jedoch gegebene Verhältnisse kein radikales Vorgehen, man muss sich mit einem palliativen Eingriffe zufrieden geben oder auch nur dahin wirken, durch Hebung des Kräfte- und Ernährungszustandes den Körper zu stählen, also durch Erhöhung der Zell-Lebenskraft dem Parasiten entgegenzuwirken, indem man einen für dessen Lebensbedingungen möglichst ungünstigen Nährboden schafft. Endlich versuchte man den Kampf gegen den Krankheitserreger auf chemischem Wege durch Medikamente. Arsen, Phosphor, Merkur, Alkohol, Ueberosmiumsäure, Carbolsäure und andere Mittel sind zu wiederholtenmalen auf den Schild gehoben und meist wieder fallen gelassen worden. Neuerdings hat Landerer mit dem Perubalsam beachtenswerte Erfolge erzielt. Aber erst die Jodoformbehandlung, welche bei gewissen Formen chirurgischer Tuberkulose, namentlich bei den tuberkulösen Gelenkerkrankungen und Abscessen, besonders auf der Klinik meines hochverehrten Chefs, des Herrn Prof. Bruns, konsequent geprüft wurde, führte zu überraschend günstigen Resultaten und bedeutet einen wahren Fortschritt auf diesem hochwichtigen und für die allgemeine Pathologie höchst interessanten Weg zur Bekämpfung der Tuberkulose.

Die therapeutischen Gesichtspunkte bei der Behandlung der tuberkulösen Lymphdrüsen weichen nun von den genannten im grossen und ganzen nicht ab. Seit vielen Jahren wurde an der Tübinger Klinik die Drüsenoperation, bestehend in vollständiger Entfernung derselben, jeder anderen Behandlung vorgezogen, und zwar von der Anschauung geleitet, dass die erkrankten Drüsen den Organismus gefährden können, und mit dem Bestreben, stets möglichst gründlich mit den erkrankten Drüsen aufzuräumen. Untersuchungen von O. Schüppel[1]) aus dem Jahre 1871 über die tuberkulöse Natur der sogenannten skrophulösen Lymphdrüsenschwellungen räumten diesem Verfahren gewiss volle Berechtigung ein, auch längst vor der Entdeckung des pathogenen Pilzes. Auch andere Chirurgen stellten die operative Therapie bei der Lymphdrüsen-Tuberkulose oben an, und sei hier der Stellung, welche einige dieser Frage gegenüber genommen haben, Erwähnung gethan.

Hüter[2]) ging in der Empfehlung der Operation, um durch diese späterer allgemeiner Tuberkulose vorzubeugen, Vielen voran. König[3]) urteilt in gleichem Sinne, da unter günstigen der Impfung ähnlichen Bedingungen lokale Ausbreitung und Verallgemeinerung der Tuberkulose hervorgerufen werden könne; ausserdem ist es Erfahrungssache, dass selten auf anderem Wege Ausheilung zu erzielen ist. Volkmann[4]) hebt die Bedeutung der Lymphdrüsen nach der Seite hervor, dass sie durch den anatomischen Bau und die Art, wie sie in den Kreislauf eingeschaltet sind, die Aufgabe von Schutzapparaten, von Filtern bei örtlichen Entzündungen haben. Aber trotz dieser Eigenschaften bleibt die Gefahr, dass Stufe für Stufe der Schutzmechanismus inficiert wird, und ist einmal das letzte Bollwerk überschritten, so droht die allgemeine Infektion. Aber noch auf einem anderen Wege ist der Organismus gefährdet: durch direkten Durchbruch in einen Blutraum seitens einer Drüse. Deswegen redet auch v. Volkmann der Operation warm das Wort. Bardeleben[5]) empfiehlt die Operation als eine prophylaktische Waffe. Aus der Bonner[6]), Kieler[7]), Würzburger[8]),

1) Schüppel. Die Lymphdrüsentuberkulose. Tübingen. 1871.
2) Hüter. Sammlung klin. Vorträge. Nr. 49.
3) König. Deutsche Chirurg. Liefg. 36.
4) Volkmann. Verhandlungen des XIV. Chirurgen-Kongresses 1885.
5) Bardeleben. Lehrb. der Chirurg. II. Bd. 1880.
6) Schnell. Inaug.-Dissert. Bonn. 1885.
7) Bruhn. Inaug.-Dissert. Kiel. 1887.
8) Bajohr. Inaug.-Dissert. Würzburg. 1885.

Berner [1]), Breslauer [2]), Tübinger [3]) Klinik erschienen Arbeiten gleichen Sinnes. Unter den französischen Autoren stellte sich bereits Velpeau auf diesen Standpunkt, und auch neuerdings herrscht in Frankreich vielfach eine der Operation günstige Strömung [4]).

Auf der anderen Seite hebt Grünfeld [5]) und Andere als Gegen-Indikationen starke anämische Zustände oder zu ausgedehnte Verwachsungen der Drüsen hervor. v. Bergmann [6]) rät, die Operation wegen Gefahr des Blutverlustes, besonders bei kleinen Kindern, zu beschränken, und schlägt den prophylaktischen Wert derselben gegen Eintreten späterer Tuberkulose innerer Organe nicht so hoch an, wie es vielerseits geschieht. Alle tuberkulösen Drüsen aus dem Organismus zu entfernen, hält v. Bergmann in sehr vielen Fällen für unmöglich.

Die massgebenden Gesichtspunkte der einen operativen Eingriff empfehlenden Chirurgen gehen im ganzen dahin, dass sie einmal lokales Fortschreiten der Tuberkulose, sodann die Allgemeininfektion und endlich die Eiterung fürchten, wenn die Drüsen bleiben. Die Einen treten unter allen Umständen für die Operation ein, Andere loben die Erfolge, ohne die Operation als stets helfendes Mittel zu bezeichnen, während wieder Andere sich der Operation gegenüber skeptisch verhalten und sie unter gewissen Umständen ganz verwerfen.

Wir klassifizieren die tuberkulösen Drüsen in zwei Arten. Einer weichen, leicht einschmelzenden, bald zu Abscess und Aufbruch führenden Drüsenform steht die derbere, mehr trocken käsig mortificierende Art gegenüber, welche selten zu Abscessen führt. Ziegler [7]) wählte für die eine Form den Namen „kleinzellige tuberkulöse Lymphome", für die andere den Namen „grosszellige Lymphome", und diese entsprechen den granulösen Lymphomen Schüppel's, welche als tuberkulöse Gebilde erkannt zu haben, Schüppel's Verdienst ist.

Herr Prof. Bruns hatte die Güte, mir das gesamte Material, welches an der Tübinger Klinik von 1872—88 beobachtet worden

1) Garrè. Inaug.-Dissert. Bern. 1883.

2) Krisch. Inaug.-Dissert. Breslau. 1883.

3) Mögling. Ueber chirurg. Tuberkulosen. Diese Beiträge. Bd. I. 1885.

4) F. Ecot. Contribution a l'étude de l'ablation des ganglious tuberculeux du cou. Thèse de Paris 1886.

5) Grünfeld. Zeitschrift für Heilkunde. 1886.

6) v. Bergmann. Handbuch der Kinderkrankheiten. Bd. VI. 1887.

7) Ziegler. Lehrbuch der speciellen patholog. Anatomie.

ist, zu überlassen, so dass ich dieses nach verschiedenen Seiten hin statistisch verarbeiten und durch Feststellung des Endresultates der Operation gewisse Thatsachen ermitteln konnte, welche die Richtschnur für das praktische Handeln geben sollen. Der Bearbeitung liegen nur Fälle zu Grunde, in welchen über die tuberkulöse Natur der Drüsenerkrankung kein Zweifel bestehen konnte; ausgeschlossen sind alle übrigen Drüsenerkrankungen. In schwierigen Fällen wurde die klinische Diagnose und der Befund nach der Operation durch Nachprüfung auf dem pathologischen Institute unter der Leitung von Schüppel und Ziegler kontroliert.

Den Operationserfolg habe ich aus 149 operierten Fällen bestimmt. Die Zahl erreicht lange nicht die Summe aller Operierten, doch gelang es bei sehr vielen älteren Patienten nicht, den gegenwärtigen Zustand festzustellen, und sind andererseits nur solche Fälle berücksichtigt, bei welchen seit der Operation mindestens drei Jahre verflossen sind. Gewiss gewinnen die Resultate an Wert, wenn nur vor langer Zeit Operierte herangezogen werden, aber freilich besteht auch nach drei und noch viel mehr Jahren keine Garantie, dass die vorhandene Empfänglichkeit für das tuberkulöse Gift geschwunden ist, noch Gewähr, dass nicht latente Tuberkulose auch dann noch zum Ausbruch kommen könne.

Nach v. Volkmann soll 10—15 Jahre Besorgnis Platz haben da, wo einmal tuberkulöse Erkrankung vorgelegen hat. Gewährt immerhin vorgerücktes Alter erfahrungsgemäss einen gewissen Schutz vor der Tuberkulose, so kommt doch entschieden die Alterstuberkulose, wie neuerdings auch Liebermeister betont, öfter vor, als man gemeiniglich annimmt.

Die Zahl der im genannten Zeitraume an Drüsenleiden Behandelten beträgt 506 Patienten; davon wurden 217 stationär, 289 ambulatorisch behandelt. Im ganzen wurde in 286 Fällen operativ eingegriffen, in den übrigen 220 Fällen musste aus irgend welchen, meist äusseren Gründen konservative symptomatische Therapie eingeleitet werden. Die Patienten bekamen Salben, Umschläge, Bade-Verordnungen, Leberthran etc. Allgemeine Gesichtspunkte in Bezug auf das Alter, Geschlecht etc., bei denen es auch von Interesse ist, sie durch eine statistische Zahl zu erhärten, berechnete ich aus der Gesamtsumme der Patienten.

War man nun auch bestrebt, stets möglichst gründlich mit dem kranken Gewebe aufzuräumen, so müssen wir doch zugeben, dass oft Krankes zurückgeblieben ist, und wiederholt wird dies im

Operationsbericht ausdrücklich angegeben. Häufig liegen kleine und kleinste Drüschen nahe dem Operationsgebiete, denen nachzugehen in schwierigen Fällen die Operation häufig sehr verlängern, komplizieren, gar manchmal gefährlich machen würde. Wissentlich oder unwissentlich können also Drüsen zurückbleiben. Bilden sich solche Drüsen nach der Operation zurück, so ist es am wahrscheinlichsten, dass sie noch frei von Tuberkulose waren und sich nur durch die nachbarliche Entzündung in Schwellungszustand versetzt befanden. Andererseits sind die zurückgebliebenen tuberkulösen Drüsen wohl am ehesten diejenigen, welche Recidive veranlassen. Immerhin ist es auch möglich, dass selbst tuberkulös erkrankte Drüsen als unschädliche Körper liegen bleiben, besonders wenn die Verkalkungsprozesse überhand genommen. Diesen Vorgängen sind Ausheilungen tuberkulöser Herde in anderen Organen an die Seite zu setzen. In einzelnen Fällen liess sich feststellen, dass geschwollene Drüsen jahrelang im gleichen blieben, andere bildeten sich zurück, wieder andere waren Ausgang von Recidiven. Aber auch ausserhalb der sichtlich erkrankten Lymphgebiete mögen vielemale Drüsenkomplexe bereits erkrankt gewesen sein, so dass der Körper durch die Operation keineswegs von allen kranken Drüsen befreit wurde. Besonders sind es die intrathoracischen, intraabdominalen nnd retroperitonealen Drüsen, welche sich unzähligemale als Lieblingssitz der Tuberkulose ausgewiesen haben.

Sehr häufig werden die physikalischen Untersuchungsmethoden derartige Verbreitung nicht erweisen können. Die Schwierigkeit liegt auf der Hand, aber man sollte nicht unterlassen, darnach zu forschen, ehe man an die Operation herantritt, ebensowenig wie eine genaue Lungenuntersuchung zu unterlassen ist. Sind die Drüsen derb, nicht brüchig oder fast zerfliessend, von periadenitischer Entzündung ziemlich frei und deswegen leicht aus der bindegewebigen Kapsel auszuschälen, so lässt sich die Exstirpation eher gründlich ausführen, im Gegensatz zu den peripher fest verwachsenen, oft diffusen Drüsenpaketen, die ja bekanntermassen so oft zu den mühsamsten Operationen Veranlassung geben.

Die Operationstechnik will ich nur kurz berühren. Möglichst ist das Messer und die Schere zu gebrauchen und präparatorisch vorzugehen. Denn sicher gewährt der scharfe Löffel nicht die gleiche Garantie annähernder Gründlichkeit, man verzichtet hiebei schon auf die prima reunio, läuft Gefahr, infektiöses Material in die Lymphspalten geradezu hineinzumassieren. v. Volkmann warnt auch

vor dem Gebrauch des Löffels. Jede Blutung wird vor weiterem Vorgehen am besten sofort gestillt und selbstverständlich ist fortwährende Kontrolle über das „Was und Wo" man schneidet, in meist topographisch komplizierten Gegenden, in denen die Drüsen sitzen, geboten; es ist nicht anders, als bei der Achselausräumung, bei Kropfoperationen u. dgl. Solche präparatorische Methode gewährt fast sicheren Schutz vor Blutungen aus grösseren Gefässen. Tiefsitzende Drüsenpakete erforderten gar oft die Freilegung der grossen Halsgefässe. Die Unterbindung der V. jugul. ext. wurde wiederholt vorgenommen, auch die V. jugul. int. kam zur Unterbindung, ohne üble Folgen. In einigen Fällen sind besonders viele Ligaturen nötig gewesen, und zwar immer ohne Nachteile; beispielsweise kam in einem Falle zu gleicher Zeit die Art. maxill. ext., transv. faciei, auricul. post., die V. fac. ant. und schliesslich noch die A. carotis ext. zur Unterbindung. Erhebliche Blutung ist bei allen diesen Operationen nur 6mal vorgekommen, stets ohne merklichen Nachteil.

Scheyer berichtet über drei Fälle, von dem sich einer intra operationem aus der Vena jug. verblutete, die beiden andern starben an arterieller oder venöser Nachblutung bald nach der Operation.

Solche Blutungen sind es übrigens nicht, welche v. Bergmann als bedenkliche im Auge hat, sondern es ist der sich summierende parenchymatöse Blutverlust während einer langen Operation. Bei den häufig sehr schwächlichen Individuen, die zur Operation kommen, ist vor Verschwendung des kostbaren Materials, wie dieses Bergmann that, nicht genug zu warnen. Die Gefahr ist um so grösser, weil bei diesen Kranken der Stoffwechsel überhaupt oft darniederliegt und die durch die Narkose bedingte gastrische Störung den Operierten hindert, schnell Verlorenes zu ersetzen.

Aufs peinlichste wurde immer starke Abkühlung vermieden, denn solche und nicht dem Chloroform sind gewiss viele Kollapse zuzuschreiben. Der in der Tübinger Klinik gebrauchte heizbare Operationstisch unterstützt die wollene Deckenbedeckung trefflichst.

Was den antiseptischen Verband betrifft, so hat sich die seit Jahren benützte Holzwollwatte als ein sehr geeignetes Material bewährt, um abschliessende gleichmässig komprimierende Verbände am Halse anzulegen, die durch das Capistrum duplex und Brusttouren bei kleinsten Kindern wie bei Erwachsenen sicher fixiert werden. Gerade für schwierigere Verbände (am Hals, Achsel, Scrotum) möchte ich dieses Verbandmaterial wegen seiner Schmiegsamkeit auf's wärmste empfehlen.

Viermal wurde accidentelle Wunderkrankung (Erysipel) in früheren Jahren beobachtet. Die Erkrankung erfolgte 1mal direkt durch Uebertragung von einem andern Kranken. Todesursache wurde Erysipel nie.

Von accidentellen Folgezuständen ist an die zurückbleibende Lähmung von Facialis-Aesten zu erinnern, welche bei dem Hautschnitt auf die submaxillaren Drüsen leicht getroffen werden. Die anfangs bestehende Schiefstellung des Mundes gleicht sich fast immer innerhalb einiger Wochen oder Monate wieder aus, wie es auch durch die Mitteilungen von Garrè, Fürst und Grünfeld bestätigt wird. In einem unserer Fälle war übrigens die Parese noch nach einigen Jahren bemerkbar. —

Ich gehe nun über zur Mitteilung der Ergebnisse, welche aus der statistischen Verarbeitung unseres Materiales gewonnen werden.

Zunächst die das Lebensalter betreffenden Verhältnisse. Das 11.—25. Lebensjahr war weitaus am meisten in Mitleidenschaft gezogen. Von 485 Patienten gehören 325 diesen Jahren an. 169 Patienten von diesen standen im 16.—20. Lebensjahr. Das erste Dezennium weist nur — wie auch in verschiedenen anderen Statistiken — eine ziemlich geringe Anzahl solcher, die zur Operation kamen, auf. Gewiss bestanden schon viele Drüsenschwellungen im ersten Dezennium, die dann erst später, nachdem die Kinder vergebens allerlei Mittel gebraucht hatten, zur Operation gebracht wurden. Hierfür spricht, dass als Zeit der ersten Entstehung von Drüsenschwellung ebenso häufig die Zeit der zweiten Dentition, als die Zeit der Pubertätsjahre mit Bestimmtheit angegeben wird. Nur ein Neuntel aller Fälle betraf das erste Dezennium. Nach dem 40. Lebensjahre wird das Leiden eine Seltenheit. Zum Vergleich mit anderen Angaben habe ich nachstehende Tabelle angefertigt, welche die beobachteten Fälle hinsichtlich des Alters wiedergibt.

Lebensj.	bei Bruhn	bei Bajohr	bei Schnell	bei Krisch	bei Scheyer	bei v.Noorden
1 — 5	20	2		11		29
6 —10		1	3		8	26
11—15	13	6	9	21	7	64
16—20		13	11	25	13	169
21—25	4	4	5	25	10	92
26—30		3	4	10	6	46
31—35	2		2		5	30
36—40		1	1			18
41—45	1				3	4
46—55			2			5
56—66						2

Betreffend das Geschlecht ergibt sich unter den hier behandelten Patienten keine nennenswerte Differenz. Auch beim Vergleich grösserer Zahlen durch Zusammenstellung einiger Statistiken erhält man keinen wesentlichen Unterschied. Von 1159 Fällen waren 614 männlichen, 545 weiblichen Geschlechts. Siehe folgende Tabelle:

	unter Fällen	männl. G.	weibl. G.
v. Noorden	506	247	259
Krisch	92	45	47
Garrè	40	21	19
Schnell	37	30	7
Fränkel	148	86	62
Scheyer	52	28	24
Grünfeld	214	120	94
Bruhn	40	12	28
Bajohr	30	25	5
Summe	1159	614	545

Ueber den Sitz der Drüsen entnehme ich den Krankengeschichten folgendes: Das Halsgebiet ist in 81 % befallen. Am Halsgebiet sind numerisch am meisten die Drüsen der Halsseiten erkrankt gewesen, dann die Submaxillardrüsen, dann die Retromaxillardrüsen. Unsere Statistik weicht hierin von andern im grossen und ganzen nicht ab. Belmann gewann z. B. für den Hals 81%, Garrè 85 %, Berutti 88 %. In 12 % war ferner bei uns die Achselgegend, in 4,5% die Inguinalgegend, in 1% die Kubitalgegend befallen.

Ich habe auch versucht, über die hereditäre Belastung der an Drüsen erkrankten Patienten Auskunft zu gewinnen. Freilich will ich Angaben dieser Art nicht zu hohen Wert beilegen. Bei 217 Patienten liegen über ihre Familienascendenz nähere Erkundigungen vor; 48 davon waren durch die Eltern mit Tuberkulose belastet, also 22%, und zwar war das Verhältnis von Vater und Mutter folgendes:

	Lungenleidend	Davon gest. an Lungenleiden	Der Phthisis pulm. suspekt.	Eltern Drüsenleidend
Der Vater	22	17	6	9
Die Mutter	11	9		
	33		6	9

Welche Stellen sind nun als Eingangspforten des tuberkulösen Giftes zu betrachten? Auch bei dieser Frage muss man auf's strengste die Angaben sichten, denn es ist nur zu bekannt, wie durch Fragen des Arztes die Antworten des Patienten in ge-

wisse Richtung geleitet werden können. In 75 Fällen sind die Angaben zuverlässig genug, um auf sie bauen zu können. Der Reihe nach gingen den Drüsenschwellungen am häufigsten voran Katarrhe der Augenschleimhäute, ekzematöse Entzündungen der Lider, Ohrenausfluss, Erkältungen (Husten, Schnupfen) Scharlachfieber. Nach Garrè's Statistik waren es Ekzeme, Zahnleiden, Nasenaffektionen. Bei Garrè wie bei uns ist einmal die Impfung beschuldigt. Die genannten Leiden werden fast einstimmig von allen Autoren beschuldigt und mit den Schwellungen in Zusammenhang gebracht. Für den Arzt und die Eltern erwächst jedenfalls aus dieser Beobachtung die Pflicht, selbst die leichtesten Leiden dieser Art bei Kindern nicht zu vernachlässigen, besonders bei denen nicht, welche wir durch Heredität als zur Tuberkulose disponiert bezeichnen müssen. Da die herangezogenen Angaben auf grosse Genauigkeit Anspruch machen dürfen, gebe ich sie in kurzer Uebersicht wieder. Unter 75 Fällen betrafen die Vorerkrankungen

7mal Ohrenleiden, 1mal Rhinitis (Ozaena tuberk.), 2mal Rhinitis und Augenleiden, 1mal häufiges Nasenbluten, 16mal Cornea- und Augenschleimhautaffektion, 3mal Augenleiden mit nassem Ekzem, 4mal Augenleiden mit Ohren- oder Nasenleiden, 7mal Erkältungen ohne weitere Angaben, 5mal Rachenaffektionen aller Art, 2mal Kopfekzeme, 2mal sonstige Hautausschläge, 2—3mal Masern, 6mal Scharlach, 3mal Pneumonie (Pleuritis), 8mal tuberkulöse Abscesse, Spina ventosa, 1mal Impfung, 2mal Zahnleiden (Caries, Periostitis), 1mal Phthisis laryngis, 1mal Herzfehler, 1mal Typhus.

In einer grossen Anzahl von Fällen ist durch besondere anatomische Angaben festgestellt, welche der beiden Drüsenformen vorgelegen hat. Unter 222 Fällen waren 89mal grosszellige und 133mal kleinzellige Drüsenerkrankungen vorhanden. Dies entspricht einem Verhältnis von 2:3. Nahezu gleich viele von jeder Sorte blieben nach der Operation ohne Recidiv. Unter 28 an Lungentuberkulose Gestorbenen hatten 8 Patienten grosszellige, 20 kleinzellige Drüsen. Darf man aus diesen kleinen Zahlen einen Schluss ziehen, so würde sich die letztere Drüsenform, wie man auch bisher annahm, als malignere erweisen. Klinisch war es auffallend, dass die grosszelligen Drüsen im allgemeinen viel länger bestanden, ehe sie dem Träger wesentliche Beschwerden verursachten und sich oft ausserordentlich langsam vergrösserten. In vielen Fällen entschlossen sich die Patienten erst nach Jahren, die Drüsen entfernen zu lassen, da sie selbst von faustdicken und grösseren Paketen, abgesehen von

der Verunstaltung gar keine Beschwerden durch das Leiden hatten. Man hat klinisch deshalb mit Recht längst eine subakute und eine mehr chronische tuberkulöse Drüsenschwellung unterschieden.

Es besteht die Frage, ob beide Drüsenformen zu gleicher Zeit in einem Erkrankungsgebiete vorkommen. Ich konnte unter meinem Materiale keinen Fall finden, in welchem dies der Fall gewesen war, und es ergab sich weiter, dass die Recidive immer die gleiche Natur zeigten, dass also Drüsen, welche vorher zur Eiterung neigten, diese auch beim Recidivieren verrieten, andererseits, dass grosszelligen Drüsen später wieder solche folgten. Meiner Angabe entgegen, fand König nicht ganz selten beide Drüsenformen bei einem und demselben Individuum.

Endresultate der Operation.

Ich habe mir bei den Nachuntersuchungen angelegen sein lassen, die Fälle im wesentlichen nach zwei Richtungen hin zu prüfen: Die eine Frage war: wie oft schützt die Exstirpation vor lokalen Recidiven? Die andere: wie oft traten nach der Exstirpation anderweitige tuberkulöse Affektionen auf, und wie oft führten diese zum Tode?

Indem ich auf die im Anhang mitgeteilten Krankengeschichten mich beziehe, welche in 3 Gruppen geteilt sind, fasse ich zunächst die wesentlichsten Punkte, welche sich aus denselben in Bezug auf unsere obigen Fragen ergeben, im folgenden zusammen.

Die Gruppe A umfasst 88 Fälle, die innerhalb 3 bis 16 Jahren von Recidiven freigeblieben sind. Von diesen sind 67 Fälle ganz gesundet, in 11 Fällen wurde lokale Heilung erzielt, doch traten neue Drüsenschwellungen in nächster Nachbarschaft auf. Immerhin hatte man durch die Operation einen lokalen Erfolg, wenn sich auch regionäres Recidiv einstellte. Endlich kamen in zehn Fällen neue Drüsenschwellungen, aber nicht lokal und nicht regionär, sondern an entfernten Körperstellen zum Vorschein. Auch bei diesen ist demnach ein Erfolg durch die Eingriffe erreicht worden.

Die seit der Operation bis zur Nachuntersuchungszeit verstrichene Zeit verteilt sich auf die 88 Fälle derart:

Es sind verstrichen in	18	Fällen	3 Jahre
	7	„	4 „
	10	„	5 „
	9	„	6 „
	7	„	7 „

Es sind verstrichen in	6	Fällen	8 Jahre
	5	„	9 „
	4	„	10 „
	8	„	11 „
	8	„	12 „
	4	„	14 „
	1	„	15 „
	1	„	16 „

Mehr als $^2/_3$ aller Fälle sind wenigstens fünf oder noch weit mehr Jahre ohne Recidiv geblieben.

Kasuistisch sei folgendes erwähnt:

Fall 80 zeigte 2 Jahre nach der Operation ein kleines Recidiv; nach dessen Entfernung blieb Pat. gesund. In den Fällen 7 und 30 wurde mit demselben Erfolge je eine Nachoperation gemacht. In Fall 39 ist eine spontan wieder zurückgegangene Drüsenschwellung im Operationsgebiet beobachtet. In Fall 49 wurde eine zurückgebliebene secernierende Fistel nachträglich mit gutem Erfolge fortgenommen. In drei andern Fällen mussten wissentlich Drüsen zurückgelassen werden. Sie blieben jedesmal dauernd ganz beschwerdelos im Gleichen.

Von den 88 Patienten sind nachweisbar 10 Patienten brustleidend, zwei doch nur der Lungentuberkulose suspekt. Leider ist nicht festzustellen, wie lange nach der Operation sich in den einzelnen Fällen die Erkrankung meldete. Bei zweien der Lungenkranken traten auch anderweitige Drüsenschwellungen auf; bei beiden ist Tuberkulose in der Familie. In drei Fällen stellten sich regionäre Recidive ein.

Tuberkulöse Erkrankungen anderer Art, speziell Knochen-, Gelenk-, Urogenital-Tuberkulose und Lupus traten bisher bei keinem Pat. der grossen als geheilt bezeichneten Gruppe auf.

Das Verhältnis der grosszelligen zu der kleinzelligen Drüsenform war folgendes. 32mal lag die erstere, 35mal die letztere vor, in 21 reichen die Angaben nicht aus, um die Drüsen hierher oder dorthin zu verweisen. Oft hatte bei den grosszelligen Drüsen centrale oder periphere Verkäsung angesetzt, in manchen Fällen war jedoch mikroskopisch noch gar kein käsiger Zerfall zu sehen.

Die Gruppe B umfasst 30 Fälle, in denen lokales Recidiv eingetreten ist. Wie lange nach dem Eingriff bereits Recidive erschienen, bleibt meist unsicher. Die Kranken beobachteten sich zu schlecht; immerhin konnte es in neun Fällen festgestellt werden. Es ergab sich, dass das Recidiv 1mal nach ca. $^1/_2$ Jahr, 1mal nach 1 Jahr, 2mal nach 2 Jahren, 1mal nach 3 Jahren, 2mal nach 4 Jahren und 2mal nach 5 Jahren zur Beobachtung kam.

Ausser dem Recidiv trat im ganzen 4mal Lungenleiden ein, doch bestand schon ein- oder zweimal zur Operationszeit eine Lungenerkrankung, oder waren die Pat. wenigstens solcher sehr suspekt.

Hand in Hand mit anderen Erkrankungen kamen Recidive in 4 Fällen. Davon zwei zugleich mit anderen tuberkul. Affektionen (Fungus genu; Abscess. femoris)). Ein anderer Pat. leidet an chronischem Oedem, ein anderer an chronischem Ikterus.

Die Uebrigen erfreuen sich abgesehen von den Recidiven einer vollständigen Gesundheit.

Die grosszellige Drüsenform fand sich 8mal, die kleinzellige 12mal, der Rest kann nicht klassifiziert werden.

Die Gruppe C enthält 31 Fälle, in denen innerhalb 16 Jahren der Tod eingetreten ist. Unter diesen sind 28 Fälle an tuberkulösen Erkrankungen gestorben. Im Zusammenhang mit der Operation selbst ist in keinem Falle tötlicher Ausgang vorgekommen.

Zwei Pat. (15, 24) endeten durch Selbstmord, von denen der eine nach 3 Jahren in loc. operat. ein Recidiv bekommen hatte, ein dritter (18) starb an Diabetes melitus, nachdem vorher noch wegen Fungus cubiti die Ablatio humeri vorgenommen worden ist. Das Drüsenleiden war beseitigt.

Von den übrigen an Tuberkulose Gestorbenen sind von vorne herein neun Fälle (5, 6, 7, 8, 13, 16, 27, 31, 17) speziell hervorzuheben, in denen bereits zur Zeit der Operation wenig Hoffnung auf Heilung vorhanden war, wegen des schlechten Allgemeinbefindens und der ausserordentlich heftigen Erkrankung. Die ungünstige Prognose veranlasste in all diesen Fällen nur einen palliativen operativen Eingriff. Der Tod erfolgte in diesen 9 Fällen auf Jahre verteilt, 6mal innerhalb des ersten Jahres, je einmal nach zwei, drei, und vier Jahren, und zwar war die Todesursache siebenmal Lungenschwindsucht, zweimal tuberkulöse Erschöpfung (näheres nicht bekannt). Von Interesse ist, dass in Fall 7 und 17 die Operationswunden nicht mehr vor dem Tode verheilten, und dass Fall 6 eine Woche nach der Operation an Miliartuberkulose und tuberkulöser Pneumonie zu Grunde ging.

Im Gegensatz zu diesen besonders schweren Fällen war bei 19 Fällen zur Operationszeit, abgesehen von der Drüsenerkrankung, keine weitere tuberkulöse Affektion, speziell auch nicht der Lungen diagnostiziert, noch waren sonst Gründe vorhanden, die betreffenden Fälle besonders ungünstig zu erachten. Von diesen 19 Fällen ist 17mal mit Sicherheit eruiert, dass sie an Lungenleiden starben, und zwar 3mal binnen Jahresfrist, 2mal nach zwei, 5mal nach drei, 2mal nach vier und je 1mal nach fünf und sechs Jahren. Ausserdem ist 1 Operierter nach 4 Jahren an tuberkulöser Erschöpfung, ein anderer nach drei Jahren an Morbus Werlhofii und Blutung aus

tuberkulösen Darmgeschwüren gestorben (25 und 30). Lungentuberkulose setzte 9mal ein, ohne dass ein Drüsen-Recidiv vorausgegangen wäre (2, 3, 4, 10, 11, 14, 22, 28, 29), doch entstanden 2mal neue Drüsen an anderer Stelle (2 und 11).

Lokales Recidiv vor dem Tode wurde 11mal beobachtet (2, 3, 4, 10, 11, 14, 18, 22, 24, 28, 29), so dass man von keinem Operationserfolg sprechen kann; in zwei weiteren Fällen (13 und 20) bleibt es unentschieden, ob die Operation Heilung brachte. Im ganzen sind sieben Fälle überhaupt nicht zur Verheilung gekommen vor dem Tode. Fünf Pat. die das 3. Jahr noch überlebten, zeigten kein Recidiv, sechs andere ebenfalls, auch sie starben aber vor Ablauf des 3. Jahres.

Ueber die vorhanden gewesene Drüsenform ist zu erwähnen, dass sich 8mal in dieser Gruppe grosszellige, 20mal kleinzellige Drüsen fanden, während der Charakter in drei Fällen nicht feststeht.

Aus dem Vorstehenden ergibt sich, dass in 93 Fällen[1]) (von 149), welche alle mindestens ein Triennium hinter sich haben, kein lokales Recidiv bis jetzt erschienen ist. Man darf also von einem eigentlichen lokalen Operationserfolg in 62,4 Procent der Fälle reden.

Bei den übrigen 56 Fällen, also in 37 Procent der Fälle, trat wieder ein Recidiv auf, respektive blieb die Operation erfolglos, da die Wunden überhaupt nicht mehr verheilten (letzteres in 8 Fällen), oder es ist zur Zeit nicht ganz sicher, ob Heilung oder Recidiv vorhanden ist (ein paar Fälle).

Ueber den Zeitpunkt, nach welchem die Recidive nach der Operation auftraten, erfahren wir nur weniges. Später als das 6. Jahr nach der Operation erfolgte kein Recidiv, doch sind bis dahin in allen Jahren solche aufgetreten. Neue Drüsen an andern Orten stellten sich in der kleinen Prozentzahl 7 wieder ein.

Von den 149 Patienten starben innerhalb 16 Jahren 28 = 18% an Tuberkulose. Unter den noch lebenden sind zur Zeit weitere 14 Patienten phthisisch, so dass — angenommen, niemand von diesen wird wieder gesund — ein Verlust durch Tuberkulose von 42 Patienten, d. h. 28% zu verzeichnen wäre.

Es folgen hier die Prozentzahlen, welche einige der Autoren über Heilung, Recidive und die Todesfälle an Tuberkulose nach der Operation gewannen, doch sind die Resultate nicht alle mit dem

1) Eingerechnet 5 Fälle, die nachher starben, jedoch erst nach 3 Jahren, und vor dem Tode kein Recidiv bekamen.

gleichen Massstabe zu messen, weil die zeitlichen Verhältnisse, nach welchen Nachuntersuchungen angestellt wurden, weit auseinander gehen. Ich muss aber auf die Publikationen selbst verweisen.

	Heilung	Recidiv oder unvollständ. Heilung	Tod an Tuberkulose
Kapesser	20	—	—
Riedel	59	35	12
Bajohr	42	58	—
Schnell	62	27	11
Bruhn	70	20	10
Garrè	52,5	42,5	12,5
Fränkel	24	18	10
Scheyer	34,6	36,5	11,5
Krisch	35	48	17
Grünfeld	70	15	14
v. Noorden	62	37	18 (28)

Andere tuberkulöse Erkrankungen als Lungentuberkulose sind selten. Unter den vom Drüsenrecidiv überhaupt frei Gebliebenen erkrankte Niemand bisher. Von den mit Drüsenrecidiv Befallenen erkrankten zwei Patienten.

Betrachten wir die Erfolge, so darf man sie immerhin recht befriedigend nennen, wenn in der That 62 Prozent der Operierten durch die Operation für mindestens 3 Jahre oder für immer zur Heilung gebracht wurden. Erreichte man bei anderen Fällen nur einen temporären Erfolg, so ist dieser auch hoch anzuschlagen; jedenfalls ist nur ein Drittteil der Fälle nicht geheilt und vermag daher nicht die Operation in Misskredit zu bringen, — sind doch unter diesen wieder viele Patienten, welche für Monate und Jahre frei von Eiterung und Entstellung blieben und dadurch als nützliche Mitglieder in der Gesellschaft verweilen konnten, während sie sonst vielleicht frühem Siechtum verfallen oder wenigstens in weit höherem Masse den Angehörigen zur Last gefallen wären. Dass viele Patienten auch ohne die Operation gesundet wären, lässt sich natürlich nicht diskutieren; ich erinnere aber daran, dass z. B. König bei Verzögerung oder Unterlassung der Operation nur wenig gutes gesehen hat. Die Beobachtung, dass ein nicht allzugrosser Prozentsatz später von Lungenleiden ergriffen wurde, ist weiterhin ermunternd, die Operation vorzunehmen. Sind diejenigen Fälle, bei denen bereits zur Zeit der Operation Lungentuberkulose bestand, in Abzug gebracht, so bleiben $^1/_5$ der Lungentuberkulose verfallen. Für die Ge-

sundheit der anderen leistet die bereits verstrichene Zeit von 3—16 Jahren, sowie das jetzige Wohlbefinden wenigstens einige Bürgschaft.

Auffallend günstig gestaltet sich das Ergebnis meiner Erhebungen betreffend spätere Gelenk- und Knochenerkrankungen. Es erscheint geradezu eine Ausnahme, wenn man sie im Gefolge von Drüsenleiden findet. Gewiss geht man nicht zu weit, wenn die zeitige Entfernung käsiger Herde damit in Zusammenhang gebracht wird. Dieser Befund steht in Widerspruch mit der Beobachtung, dass ausserordentlich viele Kinder, welche wegen tuberkulöser Gelenkerkrankungen in die chirurgischen Anstalten gebracht werden, aber auch Erwachsene, die mit solchen Leiden behaftet sind, alte Narben am Halse etc. tragen, die auf früher vereiterte Drüsen zurückgeführt werden müssen.

Die dominierende terminale Krankheit bleibt Lungentuberkulose. Es ist das Bedenken erwogen, ob man nicht Individuen mit schwerer Drüsentuberkulose durch die Operation selbst der Lungentuberkulose in die Arme treibt. In 4 Fällen erfolgte der Tod an Phthisis pulmonum schnell nach der Operation; jedoch waren diese alle bereits schwere, fast hoffnungslose Fälle.

Als Gegenindikation der Operation wurde im wesentlichen geltend gemacht die Gefahr der Blutung und Nachblutung, Schwierigkeit des antiseptischen Verbandes bei kleinen Kindern, Anämie und starkes Verwachsensein der Drüsen mit der Umgebung und selbstverständlich in erster Linie Lungentuberkulose.

Dass bei vorsichtigem Operieren die Blutung zu umgehen ist, steht ausser Frage. Nachblutungen sind bei unserer heutigen Methode der Blutstillung kaum ernstlich zu fürchten. Den Einwand, dass die gesetzten Wunden nicht genügend lege artis verbunden werden können, darf ich wohl zurückweisen.

Die Zahl der in ganz frühem Kindesalter, bis zum 4.—5. Lebensjahre zur Operation Kommenden, ist nach meiner und auch anderen Statistiken eine sehr zurücktretende. Es ist dies zu begrüssen, da natürlich je zarter und jünger ein Individuum ist, es auch desto intoleranter gegen blutige Eingriffe sein wird. Bei hochgradiger Anämie und Schwäche wird man die Operation ebensowenig vornehmen, wie jede andere Operation, gesetzt, dass solche nicht eine direkt lebensrettende Bedeutung habe.

Eine Kontra-Indikation möchte ich darin ersehen, wenn von vorne herein der anatomische Sitz der Drüsenschwellung und die Ausbreitung wie deren Verwachsungen eine annähernd gründliche

Entfernung illusorisch erscheinen lassen. Jedem Chirurgen sind solche Fälle ausgedehnter oft multipler tuberkulöser Drüsenschwellungen bekannt, Fälle, deren Operation an Schwierigkeit der maligner Tumoren nichts nachgibt und an welchen die Kunst der Chirurgen scheitert. Dies sind dann gewöhnlich auch die Fälle mit grosser Anämie, Prostration der Kräfte, bei welchen sich häufig genug auch schon ein Lungenkatarrh hinzugesellt hat. Da, wo multiple Drüsenschwellung und einigermassen vorgeschrittener Spitzenkatarrh besteht, wird selbstverständlich die Wegnahme einiger sichtbarer Drüsen auf den Verlauf keinen Einfluss mehr haben.

Gestützt auf die hier mitgeteilten Ergebnisse meiner Erhebungen möchte ich über die Exstirpation tuberkulöser Lymphome dahin urteilen: Sie bewährt sich sehr oft als eine prophylaktische Operation, indem sie vor lokaler und allgemeiner Ausbreitung der Tuberkulose schützt. Dass sie dieses vermag, lehrt die Thatsache, dass $^2/_3$ der Fälle lokal geheilt sind, dass spätere Lungenaffektionen relativ selten waren und sehr selten andere tuberkulöse Erkrankungen nachher aufgetreten sind, und fügen wir noch hinzu, dass die Operation allein im Stande ist, der durch offene Drüseneiterung bedingten Entstellung und Beschwerden vorzubeugen und dieselben auf schnellstem Wege zu beseitigen, so muss jedenfalls die nachweisbare Erweichung und der bevorstehende Aufbruch als entschiedene Indikation zur Operation gelten.

Es wäre dankbar, den Verlauf, welchen die Krankheit bei den nicht operierten Fällen genommen hat, diesen Resultaten gegenüber zu stellen. Resultate der Anstalten in Soolbädern, Seebädern, wie auf Norderney und anderen Orten, an welchen mehr diätetisch-hygieinisch gegen die tuberkulösen Lymphdrüsen vorgegangen wird, werden ein wichtiger Faktor zur Beurteilung der operativen Methode sein.

Anhang. Krankengeschichten.

Gruppe A.

88 Fälle, recidivfrei seit mindestens 3 Jahren.

1. Steinhilber, Georg, 14 J., a. Belsen. 17. VII. 72. Gesunde Familie. Als Kind skrophulös. 1871 Scharlach, seitdem Beginn. Sitz: l. unter dem Ohr, Halsseite, Unterkiefergegend, r. Drüsennarben. Exstirp. schwierig, starke Venen verletzt; tiefer Sitz der Drüsen bis auf Gefäss-

scheide; Vagus umschlossen; Drüsen meist vereitert. — Befund 88: einige Drüsen blieben damals zurück, bisher unverändert. Kein Recidiv, keine neuen Drüsen. Lungen gesund.

2. Daiger, August, 27 J., Maurer a. Stein. 18. VI. 73. Gesunde Familie. Beginn 1869. Sitz l. Halsseite, Unterkiefergegend, Ohrgegend; tief und oberflächlich gelegen. Exstirp. leicht, Drüsen nicht verkäst. Einige zurückgelassene werden später entfernt. — Befund 88: Pat. vollkommen gesund; kein Recidiv.

3. Brecht, Louis, 23 J., Postbeamter a. Ehingen. 12. II. 74. Brüder an Tuberkulose gestorben. Pat. als Kind sehr skrophulös. Otorrhoe. Sitz: r. und l. am Halsring. Erweichung seit 14 Tagen. Auskratzung. Heilung p. II unter Salicyl-Verband. — Befund 88: Leiden beseitigt. Pat. gesund.

4. Seybold, Adolf, 22 J., Arbeiter a. Beinstein. 2. VI. 73. Familie gesund. Beginn seit 4 Jahren. Sitz: Halsring, r. u. l. Halsseite. In 2 Operationen die vereiterten Drüsen exstirpiert. — Befund 88: kein Recidiv; Pat. gesund. Lungen gesund.

5. Weiler, Gottlieb, 21 J., Schuhmacher a. Hohenstaufen. 22. V. 74. Familie gesund. Beginn seit 2 Jahren. Sitz: l. und r. Halsring und Halsseite. Exstirp. v. 29 körnigen Lymph., von 4 grossen Schnitten aus, in 2¼stündiger Operation. — Befund 88: gesund; kein Recidiv.

6. Huber, Eustachius, 22 J., Schreiner a. Nerdingen. 7. VII. 74. Gesunde Familie. Wiederholt seit 65 wegen Drüsen operiert. Sitz: Zahlreiche Drüsen am Halsring und der Halsseite, bis Taubeneigrösse. Mühsame Exstirpation von 60—70 Drüsen in 3 Stunden, von 5 grossen Incisionen aus. Blutung gering. — Befund 88: Pat. gesund, an Operationsstelle keine Recidive, an anderen Stellen neue, nicht aufgebrochene Drüsen.

7. Baltershofer, Nanette, 16 J., a. Berg. 25. I. 76. Familie gesund. Beginn seit 14. Lebenjahr. Geschwürsbildung. Sitz: r. Halsseite, Geschwüre, Fisteln. Geschwüre in der linken Cubitalgegend. Incis., Excochleat., Exstirp. 1877 wiederholte Exstirp. — Befund 88: Vollkommen gesund. Kein Recidiv.

8. Pfeifer, Josephine, 26 J., a. Neukirch. 13. V. 76. Hereditär belastet. Beginn seit 12 Jahren. Sitz am Halsring, bis Gänseeigrösse. Exstirpation von 6 körnigen Lymph., teils zentral verkäst, leicht ausschälbar. Kein Recidiv. — Befund 88: seit 3 Jahren auf der andern Seite eine harte, nussgrosse Drüse.

9. Reich, Christian, 26 J., Schneider a. Lossburg. 17. V. 76. Tuberkulose in Familie. Sitz am Halsring. Exstirp. von 12 leicht verwachsenen Drüsen, alle erweicht, Heilung p. II. — Befund 88: 4 Jahre ganz gesund; dann neue Drüsen neben der Operationsstelle und am Ohr. Seit 2 Jahren Achseldrüsenabscesse. Pat. ist brustleidend.

10. Schneider, Margarethe, 16 J., a. Oeschingen. 2. VI. 76. Familie gesund. Vor 2 Jahren chronisches Ekzem an der Nase, seither Beginn,

Sitz: Halsring und Halsseite. Stumpfe Ausschälung von 7 bis haselnussgrossen Drüsen, z. T. verkäst. Fieberlose Heilung. — Befund 88: Pat. gesund. Leiden dauernd beseitigt.

11. Walz, Marie, 33 J., a. Altensteig. 8. VII. 73. 24. VI. 76. Familie tuberkulös. Pat. immer schwächlich. Beginn seit 5 Jahren. Sitz: r. Kiefer- u. Parotisgegend, Bohnen- bis Taubeneigrösse. Exstirp. schwierig wegen Verwachsung; Unterbindung d. A. carotis ext., maxill. ext., ling. und der Vena facialis. Granuläre Lymph. 1876 noch tiefer sitzende entfernt. — Befund 88: Leiden vollkommen beseitigt, aber Pat. jetzt brustleidend.

12. Mayer, Emilie, 20 J., a. Stetten. 18. VII. 76. Hereditär belastet; als Kind Achseldrüsenabscess. Beginn im 18. Lebensjahr. Sitz: am Halsring und r. Halsseite; narbige und eiternde Stellen, dazwischen Drüsenpakete. Exstirp. Heilung p. I. unter Lister. Befund 88: allgemein und in loco gesund.

13. Kaeser, Johann, 15 J., a. Markgröningen. 19. VIII. 76. Eltern gesund, Bruder an Lungenleiden gestorben. Nach Scharlach seit 4. Lebensjahr skrophulös. Sitz: r. Halsseite, fluktuierend. Exstirp. von 26 Drüsen, fast alle verkäst. Hühnerei- bis bohnengross. Heilung p. p. — Befund 88: kein Recidiv. Pat. gesund.

14. Zoller, Friedrich, 21 J., a. Künzelsau. 17. XI. 76. Mutter an Lungentuberkulose gestorben. Beginn seit 17. Lebensjahr. Sitz: Unterkiefergegend und Halsseite. Exstirp. von 6 körnigen Lymph. — Befund 88: Leiden durch Operation beseitigt, keine neuen Drüsen i. l. op.; aber ganz kleine neue an anderen Stellen.

15. Bazlen, Julius, 20 J., Lehrer a. Ludwigsburg. 13. I. 77. Familie gesund. Seit 1 Jahre Drüsenleiden links, bald darauf r. am Halsring bemerkt. Mühsame Exstirpat. der verkästen und vereiternden Drüsen. — Befund 88: Leiden beseitigt; keine neuen Drüsen. Pat. sonst ganz gesund.

16. Erbele, Christian, 19 J., Glaser a. Gültlingen. 17. II. 77. Vater und dessen Bruder an Lungentuberkulose gestorben. Vor dem Beginn Ulcerationen an der Nase. Sitz: Hals und Unterkiefergegend. Exstirp. von 13 hühnereigrossen körnigen Lymph. — Befund 88: Kein Recidiv i. l. op.; aber neue Drüsen am Halse entstanden. Pat. jetzt brustleidend.

17. Hammer, Anton, 26 J., Schreiner aus Altingen. 5. III. 77. Vater an Auszehrung gestorben. Seit 15. Lebensjahr Drüsen, die aufbrachen und vor 3 Jahren mehrfach incidiert wurden. Sitz: Halsring l. Exstirp. schwierig wegen Verwachsung; erhebliche Blutung aus Art. submaxill. — Befund 88: Leiden beseitigt; kein Recidiv. Gesunder Mensch.

18. Schach, Eleonore, 18 J., a. Sebronn. 7. III. 77. Gesunde Familie. Pat. von blühendem Aussehen. Beginn seit 14. Lebensjahr, seit 2 Monaten schmerzhaft. Sitz: r. Hals, Unterkiefer und Schlüsselbeingrube; ziemlich fest, bis hühnereigross. Exstirp. mit 3 Hautschnitten, Drüsen

leicht ausschälbar, auf Durchschnitt verkäst. — Befund 88: Leiden ganz beseitigt; kein Recidiv; Pat. ganz gesund.

19. Heim, Ulrich, 15 J., a. Wittlingen. 16. IV. 77. Drüsen der l. Halsseite, Haut teils ulceriert. Excochleation. — Befund 88: keine neuen Drüsen am Halse, aber auf der r. Gesichtsseite. Kein Brustleiden, nur zeitweise kurzer Atem.

20. Constanzer, Johanna, 58 J., a. Stein bei Hechingen. 29. V. 77. Familie gesund. Beginn 76 in der r. Ohrgegend, seit einigen Wochen Aufbruch, Entleerung käsiger Massen. Drüsenpacket mit Hautstück entfernt. Drüsen verkäst. — Befund 88: Leiden beseitigt; keine neuen Drüsen; Pat. gesund seither.

21. Köthe, Anna, 30 J., a. Mühlhausen. 25. IV. 77. Eltern gesund. Beginn seit 76 in der r. Retromaxillargegend und Halsseite. Exstirp. von 4 dattelgrossen, körnigen Lymphomen. — Befund 88: kein Recidiv, Leiden vollkommen beseitigt. Pat. ganz gesund.

22. Kurz, Karl, a. Böblingen. 23. XI. 77. Familie gesund. Abscedierende, tuberkulöse Inguinaldrüsen. Lungendämpfung, Spitzenkatarrh. Exstirp. — Befund 88: Leiden beseitigt, kein Recidiv. Pat. gesund bis vor 2 Jahren; jetzt in Amerika.

23. Wiedmann, Marie, 17 J., a. Rottenburg. 7. V. 78. Familie gesund. Seit 6 Wochen Drüsenschwellungen hinter dem Kiefer l. bis Wallnussgrösse, zum Teil fluktuierend. Incision, Auskratzung. — Befund 88: Leiden beseitigt, Pat. gesund.

24. Häring, Karl, 16 J., Schlosser a. Magstadt. 9. V. 78. Vater brustleidend. Als Kind Ekzeme am Kopf und Augenleiden. Seit 7. Lebensjahr Drüsenschwellung bis Wallnussgrösse in der Reg. retromaxill. s. Exstirpation von 2 körnigen Lymph. — Befund 88: Leiden beseitigt, Pat. seither gesund.

25. B., Julius, 24 J., Lieutenant aus Ulm. 5. VII. 78. Familie gesund. Als Kind schon vielfach Drüsenschwellungen, Aufbruch. Bis nussgrosse Drüsen in infiltriertem Gewebe in der r. Unterkiefergegend. Schwierige Exstirp. aus dem schwieligen Gewebe. Drüsen alle verkäst. Heilung p. II. — Befund 88: Pat. vollkommen gesund; kein Recidiv.

26. Zettel, Helene, 20 J., a. Schwalldorf. 12. VIII. 78. Familie gesund. Mit 14 Jahren Drüsenschwellung. Sitz: Halsseite r. und Ohrgegend; fluktuierende, hühnereigrosse Drüsengeschwulst. Incision, Excochleation. — Befund 88: Leiden dauernd beseitigt, Pat. ganz gesund.

27. Bauer, Johanna, 12 J., Seilerskind. 4. III. 79. Geschwister brustleidend, Bruder an Drüsenleiden gestorben. Als Kind Kopfekzeme. Sitz: r. Hals, Ohr, Nackengegend. Exstirp. körniger, teils verkalkter Lymphome. — Befund 88: Leiden beseitigt, Pat. gesund.

28. Kegel, Friedrich, 29 J., Metzger a. Winnenden. 22. V. 79. Mutter und Bruder brustleidend. 1875, 77, 78 bereits operiert. Sitz: r. Unter-

kiefergegend, wallnussgrosse derbe Knoten, viele Narben. Schwierige Ausschälung aus narbigem Gewebe, Drüsen gehen bis auf die A. carotis. — Befund 88: kein Recidiv.

29. Laub, Joseph, 23 J., a. Dürrmendingen. 5. VI. 79. Hereditär nicht belastet. Schwester drüsenleidend. Seit 14. Lebensjahr Drüsen an der l. und r. Halsseite und am Halsring. L. faustgrosser Knoten, bestehend aus erbsen- bis wallnussgrossen Drüsen. Exstirp. von 15 haselnussgrossen, 6 überwallnussgrossen Drüsen, ausserdem vielen kleineren Drüsen. — Befund 88: kein Recidiv. Pat. gesund.

30. Stolz, Friedrich, 30 J., Schuhmacher a. Mössingen. 15. VII. 79. Hereditär belastet. Im 15. Lebensjahr kalter Abscess der Leiste. Drüsenschwellung seit letztem Jahr. Sitz: ganzer Halsring und l. Schlüsselbeingrube. Exstirp. von 20 bis kirschengrossen und 5 kleineren, körnigen Lymphomen. — Befund 88: einige Drüsen nachgekommen, die später exstirpiert wurden. Pat. ganz gesund.

31. Müller, Agathe, 40 J., a. Geisslingen. 29. VII. 79. Hereditär belastet. Drüsenschwellung der l. Achsel und am vorderen Pectoralisrand, neben der Mamma; derbe, kastaniengrosse Knoten. Exstirp. von 2¼ stündiger Dauer, sehr blutig. Verkäste Drüsen, z. T. sehr verwachsen. — Befund 88: Pat. gesund, keine neuen Drüsen.

32. Beck, Johannes, 14 J., a. Steinenbronn. 3. III. 80. Drüsen der r. Unterkiefergegnd. Exstirp. — Befund 88: kein Recidiv, Pat. gesund.

33. Wahl, Christine, 16 J., a. Schwenningen. 19. III. 80. Familie gesund. Beginn vor 2 Jahren. Sitz: am Halsring l. bis Proc. mastoid. Exstirp. von 8 grösseren, mehreren kleineren, durchweg käsigen Drüsen. — Befund 88: an anderen Stellen am Halse kommen neue Drüsen, aber nicht i. l. op.

34. Beck, Albert, 15 J., Weber a. Ehingen. 1. V. 80. Vater an Brustleiden gestorben. Als Kind Ohrausfluss. Seit 4 Jahren Drüsenschwellungen. Sitz: l. Unterkieferpartien; 5—8 taubeneigrosse, verschiebliche Drüsen. Exstirp. von 5 körnigen Lymphomen, leichte Ausschälung. — Befund 88: Leiden in loco beseitigt. 1885 Pneumonie.

35. Ganger, Marie, 18 J., a. Gnadental. 29. V. 80. Mutter an Lungentuberkulose gestorben. Früher Augenentzündungen. Beginn seit 9. Lebensjahr. Sitz: l. hintere Kiefergegend und Halsseite, hühnereigross. Narbenexcision und totale Entfernung der Drüsenhaufen, auch aus der Fossa supraclav. — Befund 88: vollkommen geheilt. Pat. hustet jetzt, ist schwächlich.

36. Imholz, Philipp, a. Rohrdorf. 11. VI. 80. Mutter drüsenleidend. Sitz: an der l. Halsseite. Exstirp. — Befund 88: nach Jahresfrist neue Drüsen neben der Operationsstelle. Sonst gesund.

37. Mauthe, Joseph, 24 J., Landwirt a. Obernheim. 16. XI. 80. Familie gesund. Skrophulös als Kind. Drüsenschwellung seit 15. Lebensjahr. Sitz: ganzer Halsring, linke Schlüsselgrube. Exstirp. von 5—6 bis kirschen-

grossen, granulierten Drüsen. — Befund 88: kein Recidiv. Gesunder Mensch.

38. Wahl, Marie, 23 J., a. Waldstetten. 28. II. 81. Mutter gestorben an Pleuritis. Beginn seit 14. Lebensjahr; vor ½ Jahr Aufbruch. Sitz: r. ganzer Halsring. Schwierige Entfernung; Drüsen verkäst. — Befund 88: Pat. gesund, keine neuen Drüsen.

39. Gumpper, Friedrich, 27 J., Weingärtner a. Pfullingen. 8. III. 81. Familie gesund. Seit Herbst 1880 in der Unterkiefergegend und Schlüsselbeingrube Drüsenschwellungen. Exstirp. von 5 bis wallnussgrossen Drüsen, schwer wegen Periadenitis; tiefe Wunde. — Befund 88: kein lokales Recidiv; an andern Stellen traten neue auf, die wieder verschwanden. Pat. gesund.

40. Vatter, Rosa, 9 J., a. Gönningen. 25. V. 81. Familie gesund. Sitz: r. Parotisgegend; haselnussgross, sehr verschiebbar. Exstirp. — Befund 88: Leiden beseitigt, keine neuen Drüsen, Pat. sonst gesund.

41. Teufel, Lorenz, 15 J., Bäcker a. Göttelfingen. 4. VII. 81. Hereditär nicht belastet. Früher Augenleiden. Seit 5 Jahren Schwellungen in der Ohrgegend. Ausschälung aus Parotis. — Befund 88: kein lokales Recidiv. Pat. gesund seither.

42. Raible, Josephine, 12 J., a. Horb. 12. VII. 81. Eltern gesund. Seit 1 Jahr Drüsenschwellung. Sitz: in der Reg. mastoidea; derbe kirschengrosse Tumoren. Exstirp. von 8 grossen, körnigen Lymphomen. — Befund 88: kein Recidiv, Pat. gesund.

43. Baruch, Franz, 17 J., a. Hechingen. 2. VIII. 81. Mutter hatte Drüsenleiden. Sitz im l. Unterkiefergebiet, hühnereigross. Auskratzung. — Befund 88: vollständig geheilt.

44. Bauer, Johann, 17 J., a. Pfullingen. 5. XII. 81. Familie gesund. Drüsen am Kieferwinkel r.; Fistel. Sinuöse Fistel auf dem Sternum und am Kinn. Exstirp. und Excochleat. — Befund 88: kein lokales Recidiv, aber sonst am Halse neue Drüsenschwellung. Pat. sonst gesund.

45. Karle, Hyacinthe, 35 J., a. Unterdigesheim. 7. II. 82. Familie gesund. Als Kind Drüseneiterung. Seit 1 Jahr Schwellung in der Fossa supraclav. d. Exstirp. von 2 körnigen Lymphomen. — Befund 88: Leiden beseitigt. Jetzt Husten.

46. Kurrle, Gottlob, 23 J., Bauer a. Heutingsheim. 17. III. 82. Geschwister leiden an Drüsen. Seit dem 15. Lebensjahr langsam wachsende Drüsen am Ohr, Kieferwinkel, l. Halsseite, alle schmerzlos, beweglich. Exstirp. — Befund 88: kein Recidiv, Pat. gesund.

47. Walz, Johann, 9 J., a. Schönbrunn. 17. V. 82. In Familie keine Tuberkulose. Sitz an beiden Halsseiten. Exstirp. — Befund 88: kein Recidiv, aber in der Nähe der Operationsstelle neue vereiterte Drüsen. Lungen gesund.

48. Bartelmeh, Rosine, 29 J., a. Amelishagen. 16. VI. 82. Schwester tuberkulös. In der l. Achselhöhle seit ¾ Jahr derbe Tumoren. Exstirp.

von 7 haselnussgrossen, verkästen Drüsen. — Befund 88: Achselhöhle gesund geblieben. Seit 5 Jahren kleine Drüsen in der Fossa supraclavicul. s. Spitzenkatarrh.

49. Hörger, Caspar, 38 J., a. Crailsheim. Sommer 1882. Familie gesund. Fistulöse Drüsen der r. Halsseite. — Befund 88: ist nach Operation vollkommen gesundet.

50. Schnell, Maria, 31 J., a. Rothenburg. 4. VII. 82. Schwester an Lungentuberkulose gestorben. Sitz an der l. Halsseite. Exstirp. — Befund 88: kein Recidiv, aber neue Drüsen unterhalb der Operationsstelle. Pat. ist der Lungentuberkulose suspekt.

51. Haupt, Maria, 8 J., a. Horb. Juli 82. Familie gesund. Sitz: l. Halsseite, vereitert. Exkochleation. — Befund 88: kein Recidiv; aber an anderen Stellen Drüsenschwellung. Sonst gesund.

52. Wahl, Christine, 21 J., a. Schwenningen. 82. Familie gesund. Sitz: r. Halsseite. Exstirp. von 4 Drüsen. — Befund 88: kein Recidiv. Neue Drüsen an andern Halsstellen. Pat. sonst gesund.

53. Mast, Barbara, 2 J., a. Mötzingen. 82. Eltern gesund. Sitz: r. Halsseite, vereitert. Exstirp. — Befund 88: Leiden beseitigt. Pat. gesund, aber schwächlich.

54. Kässmeyer, Johann, 25 J., Kaufmann a. Brenz. 8. II. 83. Familie gesund. Seit 8 Wochen schmerzlose Schwellungen am Halse, erweicht. Exstirp. — Befund 88: Leiden beseitigt, Pat. gesund.

55. Raible, Katharine, 30 J., a. Göttelfingen. 24. II. 83. Familie gesund. Seit 4—5 Jahren Drüsenschwellungen am Halsring und l. Halsseite, erbsen- bis taubeneigross. Exstirp. von 5 granulären Lymphomen. — Befund 88: Leiden ganz beseitigt; Pat. gesund.

56. Guhl, Gottlieb, 35 J., Arbeiter a. Freudenstadt. 24. II. 83. Familie gesund. Am Halsring l. Drüsen und 2 eiternde Fisteln. Spaltung, Auskratzung. — Befund 88: Leiden beseitigt.

57. Zeller, Ludwig, 18 J., Schreiner aus Stuppach. 3. III. 83. Schwester drüsenleidend. Sitz: an beiden Halsseiten und Unterkiefergegend; Fisteln. Incision, Auskratzung. — Befund 88: Leiden beseitigt. Pat. gesund.

58. Englert, Jakob, 22 J., Sattler a. Burgrieden. 10. III. 63. Tuberkulose in der Familie. Beginn seit 2. Lebensjahr am Hals und Unterkiefergegend beiderseits. Exstirp. von 3 grossen Incisionen aus, schwierig wegen Verwachsung; Carotis freigelegt. 20 granuläre Lymphome entfernt. — Befund 88: dauernd beseitigt. ½ Jahr nach Operation eine neue Drüse am l. Ohr entstanden, die bisher gleich geblieben. Pat. gesund.

59. Blankenhorn, Elise, 10 J., a. Weil. 28. V. 83. Familie gesund. Seit 2 Jahren eiternde Achseldrüsen, r. faustgrosse, derbe Infiltration, z. T. vereitert; Fisteln, Narben. Exstirp. — Befund 88: Achselleiden beseitigt, am Halse zeitweise vorübergehende Drüsenschwellungen.

60. Vollrath, Ludwig, 37 J., a. Emendingen. 20. VI. 83. Familie gesund. Als Kind skrophulös. Beginn seit 3—4 Jahren. Sitz: l. Halsseite, Halsring. Exstirp. von 10körnigen Lymphomen. — Befund 88: kein Recidiv; keine neuen Drüsen. Pat. gesund.

61. Eppler, Johannes, 23 J. a. Messtetten. 16. VI. 81. Familie gesund. Sitz: r. Halsseite. Exstirp. — Befund 88: nach 1 Jahr Recidivoperation und z. T. verkäste Drüsen entfernt. Seither Pat. gesund.

62. Wackenhut, Carl, 12 J. a. Bösingen. 6. VII. 83. Mutter ist an Tuberkulose gestorben. Sitz: l. Halsseite. Exstirp. — Befund 88: keine neuen Drüsen an der Operationsstelle, dagegen neue unter dem Kinn. Pat. sonst ganz gesund.

63. Bitzer, Katharine, 17 J. a. Laufen. 17. XI. 83. Familie gesund. Seit 9. Lebensjahr geschwollene Halsdrüsen, die im 12. Lebensjahr vereiterten, z. T. wieder vernarbten. Sitz: Reg. retromaxill. d. Exstirp. von 6 Drüsen, z. T. in die Parotis eingebettet, teilweise verkäst. — Befund 88: vollkommen geheilt. Pat. gesund.

64. Blöchle, Wilhelm 19 J., Schneider a. Sigmarswangen. 28. II. 84. Mutter brustleidend. Granuläre Lymphome der r. Halsseite. Exstirp. von 3 Drüsen mit Verkäsung. — Befund 88: absolut gesund, ohne jedes Recidiv.

65. Vallon, Louise, 14 J. a. Schmie. 29. II. 84. Vater an Lungentuberkulose gestorben. Skrophulöses Aussehen (Ekzema faciei, Blepharitis, Phlyktaenen). Sitz: am Halse und Hinterkopf. Exstirp. von 9 meist trocken verkästen Drüsen. — Befund 88: Recidiv auf derselben Seite, aber nicht an der Operationsstelle. Lungen gesund.

66. Stoll, Sophie, 21 J. a. Sigmaringen. Mai 84. Mutter, Onkel und Bruder drüsenleidend. Beginn seit 5 Jahren, im Unterkiefergebiet beiderseits. Drüsenkette abwärts am Halse, Achseldrüsen. Exstirp. von 12 wallnussgrossen, körnigen Lymphomen. — Befund 88: dauernd beseitigt. Gesund seitdem.

67. Siever, Gottlieb, a. Hubersbronn. 16. VI. 84. Familie gesund. Sitz: l. Halsseite. Exstirp. Drüsen meist verwachsen, zeigen käsige Einsprengungen. — Befund 88: Leiden beseitigt. Hat Brustleiden.

68. Bär, Elise, 19 J., a. Hechingen. 17. VI. 84. Familie gesund. Beginn seit 10 Jahren. Sitz vor dem Ohre, am Kieferwinkel, jetzt kleinapfelgross. Exstirp., körnige Lymphome. — Befund 88: Leiden beseitigt. Lungen gesund.

69. Speidel, Maria, 21 J. a. Grosselfingen. 2. VII. 84. Familie gesund. Sitz: l. Submaxillargegend, fistulös. Exstirp. — Befund 88: bis jetzt gesund, kein Recidiv. Lungen gesund.

70. Stumpp, Wendelin, 28. J., Bauer a. Obersulmetingen. 13. XII. 84. Familie gesund. Beginn seit ¼ Jahr. Vereiterung. Sitz: Halsring. Exstirp. von 4 taubeneigrossen und 4 hühnereigrossen Drüsen, starke Verwachsungen. — Befund 88: Leiden beseitigt, Pat. ganz gesund.

71. Walz, Joel, 26 J., Kammmacher aus Ebershardt. 17. I. 85. Familie gesund. Beginn seit 3 Jahren, zeitweise Aufbruch. Sitz: l. Achsel, Exstirp. von hühnereigrossen Drüsen. — Befund 88: gesund seitdem; kein Recidiv.

72. Mattes, Matthias 22 J., Bauer a. Thieringen. 21. II. 85. Pat. immer gesund. Beginn seit 1 Jahr. Sitz: linke Kiefergegend und linke Halsseite. Exstirp. schwierig, von 3 Schnitten aus. Granuläre Lymphome. — Befund 88: Leiden beseitigt, keine neuen Drüsen; kerngesund.

73. Leyerle, Karl, 35 J., Schreiner a. Böblingen. 27. II. 85. Brüder und Schwester an Lungentuberkulose gestorben. Seit 1881 Drüsenschwellung in der Kiefergegend. Exstirp. Drüsen vereitert und verkäst, z. T. starke Periadenitis. — Befund 88: neben der Operationsstelle neue Drüsen. Leidet an Lungenkatarrhen.

74. Benker, Friedrich, 21 J., Gerber a. Weissenstadt. 28. II. 85. Gesunde Familie. Im 6. Lebensjahr Drüsenschwellung; seit 1881 starkes Wachsen. Sitz: Halsring, Halsseite, r. Achsel, r. und l. Inguinalgegend. Exstirp. von 13 granulären Lymphomen am Hals durch 3 grosse Schnitte. — Befund 88: kein Recidiv. Pat. ganz gesund.

75. Bohnenberger, Ludwig, 20 J., Schuhmacher a. Neuenbürg. 5.III. 85. Mutter drüsenleidend. Seit September 84 Schwellung und Eiterung der Leistendrüsen. Exstirp. — Befund 88: Leiden beseitigt. Keine neuen in loco, noch sonst. Lunge gesund.

76. Hummel, Rosalie, 18 J., a. Weiler. 10. IV. 85. Mutter an Lungenschwindsucht gestorben. Sitz: r. Unterkiefergegend. Exstirp. — Befund 88: Leiden dauernd beseitigt. Kein Brustleiden.

77. Rockenbauch, Joseph, 16 J., Bäcker a. Wildberg. 25. IV. 85. Seit 6 Jahren drüsenleidend am Halsring. Exstirp., Drüsen z. T. verkäst. — Befund 88: kein Recidiv. Scheint jetzt lungenleidend.

78. Kienzle, Juliane, 13 J., a. Obernau. 27. IV. 85. Familie gesund. Sitz: l. Halsseite. Exstirp. — Befund 88: Leiden beseitigt. Gesund.

79. Thieringer, Johann, 24 J., Flaschner a. Ofterdingen. 28. IV. 85. Mutter drüsenleidend. März 84 an Drüsen operiert. Recidiv. Sitz: Halsring; l. Halsseite. Exstirp. von 2 Schnitten aus, 5 taubeneigrosse Drüsen am Kiefer entfernt, eine hühnereigrosse unter dem Kopfnicker, alle verkäst. — Befund 88: Leiden beseitigt, keine neuen Drüsen. Ganz gesund.

80. Knauss, Gottlieb, 32 J., Schuhmacher a. Weil i. D. XI. 83. Familie gesund. Schon seit 11 J. Drüseneiterung am Halsring. Exstirp. (von 2½ Stunden Dauer): faustgrosses Paket unter dem r. Unterkiefer entfernt, dann hinter und unter dem Kopfnicker noch 17 bis taubeneigrosse Drüsen entfernt. Starke Blutung. — Befund 88: nach 2 J. Recidiv-Operation. Seitdem Heilung. Keine neue Drüsenschwellung. Pat. vollkommen gesund.

81. Stierle, Marie, 20 J., a. Böblingen. 26. V. 85. Familie gesund.

Granuläre Lymphome am Hals. Exstirp. — Befund 88: an anderen Stellen neue Drüsen, die nicht aufbrachen. Sonst gesund.

82. Müller, Walpurga, 22 J., a. Burladingen. 8. VI. 85. Familie gesund. Sitz: r. Halsseite. Exstirp. — Befund 88: kein Recidiv. Pat. gesund.

83. Mattes, Reinhard, 14 J., Uhrenmacher a. Dürbheim. 13. VI. 85. 5 Brüder an Lungentuberkulose gestorben. Seit der Kindheit geschwollene Drüsen am Halsring. Exstirp. starke Periadenitis, centrale Verkäsung. — Befund 88: Recidiv neben der Operationsstelle. Lungen gesund.

84. Fröhlich, Wilhelm, 17 J., Schmied a. Messkirch. 22. VI. 85. Familie gesund. Seit 4 J. Drüsenschwellung an der r. Halsseite. Exstirp. von 8 haselnuss- bis hühnereigrossen nicht verkästen Drüsen. — Befund 88: Leiden beseitigt. Gesund.

85. Kienzle, Ludwig, 18 J., Schuhmacher a. Sulzbach. 29. VI. 85. Familie gesund. Beginn seit 5 J. Sitz: Halsseite l. bis Schlüsselbeingrube. Exstirp. von 15 erbsen- bis hühnereigrossen körnigen Lymphomen, zum Teil central verkäst. — Befund 88: neben der Operationsstelle eine neue, nicht aufgebrochene Drüse, sonst kein Recidiv. Patient sonst ganz gesund.

86. Thoma, Marie, 15 J., a. Wendelsheim. 30. VI. 85. Familie gesund. Sitz: l. Halsseite. Exstirp. — Befund 88: Leiden ganz beseitigt. Pat. gesund.

87. Schlosser, Rosina, 11 J., a. Böhringen. 2. VII. 85. Seit 2 J. schmerzlose Drüsenschwellungen r. und l. an den Halsseiten. Exstirp. von je 4—5 bohnen- bis haselnussgrossen körnigen Lymphomen. — Befund 88: Leiden seitdem total beseitigt. Seither gesund.

88. Meier, Marie, 33 J., a. Betra. 18. XII. 85. Familie gesund. Seit 1 J. Drüsen in der l. Achsel, vor ¼ J. Aufbruch. Exstirp. — Befund 88: Drüsen beseitigt, seither gesund.

Gruppe B.

30 Fälle, in denen lokales Recidiv eingetreten ist.

1. Dettinger, Gottlieb, 14 J., a. Hochdorf. 8. VI. 75. Hereditär tuberkulös belastet. Beginn seit 10. Lebensjahr. Sitz: die ganze linke Halsseite, bis Wallnussgrösse, meist beweglich. Exstirp. von 61 körnigen Lymphomen, 41 Ligaturen. Kopfnicker durchtrennt. Heilung p. II. — Befund 88: nach ½ J. lokales Recidiv ohne Aufbruch. Jetzt leidet Pat. an Oedemen.

2. Haier, Andreas, Wagner a. Rottenweiler. 27. VII. 75. Familie gesund. Sitz: an l. Halsseite, halbwallnussgrosse bewegliche Drüsen. Exstirp. leicht, Drüsen verkäst. — Befund 88: seit 77 lokales Recidiv ohne Tendenz zum Aufbruch. Keine sonstigen Drüsen.

3. Haid, Elisabeth, 34 J., a. Burladingen. 3. XI. 77. Familie gesund. Sitz: in der Unterkiefergegend beiderseits, Drüsen teils derb, teils

fistulös. Exstirp. l. Auskratzung, r. Ausschälung verkäster Drüsen. — Befund 88: keine neuen Drüsen an anderen Stellen, aber lokale Recidive mit Aufbruch. Sonst gesund.

4. Hinterhofer, Karl, 27 J., Schuhmacher a. Blönried. 17. V. 78. Eltern gesund; zwei Brüder drüsenleidend. Beginn 74, bald Erweichung, seit 77 Fisteln. Sitz: l. vom Unterkiefer bis zur Clavikula, r. Unterkiefergegend, Halsseite, Achselhöhle. Mittelst 7 Incisionen gründliche Exstirp. teils verkäster, teils vereiterter Drüsen. — Befund 88: lokales Recidiv mit Aufbruch. Sonst keine neuen Drüsen.

5. Küchenmeister, Walpurga, 21 J., a. Beitkofen. 10. VII. 78. Hereditär nicht belastet. Sitz: l. hinter dem Kiefer, wallnussgross. Exstirp. der Drüsengeschwulst, bis auf Carotis gehend. Drüse fast ganz verkäst. — Befund 88: lokales Recidiv nach 2 J. Sonst keine neuen Drüsen. Jetzt lungenleidend.

6. Bitzer, Anna, 20 J., a. Thailfingen. 26. VII. 78. Mutter und Schwester drüsenleidend. Beginn 74, bald Aufbruch und Eiterung. Sitz: Halsring, l. grosses Paket, r. bohnengrosse Drüsen. Exstirp. von 10 Drüsen, meist verkäst. 3 Hautschnitte, zum Teil starke Verwachsung. — Befund 88: an der Operationsselle neue nicht aufbrechende Drüsen. Sonst gesund.

7. Kalkschmied, Anton, 20 J., a. Ellwangen. 9. VIII. 78. Hereditär nicht belastet. Als Kind oft Augenentzündungen. Langsame Drüsenentwickelung vom 7. bis 17. Lebensjahr, seither schneller. Lungenspitzenkatarrh. Sitz: im l. oberen Halsdreieck 3 hühnereigrosse Drüsenhaufen. Exstirp. (körnige Lymphome), geringe Blutung. — Befund 88: Recidiv in loco ohne Aufbruch. Andere nicht exstirpierte Drüsen am Halse sind gewachsen. Sonst gesund.

8. Wieland, Therese, 23 J., a. Fischbach. 16. V. 81. Vater an Pleuritis gestorben. Seit $^1/_2$ J. Drüsenschwellungen. Sitz: Reg. retromaxill. d., Unterkiefergegend, Jugulum. Exstirp. von 15 grösseren körnigen Lymphomen. Ziemlich starke Blutung. Nur in den grösseren Drüsen beginnende Verkäsung. — Befund 88: neuerdings lokales Recidiv. Auch Leistendrüsenpakete. März 88 Knieresektion wegen Tuberkulose.

9. Seifer, Luise, 16 J., a. Unterheimried. 15. VI. 81. Familie gesund. Drüsen an der l. Halsseite, Kiefer und Ohrgegegend. Exstirp. — Befund 88: nach einigen J. lokales Recidiv. Sonst gesund.

10. Hirsch, Sophie, 17 J., a. Warth. 30. VII. 81. Hereditär nicht belastet. Nach Scharlach Drüsenschwellungen am Halsring r. Exstirp. von 8 grossen, tiefliegenden, körnigen Lymphomen. Erhebliche Blutung. — Befund 88: seit 86 lokales Recidiv. Sonst keine Drüsen, kein Brustleiden. Gesund.

11. Mauch, Marie, 19 J., a. Gosheim. 17. III. 82. Familie gesund. Sitz: r. Halsseite. Exstirp. — Befund 88: lokale Recidive mit Aufbruch i. l. op.; auch sonst am Halse neue Drüsenschwellungen.

12. Kolb, Marie, 13 J., a. Waldenbuch. 17. XI. 82. Familie gesund. Seit 1½ Jahren eiternde Drüsen am Hals beiderseits. Excochleat. beiderseits. — Befund 88: nach Jahresfrist lokales Recidiv beiderseits. Lungen gesund.

13. Maier, Gustav, 24 J., a. Wolfschlugen. VI. 83. Schwester drüsenleidend. Beginn seit 7 J. Sitz: vor dem Ohr und hinter dem Kieferwinkel l., Nuss- und Taubeneigross. Exstirp., granul. Lymphome. — Befund 88: erst seit ganz kurzer Zeit lokales Recidiv. Viel Rachen- und Conjunctival-Katarrhe.

14. Lauer, Philipp, 15 J., a. Renhartsweiler. 4. VI. 83. Familie gesund. Beginn seit 6 J., seit 1 J. Eiterung. Sitz: r. Halsseite und Unterkiefergegend, Fistel und Abscesse. Exstirp. erschwert durch Verwachsungen, A. maxill. interna unterbunden. — Befund 88: lokales Recidiv gleicher Art, auch sonst am Halse neue Drüsenschwellungen. Sonst gesund.

15. Wolf, Anton, 28 J., a. Unterhausen. 4. III. 84. Familie gesund. Beginn seit Kindheit. Sitz: l. Halsseite bis zum Kehlkopf. — Befund 88: neben dem Schnitt Recidiv. Sonst keine neue Drüsenschwellungen. Patient gesund.

16. Geiger, Gotthilf, 16 J., a. Ostdorf. 18. V. 84. Familie gesund. Sitz: r. Halsseite. Exstirp. — Befund 88: lokales Recidiv. An anderer Halsstelle neue nicht aufgebrochene Drüsen. Sonst gesund.

17. Kuene, Peter, 13 J., Schleifer a. Dettingen. 21. V. 84. Familie gesund. Beginn seit 2 J. Sitz: l. Unterkiefer und Halsseite. Exstirp. von 20 Drüsen. Febr. 85: Recidivoperation. Mai 85 Abscess am Hals excochleiert und haselnussgrosse Drüsen exstirpiert. — Befund 88: neue Drüsen in loco und an anderen Stellen, die aber nicht eitern.

18. Woessner, Gottlieb, 17 J., Schneider a. Gundelshausen. 21. V. 84. Eltern gesund. Skrophulös als Kind. Beginn seit 4 Jahren. Lungen gesund. Sitz: r. Submaxillargegend und l. Halsseite. Exstirp. von 7 körnigen Lymphomen. — Befund 88: Recidiv in loco und in der Nähe. Exstirpat. von 10 körnigen Lymphomen. Lungen gesund.

19. Haag, Elias, 17 J., a. Bodelshausen. 24. V. 84. Familie gesund. Beginn seit ca. 8 Monaten. Sitz: Ohrengegend bis herab zum Kehlkopf. Exstirp. von 3 Schnitten aus. — Befund 88: Seit ¼ J. eine einzelne neue Drüse in loco und an einer neuen Stelle aufgetreten. Sonst gesund.

20. Mutschler, Christian, 17 J., Schneider a. Sigmarswangen. 19. VI. 84. Familie gesund. Beginn seit 12 Wochen, seit 6 Wochen Hautrötung. Lungen gesund. Sitz: Reg. proc. mastoid. beiderseits. Exstirp. Drüsen verkäst und vereitert. — Befund 88: an der Operationsstelle und sonst neue aufgebrochene Halsdrüsen. Brustleidend; schwer krank.

21. Buck, Ferdinand, 19 J., Bäcker, a. Neufra. 21. VI. 84. 5 Geschwister an Lungentuberkulose gestorben. Kachektischer Mensch. Sitz: Unterkiefergegend. Exstirp. von 13 Drüsen, die bis unter den Kopfnicker

gehen, alle verkäst und vereitert. — Befund 88: lokales Recidiv mit Aufbruch. Sonst keine neuen Drüsenschwellungen. Jetzt brustleidend und Auszehrung.

22. Haas, Maria, 17 J., a. Sigmaringen. 28. VII. 84. Vater tuberkulös. Sitz: l. Reg. temporal. und retromaxill. Beginn seit 3 J. Exstirp. — Befund 88: neue Drüsen in loco und an anderen Arten. Lungen gesund.

23. Fritz, Karl, 26 J., Gerber a. Neuenhaus. I. 85. Familie gesund. Sitz: r. Achselhöhle. Scrophuloderma auf der Brust. Exstirp. — Befund Winter 86/87: neue Drüsen an derselben Stelle, von selbst geheilt.

24. Sosch, Barbara, 16 J., a. Pfullingen. 25. III. 85. Familie gesund. Seit 3 J. Submaxillardrüsenschwellung. Exstirp. von 2 taubeneigrossen Drüsen, eine verkäst. — Befund 88: lokales Recidiv, nicht aufgebrochen. Sonst gesund.

25. Beck, Magdalene, 18 J., a. Kohlstetten. 7. IV. 85. Eltern gesund; Bruder brustleidend. Sitz: l. Halsseite. Exstirp. — Befund 88: in loco wie auch sonst neue Drüsenschwellung.

26. Renz, Friedrich, 20 J., a. Holzgerlingen. 7. V. 85. Familie gesund. Sitz: r. Halsseite. Exstirp. von 8 körnigen Lymphomen. — Befund 88: Recidiv unmittelbar neben dem Schnitt. Sonst gesund.

27. Kless, Michel, 18 J., a. Münzdorf. 30. V. 85. Tuberkulös belastet; Bruder drüsenleidend. Sitz: r. Halsseite. Exstirp. — Befund 88: geringe Anschwellungen i. l. op. Sonst gesund.

28. Mitschlen, Pauline, 16 J., a. Haiterbach. 18. VI. 85. Beginn seit ¼ J. in der r. Unterkiefergegend; seit 4 Wochen hühnereigross, weich, schmerzhaft. Exstirp. von 2 hühnereigrossen, vereiterten Drüsen und einer unter dem Kopfnicker. — Befund 88: neue Drüsenschwellung i. l. op. und sonst, die aufbrachen. Pat. sonst gesund.

29. Schedel, Wilhelm, 33 J., Arbeiter a. Bietigheim. 29. VI. 85. Sitz: r. Halsseite, Haut gerötet, Fluktuation. Exstirp. und Excochleat. — Befund 88: lokales Recidiv, r. Lungenspitze ist infiltriert.

30. Pfeiffer, Marie, 12 J., a. Gomaringen. 11. VI. 85. 2 Brüder drüsenleidend. Beginn seit 2 J., seit 1 J. Fistel. Sitz: r. Unterkiefergegend und Halsseite r. Exstirp. — Befund 88: seit 3 Wochen neue Drüsen in loco, die aufgebrochen sind. Sonst gesund.

Gruppe C.

31 Fälle, in denen innerhalb 1—16 Jahren der Tod eingetreten ist.

1. Lackner, Katharine, 20 J., a. Haselbach. 29. IV. 72. Hereditär nicht belastet. Skrophulöses Kind. Seit 4 Jahren nach Scharlach r. und l. am Halsring taubeneigrosse Drüsen. Exstirp., straffe Verwachsung. — Nach 1 Jahr Tod an Lungentuberkulose. Recidive in loco und an anderen Stellen.

2. Schätzle, Anton, 17 J., Knecht a. Kappeln. 5. VI. 72. Hereditär

nicht belastet. Beginn seit 4 Jahren. Sitz: in der Reg. retromaxill. und submastoid. d. Exstirp., starke Verwachsungen. — 1876 Tod an Lungentuberkulose, an anderen Stellen neue Drüsen, i. l. op. nicht.

3. Schatz, Kaspar, 18 J., a. Hechingen. 15. V. 76. Eltern gesund. Skrophulös, Nasen-, Rachen-, Augen-Katarrhe und Cornealtrübung. Beginn seit dem 7. Lebensjahr. Sitz: Halsring von Ohr zu Ohr und beiderseits an den Halsseiten. Exstirp. erschwert durch Verwachsungen, Drüsen verkäst. — Kein Recidiv; nach 1 Jahr Tod an Schwindsucht.

4. Maier, Josephine, 18 J., a. Rottenburg. 25. XI. 76. Hereditär nicht belastet. Beginn seit 14. Lebensjahr. Sitz: ganze l. Halsseite bis in die Fossa supraclavicul., taubenei- bis kleinapfelgrosse, meist verschiebbare Drüsen von harter Konsistenz. Exstirp. von 20 verkästen Drüsen, — 1881 gestorben an Lungentuberkulose ohne Recidiv.

5. Rehfuss, Caroline 20 J., a. Lossburg. Juni 77. Sitz: l. Halsseite, vereitert. Incisionen. — Tod nach ½ Jahren an Auszehrung.

6. Schäfer, Johann, 16 J., Lehrer a. Stetten. Seit 4 Jahren Drüsen am l. Unterkieferwinkel, unter dem Kinn und in beiden Achselhöhlen. Partielle Exstirp., sehr mühsam, von 2stündiger Dauer, Freilegung der grossen Halsgefässe. Tod nach 7 Tagen an akuter Miliartuberkulose. Sektionsbefund: grössere Drüsenpakete am Halse zurückgeblieben, alle verkäst. Lunge mit Miliartuberkulose durchsetzt: in Milz Käseknoten.

7. Riecker, Jakob, 22 J., Schuhmacher a. Bodelshausen. 1. VIII. 77. Familie gesund. Beginn seit 14. Lebensjahr. Sitz: l. Halsseite, Unterkiefergegend, Achselhöhle. Infiltration beider Lungenspitzen. Partielle Exstirp., starke Verwachsung und Verkäsung. — Keine Heilung der Wunden, dauernde Eiterung. Dez. 77 Tod an Lungentuberkulose.

8. Pfeffer, Franziska, 21 J., a. Stetten. 1. XII. 77. Familie gesund. Sitz: l. Halsseite und Achselhöhle; Drüsen stark verkäst, fest verwachsen. Partielle Exstirp. der Halsdrüsen. — Recidive nahe der Operationsstelle und am Halsring ohne Aufbruch. 1881 Tod an Anämie und Amyloid.

9. Domer, Wilhelm, 5 J., a. Geisingen. 1878. Hereditär nicht belastet. Sitz an beiden Halsseiten. Exstirp. — Neue Drüsen in loco, die aber nicht aufbrachen. 4. IX. 79 Tod an Auszehrung.

10. Bandle, Maria, 21 J., a. Hochmössingen. 7. V. 78. Mehrere Brüder drüsenleidend. Als Kind viel Augenentzündungeu. Beginn vor 2 Jahren. Sitz: r. und l. am Unterkiefer bis hühnereigross, unter den Kopfnicker reichend. Exstirp. mühsam, Drüsen vereitert. — Leiden beseitigt, kein Recidiv. Nov. 84 Tod an Brustleiden.

11. Sieber, Hermann, 4 J., a. Obereschach. 14. V. 78. Hereditär nicht belastet. Beginn im 3. Lebensjahr. Sitz: l. Unterkiefergegend bis in Fossa supraclavic.; meist weich, schmerzlos, verschieblich. Exstirp. von 10 über wallnussgrossen, 100 über haselnussgrossen verkästen Drüsen. — Kein Recidiv; neue Drüsen unter der Achsel. 1879 Tod an Brustleiden.

12. Gasser, Anton, 17 J., a. Alpersrehwendi (Schweiz). 1878. Sitz

an r. Halsseite. Exstirp. — 86 Tod an Auszehrung. Lokale Recidive und neue anderweitige Drüsenschwellung.

13. Maier, Ulrich, 23 J., Wagner a. Seissen. 17. VI. 79. Tuberkulöse Familie. Beginn vor 1 Jahr. Sitz: Reg. retromaxill., gänseeigrosser Tumor mit Fistel und Abscess. Incision, Ausschabung. — 25. VII. 82 Tod an Lungentuberkulose. Unbekannt ob lokales Recidiv.

14. Geiger, Antonie, 30 J., a. Altshausen. 18. VI. 79. Mutter brustkrank. Früher jahrelange Augenentzündungen. Beginn im 10. Lebensjahr. Sitz: Halsring, l. Halsseite, Achsel, erbsen- bis wallnussgross. Exstirp. von 10körnigen Lymphomen. In der Tiefe einige Drüsen sitzen gelassen. — Drüsenleiden beseitigt. 5. X. 82 Tod an Lungenschwindsucht.

15. Messmer, Hermann, 18 J., a. Markdorf. 1880. Familie gesund. Sitz an r. Halsseite. Exstirp. — Auftreten neuer Drüsen in loco, die nicht aufbrachen. Pat. sonst gesund. 24. III. 83. Selbstmord.

16. Widmann, Christian, 16 J., a. Dagesheim. 11. V. 80. Ganze Familie skrophulös. Drüsenschwellung seit 13. Lebensjahr, seit 1877 Caries coxae. Sitz: l. Kieferwinkelgegend; ausgedehnte Geschwüre. Excochleat. — Drüsen nicht beseitigt; 1882 Tod an tuberkulöser Erschöpfung.

17. Kopf, Anselm, 35 J., Bauer. Familie gesund. Als Kind schon viel Drüsenschwellungen. Sitz: an l. Halsseite, vereitert. Fieber. Dämpfung auf den Lungen. Incisionen. — Nach $^3/_4$ Jahr Tod an Lungentuberkulose, Drüsenabscesse nicht geheilt.

18. Weidner, Magdalene, 20 J., a. Hall. 17. VI. 81. Schwester an Lungentuberkulose gestorben. Eltern gesund. Im 12. Lebensjahr Caries an den Fingern und Drüsen unter dem Kinn. Neue Drüsen am Halsring im 16. Lebensjahr. Seit Jahren Fungus cubiti. Sitz: in der Reg. retromaxill. beiderseits, vereitert. Excochl. und Exstirp. beiderseits. — 1882 Tod an Diabetes mellitus. Drüsenleiden beseitigt.

19. Heitzmann, Christian, 22 J., Steinhauer a. Dürrenmettstetten. 21. I. 82. Hereditär belastet. Sitz: an d. l. Halsseite und unter dem Kinn. Exstirp. — Gesund bis Februar 1885, dann lokales Drüsenrecidiv. Juni 1885 Tod an Kehlkopf- und Lungenschwindsucht.

20. Baur, Fridolin, 17 J., Küfer a. Hailfingen. 28. II. 82. Hereditär nicht belastet. Sitz an r. und l. Halsseite und im Unterkiefergebiet. Lungen gesund. Exstirp. vieler Drüsen, starker Blutverlust. — März 85 an Lungenschwindsucht gestorben.

21. Wahl, Maria, 8 J., a. Göppingen. 16. VI. Hereditär nicht belastet. Beginn seit 5 Monaten. Sitz: r. und l. Halsseite. Exstirp. und Ausschabung. — Drüsenrecidiv in loco und an anderen Stellen. 84 Tod an Auszehrung.

22. Voegele, Wilhelmine, 23 J., a. Schwaikheim. Juni 83. Bruder drüsenleidend. Als Kind Augenentzündungen, Scharlach. Beginn seit 1 Jahr, Aufbruch. Sitz: l. Reg. supraclav. Exstirp. und Ausschabung. — Drüsenleiden beseitigt, kein Recidiv. Tod 14. Mai 84 an Auszehrung.

23. Pfahl, Domitius, 14 J., a. Oggelshausen. 13. I. 84. Familie gesund. Seit 7. Lebensjahr Drüsenschwellungen. Sitz: l. Halsseite, Kiefergegend, r. Unterkiefergegend. Exstirp. von 10 Drüsen an der r. und l. Halsseite, stark verwachsen, Recidiv in loco und an anderen Stellen. 18. Nov. 87 Tod an Brustleiden.

24. Kraus, Johann, 19 J., Buchbinder a. Mösskirch. 19. IV. 84. Familie gesund. Seit Kindheit Drüsenschwellungen. Sitz: in der r. Reg. submental. und submaxill., kinderfaustgross, fluktuierend. Exstirp. von 6 bis haselnussgrossen, verkästen und vereiterten Drüsen. — Kein Recidiv. 1887 Selbstmord.

25. Geiger, Karl, 25 J., Bauer a. Thalhof. 17. V. 84. Familie gesund. Sitz: Halsseite und Unterkiefergegend. Exstirp. von 8 granulären Lymphomen, Nov. 85. Recidivoperation. Febr. 86. Castratio dupl. wegen Tuberkulose. Mai 88 kommt Pat. mit Fungus im l. Fussgelenke wieder und Husten. Eine harte, haselnussgrosse Drüse am oberen Schnittende der Recidivoperation. Juni 88 Tod an Morbus maculosus.

26. Bodenmüller, Therese 28 J., a. Eisenharz. 15. VIII. 84. Schwester lungenkrank. Beginn seit 2 Jahren. Sitz: r. Achselhöhle. Exstirp., Drüsen verkäst und vereitert. — 2. IV. 88 Tod an Lungentuberkulose. 1 Jahr vor dem Tod wieder Ulcerationen in der Achsel.

27. Hafner, Albert, 39 J., Schreiner a. Esslingen. 1. V. 85. Früher Pneumonie. Sitz an der r. Halsseite, vereitert, aufgebrochen. Kalter Abscess im Jugulum. L. Lungenspitze infiltriert. Incision, Excochleat. — Nach 2 Monaten Tod an Lungentuberkulose.

28. Bauer, Pauline, 23 J., a. Ettenkirch. 2. V. 85. Familie gesund. Beginn seit 7—8 Jahren. Sitz: Reg. submaxill. Exstirp. mehrerer körniger Lymphome. — 87 Tod an Lungentuberkulose. Leiden ganz beseitigt.

29. Bilz, Vincenz, 25 J., a. Bochingen. 9. V. 85. Schwester gestorben an Schwindsucht. Sitz an d. l. Halsseite. Exstirp. — Befund 88: Leiden beseitigt, kein Recidiv. 3. X. 86. Tod an Lungentuberkulose.

30. Weber, Carl, 27 J., a. Freudenstadt. 27. VI. 81. Tuberkulös belastet. Beginn seit 10. Lebensjahr. Sitz: r. am Halse und Unterkiefergegend, sowie in der Reg. inguinal. Incision, Excochleat. Nach 4 Jahren Recidivoperation. — 88 Tod an tuberkulöser Erschöpfung.

31. Schwemmle, Rosine, 22 J., a. Neuenbürg. 7. VII. 85. Mutter drüsenleidend. Als Kind Augenentzündungen. Beginn seit 12. Lebensjahr. Sitz: beiderseits am Halse und den Wangen, Fisteln und Geschwüre. Excochleation. — 5. XI. 86 Tod an Lungentuberkulose.

AUS DER

TÜBINGER CHIRURGISCHEN KLINIK.

XVIII.

Ueber die Behandlung tuberkulöser Abscesse und Gelenkerkrankungen mit Jodoforminjektionen.

Von

Prof. Dr. **P. Bruns** [1]).

M. H.! Von unserem verehrten Herrn Präsidenten ist mir die Aufforderung geworden, Ihnen heute über den gegenwärtigen Stand der Frage von der Jodoform-Behandlung der chirurgischen Tuberkulose zu berichten. Ich bin der Aufforderung gerne gefolgt, denn auch hier im Schoosse unserer Gesellschaft haben sich die mannigfachen Wandlungen abgespielt, welche diese Frage während des letzten Jahrzehnts durchgemacht hat, und gerade jetzt scheint mir der Zeitpunkt zu einer erneuten Diskussion recht geeignet: wir haben auf breiterer Grundlage Erfahrungen gesammelt, und namentlich hat die Jodoform-Behandlung begonnen, ein neues weites Gebiet sich zu erobern, das der tuberkulösen Gelenkerkrankungen. Was lange Zeit viel bestritten war, ist jetzt durch zahlreiche und einwandfreie Beobachtungen erwiesen: das Jodoform hat eine antituberkulöse Wirkung.

Ich weiss sehr wohl, dass dieser Satz auch jetzt noch vielfach

1) Vortrag, gehalten in der ersten Sitzung des XIX. Kongresses der Deutschen Gesellschaft für Chirurgie zu Berlin, 9. April 1890.

Widerspruch findet bei Solchen, welche sich von der Heilwirkung des Jodoforms bei tuberkulösen Leiden nicht überzeugen konnten. Allein ich glaube, die Erklärung ist wesentlich in der verschiedenen Art der Anwendung zu suchen. Dass die einfache Applikation von Jodoform auf tuberkulöse Geschwüre in der Regel nicht zur Heilung führt, ist allgemein anerkannt: das Jodoform vermag eben nur bei lange andauerndem ununterbrochenem Kontakt seine Wirkung zu entfalten, während es auf offenen Granulationsflächen durch die Eiterabsonderung immer wieder abgeschwemmt wird. Wird nun aber, wie es deshalb gewöhnlich geschieht, das tuberkulöse Granulationsgewebe vorher entfernt, so gewährt das nachträgliche Jodoformieren der Wunde wenigstens einen gewissen Schutz gegen Recidive. Auch das ist allgemein anerkannt, aber es muss dahin gestellt bleiben, ob hiebei das Jodoform eine eigenartige Wirkung auf das Gewebe ausübt oder nur die Primärheilung der Wunde, also die rasche Vernarbung und Schrumpfung der Gewebe befördert.

Ganz anders bei der Jodoform-Injektion der **kalten Abscesse**. Freilich liegen hier die Verhältnisse am günstigsten: ein einfacher geschlossener Hohlraum, von einer tuberkulösen Membran ausgekleidet und durch eine fibröse Wand von der Umgebung abgekapselt. Das in die Abscesshöhle eingebrachte Jodoform überzieht, wie man sich bei nachträglicher Incision überzeugen kann, gleichmässig die ganze Innenfläche der Abscesswand und befindet sich mit derselben wochenlang in ununterbrochenem innigem Kontakt. Erst nach Wochen oder Monaten beginnt aber auch der Erfolg sich zu zeigen, indem der Abscess sich ganz allmählich verkleinert und zuletzt spurlos verschwindet.

In der That, die Heilungsdauer ist eine recht lange, und gar Mancher scheint bei den ersten Versuchen mit dieser Behandlung daran gescheitert zu sein, dass er schon nach einigen Wochen an dem Erfolg verzweifelt und zu einer anderen Behandlung gegriffen hat. Ich möchte deshalb ausdrücklich betonen, dass eine entschiedene Verkleinerung bei grossen Abscessen nach 1—2 Monaten beginnt und die völlige Heilung erst nach 2—4 Monaten abgeschlossen ist. Allein der Erfolg ist so sicher, dass man ihn unbesorgt abwarten kann, zumal ja die Behandlung ambulatorisch durchgeführt wird und den Kranken in seiner Beschäftigung gar nicht beeinträchtigt. Ich will nur anführen, dass in meiner Klinik seit 5 Jahren über 100 kalte Abscesse mit Jodoform-Injektionen behandelt und 80 Prozent geheilt

sind [1]). Diese Erfolge stimmen mit denjenigen überein, welche aus der Klinik von Billroth und Verneuil berichtet wurden; sie sind so zahlreich, dass sie jeden Zweifel beseitigen: das Jodoform hat eine antituberkulöse Wirkung.

Die Einwände, welche dagegen erhoben sind, wiegen nicht schwer. Man hat geltend gemacht, die günstige Wirkung rühre nicht von dem Jodoform, sondern von dem gleichzeitig injicierten Aether, Alkohol oder Glycerin her, welche an sich schon eine antituberkulöse Wirkung besitzen sollten. Allein gerade um diesen Einwand zu entkräften, habe ich seit mehreren Jahren nur eine Mischung von Jodoform mit dem gewiss unschuldigen Olivenöl (1 : 10) benutzt — und die Wirkung ist gleich konstant geblieben.

Man wende auch nicht ein, dass allein schon die wiederholte Punktion wirksam sei. Gewiss kommt es hie und da vor, dass ein kalter Abscess nach einfacher Punktion oder auch nach spontanem Aufbruch zur Heilung gelangt, aber das sind Ausnahmen, und ich brauche nur daran zu erinnern, dass durch Kontrollversuche direkt nachgewiesen ist, dass die einfache antiseptische Punktion in der Regel ganz erfolglos ist. Ich habe hintereinander 10 Fälle von Senkungsabscessen bei Wirbel-Caries durch die Jodoform-Injektionen heilen sehen, Abscesse, welche zum Teil vom Zwerchfell bis zur Mitte des Oberschenkels reichten und 1—2 Liter Eiter enthielten. Ein solch konstanter Erfolg schliesst den Zufall aus, denn Jedermann weiss, wie wenig günstig die Erfolge jeder anderen Behandlung in diesen Fällen sind.

Man hat endlich eingewandt, die Heilung sei keine vollständige und dauerhafte, nach einigen Jahren werde wohl der Abscess sich wieder gebildet haben und es werde wohl immer so bleiben, dass ein Teil der Fälle zur Heilung gelange, der grössere Teil aber zu Grunde gehe. Ich habe deshalb vor kurzem jene geheilten Fälle wieder untersucht: sie sind seit 2—4 Jahren alle geheilt geblieben und bei keinem eine Spur eines neuen Abscesses aufgetreten. Diese erfreuliche Thatsache beweist zugleich am besten, dass auch der tuberkulöse Wirbelherd, der in allen jenen Fällen durch den vor-

1) Vgl. P. Bruns. Ueber die antituberk. Wirkung des Jodoforms. Verhandl. der deutsch. Gesellsch. für Chirurg. XVI. Kongr. 1887. II. 27.

P. Bruns und C. Nauwerck. Ueber die antituberk. Wirkung des Jodoforms. Klinische und histolog. Untersuchungen. Diese Beiträge. Bd. III. S. 133.

P. Bruns. Ueber die Jodoform-Behandlung der tuberk. Abscesse, insbesondere der spondylitischen Senkungs-Abscesse. Diese Beiträge. Bd. IV. S. 206.

handenen Gibbus sich verriet, zur Ausheilung gelangt ist, da sonst die Eiterung nicht versiegt wäre. —

Im Anschluss an die Jodoform-Behandlung der kalten Abscesse möchte ich noch einen Vorschlag hinzufügen, den ich bisher noch keine Gelegenheit gehabt habe, selbst genauer zu prüfen. Ich meine die Behandlung der tuberkulösen Pleura-Empyeme mit Jodoform-Injektionen. Es liegt auf der Hand, welch grossen Vorteil es hätte, wenn die Ausheilung ohne Eröffnung der Pleurahöhle gelingen würde. Ich habe diese Behandlung bisher nur zweimal versucht: der eine Fall ist noch im Anfang der Behandlung, der andere entzog sich der Beobachtung, nachdem innerhalb mehrerer Monate das Pleura-Exsudat auf den dritten Teil sich vermindert und dabei das Körpergewicht um den vierten Teil zugenommen hatte. —

Ich komme nun zu einem anderen Gebiete der Jodoform-Behandlung, den tuberkulösen Gelenkerkrankungen. Es lag gewiss nahe, dieselbe Behandlungsmethode, welche sich bei den tuberkulösen Abscessen so wirksam erwiesen hatte, auch bei der Gelenktuberkulose in Anwendung zu ziehen. Bieten doch manche Formen dieser letzteren ganz ähnliche Verhältnisse für die Injektionen dar, namentlich die diffuse Synovialistuberkulose mit serösfibrinösem oder eiterigem Erguss, also der sogen. Hydrops tuberkulosus und der kalte Abscess der Gelenke. Selbst für die ossalen Formen mit primärer oder sekundärer Beteiligung der knöchernen Gelenkenden ergab sich aus der Analogie mit den spondylitischen Abscessen Aussicht auf günstigen Erfolg.

Es ist daher schon seit 4 Jahren in meiner Klinik eine grössere Anzahl (über 50) tuberkulöser Gelenkaffektionen mit Jodoform-Injektionen behandelt und zum Teil ein geradezu überraschend günstiger Erfolg erzielt worden. In einer Reihe von Fällen hat die Heilung nunmehr 3—4 Jahre Bestand, wie ich mich gerade in den letzten Wochen wieder durch Nachuntersuchungen überzeugt habe. Unsere Beobachtungen und Ergebnisse stimmen im wesentlichen vollständig überein mit denjenigen, welche aus der Bonner Klinik von Wendelstadt [1]) und aus der Hallenser Klinik von Krause [2]) mitgeteilt worden sind.

---

1) Wendelstadt. Zur Behandlung von tuberkul. Knochen- und Gelenkerkrankungen durch parenchymat. Injekt. von Jodoformöl. Centralbl. für Chir. 1889. Nr. 38.

2) F. Krause. Ueber die Behandlung tuberkul. Gelenkerkrankungen mittelst Jodoformeinspritzungen. Berliner kl. Wochenschr. 1889. Nr. 49.

In Bezug auf die Technik des Verfahrens will ich nur bemerken, dass man am besten eine 10—20prozentige Mischung von Jodoform mit Olivenöl oder Glycerin verwendet, die frisch bereitet und sterilisiert ist. Eine solche Schüttelmixtur ist der Lösung von Jodoform in Aether vorzuziehen, weil diese schmerzhaft ist, zuweilen Hautgangrän bewirkt und jedenfalls die Resorption des Jodoforms begünstigt; die Beimischung von Oel dient dagegen nur dazu, um das Jodoform in die Gelenkhöhle einzuführen, damit es nach Resorption der Flüssigkeit in voller Menge darin verbleibt. Zunächst wird nun der einzelne Fall genau darauf untersucht, ob es sich um eine parenchymatöse Synovialistuberkulose, also einen reinen Kapselfungus handelt, oder ob gleichzeitig ein Erguss ins Gelenk oder periartikuläre Abscesse vorhanden sind. Bei der parenchymatösen Form wird — natürlich unter strenger Antisepsis — mit einer stärkeren Hohlnadel in die Gelenkhöhle und in die fungösen Massen eingestochen und von einem oder mehreren Stichpunkten aus eine entsprechende Menge Jodoformmischung injiciert; sie beträgt meist nur 2—4—6 ccm und muss mit kräftigem Stempeldruck eingespritzt werden. Ist dagegen ein Erguss im Gelenk oder Abscesse in der Umgebung vorhanden, so wird zuerst der Inhalt derselben durch Punktion entleert und und dann erst soviel Jodoformmischung injiciert, dass die Gelenk- oder Abscesshöhle wieder mässig gefüllt sind; hiezu sind 10—20—30 ccm Jodoformmischung erforderlich. Krause empfiehlt in diesen Fällen ausser der vorgängigen Punktion eine Auswaschung der Gelenk- oder Abscesshöhle mit Borlösung. Dass diese jedoch für den Erfolg nicht massgebend ist, hat Krause selbst an solchen Fällen festgestellt, welche früher dieser Auswaschung unterworfen waren, ohne durch dieselbe irgend gebessert zu werden, während sie dann durch die Jodoform-Injektionen geheilt wurden.

Die Reaktion auf die Einspritzung ist gering. Es stellen sich weder Schmerzen noch lokale Reizerscheinungen ein, jedoch meistens Temperatursteigerung um 1—2 Grade, die nach einigen Tagen wieder zurückgeht. Eine Feststellung des Gelenks ist nicht erforderlich, wenn nicht im Anfange noch grosse Schmerzhaftigkeit besteht, vielmehr gestattet man den vorsichtigen Gebrauch des Gliedes, um die Verteilung des Jodoforms zu befördern. Erscheinungen von Jodoformvergiftung sind nie beobachtet worden.

Die Wiederholung der Einspritzung geschieht bei den parenchymatösen Injektionen in Zwischenräumen von 8 Tagen, bei den-

jenigen in die erweiterte Gelenkhöhle oder periartikulären Abscesse nach Ablauf von 2—4 Wochen.

Wie gestaltet sich nun die Wirkung? Die ersten Zeichen einer entschiedenen Besserung stellen sich, wie auch bei den kalten Abscessen, erst nach 6—8 Wochen, oft noch später ein. Nur eine höchst auffällige Wirkung macht sich zuweilen schon nach einigen Wochen geltend, nämlich das Nachlassen und Aufhören der Schmerzhaftigkeit. Ich war ebenso wie die Herren Trendelenburg und Krause oft erstaunt darüber, wie Kranke mit schwerer Gelenktuberkulose, die wegen der heftigen Schmerzen kaum eine Berührung zuliessen und jede Bewegung vermieden, schon nach einigen Wochen das Glied wieder zu gebrauchen anfingen. Namentlich erinnere ich mich eines Mannes mit schwerem Kniegelenkfungus und gleichzeitiger Lungen- und Larynxtuberkulose, dessen Bein wegen beständiger Schmerzen in einer Schiene gelagert werden musste; nach 4 Wochen war derselbe im Stande, mit einer Krücke, nach 6 Wochen ohne Stock umherzugehen.

Im übrigen bestehen die lokalen Veränderungen darin, dass der Gelenkerguss, der sich nach den ersten Injektionen immer wiederholt, allmählich abnimmt und zuletzt ganz verschwindet; die periartikulären Abscesse, welche sich jedesmal wieder füllten, verkleinern sich und schrumpfen zu einem derben Knoten zusammen. Bei dem reinen Kapselfungus geht die Anschwellung der Gelenkgegend ganz allmählich zurück und die weichen, oft pseudofluktuierenden Partien nehmen eine derbere Konsistenz an, entsprechend der fortschreitenden Schrumpfung der fungösen Kapsel und der schwartigen periartikulären Gewebe. Nach einigen Jahren können auch diese Indurationen verschwunden sein.

So gestalten sich die Veränderungen, wenn es zur Ausheilung des tuberkulösen Prozesses kommt. Dabei kann die Beweglichkeit des Gelenks zum Teil erhalten bleiben oder sich auch ganz vollständig wiederherstellen. Letzteres habe ich viermal bei Kindern gesehen, die an schwerem Fungus des Knie- und Fussgelenks, zum Teil mit Fistel- und Abscessbildung gelitten hatten; bei der Nachuntersuchung nach $3^1/_2$ Jahren war überhaupt gar kein Unterschied gegenüber der anderen Seite mehr zu erkennen, auch die Funktion ganz normal. Offenbar trägt zu diesen günstigen funktionellen Resultaten ganz besonders der Umstand bei, dass während der Jodoformbehandlung das Gelenk nicht festgestellt zu werden braucht.

In einer anderen Reihe von Fällen beobachtet man zwar keine

vollständige Ausheilung, aber eine wesentliche Besserung, indem die Schmerzhaftigkeit verschwindet, die Gebrauchsfähigkeit sich bessert und die Anschwellung sich vermindert. Dieser Erfolg tritt namentlich bei schwereren Formen älterer Leute ein.

Wenn ich nun sagen soll, wie oft durch die Jodoform-Injektionen Erfolg erzielt wird, so lässt sich heute noch kein abschliessendes Urteil geben, weil die Zahl der Fälle noch zu klein und ihre Auswahl zu verschieden ist; so habe ich anfangs die fistulösen Fälle fast ganz ausgeschlossen, ebenso Herr Krause. Nach meinen bisherigen Erfahrungen tritt in mehr als der Hälfte der Fälle Heilung oder eine so wesentliche Besserung ein, dass sie der Heilung sehr nahe kommt, und zwar ohne dass irgend ein anderer operativer Eingriff stattfindet. Unter diesen Fällen sind alle grossen Gelenke vertreten, am häufigsten das Knie- und Ellbogen-, Hand- und Fussgelenk, am seltensten das Hüftgelenk. Nach einer gütigen Mitteilung des Herrn Trendelenburg beträgt nach seinen bisherigen Beobachtungen die Prozentzahl der sicheren Erfolge für das Handgelenk 60, für das Ellbogengelenk 37, für das Knie- und Fussgelenk 33. Unter den geheilten Fällen sind aber auch alle Formen der Gelenktuberkulose vertreten, sowohl parenchymatöse als solche mit flüssigem Erguss, sowohl frische leichtere Fälle als vorgeschrittene schwerere Formen mit Abscess- und Fistelbildung. Am sichersten und schnellsten werden im allgemeinen frische Erkrankungen, die noch nicht zum Aufbruch geführt haben, geheilt, namentlich bei Kindern.

Diesen geheilten Fällen steht allerdings eine erhebliche Zahl unvollständiger Erfolge und Misserfolge gegenüber, welche weit grösser ist als bei den kalten Abscessen. Dies erklärt sich schon aus den ungünstigeren anatomischen Verhältnissen: die Gelenkhöhle, wenn sie nicht durch Erguss erweitert ist, lässt sich weniger leicht mit der Nadel treffen und auch wegen ihrer unregelmässigen ausgebuchteten Gestalt weniger leicht gleichmässig füllen. Tiefliegende periartikuläre Abscesse werden leicht übersehen, und doch bildet jeder einzelne ein Hindernis der Heilung. Dazu kommt, dass die Behandlung wegen der monatelangen Dauer oft zu frühe abgebrochen wird. Denn nur Konsequenz führt hier zum Ziele.

Jedenfalls ist aber durch die Erfahrungen, welche unabhängig von einander an drei verschiedenen Kliniken gewonnen wurden, der Beweis geliefert, dass die Jodoform-Injektionen bei tuberkulösen Gelenkleiden von entschiedenem Erfolge sind und

in zahlreichen Fällen zur Heilung führen. Das ist ein grosser Fortschritt. Da gerade die frischen Fälle am sichersten geheilt werden, wird man in praxi bei beginnenden tuberkulösen Gelenkleiden zuerst die Jodoform-Behandlung einleiten und gewiss oft genug dem Prozesse Einhalt gebieten, ehe er zu schwerer Zerstörung führt. Von besonderer Wichtigkeit ist aber noch die Thatsache, die ich in Uebereinstimmung mit Herrn Krause konstatieren kann, dass auch bei alten Leuten, bei denen sonst die konservative Behandlung so wenig leistet, die Jodoform-Injektionen mit Erfolg angewandt werden können.

Ich verzichte darauf, da ich nur objektiv referieren wollte, schon jetzt Vermutungen über die Tragweite dieser neuen Behandlungsmethode auszusprechen. Weitere, auf breiter Grundlage gesammelte Erfahrungen müssen insbesondere darüber entscheiden, inwieweit die Jodoform-Behandlung die Indikationen der Resektion und Amputation wird einzuschränken vermögen.

Nach alledem stehe ich nicht an, die Methode der Jodoform-Injektionen als eine einfache, allgemein anwendbare, gefahrlose und wirksame Behandlung der tuberkulösen Abscesse und Gelenkerkrankungen zu empfehlen. Möge sie sich als eine mächtige Waffe im Kampfe gegen die verheerende Tuberkulose bewähren!

AUS DER

HEIDELBERGER CHIRURGISCHEN KLINIK

DES PROF. DR. CZERNY.

XIX.

Die Kropfoperationen an der chir. Klinik zu Heidelberg

in den Jahren 1878—1888.

Von

Dr. L. Hochgesand.

Zu den am meisten diskutierten Fragen der modernen Chirurgie gehört wohl unstreitig die der operativen Behandlung des Kropfes, eine Frage, die nicht bloss die technische Seite der letzteren mit all ihren ehemals so abschreckenden Schwierigkeiten berührt, sondern vor allem in ihren unvorhergesehenen Folgezuständen viel des Interessanten und Bemerkenswerten bietet. Sind doch die letzteren geeignet, auch die Physiologie und Neuropathologie, selbst die Psychiatrie zu beschäftigen.

Während noch vor 20—30 Jahren die meisten Chirurgen, besonders infolge der absprechenden Urteile von Dieffenbach, Roser, Gurlt und Anderen die Exstirpation der Struma als äusserst lebensgefährlich verwarfen und nur unter ganz besonderen Umständen als berechtigt anerkannten, wird eine solche Ansicht kaum noch von den heutigen Operateuren geteilt. Die antiseptische Wundbehandlung und eine vervollkommnete Technik haben hier den Umschwung bewirkt. Beide haben unter anderem das Vorkommen hartnäckiger Blutungen und Nachblutungen einerseits, das Entstehen septischer Zellgewebsentzündungen andererseits, die vor allem der Schrecken der älteren Chirurgen waren, auf ein Minimum

reduziert. In dem Zeitraum von 1850—76 wurden, wie Rotter in seiner Arbeit über die operative Behandlung des Kropfes mitteilt, 154, dagegen von 1877 bis Anfang 1884 nicht weniger als 405 Operationen ausgeführt; und während die Mortalität vor 1850 bei 54 Strumektomierten 31,5% ausmacht, fällt sie bis zum Jahre 1876 auf 20,1% und von da bis 1884 auf 12,8% (Kocher rechnet gar 6% aus), Zahlen, die allerdings nur der Statistik der gutartigen Kröpfe entnommen sind, während die der malignen Strumen natürlicherweise ein bei weitem ungünstigeres Ergebnis aufweist. Auf Grund solcher günstigen Erfolge wuchs nun die Zahl der Kropfexstirpationen von Jahr zu Jahr, und man hatte sich, da die Schilddrüse in ihrer physiologischen Bedeutung noch nicht erkannt war, was sie ja auch bis zur Stunde noch nicht in bestimmter Form ist, daran gewöhnt, bei Erkrankung beider Drüsenhälften die Totalexstirpation als sicherste Radikalkur anzusehen und demgemäss auch vorzunehmen. Erwies sich doch zudem die Mortalitätsziffer jener als nicht grösser, wie die der partiellen Excisionen. (Kocher hatte bei 115 Fällen eine Mortalität von 12,1%).

Da wurde man im Anfang dieses Jahrzehnts durch die klassischen Arbeiten Reverdin's und Kocher's, welch letzterer wohl mit die meisten Kropfoperationen vorzunehmen Gelegenheit hatte, auf merkwürdige Folgezustände aufmerksam, die sich im Anschluss an Totalexstirpationen einstellten und nun das regste Interesse aller Chirurgen erweckten. Es handelte sich um die unter dem Namen Kachexia strumipriva von Kocher beschriebenen Störungen des Allgemeinbefindens, deren grosse Verwandtschaft mit Kretinismus und Idiotismus bald zu Tage trat. Nachforschungen und Mitteilungen anderer Chirurgen und Aerzte bestätigten diese Entdeckung und vermehrten die Zahl derartiger Beobachtungen. Nicht minder wichtig war die weitere Erfahrung, dass nämlich keine einzige der partiellen Exstirpationen ein derartiges trauriges Nachspiel zeigte. Physiologie und Chirurgie vor allem suchten nun für diese Erscheinung eine Erklärung. Während die einen Autoren die Auffassung der Schilddrüse einerseits als blutbildendes Organ, andererseits als Regulator der dem Gehirne geltenden Blutzufuhr zur Deutung jener nervösen Vorgänge benutzten, suchte Kocher die sowohl durch die Struma selbst als durch die bei der Operation nötig gewordene Unterbindung der zahlreichen Thyreoidalgefässe verursachte mangelhafte Entwickelung oder Atrophie und Erweichung der Trachea als wichtiges Moment, besonders für die hochgradige Anämie geltend zu machen. Ja Baumgärtner

hofft, ihm beipflichtend, auf eine gänzliche Vermeidung der Kachexia strumipriva, für den Fall, dass man sich mit der alleinigen Durchtrennung und Unterbindung der den Kropf versorgenden Gefässe, mit Ausschluss der Trachealgefässe begnügen lässt. Munk wiederum glaubt neuerdings die Ursache jener Erscheinung in einer ascendierenden Neuritis zu finden, die durch die Unterbindung zahlreicher Gefässe entstanden sei. — Es liegt nicht im Sinne dieser Arbeit, auf die einzelnen Theorien über die Kachexia strumipriva, die sich vielfach auf Tierexperimente stützen, des Näheren einzugehen, um so mehr, da keine einzige derselben bis jetzt zur völligen Annahme genügte. Der nächste praktische Erfolg, den die Entdeckung und Besprechung der Kachexie nach sich zog, war und ist, dass man die Totalexstirpation der Strumen nur bei den allerdringendsten Indikationen vornimmt, sonst aber, wenn irgend angängig, ihr die halbseitige Entfernung der Schilddrüse vorzieht. Damit hätten wir auch kurz die Frage berührt, wann man eine totale, wann eine partielle Exstirpation vornehmen soll. Das Ergriffensein je eines oder beider Drüsenlappen zugleich, die Respirationsverhältnisse und der Charakter der Erkrankung werden hier vorwiegend die Entscheidung treffen. Maas-Rotter empfehlen die Totalexstirpation für alle Fälle in Gegenden, wo der Kropf endemisch ist, um Recidiven vorzubeugen; die Bedenken gegen dieselbe betreffs der Kachexie, wie sie Kocher und Reverdin hegen, teilen sie nicht. Sie stehen auf dem Standpunkte, dass der Kretinismus nicht infolge des Mangels der Schilddrüse, sondern einer chronischen Allgemeininfektion des Körpers entstehe. „Die Strumektomierten werden nicht deshalb kretinisch, weil ihnen die Schilddrüse exstirpiert wurde, sondern weil sie in jener Gegend, wo der Kropf endemisch vorkommt, fortleben und einer weiteren Infektion anheimfallen.“ Von diesem Standpunkte aus lassen sie die Kachexie nicht als Kontraindikation gegen Totalexstirpation gelten.

Eine zweite im Anschluss an Kropfexstirpation beobachtete Folgeerscheinung ist die Tetanie, eine Erscheinung, die besonders durch N. Weiss in den Vordergrund des Interesses getreten ist. Falkson veröffentlichte zwei derartige Fälle aus der Königsberger Klinik und schliesst sich der Ansicht Weiss' an, dass die Exstirpation das veranlassende Moment der nachfolgenden Kachexie sei. „Bei der Exstirpation“, so schreibt er, „waren beide Nn. recurrentes durchtrennt worden, was auch nach Ansicht von Billroth, Rose u. A. als Hauptkausalmoment anzusehen ist, wenn

auch eine gewisse Prädisposition und unbekannte Nebenumstände dabei mitwirken müssen."

Was den in der Heidelberger Klinik beobachteten Fall von Tetanie (Nr. 47) betrifft, so war bei der Operation der rechte N. recurrens gesehen und geschont worden, der linke war überhaupt nicht zu Gesicht gekommen. Das Nähere darüber teilt die etwas ausführlicher behandelte Krankengeschichte mit. —

Der eigentliche Zweck dieser Arbeit ist nun, über sämtliche in der chirurgischen Klinik zu Heidelberg in den Jahren 1878 bis 1. Januar 1888 zur Beobachtung und Behandlung gekommenen Kröpfe, besonders hinsichtlich der letzteren und ihrer Erfolge, statistische Daten festzustellen. Die Journale der chirurgischen Ambulanz und die gesammelten Krankengeschichten ergeben für diese Jahre die Gesamtsumme von 809 Kropffällen, im Durchschnitt also 80 Fälle pro anno.

Ueber Alter und Geschlecht derselben gibt nachstehende Tabelle Auskunft (die Zahlen in Klammer bedeuten die malignen Kröpfe):

Alter	Männer	Weiber
1 —10	29 (1)	59 (—)
11—20	95 (—)	290 (—)
21—30	21 (—)	122 (—)
31—40	19 (3)	67 (3)
41—50	16 (4)	47 (3)
51—60	13 (5)	20 (5)
61—70	4 (3)	4 (1)
71—80	— (—)	3 (3)
	197 (16mal)	612 (15mal).

Von diesen waren also 778 gutartiger, 31 maligner Natur (3,8%). Von den ersteren wurden 719 ambulatorisch mit Jodsalbe (Ungt. Kali jodati oder Ammonii jodati) — manche gleichzeitig mit innerlicher Verordnung von Jodkali — behandelt; von den parenchymatösen Jodinjektionen nach Luton und Lücke, wie sie in den ersten Jahren dieses Dezenniums geübt wurden, wurde bald als unzweckmässig für die ambulatorische Praxis Abstand genommen, und man beschränkte sich auf die oben erwähnte Behandlung, die besonders für die Kröpfe jugendlicher, in der Pubertät stehender Individuen ziemlich gute, in vielen Fällen allerdings nur vorübergehende Erfolge aufzuweisen hat.

Was die klinische Diagnose dieser 719 benignen Fälle betifft, so wurden aufgeführt als: Struma parenchymatosa (hyperplast.) 612 (2 kongenital); Str. cystica (oder parenchym.-cystica) 55; Str. pa-

renchymatosa pulsans. vasculosa 19; Str. fibrosa 17; Str. colloides (colloid. hyperplast.) 8; Str. hyperplastica 10; Str. follicularis (foll. hyperplast.) 8.

Zu diesen gutartigen Kröpfen treten noch 12 von den erwähnten 31 malignen Strumen, die als inoperabel keine Aufnahme in die Klinik fanden. Es waren 5 Männner (von 42–68 Jahren) und 7 Frauen, darunter 3 von 74 Jahren. Gesamtzahl aller ambulatorischen Fälle = 731.

Zu diesen treten nun 78 klinische Fälle, die genauer beobachtet und grösstenteils einer eingreifenden Behandlung unterzogen, grösseres Interesse für uns bieten. Von diesen waren 59 gutartiger, 19 maligner Natur.

Betrachten wir nun zunächst die gutartigen Kropffälle, so zerfallen dieselben nach ihrer klinischen Diagnose in 12 Str. parenchymatosae, 4 Str. fibrosae, 35 Str. cysticae, 5 Str. colloides (1 colloides cystica) und 1 Adenoma cysticum. 1 Patient litt gleichzeitig an einer Str. cystica und einer Str. fibrosa. Dazu kommen noch 3 Fälle von Strumitis. Von diesen 59 Kropfkranken — 21 Männern und 38 Frauen — wurden 50 einem typischen operativen Eingriff unterzogen. Ein schwerer Fall von Str. parenchymatosa-fibrosa bei einem 19jährigen Mädchen, bei welchem wegen hochgradigster Dyspnoe die Tracheotomie notwendig und unter den erschwerendsten Umständen auch ausgeführt wurde, wurde mit (3) parenchymatösen Jodinjektionen nach Lücke behandelt, die in der Klinik kein Resultat zeigten, aber zu Hause längere Zeit fortgesetzt, einen Rückgang des Kropfes zur Folge hatten. (Vergl. Krankengeschichte Nr. 73). Eine zweite, 46 J. alte Patientin, die seit Jahren an einer Str. parenchymatosa litt, welche in der letzten Zeit Dyspnoe verursachte, wurde, da man von einer eingreifenden Operation absah, mit dem Leiter'schen Kühlapparat behandelt, der der Patientin vorübergehende Erleichterung verschaffte (Nr. 74). Bei 3 Fällen von Strumitis (Nr. 70, 71, 72) wurde die einfache Incision gemacht; einer von diesen 3 Patienten starb bald darauf in seiner Heimat, während die beiden andern jetzt als geheilt zu betrachten sind, nachdem die von der Incision herrührenden Fisteln noch lange Zeit secerniert hatten. — 4 in die Klinik aufgenommene Patienten (Nr. 75—78) blieben ohne jede Behandlung, 2 von denselben, weil sie noch an anderen Krankheiten litten, auf deren Behandlung man zunächst Wert legte; eine Patientin weigerte sich, sich einer eingreifenden Operation zu unter-

werfen, eine weitere war bei ihrer vorläufigen Entlassung damit einverstanden, kam aber nicht wieder.

Was nun die 50 eigentlichen Kropfoperationen (benigner Strumen) betrifft, so kommen auf dieselben:

1) 1 Totalexstirpation. (Ueber die bei den Exstirpationen und Enukleationen eingehaltene Operationstechnik wollen wir bei Erörterung der malignen Strumen sprechen). Es handelte sich hier um eine Str. parenchymatosa, die verdächtig auf Malignität war, bei einer 45jährigen Frau. Die Patientin, welche 17 Tage nach der Operation geheilt entlassen wurde, zeigt jetzt nach 17 Monaten den Zustand einer ausgesprochenen Cachexia strumipriva. (Vergl. Krankengesch. Nr. 40).

2) 9 partielle Exstirpationen (darunter 1 Fall, wo man es wegen allzu fester Verwachsungen und starken Gefässreichtums beim blossen Versuch der Exstirpation bewenden liess). Es waren 3 Str. parenchymatosae, 2 Str. fibrosae, 2 Str. cysticae und 2 colloides. Zu diesen 9 Fällen gehört auch Fall 30, wo an 1 Person gleichzeitig eine verkalkte Str. cystica exstirpiert und eine Str. fibrosa aus ihrer Kapsel enukleiert wurde. Was nun die Erfolge dieser Operationen betrifft, so wurde die Patientin, bei der die Exstirpation versucht worden, ohne sichtliche Besserung entlassen, 14 parenchymatöse Jodinjektionen hatten nur vorübergehenden Erfolg; 3 Jahre nach dem Versuch starb Patientin an Herzwassersucht, nachdem der Kropf weit über die in der Klinik beobachtete Grösse wieder angewachsen war (Nr. 24). Die übrigen 8 Patienten wurden geheilt entlassen; bei einer Patientin hatte sich die Nachbehandlung durch mehrmaliges Eintreten von Tetanieanfällen verzögert. Nachforschungen nach dem jetzigen Zustand dieser Leute hatten nur bei 5 Resultat. Diese sind bis jetzt ohne Recidiv und ohne Beschwerden geblieben und erfreuen sich guter Gesundheit. — Bei 8 von diesen Patienten war der laryngoskopische Befund normal und die Stimme klar, bei dem Fall von Tetanie war das rechte Stimmband etwas geneigt und funktionierte träge bei der Phonation (die Stimme war seit Jugend belegt).

3) 19 Enukleationen, (betreffend 4 Str. parenchymatosae, 1 Adenoma cysticum und 14 Strumen, die als cysticae, colloides oder als Kombinationen beider angeführt sind). Resultate derselben: 18 Patienten wurden geheilt entlassen, 1 starb 5 Tage nach der Operation an Pneumonie und Glottisödem (Sektion wurde verweigert).

Was die Komplikationen von Seiten des Larynx betrifft, so war bei 5 Patienten Parese des rechten Stimmbands zu konstatieren, bei 1 von diesen 5 wurde der Befund nach der Operation normal und die Stimme klar; die übrigen 4 klagen noch jetzt über mässige Heiserkeit, bei Einem hatte sich die erwähnte Parese zur vollständigen Kadaverstellung des betreffenden Stimmbandes ausgebildet, jedoch mit hinreichender Kompensation durch das andere Stimmband. Bei einem 6. Kranken, dessen Stimme und Kehlkopfbefund vor der Operation normal gewesen, trat nach derselben (durch Verletzung des N. recurrens?) vollständige Atonie des linken Stimmbands ein. Die Stimme ist jetzt noch, nach 5 Jahren heiser. Bei einer 7. Patientin, deren Kehlkopf vorher einmal funktionierte, trat post operationem eine leichte Parese des rechten Stimmbands ein. Nachforschungen nach dem jetzigen Zustand dieser 18 Patienten hatten bei 14 Erfolg: bei keinem von ihnen sind Recidive oder neue Beschwerden aufgetreten, sämtliche erfreuen sich guter Gesundheit.

4) 19 Fälle, — sämtlich Strumae cysticae — die mit Punktion und Injektion behandelt wurden. Bei einem von diesen Cystenkröpfen wurden ohne vorherige Punktion 5 Injektionen von Tct. jodi fortior (1 : 8) gemacht, worauf die Cyste kleiner und derber wurde. Bei einem andern Fall wurde nur punktiert und der hämorrhagische Inhalt entleert, wegen Unsicherheit aber, ob man wirklich in der Cyste ist, keine Injektion gemacht (die Cyste füllte sich später wieder zur alten Grösse). Bei den übrigen 17 Cysten wurde nach Desinfektion der äusseren Haut ohne Narkose mittelst Troikarts punktiert, worauf sich in allen Fällen der mehr oder weniger dünnflüssige, meist als kaffee- oder chokoladefarbig geschilderte hämorrhagische Inhalt (oft 200—300 ccm) entleerte und dann der Cystensack meist mit 2% Karbollösung (oder 1‰ Sublimat) ausgespült. Darauf wurde eine gewisse Menge von Tct. jodi fortior, die sich nach der Grösse der Cyste richtete, injiciert und die injicierte Flüssigkeit wieder nach einigen Minuten auslaufen gelassen. Ein Kollodiumverband schloss die Troikartwunde. In fast der Hälfte der Fälle traten nach dieser kleinen Operation leichte Fiebererscheinungen auf, und zwar stellte sich das Fieber nicht ein, wenn die Cyste vorher mit Sublimat- oder Karbollösung ausgewaschen wurde, während es bei Unterlassung dieser Massregel nicht ausblieb. Nur in 2 Fällen war die Struma mit einer Affektion des Larynx verbunden, einmal war das rechte Stimmband total gelähmt, das andere

Mal nur paretisch. Die Punktion hatte keine Aenderung dieser Störungen zur Folge.

Was die Ergebnisse dieser Behandlungsmethode anlangt, so wurden 2 Patienten von ihrem Kropfe vollständig geheilt, bei 4 blieb der Zustand sich gleich oder wurde nach vorübergehender Besserung wieder derselbe, bei den 13 übrigen wurde die Cyste kleiner und derber, der Halsumfang nahm um einige Centimeter meist ab, in einem Fall sogar 6 cm, wobei meist die Beschwerden geringer wurden. (Allerdings waren diese in der Mehrzahl der Fälle unbedeutender Natur.)

5) Es kommen noch 3 Fälle von Str. cystica hinzu, die durch Incision geöffnet wurden. In 2 Fällen wurden nach Beck die Wände der Cyste mit der äusseren Haut vernäht, nachdem jene mit 5%iger Chlorzinklösung ausgepinselt worden. Bei der einen Patientin wurden während der Nachbehandlung 20 Jodinjektionen gemacht, die ein Kleinerwerden des Halsumfangs um 7 cm zur Folge hatten (Krankengesch. Nr. 67, 68, 69).

Werfen wir einen kurzen Rückblick auf die Operationen benigner Strumen, so kommt auf die 29 Exstirpationen (1 totale, 9 partielle und 19 Enukleationen) — bei 28 Patienten ausgeführt — nur ein einziger Todesfall (nach Enukleation), der durch Mediastinitis und eine interkurrente Pneumonie herbeigeführt wurde. (Fall 29). Mortalitätsziffer = 3,5%.

Die Tracheotomie war bei keinem Operierten nötig gewesen. Ueberhaupt fällt auf sämtliche benignen Strumen nur 1 Tracheotomie (Fall 72), die auch später in Heilung überging. An interessanten Folgezuständen waren — die oben erwähnten Larynxstörungen ausgenommen — 1mal Tetanie und 1mal ausgesprochene Cachexia strumipriva (ganz im Sinne der Kocher'schen Beschreibung) beobachtet worden. Alle übrigen Fälle gingen in mehr oder weniger vollständige Heilung über. —

Gegenüber diesen so überaus günstigen Resultaten bieten die malignen Kröpfe ein trübes Bild. Von den 31 bösartigen Kröpfen (16 Männer und 15 Frauen), wie sie von 1878—88 in der Heidelberger Klinik zur Beobachtung kamen, wurden 12 wegen Inoperabilität überhaupt nicht aufgenommen. Von den 19 übrigen wurden 11 operiert, 3 wegen Inoperabilität wieder entlassen (2 von diesen starben bald darauf, über den 3. blieben die Nachrichten aus), 5 starben in der Klinik ohne Operation, 2 davon, nachdem die Tracheotomie glücklich ausgeführt worden. Die Todesursachen

dieser 5 Fälle waren: hochgradige Dyspnoe mit allgemeinem Kollaps, eitrige Mediastinitis nach der Tracheotomie, bei einem Fall war die Struma maligna mit einem Tumor der Dura mater spinalis kompliciert, ein 4. Patient ging durch hochgradige Dyspnoe und Durchwachsung der Trachea durch den Tumor zu Grunde, der 5. Patient starb, nachdem die Tracheotomie mit Erfolg vorgenommen worden, 4 Wochen nach der Entlassung, eine Sektion fand nicht statt. (Vergl. die Fälle 12—16).

Bei den erwähnten 11 Operierten — 6 Männern und 5 Frauen — wurden 8 partielle Exstirpationen und 1 Enukleation vorgenommen, ausserdem wurde eine Exstirpation versucht, aber wegen fester Verwachsungen aufgegeben, in einem weiteren Falle wurden die bereits jauchig zerfallenen Carcinommassen mit dem scharfen Löffel ausgeräumt. Es handelte sich 8mal um Sarkom, 3mal um Carcinom der Schilddrüse. Von diesen 11 Kropfkranken starben 6 in der Klinik nach der Operation und zwar: 3 infolge von Pneumonie und Pleuritis (bei einem kam noch ein Senkungsabscess ins Mediastinum hinzu), 1 an Mediastinitis und Perforation der Trachea durch die Tumormassen, 1 durch eine plötzliche Blutung aus der arrodierten Carotis communis, 1 an Septikämie. Eine 7. Patientin, bei welcher die jauchig zerfallenen Carcinommassen ausgekratzt worden, wurde mit ihrem rapid nachwachsenden Tumor entlassen und erlag demselben ein Jahr später. Die 4 übrigen wurden als geheilt entlassen, 2 von ihnen blieben ohne Recidiv (3. und 4.) und erfreuen sich guter Gesundheit ohne Beschwerden, der 3. Fall gab keine Nachricht bis jetzt über seinen Zustand und der 4. Fall (Nr. 1) erlag 7 Monate nach der Operation einem ausserordentlich rasch wachsenden Recidiv mit reichlicher Gefässentwickelung und reichlichen Blutungen.

Von den 11 Operierten kamen also nur drei davon, acht starben mehr oder weniger bald nach der Operation. Rechnen wir den Todesfall durch Recidiv und den nach dem Exstirpationsversuch nicht, wozu wir wohl einigermassen berechtigt sind, so ergibt sich für die Exstirpationen der malignen Strumen eine Mortalität von 66,6%. Diese Zahl entspricht dem auch anderorts für maligne Kröpfe gefundenen Prozentsatz. Rotter fügt 1885 in seiner schon oben erwähnten Arbeit 34 von Braun gesammelten Fällen noch 16 weitere hinzu und berechnet für diese 50 Fälle eine Mortalität von 60,0% (Braun allein hatte 64,7%). Nehmen wir noch die beiden Fälle hinzu, die im Verlauf eines Jahres zu Grunde

gingen oder von einem Recidiv befallen wurden, so erhalten wir gar 72,7% (Rotter erhält für diesen Fall 84,0%).

Was die Beteiligung des Kehlkopfs bei diesen 11 Operierten anlangt, so wurde, abgesehen von der Dislokation desselben und der mehrmals beobachteten Säbelscheideform der Trachea — die sich 3mal als durchwachsen und erweicht erwies — bei dreien nur eine Trägheit und Schlaffheit je eines Stimmbands, bei einem vierten völlige Kadaverstellung des linken Stimmbands beobachtet, bei den übrigen 6 Patienten ist keine laryngoskopische Abnormität angeführt. Bei Nr. 11, wo der Kehlkopfbefund vor der Operation normal gewesen, trat nach der Operation absolute Aphonie ein (die Nn. recurrentes waren nicht zu Gesicht gekommen). Einmal wurde während der Operation ein Stück der Trachea reseciert (Nr. 8), einmal der Oesophagus angeschnitten (Nr. 4) und ebenfalls ein Stück reseciert (siehe später).

Auf diese 11 Operationen fallen 3 Tracheotomien: Eine wurde während der Operation, welche man unvollendet lassen musste, zur Erleichterung der Atmung vorgenommen (Fall 6), die beiden andern waren 4 resp. 5 Tage nach der Operation wegen Erstickungsanfällen nötig geworden. Alle 3 Tracheotomierten starben. —

Ueber die bei den Exstirpationen und Enukleationen sowohl der benignen als der malignen Strumen beobachteten Operationstechnik seien noch einige Bemerkungen angefügt.

Die Narkose wurde in den meisten Fällen durch Chloroform, einmal wegen Erstickungsanfällen nur durch Morphium herbeigeführt, in 6 Fällen war sie gemischt aus beiden. Die Führung des Hautschnitts war meist eine lineäre, zuweilen leicht bogenförmige, indem er sich nach der Längsachse des Tumors richtete und infolge dessen meist einem der Mm. sterno-cleido-mastoidei parallel fiel. Einmal wurde der Schnitt in Form eines Y nach der Angabe von Kocher, einmal in Form eines rechten Winkels und einmal in Gestalt eines dreieckigen Lappens mit der Basis nach oben angelegt. Nachdem die Fascien und in vielen Fällen auch Muskulatur durchtrennt worden, wurde gegen die Kapsel des Tumors vorgegangen, wobei meist unter starker Blutung zahlreiche ektatische Venen, vor allem aber die eigentlichen Thyreoidalgefässe — in manchen Fällen sämtlich — doppelt ligiert wurden und zwar anfangs meist mit Catgut, in den letzten Jahren mehr mit Czerny'scher Seide, (die Zahl der Ligaturen betrug 10—92). In einzelnen Fällen wurde der N. recurrens gesehen, freipräpariert und geschont,

in der Mehrzahl der Fälle kam er nicht zu Gesicht, einmal wurde er für ein Gefäss angesehen und angeschnitten, worauf die Stimme sofort Fistelton erhielt. Nach der Blutstillung wurde die Kapsel auf der Hohlsonde gespalten und der Tumor möglichst stumpf enukleiert, bei den partiellen Exstirpationen wurde er samt seiner Kapsel entfernt, da meist durch starke Verwachsungen derselben und profuse Blutungen eine Ausschälung zu zeitraubend erschien. Der Isthmus, der in mehreren Fällen durchriss, wurde in andern doppelt abgebunden (oder vorher mit Simon'scher Nadel umstochen) und durchschnitten. Was die Beteiligung anderer wichtiger Gefässe und Nerven betrifft, so wurde einmal ein mit Tumormassen erfülltes Stück der V. jugularis interna reseciert, 2mal wurde die V. jugularis ant., einmal die V. jugularis ext. unterbunden, einmal die Carotis communis auf 7 cm freigelegt, einmal der N. vagus gesehen und präparatorisch umgangen. Die Trachea wurde ziemlich oft infolge der Verwachsungen freigelegt und an ihr wiederholt die Säbelscheideform und Erweichung der Knorpelringe konstatiert. (Einmal in einer Ausdehnung von 5 cm.) Im Falle 8 hing der bereits exstirpierte Tumor mittelst eines Stieles noch so fest mit der Trachea und dem unteren Ende der Cartilago cricoidea zusammen, dass, da der Stiel selbst und die betreffenden Stellen der Luftröhre bereits sarcomatös infiltriert waren, man sich genötigt sah, die vordere Wand der Trachea zu resecieren. Somit lag die hintere Wand derselben in grosser Ausdehnung zu Tage. Die Hautwundränder wurden nun durch 10 Nähte lippenförmig mit der Trachealschleimhaut vereinigt und eine Trendelnburg'sche Tamponkanüle eingelegt. (Bei normalem Wundverlauf starb Patientin plötzlich durch eine kolossale Blutung aus der arrodierten Carotis communis.) Auch der Oesophagus wurde einmal (Fall 4, der in völlige Heilung ausging) in Mitleidenschaft gezogen; während nämlich bei dieser Operation die starken Verwachsungen des Tumors mit grosser Mühe an dessen Hinterfläche gelöst wurden, wurde ein Lumen angeschnitten, das man für das der V. jugularis int. hielt und unterband. Als der Irrtum sich herausstellte, wurden die Ligaturen entfernt und der Oesophagus wegen seiner starken Adhärenzen an den Tumor in einer Länge von 3 cm und einer Breite von 1½ cm reseciert, sodann die Schleimhaut desselben mit der äusseren Haut vernäht, ein Schlundrohr eingeführt und die Wunde mit Jodoformgaze tamponiert. Nach 6 Wochen wurde die Oesophagoraphie vorgenommen. Die Fistelränder wurden umschnitten, eingestülpt, mit 8 tiefen Catgutnähten vernäht, die äussere Haut mit 10 Seiden-

nähten geschlossen und ein Schlundrohr durch den Mund zum Zweck der Ernährung eingeführt. Nach weiteren 3 Wochen wurde Patientin mit völlig unbehindertem Schluckakte geheilt entlassen.

Den Schluss jeder Exstirpation bildete Irrigation mit 2 %iger Carbol- oder 1‰ Sublimatlösung, Anlegung von Seide- oder Catgutnähten, Drainage (teils mit Gummi-, teils mit Knochendrains), Bestreuung mit Jodoform (nicht immer) und schliesslich ein Sublimatgaze- oder Holzwolledauerverband.

Die durchschnittliche Heilungsdauer sämtlicher 39 Exstirpationen beträgt 20,8 Tage, der 28 gutartigen Kröpfe allein 14,4 Tage. —

Zur besseren Uebersicht stellen wir noch einmal sämtliche Exstirpationen mit ihren Komplikationen und Resultaten kurz zusammen, indem wir uns dabei die Arbeit Wölfler's über die „Kropfoperationen an Billroth's Klinik von 1877—81" zum Muster nehmen.

In den Jahren 1878—88 wurden in der chirurgischen Klinik zu Heidelberg 40 Exstirpationen an 39 Patienten ausgeführt. (Bei 1 Patienten wurden gleichzeitig eine Exstirpation und eine Enukleation vorgenommen.) Bei diesen 39 Kranken sehen wir von 2 ab, bei denen die Operation unvollendet blieb und die nach der Entlassung später zu Hause starben. Von den 37 übrigen starben 7. Gesamtmortalität aller Operierten zusammen = 18,9%. (Bei Billroth = 12,7%, bei Kocher = 12,8%.)

Von diesen 37 Fällen waren 10 maligner Natur. Von diesen starben 6, (3 von ihnen nach der Tracheotomie), 4 wurden geheilt entlassen, 1 von ihnen starb an Recidiv.

Von den 27 Exstirpationen gutartiger Strumen wurden 26 geheilt, 1 starb. Tracheotomie war in keinem Fall nötig. Es handelte sich um 12 Männer und 15 Frauen (manche von ihnen liessen sich aus kosmetischen Rücksichten operieren). — Der älteste Patient war 58, der jüngste 15 Jahre alt.

In 18 Fällen wurden Enukleationen, in 9 Fällen partielle Exstirpationen, in 1 Fall totale Exstirpation vorgenommen.

Der Tod erfolgte nach Ausschälung 1mal, nach partieller Exstirpation 0mal, nach totaler Exstirpation 0mal. (Die Zahlen, um die es sich hier handelt, sind wohl zu klein, um irgend einen Schluss auf die Gefährlichkeit der einen oder der anderen Operationsmethode zulassen zu können.)

Abgesehen von den Todesfällen und den völligen Heilungen

mit normalem, unkompliziertem Wundverlauf hatten die Operationen an interessanten Folgezuständen: 1mal völlige Atonie des linken Stimmbands (Nr. 23), 1mal Parese des rechten (Nr. 35), 1mal völlige Kadaverstellung des rechten Stimmbands nach vorausgegangener leichter Parese (Nr. 26). Bei einer Patientin mit Struma maligna (Nr. 11) trat nach der Operation völlige Aphonie ein (30 Stunden post operationem starb Patientin).

Ausserdem wurde 1mal Tetanie (Nr. 47) und 1mal ausgesprochene Cachexia strumipriva beobachtet (Fall 40). —

Wir lassen nun im folgenden die 78 Krankengeschichten aus den Jahren 1878—88, welche vorstehender Arbeit zu Grunde liegen, nach dem Charakter der Strumen und ihrer Behandlungsmethode geordnet, in möglichster Kürze folgen, wobei wir jedoch den interessanten und komplizierten Fällen grössere Aufmerksamkeit schenken wollen.

Krankengeschichten.

A. Die malignen Strumen.

Operiert und geheilt entlassen:

1. Robert V., 56 J. alt, verh. Kaufmann aus Schiltach. Sarcoma gland. thyreoideae, den linken Drüsenlappen und den Isthmus betreffend. Oberfläche glatt, Konsistenz derb, Beweglichkeit gering. Im Inneren ausgedehnte Hämorrhagien, in der Peripherie zahlreiche kirschkern- bis wallnussgrosse markige Knoten. Rechter Lappen etwas hypertrophisch. Larynx nach rechts verdrängt, linkes Stimmband etwas träge in der Bewegung, nicht paretisch. Das Entstehen der Geschwulst wurde vor 1½ Jahren bemerkt, das Wachstum war langsam. Seit 2—3 Monaten verursacht die Geschwulst leichte Atem- und Schluckbeschwerden und nach dem Ohr ausstrahlende Schmerzen. In den letzten Wochen Schmerzen auf dem linken Hinterkopf. Allgemeinbefinden leidlich. Operiert 31. I. 85. Schrägschnitt über die Geschwulst in der Richtung des l. Sternocleidomast. Exstirp. der Geschwulst, wobei der l. N. recurrens freipräpariert wird. Sublimatholzwolleverband. Heilung in 13 Tagen, fieberloser Verlauf. Nach 2½ Monaten Exstirp. eines metastasierenden Sarkomknotens in einer Lymphdrüse über dem Sternum. Bericht vom März 88 (nach 3 Jahren): Pat. ist am 7. IX. 85 einem ausserordentlich rasch wachsenden Recidiv mit reichlicher Gefässentwickelung und starken Blutungen erlegen.

2. Nikolaus V., 48 J. alt, aus Mannheim. Str. sarcomatosa des r. Lappens, leichte Heiserkeit. Laryngoskop. Befund: Schwellung des r. falschen Stimmbandes, Verschmälerung des r. wahren. Motalität intakt. Operation 9. V. 85. Schrägschnitt. Exstirp. des ziemlich abgekapselten

Tumors. Unterbindung der Vasa thyreoidea und der mit Tumormasse ausgefüllten V. jugularis int. Listerverband. Nach einer Woche Oeffnung eines kleinen oberhalb der Wunde entstandenen Abscesses. Heilung nach 4 Wochen, nachdem Pat. eine Pleuritis exsudat. dext. und eine Nephritis albumin. durchgemacht. Nachforschungen nach dem jetzigen Zustand des Pat. blieben ohne Erfolg.

3. Heinrich L., 10 J. alt, aus Büchenbronn. Str. sarcomatosa. (Uebergang einer Str. hyperplastica in eine Str. sarcomatosa; zahlreiche Cysten mit hämorrhagischem Inhalt.) Geringe Atemnot. Operation 17. VII. 85 Schrägschnitt. Enucleat. der Geschwulst aus ihrer Kapsel. Unterbindung sämtlicher Thyreoidalgefässe. L. und r. von der Trachea bleibt noch je ein haselnussgrosser Teil der Drüse zurück. Sublimatgazeverband. Heilung nach 11 Wochen, wiederholt Fiebererscheinungen, durch Angina und Abscedierung bedingt. Bericht vom Febr. 88: kein Recidiv, keine Beschwerden, subjektives Wohlbefinden.

4. Katharina S., 54 J. alt, ledig, aus Walldorf. Linksseitige faustgrosse Str. maligna. Heiserkeit. Starke Dyspnoe und Dysphagie. Laryngoskop. Befund: Kehlkopf nach r. verdrängt und etwas zusammengedrückt. L. Stimmband schlaff und träg bei der Phonation. Operation 23. VI. 87. Exstirp. der Geschwulst, die mit Trachea und Oesophagus fest verwachsen ist; letzterer wird eröffnet und seine vordere Wand abgetragen (Schlundrohr eingelegt etc.). Nach 5 Wochen Oesophagoraphie durch Anfrischen und Zunähen der Wundränder. 8 Wochen nach ihrem Eintritt wird Pat. geheilt entlassen; Schluckakt völlig ungehindert, Genuss fester Speisen möglich. Febr. 88 subjektives Wohlbefinden.

5. Julie B., 40 J. alt, ledig, aus Ladenburg. Rechtsseitige Str. carcinomatosa von Apfelgrösse. Starke Dyspnoe. Ein Jahr vor ihrem Eintritt in die Klinik erkrankte Pat. unter heftigem Schüttelfrost und Anschwellung des Halses und entleerte einige Tage später aus dem Munde eine grosse Menge Blut. Die Lungen wurden als intakt befunden. Eine Woche später wurde eine Incision der Geschwulst vorgenommen, wobei sich in dickem Strahl eine halbe Waschschüssel voll Blut entleert haben soll. Die Wunde heilte per primam zu, gleichzeitig sistierten die dyspnoischen Erscheinungen. Die Geschwulst wuchs jedoch in der Folgezeit allmählich wieder an und brach noch 2mal auf unter Entleerung von mässigen Mengen Blutes, weshalb Pat. jetzt die Klinik wieder aufsucht. Die Geschwulst ist von Apfelgrösse und erhebt sich über dem Sternalansatz der r. Clavicula; die Haut über derselben ist an einer Stelle in der Grösse eines Markstückes konisch vorgetrieben und daselbst stark gerötet. An der ganzen Oberfläche der Anschwellung fühlt man eine sehr deutliche, ziemlich oberflächliche, mit dem Radialpuls isochrone Pulsation. Op. 12. I. 82. Schrägschnitt. Ausräumung einer weichen Geschwulst mittelst scharfen Löffels. Ausfüllen der Wundhöhle mit Eisenchloridtampons. Beträchtliche Mengen Schorfes stossen sich allmählich ab, wobei

aber der Tumor schnell von Innen nachwächst. Bei jedem chirurgischen Eingriff treten starke Blutungen ein. Behandlung mit Chlorzinkkeilen, durch welche sich grosse Massen der Geschwulst abstossen. Pat. wird nach 3 Monaten entlassen. Die Geschwulst wächst von der unteren Höhlenwand aus langsam nach, hat aber keine Neigung mehr zu Blutungen. 1883. Pat. zeigt sich ambulatorisch: Struma stark gewachsen, blaurot, durchscheinend, fluktuierend. Starke Heiserkeit. Bericht vom März 88: Pat. ist Ende 83 an Erschöpfung infolge ihres Leidens zu Grunde gegangen.

Nach der Operation in der Klinik gestorben:

6. Wendelin W., 40 J. alt, aus Weiher. Str. carcinomatosa. Starke Dyspnoe und Dysphagie, Heiserkeit. Laryngoskop. Befund: Linkes Stimmband schlaff, in Kadaverstellung. Op. 17. III. 79. Der Versuch der Exstirp. musste aufgegeben werden, da der Tumor fest mit der Umgebung, besonders mit der Trachea, die von demselben perforiert war, verwachsen war. Tracheotomie, wonach die Atmung leichter wurde, die Dysphagie aber sich gleich blieb. Eine eiterige Infiltration der Umgebung der Wunde mit hohem Fieber, sowie allgemeiner Kräfteverfall führten 4 Wochen nach der Operation zum Tode. Sektionsbericht: Epitheliom der Schilddrüse und des Oesophagus, lobuläre putride Pneumonie, rechtsseitige fibrinös-eiterige Pleuritis. Tod hauptsächlich veranlasst durch die eiterige Entzündung des Zellgewebes am Halse und im Mediastinum (vergl. Braun's Beiträge zur Kenntnis der Str. maligna, Fall 3, S. 13).

7. Katharina S., 46 J. alt, aus Bruchsal. Str. sarcomatosa. Bedeutende Schluck- und Atembeschwerden. Rapides Wachstum, infiltrierte Lymphdrüsen. Op. 2. II. 80. Längsschnitt in der Mittellinie. Partielle Exstirp. einer faustgrossen Geschwulst (markiges Gewebe, mit krümeligem Inhalt ausgefüllte Hohlräume). Den 3. Tag nach der Operation Perforation des Oesophagus in die Wundhöhle, im Anschluss daran septische Entzündung des Zellgewebes am Halse und im hinteren Mediastinum. Am 5. Tag nach der Operation hochgradige Dyspnoe, weswegen sofort die Tracheotomie von der Wunde aus vorgenommen wird. Pat. stirbt in der Nacht nach der Tracheotomie, 6 Tage nach der Operation. Die Autopsie ergab: Perforation der Trachea durch Geschwulstmassen, Eitersenkung in das hintere Mediastinum, Metastasen in den Lungen, zahlreiche sekundäre, markige Geschwülste in der Umgebung des Halsteiles des Oesophagus. Mikroskop. Befund: kavernöses Sarkom (vergl. Braun's Beiträge, Fall 4).

8. Therese B., 44 J. alt, aus Eppingen. Rechtsseitige Str. sarcomatosa von Kindskopfgrösse. Kehlkopf nach l. dislociert und um seine horizontale Achse gedreht. Starke Dyspnoe. Op. 12. II. 80. Exstirp.

des Tumors, der sich so fest mit der Trachea verwachsen zeigt, dass ein Stück derselben reseciert werden muss, worauf die Schnittränder mit den Hauträndern vernäht werden und die Trendelenburg'sche Tamponkanüle eingeführt wird. Wundverlauf normal, bis am 3. Tage eine plötzliche Blutung den Exitus letalis herbeiführt. Ursache: Perforation des Oesophagus, wodurch eine Vereiterung zu Stande kam, die die Arrosion der Art. carotis communis und eine kolossale, fast momentan tötliche Blutung veranlasste. Auch die V. jugularis comm. zeigte eine gangränöse Stelle, die jedoch nicht zur Blutung führte. Sektion: der Tumor war gut abgekapselt, ohne Metastasen, weder in den Lymphdrüsen noch in inneren Organen. Mikroskop. Befund: Spindelzellensarkom (vgl. Braun's Beiträge zur Kenntnis der Str. maligna, Fall 5).

9. Peter B., 58 J. alt, aus Neuhofen. Str. sarcomat. Rasches Wachstum. Kehlkopf nach l. dislociert. Op. 18. III. 81. Schrägschnitt. Exstirp. der abgekapselten Geschwulst. Listerverband. Wundverlauf normal. Am 12. Tage nach der Operation zeigt sich eine Lähmung des l. N. radialis, zu der sich später auch noch die Lähmung des l. N. medianus und ulnaris und schliesslich eine Schwäche des r. Medianusgebietes gesellte. Eine hinzutretende Pneumonie, vielleicht auch die bei der Autopsie gefundenen Metastasen in den Lungen, beschleunigten den 4 Wochen nach der Operation erfolgenden Tod. Die nervösen Störungen waren auf Geschwulstmassen zurückzuführen, die längs der Nervenstämme bis in den Wirbelsäulekanal hineingewuchert waren. Mikroskop. Befund: gefässreiches Rundzellensarkom (vergl. Braun, Fall 6; Kocher 161).

10. Jakob B., 40 J. alt, aus Lambrecht. Str. carcinomatosa. Trachea nach l. dislociert. Dyspnoe und Dysphagie. Op. 18. XI. 81. Schrägschnitt. Exstirp. der Geschwulst mit Kapsel; ein Rest des Tumors, der diffus in die Umgebung des Pharynx hineinging, wird zurückgelassen. Listerverband. 4 Tage später wegen starker Atemnot Tracheotomie. Husten und Schleimauswurf. An Stelle des anfangs reaktionslosen Wundverlaufs treten Fieber und eine immer stärker werdende Jauchung, Pat. erlag den allgemeinen septischen Erscheinungen 14 Tage post operationem. Sektion: Metastasen in Lungen und Leber, die sich ebenso wie der Schilddrüsentumor als Carcinome erwiesen. Ferner Perforation der Trachea durch die Neubildung (Braun Fall 7, Kocher Fall 163).

11. Sophie O., 33 J. alt, aus Kirrlach. Str. sarcomatosa (zweifaustgross). Dyspnoe. Op. 25. VII. 84. Schrägschnitt. Exstirp. Nach der Operation absolute Aphonie; die beiden Nn. recurrentes waren nicht zu Gesicht gekommen. 30 Stunden nach der Operation stirbt Pat. unter beschleunigter Atmung und zunehmender Herzschwäche. Sektionsbericht: serofibrinöse Pleuritis beider Seiten, lobuläre Pneumonie im l. Unterlappen, Kompression beider Unterlappen. Sekundäre Sarkome der

Lymphdrüsen, des Halses, des Pericards, Myocards, der Leber, des Pancreas, der Bauchdecken.

Ohne Operation in der Klinik gestorben:

12. Christine G., 59 J. alt, aus Wimpfen. Str. carcinomatosa. Mannskopfgross. Rapides Wachstum. Starke Dyspnoe und Dysphagie. Die benachbarten Lymphdrüsen sind geschwellt und hart infiltriert. L. Hand bedeutend ödematös geschwellt, linke Augenlidspalte kleiner und schmäler als rechts. Von einer Operation wird abgesehen. Die Oedeme nehmen täglich zu, der untere Teil des Halses zeigt schliesslich Fluktuation. Unter zunehmender Dyspnoe und allgemeinem Kollaps stirbt Pat. 10 Tage nach ihrem Eintritt (Sektionsbericht nicht vorhanden).

13. Jakob W., 59 J. alt, aus Handschuhsheim. Str. sarcomatosa von Kindskopfgrösse. Rapides Wachstum. Dyspnoe und Dysphagie. Trachea nach l. verschoben. Benachbarte Lymphdrüsen infiltriert. Von einer Exstirpation wird abgesehen und nur infolge der zunehmenden Dyspnoe die Tracheotomie vorgenommen. In den nächsten Tagen trat blutig-seröses Sekret, dann übelriechender Eiter in der Wunde auf, der die Ränder derselben auseinanderdrängte. Unter allgemeinem Kräfteverfall tritt der Exitus letalis ein, 6 Tage nach der Tracheotomie. Die Sektion ergab: eiterige Infiltration des Zellgewebes der vorderen Halsgegend von dem bei der Tracheotomie gemachten Schnitte her. Der r. Schilddrüsenlappen durch einen Tumor kolossal vergrössert, der sich bei mikroskop. Untersuchung als Rundzellensarkom erwies mit zahlreichen Metastasen im Herzen, im Perichondrium des 5. l. Rippenknorpels, in der Pleura, in den Lungen, Bronchialdrüsen und in der Leber. Die kleinere Geschwulst im l. Lappen bestand aus Rund- und Spindelzellen. Trachea und Oesophagus durch Geschwulstmassen stark komprimiert (vergl. Braun, Fall 2).

14. Johann E., 31 J. alt, aus Kirchhausen. Str. maligna. Tumor der Dura mater spinalis. Patient sucht hauptsächlich wegen der durch letzteren bedingten Beschwerden die Klinik auf. Dyspnoe und Dysphagie infolge beschleunigten Wachstumes. Von einer Operation wird abgesehen. Einige Tage nach Eintritt stellen sich Konvulsionen der unteren Extremitäten, Kontrakturstellung des rechten Beines und zweimal Erstickungsanfälle beim Essen ein. Durch die wachsende Struma verschiebt sich die Trachea allmählich nach rechts, die Stimme wird schwächer, die Dyspnoe hochgradiger, bis sie schliesslich 3 Wochen nach Eintritt der Pat. zum Exitus letalis führt. — Die Autopsie ergab eine maligne Struma, ausserdem einen Tumor der Dura mater spinalis in der Gegend der Halsanschwellung. Die Struma reichte bis ans Herz hinab ins Mediastinum und war daselbst cystisch degeneriert, das l. Schlüsselbein war ganz umwachsen, die untere Fläche des Stammes ulceriert. Die Halswirbelsäule war vorn mit dem Tumor verwachsen, die Wirbelkörper

bis zur Mitte von Geschwulstmassen durchsetzt. Scheinbar ging der Tumor vom l. Lappen der Gland. thyreoidea aus.

15. Therese F., 60 J. alt, aus Heidelberg. Str. carcinomatosa. Benachbarte Lymphdrüsen infiltriert. Rapides Wachstum. Patientin atmet mit lautem Stridor unter Beteiligung sämtlicher respiratorischer Hilfsmuskeln. Laryngosk. Befund normal. 2 Tage nach ihrem Eintritt stirbt Pat. unter hochgradiger Dyspnoe. Die Sektion ergab: Carcinom der Schilddrüse, vom mittleren Lappen ausgehend, Trachea nach l. verschoben und stenosiert; Durchbruch des Tumors in den Kehlkopf. Oedem und Hyperämie der Lungen.

16. Katharina R., 58 J. alt, aus Kirchheim. Str. maligna (carcinomatosa?) Dyspnoe. Laryngoskop. Befund: l. Stimmband leicht paretisch, Glottisverschluss dadurch unvollkommen bei der Phonation. Kehlkopf nach rechts verdrängt. Wegen Dysphagie wird Pat. täglich mit der Schlundsonde ernährt. Auf Wunsch entlassen, kehrt Pat. später durch hochgradige Dyspnoe veranlasst, in die Klinik zurück, wo die Tracheotomie vorgenommen wird. In ihre Heimat entlassen, stirbt sie 4 Wochen nach der Operation an ihrem Leiden. Sektion fand nicht statt.

Ohne Operation entlassen:

17. Jakob Sch., 67 J. alt, aus Altsassen. Str. maligna. Rapides Wachstum. Dyspnoe, Dysphagie, Heiserkeit, ausstrahlende Schmerzen im Nacken, in l. Schulter und l. Oberarm. Kehlkopf nach l. verdrängt. Beweglichkeit des l. Arms vermindert, Muskulatur atrophisch. Benachbarte Lymphdrüsen infiltriert. — Pat. wird als inoperabel entlassen. Nachforschungen über sein weiteres Schicksal hatten kein Resultat.

18. Josef K., 48 J. alt, aus Offenburg. Str. maligna von Kindskopfgrösse. Metastatische (?) Geschwüre an der rechten Körperseite, an der l. Darmbeinschaufel und an der 3. rechten Rippe, welche sämtlich sehr schmerzhaft sind. Zahlreiche derb infiltrierte Drüsen. Abgesehen von der täglichen Darreichung von Nervinis wegen der Schmerzhaftigkeit der Geschwülste werden Injektionen, teils von Sol. Fowleri (3:30), teils von Sol. Hydrarg. bichlor. corros. (0,03:30) in die verschiedenen Geschwülste versucht, von denen man jedoch wegen Reizerscheinungen bald absehen muss. In den letzten Tagen hat sich ein neuer, nicht schmerzhafter, kinderfaustgrosser Tumor dicht über dem l. Lig. Poupart. gezeigt. Pat. besteht auf seiner Entlassung. — März 88. Pat. soll bald darauf seinen Leiden erlegen sein. Nähere Daten waren nicht zu ermitteln.

19. Ludwig F., 64 J. alt, aus Neuenheim. Str. maligna. Dyspnoe, Heiserkeit, leichte Schluckbeschwerden. Laryngoskop. wird eine Parese des rechten Stimmbands konstatiert. Kehlkopf nach r. verschoben. Unterhalb des Ringknorpels sitzt ein kirschgrosser derber Tumor der Trachea an. Infiltrierte Lymphdrüsen. Von einer Operation wird abge-

sehen und Pat. in ambulatorische Behandlung entlassen (März 1886). — Sept. 86 starb Pat. unter schweren Leiden, nachdem die Nahrungsaufnahme allmählich unmöglich geworden.

B. Die gutartigen Strumen.

1. Exstirpationen und Enucleationen.

20. Katharina B., 17 J. alt, aus Wiesenbach. Str. cystica von Hühnereigrösse, links. Keine Beschwerden. Op. 28. X. 80. Schrägschnitt. Enucleation der Geschwulst aus ihrer Kapsel. Bei Eröffnung der Cyste nach der Operation entleert sich dunkelrot-grüne Flüssigkeit. Listerverband. Nach 8 Tagen wird Pat. entlassen. Wunde bis auf die Drainstelle vernarbt. Nachforschungen nach dem jetzigen Zustand ohne Erfolg.

21. Georg K., 36 J. alt, aus Altenbach. Str. colloides, l., von Kindskopfgrösse. Leichte Dyspnoe. Op. 4. XII. 80. Enucleation des Tumors. Trachea zeigt sich flachgedrückt. Listerverband. Heilung und Entlassung nach 17 Tagen. Febr. 88. Kein Recidiv. Keine Beschwerden und Klagen. Von Zeit zu Zeit Gedunsenheit des Gesichts und Kopfweh, doch beides unbedeutend. Sprache heiser. „Singen seit der Operation unmöglich." Sonst subjektives Wohlbefinden.

22. Anton B., 33 J. alt, aus Grünfeldhausen. Str. fibrosa. Dyspnoe und starke Dysphagie. Op. 4. IV. 81. Exstirpat. des Tumors samt Kapsel, da die Ausschälung zu blutig und zu zeitraubend erscheint. Listerverband. Heilung und Entlassung nach 5 Wochen. Wiederholte Nachforschungen nach dem jetzigen Zustand erfolglos. Aufenthalt des Pat. selbst der Familie unbekannt.

23. Friedrich P., 17 J. alt, aus Ubstadt. Str. cystica, l., von Faustgrösse. Trachea nach r. verdrängt. Laryngosk. Befund, von leichter Rötung im Kehlkopfinnern abgesehen, normal. Pat. wünscht aus kosmetischen Gründen Entfernung der Geschwulst. Op. 1. XII. 83. Längsschnitt. Enucleation der Cyste aus ihrer Kapsel. L. N. recurrens wird gesehen und geschont. Ausser einer leichten Belegtheit keine Störung der Stimme. Dauerverband mit Sublimatholzwolle. Heilung p. p. Entlassung nach 14 Tagen. Laryngosk. Befund: Atonie des linken Stimmbandes. Febr. 88. Kein Recidiv. Pat. leidet an dyspnoischen Erscheinungen, auch ist seine Stimme rauher als früher. Sonst subjektives Wohlbefinden. (Pat. ist augenblicklich Soldat.)

24. Anna H., 22 J. alt, aus Dielheim. Hühnereigrosse Geschwulst, teils parenchymatös, teils früher cystisch und durch Punktion und Jodinjektion geschrumpft. Dyspnoe. Op. 7. V. 80. Exstirpat. des Tumors. Listerverband. Heilung. Pat. wird ohne jegliche Beschwerde entlassen. Febr. 83 tritt Pat. von Neuem wegen Dickerwerdens ihres Halses und Kurzatmigkeit in die Klinik ein. 19. II. 83 wird die Exstirpat. der hühnereigrossen Geschwulst versucht; da dieselbe aber

fest mit der Umgebung verwachsen, nirgends abgekapselt und sehr gefässreich ist, wird von der Operation abgesehen. Nach Heilung der Wunde wird Pat. entlassen. Nach 11 Wochen kommt Pat. abermals in die Klinik wegen Schmerzhaftigkeit der Geschwulst und Dyspnoe, obwohl der Tumor etwas kleiner geworden. Alle 2 Tage werden nun 3 Wochen lang parenchymatöse Injektionen von je 3—5 Tropfen Jodtinktur gemacht, worauf sich die Geschwulst bis auf Wallnussgrösse reduziert. 1886. Pat. ist zu Hause an Herzwassersucht gestorben. Keine Verschlimmerung des Kropfes, klare Stimme, keine Beschwerden. Dagegen soll Pat. oft an Müdigkeit und Schmerzen in den Gliedern und zeitweilig gedunsenem Gesicht gelitten haben. Auch soll die Sprache langsamer, Pat. selbst beträchtlich dicker geworden sein. (Cachexia strumipriva?) Nachforschungen hatten kein Resultat, da der behandelnde Arzt selbst inzwischen verstorben ist.

25. Luise B., 19 J. alt, aus Speyer. Str. parenchymatosa-cystica von Gänseeigrösse. Keine Beschwerden. Op. 4. V. 82. Vertikalschnitt. Enucleation zweier mit bräunlichem Inhalt gefüllter Cysten. Listerverband. Heilung p. p., Entlassung nach 6 Tagen. 1888. Nachforschungen nach dem jetzigen Zustand ohne Erfolg.

26. Heinrich M., 18 J. alt, aus Heidelberg. Str. colloides-hyperplastica von Hühnereigrösse r. Mässige Tracheostenose. Leichte Dyspnoe. Laryngoskop. Befund: leichte Parese des r. Stimmbands, Rötung und Trübung beider Stimmbänder. Op. 15. XI. 83. Ohne Narkose (Morphiuminjektion). V-förmiger Schnitt. Enucleat. des Tumors aus der Kapsel. Trachea zeigt Säbelscheideform. Dauerverband mit Sublimat-Holzwolle. Heilung der Wunde und Entlassung des Pat. nach 4 Wochen. Stimme nicht auffallend verändert. Laryngoskop. Befund: völlige Kadaverstellung des r. Stimmbands, hinreichende Kompensation durch das l. (Prof. Juracz). Respiration frei. Febr. 88 kein Recidiv, keine Beschwerden. Stimme etwas heiser und weniger laut.

27. Karl J., 18 J. alt, aus Grenzhausen. Str. colloides von Faustgrösse, l. Leichte Dyspnoe. Rötung und Schwellung der Stimmbänder. Op. 8. III. 84. Schrägschnitt. Exstirp. des Tumors, der durch einen fingerdicken Stiel mit dem Isthmus zusammenhängt; er wird ligiert und durchtrennt. Drainage. Holzwatteverband. Heilung und Entlassung nach 3 Wochen. Nachforschungen nach dem jetzigen Zustand des Pat. waren erfolglos.

28. Luise J., 24 J. alt, aus Weingarten. Str. colloides cystica von Kindskopfgrösse. Geringe Dyspnoe. Beseitigung des Kropfes aus kosmetischen Gründen gewünscht. Op. 8. X. 84. Schrägschnitt. Enucleation eines faustgrossen Tumors r. und einer kastaniengrossen Cyste l. Drainage. Listerverband. Heilung und Entlassung nach 14 Tagen. Febr. 88. Kein Recidiv. Keine Beschwerden. Blühende Gesundheit.

29. Friedrich D., 50 J. alt, aus Plankstadt. Str. cystica multi-

locularis, von Kindskopfgrösse, r., Trachea nach l. verdrängt. Keine Dyspnoe. Op. 31. VII. 84. Schrägschnitt. Enucl. der Geschwulst aus der Kapsel. Drainage. Listerverband. 2 Tage nach der Operation tritt zum normalen Wundverlauf Pneumonie und Glottisödem, denen Pat. unter zunehmender Dyspnoe 5 Tage nach der Operation erliegt. Sektion verweigert. Bei der Eröffnung der bereits verklebten Wunde findet sich eine Eitersenkung hinter der Clavicula, in der V. jugularis int. ein geschichteter Thrombus. (Vagus etwas platt, ohne Rötung.)

30. Sebastian K., 24 J. alt, aus Ubstadt. Str. hyperplastica, l., mit 2 derben Knoten bis zu Hühnereigrösse. Stupidität. Leichte Dyspnoe. Op. 11. I. 84. Enucl. der 2 Knoten aus ihrer Kapsel. Holzwolleverband. Nach 10 Tagen Heilung und Entlassung. Febr. 88. Pat. starb im Mai 1886, nach Mitteilung des Arztes an Miliartuberkulose. ¼ Jahr nach der Operation soll ein Recidiv aufgetreten sein, verbunden mit Atem- und Schluckbeschwerden. Auch soll Pat. an Müdigkeit und Schmerzen in den Gliedern, Gedunsenheit des Gesichtes, Schwindel und Kopfweh gelitten haben. Seine Sprache soll langsamer geworden, das Denken ihm in der letzten Zeit schwerer gefallen und Pat. selbst stark abgemagert gewesen sein. (Cachexia?)

31. Elise H., 15 J. alt, aus Untergimpern. Str. parenchymatosa-cystica. Leichte Trachealstenose. Dyspnoe. Op. 12. XI. 85. Enucleation der Geschwulst aus der Kapsel. Listerverband. Nach 14 Tagen Heilung und Entlassung. Febr. 88. Kein Recidiv, keine Beschwerden, subjektives Wohlbefinden.

32. Herz Löb H., 46 J. alt, aus Höchst. Str. parenchymatosa-cystica von Kindskopfgrösse. Trachea nach r. verdrängt. Laryngosk. Untersuchung unmöglich. Dyspnoe. Heiserkeit. Op. 19. XI. 85. Gemischte Narkose. Schrägschnitt. Enucl. des Tumors aus der Kapsel. Listerverband. Heilung und Entlassung nach 4 Wochen. Stimme noch heiser. Febr. 88. Kein Recidiv. Weder Schluck- noch Atembeschwerden. Stimme klar und lauter. Subjektives Wohlbefinden.

33. Elisabeth W., 36 J. alt, aus Mündenheim. Str. colloides. Dyspnoe und Heiserkeit. Op. 7. VII. 85. Längsschnitt. Exstirp. des grössten Knotens. Listerverband. Heilung p. p. Entlassung nach 14 Tagen. Stimme klar und laut. Keine Dyspnoe. Pat. wird zur Exstirpation des andern Knotens auf später bestellt. Status nach ½ Jahre: Narbe glatt, keine subjektive Beschwerden. Bericht am Febr. 88: 1 Jahr nach der Operation soll infolge schwerer Feldarbeit eine neue Drüsenanschwellung entstanden sein, die aber nach Sistierung jeder Anstrengung wieder schwand. Keine Beschwerden. Stimme klar. Subjektives Wohlbefinden.

34. Elisabeth B., 16 Jahre alt, aus Unterabsteinach. Str. parenchymatosa-cystica. 3 kleinere, derbe Knoten liegen der Trachea l. und r. an. Trachealstenose (auch laryngosk. nachzuweisen). Starke

Dyspnoe mit Stridor. Op. 19. XII. 85. Schrägschnitt. Enucl. des Tumors aus der Kapsel. Listerverband. Heilung p. p., Entlassung nach 10 Tagen. Eine pflaumengrosse Geschwulst hinter dem einen Sternocleido-mast. ist zurückgeblieben. Laryngosk. keine Stenose mehr zu sehen. Febr. 88. Kein Recidiv. Weder Schluck- noch Atembeschwerden. Subjektives Wohlbefinden. „Blühende Gesundheit."

35. Luise W., 23 J. alt, aus Friedrichsthal. Str. parenchymatosa. Dyspnoe und Heiserkeit. Laryngosk. nichts nachzuweisen. Op. 12. X. 85. Längsschnitt in der Medianlinie. Enucl. von 2 Knoten aus ihren Kapseln. Listerverband. Heilung p. p. nach 10 Tagen. Während der Nachbehandlung hat sich eine Parese des r. Stimmenbands ausgebildet. Stimme wechselnd, heiser oder rein, stets schwach. Pat. wird auf Wunsch entlassen. Nachforschungen nach dem jetzigen Befinden derselben blieben ohne Erfolg.

36. Jakob H., 55 J. alt, aus Lambrecht. Str. parenchymatosa r. Dyspnoe. Sprache rein. Laryngosk. Befund: Parese des r. Stimmbands. Stenosis tracheae. Verschiebung des Kehlkopfs nach l. Op. 12. XI. 85. Schrägschnitt. Enucl. des Tumors aus der Kapsel. Ein wallnussgrosser Knoten bleibt, da die Struma nicht suspekt erscheint, zurück. Listerverband. Heilung p. p. und Entlassung nach 8 Tagen. Stimme klar. Laryngosk. Befund völlig normal. Das Lumen der Trachea zeigt normale Weite. (Prof. Juracz). Febr. 88. Kein Recidiv. Weder Schluck- noch Atembeschwerden. Stimme klar. Allgemeinbefinden gut. Pat. ist kräftiger geworden.

37. Nikloaus S., 21 J. alt, aus Altenbach. Str. parenchymatosa. Dyspnoe und Dysphagie. Wegen der bestehenden Stupidität laryngosk. Untersuchung erschwert. Eine beginnende rechtsseitige Recurrenslähmung scheint vorzuliegen. Op. 7. I. 86. Schrägschnitt. Enucl. des Tumors. N. recurrens dext. gesehen und geschont. Listerverband. Heilung und Entlassung nach 4 Wochen. Ernährungszustand reduciert. Gewisse Kachexie nicht zu verkennen. Bleiche Hautfarbe. Stupor wie vor der Operation. Stimme etwas rasselnd. Laryngosk. Untersuchung auch jetzt unmöglich. Febr. 88. Kein Recidiv. Keine Beschwerden. Subjekt. Wohlbefinden.

38. Barbara K., 17 J. alt, aus Mauer. Str. cystica von Hühnereigrösse r., Dyspnoe. Op. 13. II. 86. Enucl. einer Cyste und Exstirpation 2 haselnussgrosser hyperplastischer Knötchen. Listerverband. Heilung und Entlassung nach 8 Tagen. Febr. 88. Pat. stellt sich in der Ambulanz. Der bei der Operation zurückgebliebene Knoten verschwand nach derselben, kehrte aber vor $^1/_2$ Jahre wieder. Keine Beschwerden. Allgemeinbefinden gut.

39. Karl S., 58 J. alt, aus Obereisesheim. Str. cystica, r., zum Teil verkalkt. L. eine Str. fibrosa. Leichte Dyspnoe. Op. 9. II. 86. Schrägschnitt. Exstirp. der grösseren r. verkalkten, Enucl. der l.

kleineren Struma. Listerverband. Heilung p. p. Entlassung nach 10 Tagen. Sprache laut, keine Dyspnoe. Febr. 88. Kein Recidiv, keine Beschwerden, leichte Heiserkeit. Subjekt. Wohlbefinden.

40. Philippine W., 34 J. alt, aus Mönchszell. Str. parenchymatosa, von doppelter Faustgrösse. Keine Beschwerden. Vor Eintritt in die Klinik brach die Geschwulst angeblich auf und entleerte viel Eiter. Op. 16. IX. 86. Total-Exstirp. (extracapsulär), da Verdacht auf Malignität besteht. Listerverband. Entlassung nach 17 Tagen. Febr. 88. Pat. findet Aufnahme in die hiesige Frauenklinik wegen Hydramnion (8 Monat). Ausgesprochene Cachexia strumipriva. Stupider Gesichtsausdruck, langsame Sprache, als ob Pat. sich auf jedes Wort erst besinnen müsste; etwas gedunsenes Gesicht mit schlaffen Wangen. Das Gedächtnis hat abgenommen, nach Aussage des Ehemannes soll dies schon seit 3—4 Monaten bemerkbar sein; auch beklagt sich dieser, dass seine Frau seit dieser Zeit fast ganz unfähig sei zu häuslichen Arbeiten. Notiz vom 9. März 88 aus der in der Frauenklinik geschriebenen Krankengeschichte: Die Pat. ist jetzt zum 7. Male schwanger; bei der 1., 2., 5. und 6. Geburt kamen tote Kinder zur Welt; die 3. Geburt erfolgte ohne Kunsthilfe im 8. Monat; bei der 4. war die Anlegung der Zange notwendig geworden. Wegen des oben erwähnten Hydramnion (es handelte sich um $5^1/_2$ l rotgelben, leicht flockigen Fruchtwassers) und wegen zunehmenden Oedems der Bauchdecken wird durch Einlegen eines Bougies die künstliche Frühgeburt eingeleitet und das Kind durch Wendung und nachfolgende Extraktion geboren.

Der auffallende Allgemeinzustand der Frau, doppelt interessant durch die vorausgegangene Totalexstirpation einer Struma, gab Veranlassung zu genauerer Feststellung der Anamnese und zu gründlicher Untersuchung.

(März 88). Die Pat. leidet seit ihrem 15. Lebensjahre an einem Kropfe, der seit der 1. Schwangerschaft stark gewachsen ist und vor 2 Jahren angeblich zur Vereiterung bez. Geschwürsbildung am Halse führte (?). Im Sept. 86 fand die Strumectomia totalis statt. Schon vor der Operation sollen häufig Krämpfe und vorübergehende Steifigkeit der Hände aufgetreten sein, was die eigentliche Veranlassung abgegeben haben soll, einen Arzt zu Rate zu ziehen; auch will Pat. schon ein halbes Jahr vorher an Schwerhörigkeit und starken, von den Schläfen aufsteigenden Kopfschmerzen gelitten haben, was der Mann der ziemlich gedächtnisschwachen Pat. nicht sicher bestätigen kann. Pat. war früher munter, flink, besass eine gute Singstimme und war eine tüchtige Hausfrau und Arbeiterin. Die Symptome, die auf Cachexia strumipriva deuteten, stellten sich anfangs 1886 ein, derart, dass sie innerhalb kurzer Zeit die jetzige Höhe erreichten. Von allen Symptomen fiel zuerst die schwere, langsame Sprache auf, in zweiter Linie, die Schwerhörigkeit, die stark zugenommen haben soll. Die Krämpfe, die in derselben Intensität wie früher, besonders bei Berührung

mit kaltem Wasser auftreten, verbinden sich mit starker Müdigkeit, Schwere in den Gliedern, Gedächtnisschwäche, Verlangsamung der geistigen Vorgänge, infolge dessen Pat. bald arbeitsunfähig wurde. Das Gesicht war anfangs nach der Operation voller, fiel aber allmählich immer mehr ein. An sonstigen Veränderungen wurden bemerkt: gesteigerter Haarausfall, zeitweise auftretender schlechter Geschmack im Munde, Herabsetzung des Geruchs; im Sehvermögen trat keine Störung ein. In der Geschlechtsfunktion wurde vom Manne keine Abnahme bemerkt, dagegen sei die Stimme seit der Operation auffallend rauh. — Status praesens: Pat. 148 cm gross, Kopfhaltung etwas gebeugt, Bewegungen schwerfällig. Grobknochig gebaut, zeigt Pat. verhältnismässig schlecht entwickelte Muskulatur. Die Fettablagerung in der Haut ist gering; der Ausdruck des leicht gedunsenen Gesichts hat etwas Stupides, Befremdendes, eigentümlich Starres. Die blasse, wachsartige, etwas gelbliche Gesichtsfarbe kontrastiert eigentümlich mit den scharf abgegrenzten Wangen, die in Bettlage frisch rot sind, beim Aufstehen aber eine leicht cyanotische Färbung annehmen. Die Antworten werden korrekt gegeben, doch nur nach ziemlich lautem Anschreien einigermassen rasch. Pat. scheint verhältnismässig leicht zum Weinen oder Lachen geneigt zu sein, ist im übrigen aber eine ziemlich willenskräftige Person. Der Kopf ist nicht gerade sehr gross, die Haare sind dunkelbraun, etwas spärlich; die Augen durch die gedunsenen, aber doch dabei faltigen Lider verschmälert. Die einzelnen Partien des Gesichts (Nase, Kinn, Lippen, Unterkinngegend) hypertrophisch. Zunge normal, Mundschleimhaut wenig verdickt. Die Arme sind verhältnismässig schwach entwickelt. An den Knöcheln leichtes Oedem, ebenso an den grossen Labien. Die Hände sind nicht gerade verdickt, aber kurz, blass und kalt, die Nägel normal, an der Vola manus und Planta pedis eigentümliche ichthyosisartige Hautverdickungen an symmetrischen Stellen. Auf der Haut der Unterschenkel und Unterarme starke Abschuppungen. Untersuchung der Muskeln und Nerven: die grobe motorische Kraft normal, Patellarreflexe deutlich, kein Fussklonus; beim Beklopfen der Streck- und Beugesehnen Zuckungen in den betreffenden Muskeln und zwar um so eher, je näher am Muskelbauch geklopft wird. Die Muskeln der Extremitäten reagieren prompt auf mechanische Reize mit etwas trägen Zuckungen, die Muskeln der Handbeuger mit deutlichen, schmerzhaften idiomuskulären Muskelanschwellungen, die durch die Haut blaurot durchschimmern. Die Nerven sind auch auf mechanischen Reiz zum Teil leichter erregbar als normal. Auf Beklopfen des N. facialis leichte Bewegungen in der Oberlippe, sonst nirgends. Das Beklopfen des N. radialis löst gleichfalls Bewegungen aus. Die elektrische Untersuchung ergab (die Prüfung geschah besonders an den Nerven und Muskeln des r. Arms): etwas träge KOZ, starken KST vom Nerven und Muskel aus; ferner etwas verringerte Erregbarkeit der Muskeln, was aber nicht gerade als pathologisch oder besonders auffallend betrachtet werden konnte. Sensibilität

in der Leitung nicht verlangsamt. Fusssohlenreflex deutlich. Die Prüfung der Sinnesorgane ergab keine nennenswerte pathologische Veränderung, wenn wir von der Schwerhörigkeit absehen. Pat. gibt verhältnismässig gute Antworten und muss als vernünftige Frau gelten (?), mit der Einschränkung, dass die Schwerhörigkeit und die Langsamkeit der Sprache ihre Intelligenz auf den ersten Blick in ein schlechtes Licht setzen. Die Sprache ist mühsam, stolpernd, mit schwerfälligen Mundbewegungen verbunden, oft unverständlich und klingt etwas durch die Nase oder als ob Pat. Brei im Munde hätte.

Abgesehen von einem über dem linken Ventrikel hörbaren, systolischen Geräusch zeigen die inneren Organe keine krankhaften Veränderungen. Der Puls ist etwas hart, lässt sich nur schwer unterdrücken und ist von normaler Frequenz. Auch der Urin zeigt normales Verhalten. Das Körpergewicht beträgt 108 Pfund.

Ende März 88. Mässiger Grad von Ascites bei leicht gespanntem Abdomen. Nachdem die Pat. mehrere Wochen lang sich zu Hause angeblich ganz wohl befunden hatte, wird sie durch das Auftreten starker dyspnoischer Zufälle, sowie durch das fortschreitende Dickerwerden ihres Leibes veranlasst, die Klinik wieder aufzusuchen.

Status von Ende Juni 1888. (Dem Journal der Frauenklinik entnommen.) Die Pat. sieht ziemlich kräftig aus; das Gesicht ist mager, leicht cyanotisch, von Gedunsenheit wenig mehr zu sehen. Die Sprache ist noch schwerfällig, aber in geringerem Grade wie früher. Der Gang ist durch den ausserordentlich dicken Leib sehr erschwert. Gehör etwas besser, Antworten gut, ebenso das Verständnis.

Das Abdomen ist durch hochgradigen Ascites kolossal ausgedehnt, derart, dass der untere Teil über die Symphyse herabhängt. Die Haut des Bauches ist ebenfalls stark ödematös und erweitert, was besonders an den alten Schwangerschaftsstreifen zu sehen ist. Der grösste Umfang des Leibes beträgt 125 cm. Die Füsse und Unterschenkel sind mässig ödematös, ebenso die grossen Schamlippen. Augenlider und Gesicht nicht geschwellt.

Die Untersuchung des Herzens ergibt ausser dem alten Klappenfehler eine dem Vorstehenden entsprechende Verschiebung nach oben. Der Puls ist klein, leicht zu unterdrücken und weich (pulsus tardus). Die Lungengrenzen sind etwas nach oben verschoben, das Atemgeräusch links hinten unten abgeschwächt, sonst normal, seine Frequenz beträgt 34 Züge in der Minute. Der Urin ist von heller Farbe, trübe, seine Menge etwas vermindert, ohne Eiweiss, sein spez. Gew. beträgt 1029. Einige Tage später Punktion: es entleeren sich 20 Liter einer gelblichen, fluorescierenden, viel Eiweiss enthaltenden, ziemlich klaren Flüssigkeit von 1024 spez. Gew. 8 Tage nachher: der Leib ist wieder ziemlich stark angeschwollen, die horizontale Dämpfungslinie geht 7 Fingerbreit über den

Nabel. Auf ihr dringendes Verlangen wird Pat. nach Hause entlassen und entzieht sich so der ferneren Beobachtung.

41. Helene R., 15 J. alt, aus Daxlanden. Adenoma cysticum. links, von Hühnereigrösse, zusammengesetzt aus einer grossen Zahl kleiner mit hämorrhagischem Inhalt gefüllter Cysten. Pat. ist körperlich und geistig sehr zurück. Dyspnoe. Op. 30. IV. 86. Schrägschnitt. Enuclat des Tumors aus der Kapsel. Listerverband. Heilung p. p. Entlassung nach 7 Tagen. Febr. 88 kein Recidiv, keine Beschwerden, subjektives Wohlbefinden. Pat. ist dicker geworden.

42. Susanna B., 15 J. alt, aus Walldorf. Str. parenchymat. hypertrophica (congenita). Dyspnoe. Cretinismus. Vor 9 Jahren war Pat. in hiesiger Klinik erfolglos mit Jodinjektionen behandelt worden. Op. 87. Exstirp. des l. Drüsenlappens (Krankengeschichte fehlt). Februar 88: der Hals beginnt langsam wieder dick zu werden, ohne Beschwerden zu verursachen. Subjekt. Wohlbefinden.

43. Katharina H., 54 J. alt, aus Neubichsheim. Str. parenchymatosa. Dyspnoe und Heiserkeit. Laryngoskop.: Parese des r. Stimmbandes. Op. 6. VI. 87. Enucleat. der Geschwulst. Listerverband. Heilung p. p. und Entlassung nach 8 Tagen. Laryngoskop. dasselbe Bild. Febr. 88 subjekt. Wohlbefinden. Stimme noch etwas heiser.

44. Katharina R., 51 J. alt, aus Sandhausen. Str. parenchymat. bestehend aus einem kindskopfgrossen und einem faustgrossen Tumor. Die Verbindungsbrücke mit dem kleineren wird abgebunden. Listerverband. Heilung p. p. Entlassung nach 8 Tagen. Der l. Kopf hat sich mehr in die Mitte gezogen und erscheint demgemäss kleiner. Febr. 88 Befinden gut, keine Beschwerden.

45. Marie L., 30 J. alt, aus Sulzbach. Str. parenchymat. mit 3 derben Knoten, die teils den rechten, teils dem linken Lappen angehören, von Wallnussgrösse. Keine Beschwerden. Op. 29. VIII. 87. Schrägschnitt. Enucleat. der 3 Knoten. Listerverband. Heilung p. p. und Entlassung nach 14 Tagen. Febr. 88 kein Recidiv, keine Beschwerden, Befinden bis jetzt gut.

46. Gottlieb J., 40 J. alt, aus Freudenstein. Str. parenchymat. links. Beschwerden gering. Op. 28. VII. 87. Schrägschnitt. Exstirp. des l. Lappens. Listerverband. Heilung p. p. und Entlassung nach 14 Tagen. Atmung frei. Febr. 88 Befinden gut. Bisher keine Aenderung des Zustandes.

47. Elise B., 25 J. alt, aus Neustadt. Str. parenchymat. von doppelter Faustgrösse. Mässige Stupidität. Skrophulöser Habitus. Pat. will beim ersten Eintritt der Menses an krampfartigen Schmerzen in den vorderen Extremitäten gelitten haben, die ohne ärztliche Hilfe wieder schwanden und sich nicht wiederholten. Die Stimme seit Kindheit belegt. Das r. Stimmband erscheint im laryngoskop. Bild mehr geneigt als das l., funktioniert auch träger bei der Phonation. Glottisschluss voll-

kommen. Dyspnoe. Op. 13. V. 87. Schrägschnitt über die grössere Hälfte der Geschwulst. Exstirp. der 2 den Drüsenlappen entsprechenden Tumoren. Der mittlere Lappen bleibt zurück. Der r. N. recurrens wurde gesehen und geschont, der l. kam nicht zu Gesicht. Im Verlaufe der Nachbehandlung Auftreten von Tetanie.

15. V. 87. Am Abend des 3. Tages nach der Operation, nachdem der Wundverlauf bisher normal gewesen, stellt sich, nachdem Pat. bereits am Nachmittag über Steifigkeit in den Armen geklagt hatte, ein ca. 10 Minuten dauernder, sich noch einmal nach ½ Stunde wiederholender klonischer Krampfanfall in den Beugemuskeln beider Vorderarme, Hände und Finger ein. Die Vorderarme waren fest rechtwinkelig flektiert, die Finger krampfhaft, wie beim Schreiben, gestellt, Daumen eingeschlagen. Beim Versuch, diese Stellungen passiv zu ändern, fühlt man einen lebhaften spastischen Widerstand der kontrahierten Muskeln. Nach Freilassung nimmt die Extremität geradezu federnd die alte Stellung wieder ein. Sowohl der Krampfzustand selbst, als jeder passive Bewegungsversuch ist der Pat. schmerzhaft, selbst das Betasten der hart anzufühlenden Muskeln. Temp. 38,8, Puls 120. Nach beendetem Anfall bestehen die Schmerzen in mässigem Grade noch fort. Abends 0,01 Morph. 16. V. Temp. 39,2, Puls 112. Von halb 10—1 Uhr ein ununterbrochener Anfall der oben beschriebenen Art, im l. Arm und l. Hand beginnend, dann auf die r. übergehend unter lebhaften Schmerzen. Starker Schweiss während desselben. Im Facialisgebiet eine deutlich gesteigerte Erregbarkeit beim Streichen über das Gesicht. In einer anfallsfreien Periode kann nachmittags durch Kompression der Art. brachialis in ¾ Minute der Anfall in Arm und Hand ausgelöst werden (warme Umschläge auf die Handgelenke und Morphiumdosen). Abends ein Anfall in der Dauer von ½ Stunde, dabei auch Schmerzen im r. Fuss, der leicht plantarflektiert wird. — 17. V. Temp. normal. Um ½12 Uhr ein sehr starker und schmerzhafter Anfall in beiden Armen, Füssen und Unterschenkeln. Der Anfall wird durch 0,01 Morphium nach ½ Stunde koupiert. Ordin. 1,5 Kali bromat. 2mal tägl. — 18. V. Heute 3 Anfälle von halbstündiger Dauer, unter Mitbeteiligung der Beine. — 19. V. und 20. V. mehrere Anfälle. — 21. V. Kein Anfall. Subjekt. Wohlbefinden. — 22. V. Heute Nacht und heute Morgen zwei epileptiforme Anfälle von halbstündiger Dauer. Beginn mit Zähneknirschen. Pat. liegt mit rückwärts gebeugtem Kopf besinnungslos da. Hochgradige Cyanose des Gesichts. Augen nach rechts gedreht, Pupillen ohne Reaktion, Atmung angestrengt, keuchend, rasselnd; Schaum vor dem Munde. Beide Oberarme adduciert, Unterarm und Finger in der oben beschriebenen Tetaniestellung. Keine klonischen Krämpfe; untere Extremität frei. Puls klein 132. Nach ca. ½ Stunde erwacht Pat., fühlt sich matt, weiss nichts von dem Vorfall. Mittags ½stündiger Krampf in beiden Händen (2mal tägl. ½ gr Antifebrin). — 24. V. Gestern und heute keine Anfälle. Stimmung besser. Wunde völlig

geheilt. — 26. V. Kein Anfall. Trousseau's Phänomen besteht noch; die mechanische Erregbarkeit des N. facialis noch gesteigert. — März 88: Erkundigungen über das weitere Schicksal der Pat. blieben erfolglos.

2. Punktionen und Injektionen.

48. Katharina M., 23 J. alt, aus Reuthern. Str. cystica. Umfang des Halses in der Mitte 39,5. Keine Beschwerden. — 2. III. 78 Punktion der Cyste, wobei sich kaffeebraune Flüssigkeit entleert. Injektion von jod. pur. 6,0, kali jod. 2,0, spirit. rectific. 48,0, von dem ein Teil nach 5 Minuten wieder herausgelassen wird. In den ersten 3 Tagen Temperatursteigerung und Dyspnoe. Pat. wird mit denselben Halsmaassen entlassen. Fluktuation noch nachweisbar. — Febr. 88 Halsumfang 35½ cm, der Kropf stellt einen hühnereigrossen, derben Tumor dar, ohne Fluktuation; keine Beschwerden.

49. Franz Jos. S., 21 J. alt, aus Dielheim. Str. cystica. Schlingbeschwerden. — 4. XI. 79 Punktion. Entleerung von 200 ccm einer dickflüssigen, chokoladefarbenen Flüssigkeit. Injektion von Tct. jod. fort., die 3 Minuten in der Cyste bleibt. Während der 2 nächsten Tage leichtes Fieber. Pat. wird entlassen mit nur mässiger Schwellung. 1880. Pat. stellt sich wieder, Kropf völlig geschwunden.

50. Anna A., 20 J. alt, aus Kerzenheim. Str. cystica. Faustgross; Dyspnoe, Dysphagie, Heiserkeit. Totale rechtsseitige Stimmbandlähmung. — 31. 10. 79 Punktion. Entleerung von 320 ccm Flüssigkeit. Injektion von Jodtinktur, die sich nicht ganz wieder entleert. Stimme bessert sich. Die Cyste füllt sich allmählich wieder, sodass Pat. mit denselben Halsmaassen entlassen wird. Nachforschungen nach dem jetzigen Zustand erfolglos.

51. Margarethe B., 25 J. alt, aus Spechbach. Str. cystica. 5 Injektionen von Jodtinktur in Pausen von 5 Tagen, worauf der Kropf kleiner und derber wird. Entlassung in ambulat. Behandlung. Nachforschungen nach dem jetzigen Zustand der Pat. ohne Erfolg.

52. Marie U., 47 J. alt, aus Heidelberg. Str. cystica. Punktion. Entleerung braunen, flüssigen Inhaltes. Jodinjekt. Leichtes Fieber. Pat. wird mit denselben Maassen entlassen. Febr. 88 Kropf fast ganz zurückgegangen. Allgemeinbefinden gut.

53. Luise S., 17 J. alt, aus Grosseicholdsheim. Str. cystica. Heiserkeit. — 30. XII. 80 Punktion. Entleerung dunkelbrauner Flüssigkeit. Wegen Unsicherheit, ob man in der Cyste ist, keine Jodinjekt. Pat. wird mit denselben Halsmaassen entlassen. Cyste etwas praller anzufühlen. Febr. 88: der Kropf kehrte zu Hause zur alten Grösse zurück. Keine Beschwerden.

54. Josephine Z., 25 J. alt, aus Mannheim. Str. cystica. Keine Beschwerden. — 12. II. 81 Punktion. Jodinjekt. Mit denselben Maassen entlassen. Febr.: der Kropf ist zu Hause kleiner und derber ge-

worden und bleibt sich seit einiger Zeit gleich, ohne Beschwerden zu verursachen.

55. Johanna S., 37 J. alt, aus Heidelberg. Str. cystica. Dyspnoe und Dysphagie. Stupidität. — 15. I. 81 Punktion. Entleerung braunroter Flüssigkeit. Injekt. von Jodtinktur. Mässige Verkleinerung des Tumors von 38,5—36, 5 cm. Febr. 88: Tumor derb, ohne Beschwerden. Halsumfang 37,0.

56. Friedrich M., 20 J. alt, aus Wiesenbach. Str. cystica. 16. II. 82 Punktion. Entleerung kaffeebrauner Flüssigkeit. Jodinjekt. Leichtes Fieber. Halsumfang nimmt in der Folge ab. Atmen und Schlucken wird leichter. Pat. gebessert entlassen. Febr. 88: Nachforschungen nach dem jetzigen Zustand erfolglos, da Pat. ausgewandert.

57. Katharine Sch., 23 J. alt, aus Feudenheim. Str. cystica Nach den Ohren ausstrahlende Schmerzen. 22. VII. 82. Punktion. Entleerung kaffeesatzartiger Flüssigkeit. Die Cyste füllt sich daraufhin nicht wieder. Nach 3 Monaten kommt Pat. wieder, da der Kropf die alte Grösse wieder erreicht hat. Dyspnoe und Dysphagie. Punktion. Entleerung flüssigen Inhalts. Jodinjektion. Die Geschwulst verkleinert sich langsam. Febr. 88. Der Kropf ist kleiner und derber geworden, bleibt sich seit einiger Zeit gleich. Subjekt. Wohlbefinden ohne Beschwerden.

58. Georg A., 15 J. alt, aus Weildorf. Str. cystica. 7. XII. 82. Punktion, Entleerung von braunroter Flüssigkeit. Jodinjektion. Pat. wird mit denselben Maassen entlassen. Febr. 88: Subjekt. Wohlbefinden. Linker Drüsenlappen stark verhärtet, leichte Atembeschwerden verursachend. Keine eigentliche Dyspnoe oder Dysphagie.

59. Michael L., 19 J. alt, aus Neuenheim. Str. cystica. 15. XII. 84. Punktion, Entleerung seröser Flüssigkeit. Jodinjektion. Leichtes Fieber. Halsumfang um 1½ cm kleiner geworden. Febr. 88. Der Kropf ist derber und kleiner geworden ohne Beschwerden.

60. Margarethe T., 26 J. alt, aus Waldstetten. Str. cystica. 16. IV. 84. Punktion, Entleerung kaffeebrauner Flüssigkeit. Jodinjektion. Pat. wird mit geringer Besserung entlassen. Febr. 88. Status idem. Keine Veränderung weder zum Guten noch zum Schlimmen. Der Umfang des Halses wechselt oft, Allgemeinbefinden gut.

61. Lisette H., 17 J. alt, aus Mückenloch. Str. cystica. 4. III. 83. Punktion, Entleerung hämorrhagischen Inhalts. Injektion von Jodtinktur. Leichtes Fieber während der Nachbehandlung. Pat. wird mit denselben Maassen entlassen. Febr. 88. Der Kropf war etwas geschrumpft nach der Injektion, ist aber in letzter Zeit wieder zur alten Grösse angewachsen; im ganzen ist er derber geworden. Allgemeinbefinden gut.

62. Peter H., 37 J. alt, aus Eulsbach. Str. cystica. Mässiger Kretinismus. 8. I. 85. Punktion. Entleerung braunroter Flüssigkeit. Jodinjektion. Der Halsumfang geht von 42½ auf 38 cm zurück. Nach

4 Wochen Umfang wieder 39 cm. Febr. 88. Keine Besserung. Der Kropf ist zur früheren Grösse wieder angeschwollen und soll mehrere Male ausgelaufen sein, (Fisteln?). Bei Anstrengungen noch Beschwerden.

63. Sophie D., 24 J. alt, aus Wiesloch. Str. cystica. 12. II. 85. Punktion. Entleerung spärlichen hämorrhagischen Inhalts. Jodinjektion. Pat. wird mit denselben Maassen entlassen. Febr. 88. Nachforschungen nach dem jetzigen Zustand erfolglos.

64. Anna T., 19 J. alt, aus Hammelbach. Str. cystica. 29. I. 86. Punktion, Entleerung von 100 gr hämorrhag. Flüssigkeit. Jodinjektion. Der Halsumfang geht von 43,5 auf 38 cm zurück. Nach 5 Tagen 39,0, nach weiteren 10 Tagen wieder 37,5. — Febr. 88. Nachforschungen nach dem jetzigen Zustand der Pat. erfolglos.

65. Marie H., 22 J. alt, aus Spöck. Str. cystica. Dyspnoe. Laryngosk.: Schiefstand der Glottis, Parese des r. Stimmbands. 13. II. 86. Punktion. Entleerung einer klaren, gelblichen Flüssigkeit. Jodinjektion. Leichtes Fieber. Dyspnoe schwindet, der Halsumfang geht von 50 cm auf 47 zurück. Nach 4 Monaten: Halsumfang 45,5. Febr. 88. Status idem. Keine Beschwerden.

66. Veronika R., 30 J. alt, aus Rohrbach. Str. cystica. Dyspnoe. 8. XI. 87. Punktion und Jodinjektion. Halsumfang geht von 40 auf 38 cm zurück. Febr. 88: Obwohl im allgemeinen der Kropf grösser geworden, sind die beiden Cysten kleiner und derber geworden. Stimme etwas heiser, leichte Atembeschwerden bei Anstrengungen, sonst subjekt. Wohlbefinden. Maasse: über der Geschwulst 31½, auf derselben 36½, unter derselben 37½.

3. Incisionen von Kropfcysten.

67. Margarethe B., 17 J. alt, aus Balzenbach. Str. cystica. 29. X. 78. Punktion und Entleerung von 300 ccm kaffeebrauner Flüssigkeit. Injektion von 20 gr Jodtinktur, von der sich nichts mehr entleeren lässt. Pat. wird mit denselben Maassen entlassen. 6 Wochen später kommt Pat. wieder, da der Kropf ihr von neuem Beschwerden macht. Umfang des Halses 39 cm. Op. 19. XII. 78. 5 cm langer Schnitt über die Geschwulst. Entleerung reichlicher Mengen kaffeebrauner Flüssigkeit und Coagula. Vernähung der Schnittränder der Kapsel mit der Hautwunde. Auspinselung des Sackes mit 5%iger Chlorzinklösung. Listerverband. Normaler Wundverlauf. Entlassung. Bericht vom Jahr 82: Im mittleren und linken Lappen derbe Knoten. Pat. bemerkt seit 2 Jahren neue Anschwellung des Halses. Die Struma wird mit Jodinjektionen behandelt.

68. Magdalene F., 41 J. alt, aus Friesenheim. Str. cystica. Dyspnoe. Op. 7. II. 78. Incision der Cyste und Vernähung ihrer Ränder mit der äusseren Haut. Während der Nachbehandlung eitert die Wunde ziemlich lang. Es werden währenddess ca. 20 Jodinjektionen gemacht.

Der Halsumfang geht von 43 auf 36 cm zurück. Entlassung. — Jan. 79. Recidiv in Gestalt eines apfelgrossen Tumors. Die Fistel, die übrig geblieben, wird dilatiert. Mehrere Jodinjektionen. Entlassung. — Jan. 85. Die Struma ist aufgebrochen und hat viel Eiter entleert. — Status vom Febr. 88. Narbe in der Mitte stark eingezogen, etwas verbreitert; sitzt über einem median gelegenen, kleinapfelgrossen, derben Kropfknoten. Pat. ist arbeitsfähig.

69. Karoline L., 19 J. alt, aus Neckarburken. Str. cystica. 11. VII. 79. Incision der Cyste. Ausätzung mit Chlorzinklösung. Entlassung mit wesentlicher Besserung. Febr. 88. Nachforschungen nach dem jetzigen Befinden blieben ohne Antwort.

4. Drei Fälle von Strumitis.

70. Heinrich V., 48 J. alt, aus Nüstenbach. Strumitis. Seit 3 Jahren besteht eine Anschwellung des Halses, die in letzter Zeit rasch anwuchs, Röte, erhöhte Temperatur und Fluktuation zeigt und schmerzhaft ist. Fieber. Dyspnoe. 21. VIII. 78. Incision. Es entleert sich eine grosse Menge blutig-jauchigen Eiters. Unter Abfall des Fiebers entleeren sich nach und nach grosse Stücke von Strumagewebe. Pat. erholt sich ziemlich und besteht auf seiner Entlassung. Pat. starb zu Hause, 4 Wochen nach seinem Austritt aus der Klinik, an seinem Leiden.

71. Albert K., 28 J. alt, aus St. Leon. Strumitis. Seit 10 Jahren besteht eine Geschwulst, die vor 2 Jahren spontan aufbrach und Eiter entleerte. Seit 4 Wochen neue Anschwellung mit Aufbruch und Eiterentleerung. 16. II. 84. Incision und Ausschabung mit dem scharfen Löffel. Pat. wird mit noch eiternder Fistel entlassen. — Febr. 89. Die Fistel eitert immer noch. Eine 2. Incision wurde zu Hause gemacht, die ebenfalls forteitert. Keine Beschwerden.

72. Friedrich E., 62 J, alt, aus Heidelberg. Str. necrotica. Der Kropf besteht seit 24 Jahren, nahm ziemlich rasch Faustgrösse an. Seit 1 Jahr Heiserkeit. Seit 3 Wochen infolge eines Stosses gegen den Kropf zunehmende Vergrösserung, Schmerzhaftigkeit, Rötung; Atem- und Schluckbeschwerden. Seit 3 Tagen Stenosenerscheinungen. Beim Eintritt hat die Geschwulst über Kindskopfgrösse, ist stark gerötet, flukturiert deutlich. Atmung mühsam und pfeifend. 9. XI. 87. Incision ohne Narkose. Entleerung von ca. 100 ccm eines mit nekrotisierenden Gewebsfetzen vermischten, hämorrhag. Eiters. Grosse Höhle, die mit Kalkconcrementen ausgekleidet ist. Contraincision. Während der Nachbehandlung entleeren sich noch grosse Massen von Gewebsstücken. Der Halsumfang betrug vor der Incision 52, nachher 41 cm. Die untere Drainöffnung secerniert noch lange.

5. Fälle, die ohne eigentliche Kropfbehandlung geblieben.

73. Marie H., 19 J. alt, aus Viernheim. Str. parenchymatosa, fibrosa. Starke Dyspnoe macht die Tracheotomie nötig, die höchst

erschwert ist. Im Verlauf der Nachbehandlung fällt die Struma in toto ab, die Beschwerden lassen völlig nach. Pat. erhält 3 parenchymatöse Jodinjektionen, die den Umfang des Halses nicht ändern. Pat. wird mit der Kanüle entlassen. 4. VIII. 84. Pat. kommt wieder, um sich die Kanüle abzugewöhnen. Die Injektionen wurden zu Hause mit Erfolg fortgesetzt. Umfang des Halses nur noch 34,5. Jan. 88. Pat. kommt wieder, da der Hals wieder dicker geworden. Da keine dyspnoischen Anfälle mehr auftreten, werden nur Priesnietz'sche Umschläge ordiniert, die auch Erfolg haben. Halsmaasse bei Aufnahme und Entlassung, oberer Umfang 39,0—34; mittlerer 37,0—35,0; unterer 35,5—35,5.

74. Marie B., 46 J. alt, aus Dudenhofen. Str. parenchymatosa. (April 84.) Struma besteht schon seit Jahren, nahm in letzter Zeit zu. Starker Hustenreiz, leichtes Fieber. Ordin. Jodkali innerlich: Auflegen des Leiter'schen Kühlapparats (morgens und abends 3 Stunden lang), der der Pat. viel Erleichterung verschafft. Pat. wird zur Fortsetzung dieser Kur nach Hause entlassen. Der Halsumfang ist um 1 cm kleiner geworden. Pat. starb 1½ Jahre später, nachdem ihr Kropf etwas kleiner geworden, an einem Herzleiden.

75. Johanna A., 19 J. alt, aus Epfelbach. Str. parenchymatosa-cystica, sämtl. Lappen betreffend. Dyspnoe und Heiserkeit. Jodinjektionen zu Hause ohne Erfolg. Auf Wunsch wird die Pat. entlassen.

76. Henriette H., 23 J. alt, aus Neckargemünd. Struma von Eigrösse. Ausserdem ein Diverticulum oesophagi. Juli 80. Pat. will sich keiner Operation unterziehen. Febr. 88. Status idem. Pat. leidet an beständigem Unbehagen im Halse. Sonst subjekt. Wohlbefinden und Arbeitsfähigkeit.

77. Katharina B., 19 J. alt, aus Feudenheim. Struma. Anämie. Dysphagie. Juni 81. Pat. wurde früher mit Erfolg mit Alkoholinjektionen behandelt. Der Pat. werden Einreibungen mit Jodammoniumsalbe und der Gebrauch von Soolbädern empfohlen.

78. Franz B., 42 J. alt, aus Kaiserslautern. Str. fibrosa (scirrhosa??). Dyspnoe. Linkes Stimmband in phonator. Stellung. Alles andere normal, auch die Phonation. Diagnose: linksseitige Posticuslähmung, wahrscheinlich beginnende Recurrenslähmung. Nov. 84. Pat. vorläufig entlassen. Bericht vom Febr. 88. Zu Hause wurden Jodinjektionen mit Erfolg vorgenommen, Atem- und Schlingbeschwerden sind geschwunden. Stimme klar.

AUS DER

TÜBINGER CHIRURGISCHEN KLINIK

DES PROF. DR. BRUNS.

XX.

Ueber das Einlegen von Elfenbeinzapfen in die Markhöhle der Röhrenknochen bei der Operation der Pseudarthrose und bei dislocierten Frakturen.

Von

Dr. H. Munk,
früherem Assistenten der Klinik.

Im Einklang mit dem Interesse, das von jeher den Pseudarthrosen zugewandt wurde, steht auch die Zahl der Mittel zur Bekämpfung derselben, die im Laufe der Zeit eine sehr grosse geworden ist. Aber gerade schon die grosse Zahl der Behandlungsmethoden weist darauf hin, dass wir bis jetzt noch immer nicht im Besitze eines Verfahrens sind, das sicheren Erfolg verspricht. Dies ist in der That der Fall, und wir brauchen uns hierüber nicht zu wundern, so lange die eigentliche Ursache der Pseudarthrosen in solchen Fällen noch ganz unbekannt ist, in denen zwei Bruchenden, die in guter Lage zu einander liegen, bei einem gesunden Individuum gar keine Neigung zur knöchernen Konsolidation zeigen und auch, trotz aller angewandten Reizmittel auf das sonst so thätige Periost und Knochengewebe, unthätig verharren und der Knochenneubildung vollständig entbehren.

Zu den neueren Verfahren, welche bei der Operation der Pseudarthrosen mit Erfolg angewandt sind, gehört das Einlegen von Elfen-

beinzapfen in die Markhöhle beider Fragmente, ein Verfahren, das, wie es scheint, noch nicht die gebührende Beachtung und allgemeine Anwendung gefunden hat, die es wohl verdient. Es mag deshalb gerechtfertigt erscheinen, auf dieses Verfahren aufmerksam zu machen, indem ich einige Fälle, in denen es in der Klinik des Herrn Prof. Bruns mit Erfolg angewandt worden ist, mitteile.

Bevor ich jedoch auf diese Beobachtungen näher eingehe, möchte ich kurz anführen, was bisher über das in Rede stehende Verfahren von anderer Seite bekannt gegeben worden ist.

Der erste, der bei der Pseudarthrosen-Operation das Einlegen von Elfenbeinzapfen in die Markhöhle angewandt hat, ist C. Heine[1]). Bei einem 44jährigen Mann, welcher eine Fraktur der rechten Ulna mit Nekrose der Bruchenden erlitten hatte, bestand nach Entfernung des Sequester zwischen den beiden abgeschliffenen und verjüngten Fragmentenden eine Distanz von 3 cm, die nicht verkleinert werden konnten. Deshalb wurden die Fragmentenden angefrischt und sowohl in das untere wie in das obere aus der Wunde hervorgedrängte Fragment ein etwa 1 cm langer, längsverlaufender Kanal eingebohrt. Hierauf wurde ein 4 cm langer und ca. 3 mm dicker an beiden Enden konischer Elfenbeinzapfen in den oberen Bohrkanal eingeschoben und das untere Fragment darüber hergestülpt. Die Fragmentenden lagen so gut zu einander, aber 1½ cm weit von einander entfernt, nur verbunden und überbrückt durch den Elfenbeinzapfen. Schon nach 4 Wochen war der Knochendefekt vollständig ausgefüllt und nach weiteren 4 Wochen an Stelle des früheren Substanzverlustes nur noch ein leichtes Federn zu bemerken.

Ebenso wandte im Jahre 1879 A. Socin[2]) dieses Verfahren in einem Falle an, in dem es bei einer subkutanen Refraktur eines schon geheilten Oberschenkelbruches zu einer vollständigen Vereiterung der Kallusmasse gekommen war. Da keine Neigung zur Konsolidation vorhanden war, wurden die Fragmentenden angefrischt und durch einen der Länge nach in die Markhöhle eingelegten Elfenbeinstift fixiert. Jetzt ging die Heilung langsam aber vollständig vor sich.

Socin[3]) hat das Verfahren noch in einer ganzen Reihe von Fällen angewandt und sich mit den dadurch erzielten Resultaten in einem Vortrage ausserordentlich zufrieden erklärt, bei welchem er gleich-

1) Archiv für klin. Chirurgie. Bd. 22. S. 494.
2) Jahresb. über die chirurg. Abteilung des Spitals zu Basel. 1879. S. 80.
3) Korrespondenzbl. für Schweizer Aerzte. 1887. S. 366.

zeitig zwei Fälle von Pseudarthrosen des Unterschenkels und zwei Fälle von frischer, offener Fraktur am Oberschenkel und Unterschenkel vorstellte. In sämtlichen Fällen war gute Konsolidation ohne Verschiebung eingetreten. Socin empfahl deshalb das Verfahren nicht bloss bei Pseudarthrosen in Fällen verzögerter Kallusbildung, sondern auch bei frischen offenen Frakturen, bei denen der Elfenbeinstift die Retention sicher bewirkt und somit auch die Anlegung und Erneuerung von Kontentivverbänden sehr erleichtert.

In ähnlicher Weise legte Volkmann[1]) im Jahre 1883 einen kurz vorher bei einer Operation gewonnenen frischen Knochensplitter in die Markhöhle ein. Ein Junge von 1¾ Jahren hatte sich durch Fall eine Fraktur des rechten Oberschenkels zugezogen, die unter starker Dislokation geheilt war. Deshalb wurde zuerst die Osteoklase, später die keilförmige Resektion gemacht, ohne dass es jedoch zur Konsolidation kam. Nunmehr wurde durch ausgiebige Incision der Weichteile die alte Knochenwundstelle freigelegt und, da die Fragmentenden nicht mehr als Bleifederdick waren, ein frischer Knochensplitter in die Markhöhle eingelegt und die Wunde antiseptisch mit gleichzeitiger Extension des Gliedes behandelt. Die Wundheilung war normal, es erfolgte erhebliche Kallusbildung und im Verlaufe von 5½ Monaten bestand keine Beweglichkeit mehr. Ausserdem wurden, nach einer Mitteilung von Bircher[2]), in der v. Volkmann'schen Klinik zwei weitere Pseudarthrosen des Vorderarmes mit Einlegen von Elfenbeinstiften in die Markhöhle behandelt und zur Konsolidation gebracht.

Dieselbe Behandlungsmethode wandte Bircher[2]) in vier Fällen von Frakturen mit rebellischer Dislokation an, in denen Extension und Gipsverbände im Stiche liessen.

Im ersten Fall handelte es sich um eine subkutane Fraktur des Oberschenkels, kompliziert mit einem ausgedehnten Hämatom, welche nach 3 Wochen eine bedeutende Verkürzung und geringe Konsolidation zeigte. Nach Bloslegung der Bruchstelle wurde die Reposition gemacht, zur Fixation der Fragmentenden ein Elfenbeinstift in ihre Markhöhle eingelegt. Da der Stift eine leichte Eiterung unterhielt, wurde er nach 5 Wochen durch Meisselresektion entfernt. Rasche Wundheilung; Pat. verlässt nach 69 Tagen vollständig geheilt das Spital.

1) H. Hintze. Ueber Pseudarthrosen und ihre operative Behandlung. Dissert. Halle. 1883.

2) Archiv für klin. Chirurg. Bd. 34. S. 419.

Der zweite Fall betrifft eine komplizierte Unterschenkelfraktur, welche wegen starker Kontusion die Gewichts-Extension nicht ertrug. Der eingelegte Elfenbeinzapfen fixierte vollkommen und wurde nach 4 Wochen entfernt. Nach dieser Zeit war die Konsolidation noch nicht sehr fest und erst nach 134 Tagen konnte Patient vollständig geheilt entlassen werden.

Im dritten Falle konnte Patientin bei einer komplizierten Fraktur des Unterschenkels das nötige Extensionsgewicht nicht ertragen. Deshalb Bloslegung der Bruchstelle, Abtragen der zackigen Enden, Einlegen eines Elfenbeinzapfens in die Markhöhle der Fragmente. Nach 4 Wochen Entfernung des Zapfens durch Aufmeiseln am unteren Bruchende, nach weiteren 8 Wochen Pat. geheilt entlassen.

Der vierte Fall betrifft eine Splitterfraktur des linken Unterschenkels, bei der das untere Fragment sich stets nach aussen und hinten verschob. Die Bruchenden wurden durch einen 15 cm langen Schnitt blossgelegt, ein gelöster Splitter dabei entfernt. Unter diesem lag ein 8 cm langes, losgetrenntes, nur noch mit dem oberen Teile der Tibia durch Periost zusammenhängendes Knochenstück, das aus der ganzen Dicke der Tibia bestand. Dieses wurde durch einen Elfenbeinstift mit dem unteren Fragment vereinigt und die Fragmente so gut fixiert. Trotz starker eiteriger Schmelzung des gequetschten Gewebes entwickelt sich ein solch reichlicher Kallus, dass nach 3 Wochen der Elfenbeinstift entfernt wurde. Das erwähnte Knochenstück wurde allmählich ausgestossen und durch neues Knochengewebe ersetzt. Nach mehrmonatlicher Behandlung wurde Pat. geheilt entlassen. —

Ich lasse nun die 3 Fälle aus der Klinik des Herrn Prof. Dr. Bruns folgen:

1. Fall. Lechner, Johannes, 39 J. alt, Dienstknecht aus Bühlerzell, erlitt am 4. Juli 1880 eine komplizierte Fraktur des l. Unterschenkels und wurde daran 11 Monate lang in einem Spital behandelt. Bei seiner Entlassung war das Bein gerade aber nicht fest. Er ging an Stöcken, wobei sich allmählich eine starke Verkrümmung einstellte. Später konnte er auch ohne diese Hilfe gehen, die Verkrümmung bestand fort. Am 27. August 85, also ca. 5 Jahre nach der ersten Fraktur, erlitt er an derselben Stelle wiederum eine Fraktur. Nach 7wöchentlichem Gypsverband konnte er mit Hilfe von 2 Krücken gehen, hatte dabei aber stets heftige Schmerzen. Deshalb kommt Pat. Ende Januar hieher.

Status praesens: Das l. Bein ist entsprechend der Grenze des unteren und mittleren Drittels des Unterschenkels stark geknickt, mit der

Spitze des Winkels, der etwa 40° beträgt, nach einwärts und vorne. Entsprechend der Einknickung sieht man eine strahlenförmige Narbe, ferner an der äusseren Seite des Beins noch mehrere offenbar von Incisionen herrührende Narben. Bei der Untersuchung auf abnorme Beweglichkeit findet sich einige Verschiebbarkeit in der Kontinuität der Tibia entsprechend der Stelle der winkligen Knickung, während die Fibula keine Trennung der Kontinuität, sondern nur federnde Nachgiebigkeit zeigt. Die Verkürzung der Tibia beträgt 7,5 cm, die der Fibula 1,5 cm. Pat. geht nur mit Hilfe des Stockes und hat dabei Schmerzen.

4. III. 86. Operation der Pseudarthrose in Morphium-Chloroformnarkose bei Esmarch'scher Blutleere. Ein Versuch, das Bein zunächst manuell gerade zu richten, gelingt nicht. Es wird nun ein Schnitt über die Spitze der winkligen Knickung gemacht, die durch reichliche Calluswucherung konsolidierte Fibula freigelegt und an Stelle der grössten Prominenz durchmeisselt. Sodann wird durch einen zweiten Schnitt an der Vorderfläche die Bruchstelle der Tibia freigelegt, die daselbst sich vorfindenden ligamentösen Verbindungsmassen zwischen oberem und unterem Fragment durchtrennt, wobei sich auf letzterem eine förmliche, glattwandige Pfanne vorfindet. Die Zwischensubstanz incl. Pfanne wird mit dem Hohlmeisel entfernt, wodurch eine Diastase der Bruchenden von 3 cm zu Stande kommt. Um diese Diastase der Tibiafragmentenden zu beseitigen wird aus der enorm verdickten Fibula ein 2,5 cm langes Stück herausgemeisselt, und nun beträgt die Diastase der Tibiaenden nur noch $1^1/_2$ cm. Dieselben werden jetzt durch einen in die Markhöhle eingetriebenen 5 cm langen Elfenbeinstift verbunden und die Fragmente so leidlich gegen einander fixiert. Der Elfenbeinstift bildet so eine Art von Knochenbrücke von einem Fragmentende zum andern. Hierauf Drainage, Naht, Jodoformgaze, Holzwollewatteverband. T-Schiene.

19. III. (nach 14 Tagen) erster Verbandwechsel. An der Innen- und Aussenseite des Gliedes befinden sich, da die Nähte grösstenteils durchgeschnitten haben, länglich klaffende Wunden, die in der Tiefe den Knochen erkennen lassen. Die Temperaturen sind bei Abwesenheit subjektiver Beschwerden nahezu normal.

6. IV. An der Aussenseite des Unterschenkels zeigen sich bereits gute, der Oberfläche sich nähernde Granulationen; an der Innenseite kann man durch die noch klaffenden Weichteile hindurch die Spitze des kleinen Fingers bequem zwischen die Tibiafragmente einlegen.

10. V. Pat. steht auf und geht zunächst noch mit Hilfe von 2 Krücken. Die Weichteilwunde hat sich bedeutend verkleinert.

Am 18. V. erfolgt die Anlegung eines geschlossenen Gypsverbandes von den Zehen bis zum Knie, da die Weichteilwunde bis auf kleine, oberflächliche Stellen geschlossen ist. Die Operationsstelle selbst ist noch minimal beweglich, die Verkürzung beträgt $2^1/_2$ cm. Pat. wird auf 4 Wochen entlassen.

Am 20. VI. 87 stellt Pat. sich wieder vor, es ist keine Beweglichkeit mehr vorhanden, der Fuss steht gut.

2. Fall. Kaufmann, Xaver, 45 J. alt, Bauer aus Alpirsbach. Pat. früher stets gesund, erlitt den 6. Juni 87 durch Ueberfahrenwerden eine subkutane Fraktur des rechten Oberarms. Der konsultierte Arzt legte, nachdem der Arm abgeschwollen war, sofort einen Pappschienenverband an, welcher vom Schultergelenk bis Metacarpus reichte. Ende Juli Verbandwechsel, keine Consolidation. Ende August nach gleichem Verband status idem. Seit Anfang Oktober kein Verband mehr.

Status praesens: Pat. klagt über Unbrauchbarkeit des rechten Armes, Steifigkeit im Ellbogengelenk. Bei der Besichtigung erkennt man sofort eine deutliche Knickung in der Mitte des Oberarms mit der Spitze des Winkels nach aussen. Der Knickungswinkel lässt sich leicht und schmerzlos vergrössern, nach allen Seiten ist abnorme Beweglichkeit vorhanden. Das obere Fragment ist nach aussen, das untere nach innen und oben verschoben, und es lässt sich zwischen die Fragmente an breitester Stelle ein Finger eindrücken. Es besteht eine Kontraktur des Ellbogengelenkes.

25. XI. 87. Operation der Pseudoarthrose bei Morphium-Chloroformnarkose und Esmarch'scher Blutleere. Im Sulcus bicipitalis externus wird ein 12 cm langer Schnitt über die Bruchstelle geführt und langsam präparierend in die Tiefe gedrungen zur Schonung des Nervus radialis. Der Schnitt führt auf die Stelle der Pseudarthrose, und es zeigt sich, dass beide Fragmentenden neben einander liegen um ca. 2 cm in der Längsrichtung aneinander verschoben. Ausserdem finden sich beide durch eine stark fingerdicke, bindegewebig durchsetzte Muskelschichte getrennt, welche offenbar die Callusbildung verhindert hat. Sie wird mit dem Messer entfernt. Nun wird mittelst der Stichsäge vom unteren Fragment ein 1½ cm dickes Knochenstück subperiostal abgesägt, sodann am oberen, mehr konisch verdünnten Fragmentende eine Knochenspindel von ca. 3 cm Länge nebst einem Ansatz von Callus mit dem Meisel abgetragen. Der Nervus radialis kommt nicht zu Gesicht. Hierauf wird nach vorheriger Anbohrung der Markhöhle mittelst des Bohrers ein Elfenbeinstift in die obere Markhöhle eingelegt, und es gelingt, das untere Fragment darüber herzustülpen und beide Enden bis auf minimale Distanz einander zu nähern und in gerader Stellung zu fixieren. Es folgt die Naht des Periostes, der Muskulatur, Drain, Holzwollewatteverband, Suspension des Arms in Volkmann'scher Schiene. Die Wundheilung geht per primam ganz reaktionslos vor sich. Nach Schliessung der Wunde Gypsverband mit Einschluss der Schulter. Am 28. I. 88, also nach 8wöchentlicher Gypsverbandbehandlung ist an der Bruchstelle noch keine Spur von Konsolidation zu bemerken, die Bruchstelle ist nicht schmerzhaft, die Fragmentenden stehen gut zu einander.

Am I. II. 88 wird deshalb die Pseudarthrosenoperation wiederholt. Die Bruchenden zeigen sich ligamentös vereinigt, eine Callusbildung hat nicht stattgefunden. Nun wird nach Entfernung der ligamentösen Vereinigung ein neuer Elfenbeinstift eingelegt und als weiterer Reiz eine Silberdrahtnaht durchgezogen. Die Weichteilwunde wird mit Jodoformgaze tamponiert, um eine Intentio secunda herbeizuführen, weil man vielleicht die nach der ersten Operation bewirkte primäre Wundheilung infolge zu geringer Reizung für die mangelhafte Callusbildung verantwortlich machen konnte. Die Wunde heilt bei mässiger Eiterung. Während des Verlaufes zweier Monate war die Bruchstelle bei leichten Bewegungsversuchen allmählich immer fester geworden, so dass am 28. III. die Silberdrahtnaht entfernt wird.

Am 15. VI. 88 wird Pat. mit fester Konsolidation und mit einer Verkürzung von 2 cm vollständig geheilt aus der Behandlung entlassen.

3. Fall. Mayer, Anna, 27 J. alt, Metzgersehefrau aus Wintersbach. Pat. früher stets gesund, hat 3mal geboren und ist seit Juli dieses Jahres gravida. Am 23. Juli 89 erlitt Pat. durch Ueberfahrenwerden einen einfachen Bruch des rechten Unterschenkels. Der Bruch wurde eingerichtet und das stark angeschwollene Bein kam in einen Holzschienenverband zu liegen. Nach 8 Tagen Wasserglasverband vom Metatarsus bis unterhalb des Kniegelenks. Erster Verbandwechsel nach 6 Wochen; die Fraktur ist nicht konsolidiert, weshalb ein zweiter, gleicher Verband folgt, mit dem Pat. 14 Tage nach der Anlegung, im ganzen 9 Wochen nach geschehener Fraktur hieher gebracht wird.

Status praesens: Ziemlich kräftige Frau von blassem Aussehen. An der Ferse und dem äusseren Knöchel mehrere tiefe Decubitusstellen. Der Fuss ist stark odematös geschwollen, im übrigen zeigt sich am Unterschenkel keine sichtbare Veränderung. Etwas unterhalb der Mitte der Tibia findet sich die Bruchstelle ohne erhebliche Verschiebung der Bruchenden. Es ist keine Callusbildung durchzufühlen, man kann den Unterschenkel an dieser Stelle nach jeder Richtung ausgedehnt bewegen, was jedoch von heftigen Schmerzen begleitet ist. Keine Verkürzung, der Fuss steht gut.

Am 26. XI. 89 wird wegen des Fersendecubitus das Bein mittelst einer vorderen Gypshanfschiene suspendiert. Jener ist nach Verlauf von 4 Wochen vollständig geheilt, während an der Frakturstelle keine Spur von Konsolidation sich bemerkbar macht.

Deshalb am 4. I. 89 Pseudarthrosenoperation bei Aethernarkose und Esmarch'scher Blutleere. Das untere Fragment lässt sich gegen das obere sehr stark abknicken, und es gelingt so mit Deutlichkeit eine Schrägfraktur der Tibia zu diagnostizieren und eine nur wenig tiefere der Fibula. Da von Knochenneubildung gar nichts zu fühlen ist, so wird sofort die Operation der Pseudarthrose ausgeführt. Es wird auf die innere

Fläche der Tibia direkt auf die Bruchstelle ein 8—10 cm langer Schnitt geführt und bis auf den Knochen vertieft. Das untere Fragment der Tibia wird 3 cm breit vom Periost entblösst, so dass es ziemlich leicht herausgedrängt werden kann. Das Fragmentende zeigt eine isolierte, derbe Vernarbung. Das Hervordrängen des oberen Fragments gelingt nicht so leicht, da es etwas zurückliegt. Am oberen Fragment findet sich eine ungefähr 1 mm dicke poröse Callusauflagerung, am oberen sowohl als unteren Fragment scheinen kleine Knochensplitter angewachsen zu sein. Bei möglichst starker Extension und Vordrängung der Fragmentenden tritt nun auch die Fibula hervor und es wird nun mittelst der Stichsäge an sämtlichen 4 Bruchenden eine dünne Scheibe abgesägt. In das obere Fragment wird nach vorhergegangener Bohrung ein dicker Elfenbeinstift mit ziemlicher Kraft eingetrieben und das untere Fragment unter stärkster Extension und Abknickung darüber hergestülpt, während der Elfenbeinzapfen mittelst Zange am Nachobengleiten verhindert wird. Die Fragmente stehen auf diese Weise gut zu einander. Zudem wird noch eine Silberdrahtnaht durch die Fragmente gezogen, welche dieselben fest fixiert. Auch die Fibulafragmente passen gut zusammen. Das Periost wird mit 7 Catgutnähten geschlossen, Drainage, Naht der Weichteile, Holzwatteverband, darüber Gypsverband.

15. XI. 89. Verbandwechsel nach 14 Tagen. Das Bein steht gut, Drain und Nähte werden aus der ganz reaktionslosen Wunde entfernt, Silbernaht bleibt liegen. Pat. bekommt einen geschlossenen Gypsverband.

26. XI. 89. II. Verbandwechsel. Die Wunde ist vollständig trocken, das Bein ist schon ziemlich fester und es folgt ein zweiter geschlossener Gypsverband.

15. II. 90. Pat., die inzwischen entlassen war, stellt sich wieder vor. Die Silberdrahtnaht wird entfernt; an der Bruchstelle ist nur noch minimale Beweglichkeit vorhanden. Wasserglasverband von den Zehen bis zum Knie. Pat. soll darin gehen.

Am 1. IV. 90 stellt Pat. sich zum letzten Mal vor. Das Bein ist vollständig konsolidiert, keine Spur abnormer Beweglichkeit mehr vorhanden. Stellung gut.

4. Fall. Lercher, Michael, 30 J. alt, Bauer aus Oberkollwangen, erlitt vor 9 Wochen eine subkutane Fraktur des linken Oberschenkels und liess sich sofort in die hiesige Klinik bringen.

Status praesens: Kräftiger Mann von gutem Ernährungszustand. Der linke Oberschenkel ist bedeutend geschwollen, besonders in den zwei oberen Dritteln, zugleich ist er verkürzt um 5 cm. Das Bein ist nach aussen rotiert. In der oberen Hälfte des mittleren Drittels eine nicht stark ausgesprochene bogenförmige Knickung. Bei passiven Bewegungen ausgesprochene abnorme Beweglichkeit und deutlich Krepitation bei grosser Schmerzhaftigkeit. Im Kniegelenk ein mässig starker Erguss. Da nach

9wöchentlicher Behandlung mit Gewichtsextension und Gypshanfschiene keine Spur von Konsolidation vorhanden ist, wird am 8. V. 90 die Pseudarthrosenoperation vorgenommen. Aethernarkose. Unter Esmarch'scher Blutleere wird ein ungefähr 15 cm langer Schnitt auf die Bruchstelle geführt und dieselbe blosgelegt. Es zeigt sich nun eine Verschiebung des unteren Fragments nach aussen und oben, eine solche des oberen Fragmentes nach innen. Zwischen beide Fragmente ist eine ungefähr kleinfingerdicke Muskelschichte eingelagert, welche offenbar die Callusbildung verhindert hat. Es besteht eine Schrägfraktur des Oberschenkels von oben aussen, nach innen unten. An das untere Fragment ist ein ungefähr 3 cm langer und ebenso breiter Splitter angewachsen. Beide Bruchenden zeigen isolierte derbe Vernarbung. Die Spitze des oberen Bruchendes wird mit dem Meissel abgetragen, ebenso das schräge Ende des unteren Fragments. Nun wird ein 6 cm langer, 9 mm dicker Elfenbeinstift in die obere Markhöhle eingetrieben und versucht das untere Fragment darüber herzustülpen. Dies gelingt nach vieler Mühe erst nachdem vom unteren Fragment noch ein 6 mm langes Stück reseciert wurde. Nunmehr liegen die Bruchenden gut aneinander. Es folgt die Naht des Periostes, der Weichteile. Drainage, Holzwollewatteverband und darüber eine vordere Gypshanfschiene. Die Heilung ist zur Zeit noch nicht abgeschlossen.

5. Fall. Martini, Jeremias, 23 J. alt, Weber aus Emmingen erlitt vor 3 Wochen eine komplizierte Fraktur des oberen Endes des rechten Unterschenkels mit ausgedehnter Zertrümmerung der Weichteile.

Status praesens: Am rechten Unterschenkel finden sich 2 grosse und tiefgehende, granulierende Wunden, die eine an der Aussenfläche, die andere an der Innenfläche des Beines. Erstere bildet einen kraterförmigen Substanzverlust und hat eine Länge von 19, eine Breite von 5 cm. In der Tiefe sieht man die Bruchenden der Tibia und Fibula frei zu Tage liegen, von Periost entblösst. Die Bruchlinie der Tibia und der Fibula verläuft schräg von vorne unten nach hinten oben. Die schrägen Bruchenden beider Knochen sind aneinander verschoben, indem das untere Fragment der Tibia sowohl als der Fibula an der Hinterfläche des oberen in die Höhe getreten ist.

Am 6. V. 90. Operation unter Aethernarkose. Zuerst wird das obere spitze Fragmentende der Fibula mit einer Knochenschere abgetragen und dann beide Fragmente gut coaptiert. An der Tibia wird das untere schräge Fragmentende abgemeisselt ungefähr 1½ cm lang. Nun wird in die obere Markhöhle ein Elfenbeinzapfen, 6 cm lang und 9 mm. dick, eingeführt, sodann über sein aus der Knochenmarkhöhle herausragendes Ende unter starker Extension das untere Bruchende hergestülpt. Nun stehen die Bruchenden gut zu einander. Es wird ein unterbrochener Gypsverband mit Eisenschiene angelegt, der für die Behandlung der Weich-

teilwunden Raum lässt. Die Heilung ist zur Zeit noch nicht abgeschlossen.

Wie in der Mehrzahl der aus der Litteratur gesammelten Beobachtungen ist auch in den 5 vorliegenden Fällen aus der Tübinger Klinik das Einlegen von Elfenbeinstiften in die Markhöhle bei Pseudarthrosen zur Anwendung gekommen, und zwar 1mal bei einer solchen des Humerus und des Femur, 2mal bei einer solchen der Tibia. In einem dieser letzteren Fälle bestand sogar ein ansehnlicher Defekt der Tibia, welcher durch den Elfenbeinstift überbrückt wurde.

Wie erklärt sich nun die günstige Wirkung des in die Markhöhle eingelegten Elfenbeinstiftes bei der Operation der Pseudarthrose? Die Aufgabe jeder Pseudarthrosenoperation besteht in der Anfachung einer hinreichend lebhaften osteoplastischen Entzündung der Bruchenden, sowie in bestmöglicher Immobilisierung derselben in koaptierter Stellung. Nach diesen beiden Richtungen hin vermag der Elfenbeinstift gute Dienste zu leisten. Denn als Reiz zur Knochenneubildung hat er ja schon längst in dem klassischen Dieffenbach'schen Verfahren gedient, wenn wir auch allerdings die Erfahrung haben machen müssen, dass es keineswegs in unserer Macht steht, im einzelnen Falle einen beliebig hohen Grad von osteoplastischer Entzündung anzufachen. Namentlich in den Fällen, in denen sowohl Operation als Nachbehandlung unter antiseptischen Kautelen gemacht wurde, scheint oft genug eine ungenügende Reizung oder symptomlose Einheilung des Stiftes vorzukommen. Die wesentliche Wirkung des in die Markhöhle eingelegten Stiftes ist deshalb wohl sicherlich darin zu suchen, dass er die Fragmente in der einfachsten Weise fixiert. Denn je weniger sicher auf eine Anregung reichlicher Kallusbildung zu rechnen ist, umsomehr ist ein möglichst inniger Kontakt der Knochenwundflächen anzustreben. Im Vergleich zu dem komplizierteren Verfahren mit keilförmiger und treppenförmiger Anfrischung der Bruchenden und nachheriger Vereinigung derselben durch Knochennaht, Stahlschraube u. dergl., ist die quere Anfrischung der Bruchenden und die Einlegung eines Elfenbeinstiftes in die Markhöhle entschieden einfacher und gewiss nicht weniger wirksam.

Eine wichtige Frage bildet das Schicksal des eingelegten Elfenbeinzapfens. Bei dem ursprünglichen Dieffenbach'schen Verfahren galt die Vorschrift, die Elfenbeinzapfen, nachdem sie stärkere Entzündung und Eiterung bewirkt hatten, wieder zu entfernen, und

man beobachtete an denselben nach ihrer Entfernung mehr oder weniger weit vorgeschrittene Resorptionserscheinungen. Wurde dagegen in neuerer Zeit unter antiseptischen Kautelen die Implantation vorgenommen und die Stifte ganz in den Knochen eingeschlagen, so heilten dieselben in der Regel ein, aber man fand sie zuweilen noch nach Jahren vollsändig unverändert vor. Denn die Resorption des Elfenbeinzapfens hängt von einer hinreichend starken entzündlichen Reizung ab, während sie bei einer geringen und rasch vorübergehenden Reaktion ausbleibt. Es lässt sich also schon aus den Erfahrungen mit dem Dieffenbach'schen Verfahren entnehmen, dass auch bei dem Einlegen des Stiftes in die Markhöhle die Einheilung sicher erfolgt, sobald nur die Asepsis der Wunde erreicht wird. Den sicheren Beweis hiefür liefern nicht bloss die Fälle aus der Bruns'chen Klinik, sondern auch diejenigen von Heine, Socin und Volkmann. Daher ist es kaum verständlich, dass Bircher dem Verfahren den einzigen Nachteil zuschreibt, dass die nachträgliche Wiederentfernung des Stiftes die Aufnahme einer erneuten Operation notwendig mache. Denn während Bircher die Einheilung des Stiftes überhaupt nicht in Aussicht nimmt, tritt im Gegenteil nur ausnahmsweise — im Gefolge von Eiterung in der Wunde — die Notwendigkeit ein, den Stift als einen Eiterung unterhaltenden Sequester wieder zu entfernen. So war es nach einer von Socin[1]) vorgenommenen Operation der Pseudarthrose des Unterschenkels der Fall, nach welcher Eiterung eingetreten und eine Fistel zurückgeblieben war; die Fistel führte auf den arrodierten, in der Markhöhle des einen Fragments teilweise eingewachsenen Elfenbeinstift, welcher nach Aufmeisselung der Markhöhle entfernt wurde.

Besonderen Vorteil gewährt noch das Verfahren in solchen Fällen von Pseudarthrosen, in denen infolge von Knochendefekten ein weiter Abstand der Fragmente besteht, wie es namentlich bei den Extremitätenabschnitten mit zwei Röhrenknochen der Fall ist, von denen nur der eine einen Substanzverlust erlitt. Hier dient der Elfenbeinstift zur brückenförmigen Vereinigung der Bruchenden und bildet gleichsam den Kern der neu sich bildenden Kallusbrücke.

Wenn wir nun bisher der Einlegung von Elfenbeinzapfen in die Markhöhle nur bei Pseudarthrosen das Wort geredet haben, so findet das Verfahren noch weitere Anwendung bei frischen Frak-

1) Jahresbericht über die chirurg. Abteilung des Spitals zu Basel. 1887. S. 152. 1888. S. 187.

turen. In der Bruns'schen Klinik ist von dieser Methode bei einer komplizierten Fraktur des Unterschenkels Gebrauch gemacht worden. Ebenso haben Socin und Bircher bei einer Anzahl von komplizierten Frakturen des Ober- und Unterschenkels die Implantation eines Elfenbeinstiftes mit gutem Erfolge vorgenommen. Wie wir für die Pseudarthrosen ausgeführt haben, ist der in die Markhöhle eingelegte Elfenbeinzapfen ein wirksames Mittel der unmittelbaren Retention der Bruchenden. Sind die Frakturen schon vornherein mit einer Weichteilwunde kompliziert, die vielleicht sogar dem Débridement unterzogen werden muss, so unterliegt natürlich der weitere Eingriff der Implantation des Elfenbeinzapfens gar keinem Bedenken, zumal die von ihm bewirkte Fixation der Fragmente die Anlegung und den Wechsel der Verbände ausserordentlich erleichtert. Aber selbst bei gewissen subkutanen Frakturen das Verfahren auszudehnen, brauchen wir bei dem jetzigen Stand der Antisepsis kein Bedenken zu tragen. Es wird sich hier namentlich um manche Schrägbrüche des Unterschenkels handeln, welche schwer zu reponieren und reponiert zu erhalten sind, so dass sie nur langsam, mit Dislokation und entsprechender Funktionsstörung heilen. Gerade hier am Unterschenkel, bei der oberflächlichen Lage der Tibia, ist unter antiseptischen Kautelen die Incision auf die Bruchenden und das Einschlagen eines Stiftes in die Markhöhle des Knochens gewiss gefahrlos und geeignet, eine dauernde Reposition zu sichern. Im Vergleich zu anderen Methoden der unmittelbaren Retention der Fragmente hat das in Rede stehende Verfahren noch den Vorteil, dass der in die Markhöhle eingelegte Elfenbeinstift nicht als Fremdkörper wirkt, sondern ruhig einheilt. Wir sind daher im Stande, die Weichteilwunde über demselben zu schliessen und eine primäre Wundheilung herbeizuführen.

4/L1368

3 2044 103 042 529